TÜRK TORAKS DERNEĞİ

ULUSLARARASI KATILIMLI

TÜRK TORAKS DERNEĞİ 28. YILLIK KONGRESİ

23-27 Nisan 2025 Susesi Luxury Resort Otel, Antalya

POSTER BİLDİRİ KİTABI

Dünyanın değişimi

Nefesin geleceği

www.toraks.org.tr

Yayın No: PS-002

Periferik Konsolidayon Başvuran Hastada Etyoloji Pnömoni? Pulmoner Emboli?

Nisanur KARAKAYA[1], Ertan Şahin[2], Esma Kutlu[1], Meral Uyar[1]

[1]Gaziantep Üniversitesi, Şahinbey Araştırma Hastanesi, Göğüs Hastalıkları Anabilim Dalı, Gaziantep, Türkiye.
[2]Gaziantep Üniversitesi, Şahinbey Araştırma Hastanesi, Nükleer Tıp Anabilim Dalı, Gaziantep, Türkiye.

Nisanur KARAKAYA / Gaziantep Üniversitesi, Şahinbey Araştırma Hastanesi, Göğüs Hastalıkları Anabilim Dalı, Gaziantep, Türkiye.

Giriş: Pulmoner emboli genellikle derin ven trombozunun bir komplikasyonu olarak meydana gelir (1). Nefes darlığı, öksürük, göğüs ağrısı ve senkop gibi başvurulan klinik semptom spektrumu geniştir(2). Pulmoner emboli risk faktörleri trombofili gibi genetik yatkınlık, immobilizasyon, cerrahi ve malignite olarak sayılabilir(3).

Olgu: 27 yaşında erkek hasta 1 haftadır olan öksürük, ara ara bulaş tarzı kanlı balgam, göğüs ağrısı ve bacaklarda ağrı şikayetleri ile polikliniğine başvurdu. Bu şikayetlerle gittiği dış merkezde pnömoni tanısı ile antibiyoterapi reçete edilmişti. Beş paket/yıl sigara öyküsü olan hasta 1 aydır sigara içmiyordu. Bilinen ek hastalığı ve düzenli ilaç kullanımı, immobilizasyon öyküsü bulunmuyordu.Fizik muayenede genel durumu orta, bilinci açık. Vital bulgular TA:110/80 Nb:95 Ateş:36,7 SAT:%96 (oda havası). Sağ akciğer alt zonda ral mevcuttu. Sol bacakta daha belirgin bilateral Homans pozitif idi.Laboratuvar testlerinde CRP:55, kreatinin:0.8, Sedimantasyon:37, Hgb:14,4 Plt:202, d-dimer:6.55 saptandı. Akciğer grafisinde sağ akciğer alt zon parakardiyak alanda, diyafragma komşuluğunda dansite artışı izlendi (Resim 1). Pulmoner BT anjiografide sol akciğer alt lob subsegmenter dallarda dolum defekti ve sağ akciğer alt lobda kama tarzında konsolide alan izlendi (Resim 2 ve 3). Perfüzyon sintigrafisinde bilateral multiple segmental defekt tespit edildi. Hasta pulmoner emboli tanısıyla yatırıldı. EKO normal olarak değerlendirildi. Alt ekstremite venöz doppler USG'de bilateral derin ven trombozu saptandı. Antikardiolipin ve beta 2 mikroglobulin negatif geldi. Trombofili paneli istendi. MTHFR ve PAI-1 4G/5G genlerinde heterozigot mutasyon saptandı. Hastaya tedavi dozunda enoxaparin başlanıp ardından warfarin sodyum tedavisine geçildi.

Resim 1

Resim 2

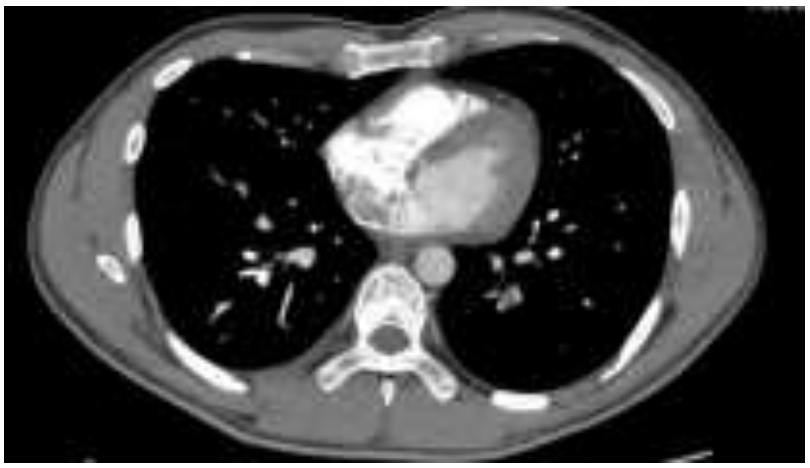

Resim 3

Sonuç: Hasta genç yaşta, bilinen risk faktörü bulunmaksızın gelişen pulmoner emboli vakası olması nedeniyle sunulmuştur. Göğüs ağrısı ve/veya periferik konsolidasyon ile başvuran hastalarda mutlaka pulmoner emboli ekarte edilmelidir.

Anahtar Kelimeler: pulmoner emboli, risk faktörü, periferik konsolidasyon, derin ven trombozu

Kaynakça

1)COON WW, WILLIS PW. Deep venous thrombosis and pulmonary embolism: prediction, prevention and treatment. Am J Cardiol. 1959 Nov;4:611-21.

2) StatPearls [Internet]. Treasure Island (FL): StatPearls Publishing; 2025 Jan.2024 Dec 11.

3)Goldhaber SZ, Grodstein F, Stampfer MJ, Manson JE, Colditz GA, Speizer FE, Willett WC, Hennekens CH. A prospective study of risk factors for pulmonary embolism in women. JAMA. 1997 Feb 26;277(8):642-5.

Yayın No: PS-004

Deskuamatif İnterstisyel Pnömoni

Elif Özdoğan[1], Kerem Ensarioğlu[1], Bahar Kurt[1]

[1]Ankara Etlik Şehir Hastanesi Göğüs Hastalıkları Kliniği

Elif Özdoğan / Ankara Etlik Şehir Hastanesi Göğüs Hastalıkları Kliniği

Giriş: Deskuamatif interstisyel pnömoni (DIP), interstisyel akciğer hastalıkları ailesinde değerlendirilen, sigara ilişkili nadir bir pulmoner hastalıktır. İnterstisyel inflamasyon, fibrozis ile görülmekte ve alveoler boşluklar içinde makrofaj birikimi ile karakterizedir. DIP, primer olarak sigara tüketimi ile ilişkili olup, sigara kesilmesi dışında spesifik bir tedavisi bulunmamaktadır. Bu vakada, sigara maruziyeti kesilmesi sonrasında hızlı tedavi yanıtı görülen bir hasta sunulacaktır.

Olgu: 72 yaşında, astım ve hipertansiyon ile takip edilen kadın hasta, acil serviste öksürük şikayeti ile değerlendirildi. Komorbidite sorgulamasında, inhaler tedavisinin düzenli kullandığı (LABA+IKS), pasif içici olduğu ve ACE kullanımı olmadığı öğrenildi.Yapılan fizik muayenede bilateral bazallerde yaygın ince raller mevcuttu. Hastanın yapılan görüntülemerinde sol böbrek 59 mm ve sağ böbrek 36 mm kortikal kistik yapı olduğu görüldü. Oda havasında desatüre görülen hastanın rutin laboratuvar değerlendirmesinde CRP (80 mg/dL) ve beyaz küre (12.2/mm3) olarak artmış görüldü. Hasta ileri araştırma için servise kabul edildi.Hasta servis değerlendirilmesinde istenilen akciğer bilgisayarlı tomografisi ile, ön planda DIP ve/veya viral enfektif süreç lehine değerlendirildi. Ampirik antibakteriyel ve antiviral tedavi sonrasında hastanın viral panelinin negatif olduğu ve balgamda üremesi olmadı görüldü. DIP lehine değerlendirilen hastanın yatışı ile pasif sigara maruziyeti bitmişti. Yatışı süresince başlanılan metilprednizolon 40 mg / gün intravenöz tedavisi, 7 günlük yatış sonrasında oral metilprednizolon 32 mg/gün reçete edilerek ve aktif smoker olmayan hastaya sigara maruziyeti konusunda bilgi verilerek hasta taburcu edildi. Mevcut glukokortikoid tedavisi altında takibe alınan hastanın, poliklinik değerlendirilmesinde evde de pasif içiciliğinin bittiği öğrenildi ve totalde metilprednizolon 1 aya tamamlanılması ile, tedavi titrasyonu yapıldı. 1. ay kontrolünde tama yakın radyolojik yanıt görülen hastanın, glukokortikoid tedavisi titrede edilerek kesildi.Hastanın takip solunum fonksiyon testlerinde, taburculuk yapılan sonuçlarına göre FEV1 ve FVC'de belirgin tedavi yanıtı görülmekte idi (FEV1% 84---97). Uzun dönem takibinde, 6. ay kontrolünde sigara kesilmesi ve maruziyetinin bittiği tekrar teyit edildi. LABA+IKS düzenli kullanma ihtiyacından artık nadir kurtarıcı SABA kullandığı ve şikayetlerinde tama yakın gerileme olduğu öğrenildi. Hasta sonrasında rutin takibe alındı.

Resim1 : Hastanın Kabul Grafisi ve Akciğer Tomografi Kesiti

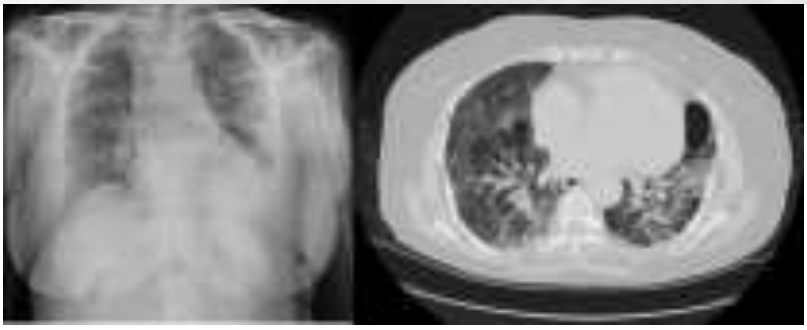

Resim 2: Hastanın Takip Grafisi ve Akciğer Tomografi Kesiti

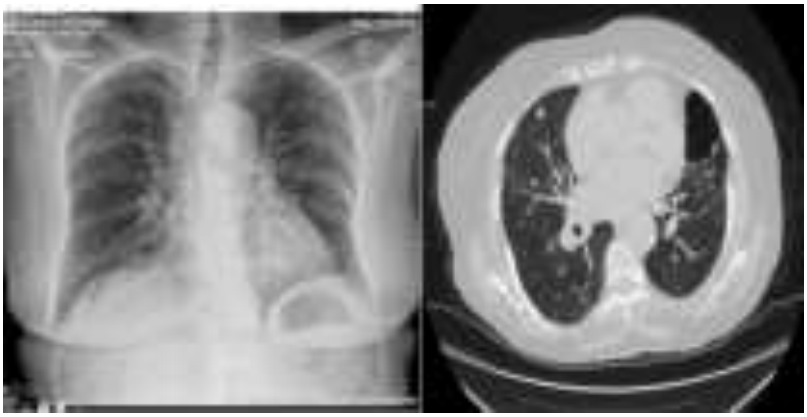

Resim 3: Hastanın İlk Tanı, Takip ve 6. Ay Kontrol Tomografi Kesitleri

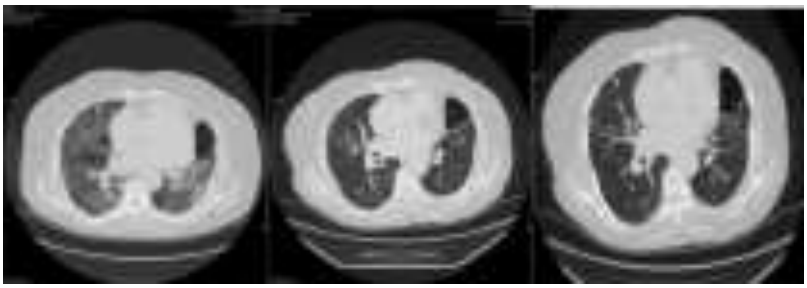

Sonuç: DIP, sigara bağımlı olan ve ek maruziyet yahut diğer tütün ürünleri kullanımında da görülebilen interstisyel bir akciğer hastalığıdır. Kendisine ait spesifik radyolojik tutulumu görülebilmekle beraber, genellikle tanı uyumlu klinik ve radyolojinin beraber değerlendirilmesi, ve sigara kesilmesine olan ideal yanıt ile görülmektedir. Olgumuzda viral ve bakteriyel süreç ekartasyonu sonrasında, radyolojik olarak uygun görünüme haiz olan hastada, ek immünsupresyon ile hızlı klinik ve radyolojik toparlama görülmektedir. Rutin ek glukokortikoid tedavisi standart olarak olmasa da, klinik faydanın görüldüğü ve tedavi uyumu olarak sigara ve/ veya maruziyetin kesildiği vakalarda, olgumuzda olduğu gibi, verilebilir.

Anahtar Kelimeler: Deskuamatif interstisyel pnömoni, sigara ilişkili akciğer hastalıkları

Kaynakça

1.https://www.amjmed.com/article/0002-9343(65)90206-8/abstract

2. https://www.uptodate.com/contents/overview-of-the-management-of-adults-with-interstitial-lung-disease?search=DESKUAMT%C4%B0VE%20AKC%C4%B0%C4%9EER%20HASTALI%C4%9EI&source=search_result&selectedTitle=7%7E150&usage_type=default&display_rank=733.
opaedia.org/articles/desquamative-interstitial-pneumonia

3.://radiopaedia.org/articles/desquamative-interstitial-pneumonia

4.https://accessmedicine.mhmedical.com/content.aspx?bookid=3242§ionid=270514670

Yayın No: PS-005

Akut Böbrek Yetmezliği ile Seyreden Bir Granülomatöz Polianjitis Olgusu

İrem Erkut Bulut[1], Ayşegül Tomruk Erdem[1], Bülent Altınsoy[1], Müge Meltem Tor[1]

[1]Zonguldak Bülent Ecevit Üniversitesi, Göğüs Hastalıkları Anabilim Dalı

İrem Erkut Bulut / Zonguldak Bülent Ecevit Üniversitesi, Göğüs Hastalıkları Anabilim Dalı

Giriş: Granülomatöz Polianjitis (GPA) eski adıyla Wegener Granulomatozis solunum sistemi ve böbrekleri tutan multisistem nekrotizan bir vaskülittir. Başlangıçta üst solunum yolları ve akciğer lezyonları ağırlıklıdır. Akciğerlerde sıklıkla santral kavitasyon içeren veya içermeyen rastgele dağılım gösteren multipl nodüller olmak üzere, multifokal konsolidasyon alanları veya buzlu cam opasiteleri, retikülonodüler patern ve periferik plevra tabanlı konsolidasyon paternleri görülür. Zaman içinde böbrek tutulumu %75'e yaklaşan bir oranda gelişir. Bu olgularda böbrek fonksiyon bozukluğu, proteinüri ve hematüri eşlik eder. Üst solunum yolu bulguları arasında burun tıkanıklığı, rinit ve burun kanaması, sinüzit, mastoidit, otit, sinonazal mukozal ülserler, nazal septal perforasyon sayılabilir. Hastalığın yaygın formunda göz, deri, kalp gibi organlar ve santral sinir sistemi(SSS) de tutulabilir. GPA patogenezinde T-hücre aracılı hipersensitivite reaksiyonu rol oynar ve olguların %95'inde PR3-ANCA (c-ANCA+) pozitifliği mevcuttur. Hastalar immünsüpresif tedaviye iyi yanıt verir.

Olgu: 55 yaşında erkek hasta 2. basamak bir merkezden kaviter lezyona yönelik tetkik amacıyla tarafımıza yönlendirilmişti. Hastanın aktif solunumsal yakınması yoktu, son 15 günde 6 kg kaybetmiş ve ayaklarında şişlik ve ağrı tariflliyordu. Hastanın 60 paketyıl sigara kullanımı olduğu ve aktif sigara içicisi olduğu ve 1998 yılında tüberküloz geçirmiş olduğu öğrenildi. Vertigo dışında ek hastalığı yoktu. İnşaat işçisi olan hasta, 1 ay önce lağım içerisinde kalıp işi yaptığını ve lağım suyu ile temas öyküsü olduğunu, fare teması direkt olmamasına rağmen çalıştığı ortamda fareler olduğunu belirtti. Fizik muayene bulguları doğal olup vital bulguları normal sınırlarda idi. Laboratuvar bulguları CRP:67.43mg/L, Sedimantasyon:61mm/sa,WBC:8.9 $10^3/\mu L$, Eo:0.6 $10^3/\mu L$, Kre:0.9mg/dl, Üre:28mg/dl idi. Toraks BT'de sağ akciğerde 32x30mm seviyelenme veren kaviter lezyon (Şekil1) ve 25x17mm boyutunda bronşiektazi-kavite ayrımı net yapılamayan lezyon (Şekil2) izlenmiş olup orta lobda ve alt lobda infiltratif olabilecek nodüler buzlu cam dansiteleri (Şekil3) ve tübüler bronşiektaziler izlendi. Balgam ve bronş lavaj ARB negatif idi. Bronkoskopide endobronşiyal lezyon izlenmedi. Bronkoskopi yapıldıktan 10 gün sonra nefes aldıkça artan batıcı tarzda göğüs ağrısı olması nedeniyle hastanemiz acil servisine başvurdu. Acile başvurudan 1 gün önce ateşi olduğu ancak ölçülmediği öğrenildi. Acil başvurusunda CRP:175mg/L, WBC:13.8 $10^3/\mu L$, Hgb:8.8g/dl, Ly:0.7 $10^3/\mu L$, Ne:11.8 $10^3/\mu L$, Eo:0.1 $10^3/\mu L$, Kre:6.6mg/dl, Üre:130mg/dl, Na:130mmol/L, K:4.3mmol/L, Ph:7.33, PCO2:34.2mmHg,

PO2:34mmHg, sO2:%63.3, HCO3:18,5mmol/L olan hasta pnömoni ve akut böbrek yetmezliği ön tanıları ile göğüs hastalıkları servisine tetkik ve tedavi amacıyla interne edildi. Hastaya hemodiyaliz planlandı. Meropenem 1x500 mg ve Teikoplanin 1x600 mg başlandı. İdrarda protein 3+ , eritrosit 3+, lökosit 2+ saptandı. İdrar mikroskobisinde 10-11 lökosit, bol eritrosit, 6-7 epitel görüldü. İdrar kültüründe üreme olmadı. Gaita tetkiklerinde özellik yoktu. Kan ve idrarda Leptospira PCR negatif idi. Renal Ultrasonografide bilateral böbrek boyutları ve parankim kalınlığı normal izlendi, bilateral renal sinüs ekoları grade 1 artmış ve bilateral pelvikaliksiyel yapılar hafif belirginleşmişti. Hastanın PR3-ANCA(c-ANCA) sonucu yüksek pozitif olarak sonuçlandı. Hastaya GPA ön tanısıyla plazmaferez ve pulse steroid tedavisi uygulandı. Hastanın tedavisi tamamlanarak taburcu edildi. Göğüs hastalıkları, romatoloji ve nefroloji poliklinik takiplerine devam edildi.

Şekil 1

Şekil 2

Şekil 3

Sonuç: Akciğerde kaviter lezyonlarda ön planda enfeksiyöz hastalıklar ve maligniteler açısından değerlendirme yapılmakta olup, vaskülitler de akılda tutulmalıdır. Bu olguda enfeksiyon ve malignite ekarte edilmiş ve akut böbrek yetmezliği ve PR3-ANCA (c-ANCA) pozitifliği nedeni

ile GPA ön planda düşünülmüştür. Uygun tıbbi tedavinin (immunsupresif tedavi) bu olgularda uzun süreli sağkalımı önemli ölçüde artırdığı kanıtlanmıştır.

Anahtar Kelimeler: Granülomatöz Polianjitis, Kaviter Akciğer Lezyonu, Akut Böbrek Yetmezliği

Kaynakça

1.Trawis WD, Colby TV, Koss MN, et al. Atlas of nontumor pathology. Nonneoplastic Disease of the Lower Resp Tract 2002:233-64.

2. Falk RJ, Gross WL, Guillevin L, et al. Granulomatosis with polyangiitis (Wegener's): an alternative name for Wegener's granulomatosis. J Am Soc Nephrol 2013;22:587-8.

3. Gomez-Gomez A, Martinez-Martinez MU, Cuevas-Orta E, et al. Pulmonary manifestations of granulomatosis wıth polyangiitis. Rheumatol Clin 2014;10:288-93.

Yayın No: PS-006

RA Tanılı Bir Hastada Plevral Effüzyon: Ayırıcı Tanı ve Diğer Nedenlerin Dışlanması

Elif Büşra Şahin[1], Ceren Kılıç[1], Ezgi Erdem Türe[1], İpek Candemir[1]

[1]Ankara Etlik Şehir Hastanesi

Elif Büşra Şahin / Ankara Etlik Şehir Hastanesi

Giriş: Plevral effüzyon plevral boşlukta anormal miktarda sıvı birikmesi durumudur. Birçok nedene bağlı olarak gelişebilmektedir. Ayrıcı tanı, plevral effüzyon yönetimi ve tedavisinin belirlenmesinde önemlidir.Romatoid artrit(RA) tanısı olan bu olguyu plevral effüzyon ayırıcı tanının önemini vurgulamak amacıyla sunuyoruz.

Olgu: 59 yaş erkek hasta acil servise 2 gündür olan balgamla karışık çizgi şeklinde hemoptizi ve nefes darlığı ile başvurdu.Bilinen seropozitif Romatoid Artrit (RA) ve başvurusundan 20 gün önce Miyokard Enfarktüsü(MI) tanısı ile koroner anjio stent öyküsü mevcuttu.Lökositozu ve c reaktif protein (CRP) değeri yüksek olan hastanın çekilen toraks bilgisayarlı tomografisinde her iki akciğerde alt lob posterobazal segmentte kaviter lezyon ve sağda 40 milimetre(mm) solda 10 mm derinliğe ulaşan plevral effüzyon, sağ üst lobda 14*12 mm boyutlarında nodüler lezyon mevcuttu.İmmunsupresif tedavisi almaktaydı (Prednol 8 mg+plequanil+leflunomid).Hasta MI sonrası gelişen dressler sendromu, kardiyak akciğer ödemi, akciğer malignitesi, tüberküloz, RA akciğer tutulumu ön tanıları ile araştırma için göğüs hastalıkları servisine yatırıldı.Takiplerinde hemoptizi izlenmedi.Hastaya piperasilin-tazobaktam ve diüretik tedavisi başlandı.Yapılan ekokadiyografide; perikardiyal effüzyon izlenmedi spab:%25 mmhg, ef:%55 olarak ölçüldü.6 kez alınan balgam ARB negatifti.Sağ akciğerden ultrason eşliğinde torasentez yapıldı, mayi sarı renkli seröz vasıftaydı.Mayi LDH 1054, Glukoz 7,2, ADA 61 IU/L, albumin gradienti 1,1 idi, mayi eksuda vasfındaydı.Plevral sıvı kültüründe üreme olmadı, 2 ARB negatifti.Hücre sayımında nötrofil lökositler, makrofajlar, seyrek lenfosit ve bronş epitel hücreleri görüldü.Mayi sitolojisi malignite yönünden negatifti.Takiplerinde akciğer grafisinde plevral effüzyon görümünde gerileme izlenmedi. Hastanın serum RF:111 IU/ml ve CCP:8 U/ml değerleri ile normal değerlerin üzerinde idi.Olgunun EF:%55, plevral sıvının vasfının eksudatif olması sebebi ile kardiyak akciğer ödemi, balgam ARB ve mayi ARB negatif izlenmesi üzerine tüberküloz ekarte edildi.Dressler sendromunda da eksudatif vasıfta mayi görülmesi beklenmektedir. Ancak olgumuzda plevral mayi antimyokardiyal antikorun negatif, glukozun düşük izlenmesi ve plevral sıvı RF:85 IU/ml olarak yüksek izlenen olgunun plevral mayisi RA akciğer tutulmu olarak değerlendirildi.Seropozitif RA akciğer tutulumu olarak değerlendirilen hastanın tedavisi prednol 4mg+ritüksimab 1000 mg olarak revize edildi.Takiplerinde plevral sıvısı geriledi.

Sonuç: Olguda yakın zamanlı MI öyküsü olması sebebi ile plevral efüzyon ayırıcı tanısında ön planda dressler sendromu ve kardiyak akçiğer ödemi düşünülmüş ancak hastanın sıvısı RA akciğer tutulumu olarak değerlendirilmiştir. Eksudatif vasıfta plevral mayi tetkik edilirken romatolojik hastalıkların akciğer tutulumu göz önünde bulundurulmalıdır.

Figür 1:Hastanın Tanı Takip Akciğer Grafileri

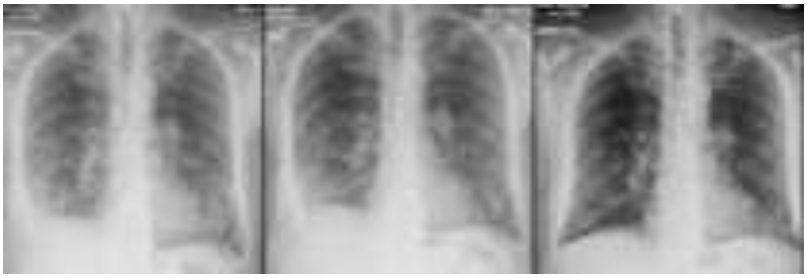

Resimlere A,B ,C A: Hastaneye Yatışındaki Akciğer Grafisi B: Antibiyotik Tedavisi Altında Akciğer Grafisi C: Etkili İmmunsupresif Tedavisi Sonrası Akciğer Grafisi

Figür 2:Hastanın Tanı Takip Bilgisayarlı Tomografi Kesitleri

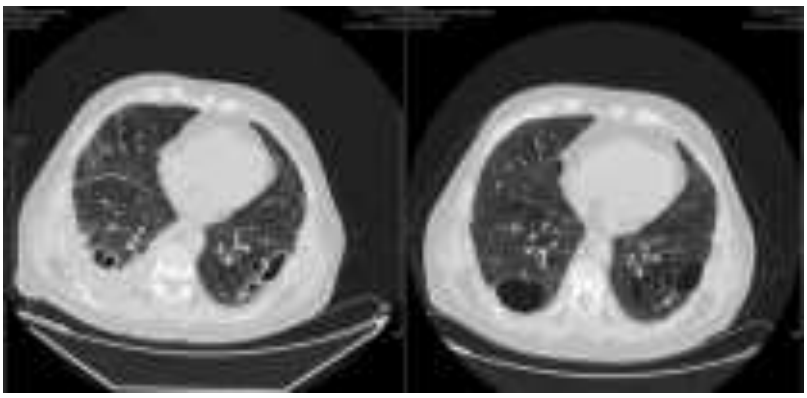

A: Hastaneye Yatışındaki Bilgisayarlı Tomografi Kesiti B:Antibiyotik ve Etkili İmmunsupresif Tedavisi Sonrası Bilgisayarlı Tomografi Kesiti

Anahtar Kelimeler: Romatoid Artrit, Plevral Effüzyon, Dressler Sendromu

Kaynakça

Pleuritis as a Presenting Manifestation of Rheumatoid Arthritis: Diagnostic Clues in Pleural Fluid Cytology
https://clinicalimagingscience.org/imaging-features-of-the-pleuropulmonary-manifestations-of-

rheumatoid-arthritis-pearls-and-pitfalls/
Hoca N.T., Yurdakul A.S., Kollajen Doku Hastalıklarında Akciğer Tutulumu. Tüberkuloz ve Toraks Dergisi 2004;52(2):189-198
Dressler WA. Post-myocardial infarction syndrome. JAMA 1956;
160: 1379.

Yayın No: PS-008

Kriptojenik Organize Pnömoni

Fatma Ezgi Kahveci[1], İpek Candemir[1]

[1]Etlik Şehir Hastanesi, Göğüs Hastalıkları Kliniği

Fatma Ezgi Kahveci / Etlik Şehir Hastanesi, Göğüs Hastalıkları Kliniği

Giriş: Kriptojenik organize pnömoni, patolojisi tam olarak bilinmeyen provakatif bir nedenden dolayı alveolar epitelde hasarlanma sonucu plazma proteini ve inflamatuar hücrelerin alveolar alanlara sızması sonucu oluştuğu düşünülen interstisyel bir akciğer hastalığıdır. Yer değiştiren ve tedaviye rağmen gerilemeyen infiltrasyonlarda organize pnömoni akla gelmelidir. Bu olgu ile kortikosteroid altında progresyon gösteren organize pnömoni vakasına dikkat çekmeyi amaçladık.

Olgu: Bilinen diyabetes mellitus tanısı olan 64 yaş erkek hasta öksürük ve nefes darlığı ile polikliniğimize başvurması sonrası pnömoni ön tanısıyla servisimize yatırıldı. Hastanın yatış öncesi görülen bilgisayarlı akciğer tomografisi bir ay önceki tomografi ile karşılaştırılmış olup önceki incelemede özellikle sağ akciğerde alt lobda, bazal segmentler düzeyinde yoğunlaşan konsolidasyonun yeni değerlendirmede yer değiştiği , sağ akciğer alt lobda konsolidasyonun gerilediği ve sağda orta lob lateral segmentte, solda ise alt lobda özellikle posterobazal segmentte minimal düzeyde, sol üst lob apikoposterior segmentte izlenen, yoğun hava bronkogramları içeren konsolidasyonlar gözlendi. Sol üst lobdaki konsolidasyon içerisinde atol işareti (ters halo) formu izlenmekteydi. Hastanın yatışı sırasında alınan kanlarında lökosit 10110/mm3, CRP: 113 mg/l idi.Hastaya yatış sonrası antibiyoterapi başlandı.Yatış sonrası gönderilen kollajen doku markerları negatif olarak görüldü. Radyolojik görünüm itibariyle hastada organize pnömoni düşünülmüş olup hastaya fiberoptik bronkoskopi planlandı. FOB incelemesinde endobronşiyal lezyon izlenmedi. Sağ alt lobdan bronkoskopik lavaj alındı.Bronkoskopik lavaj sıvısının mikrobiyolojik incelemesinde patojen mikroorganizma görülmedi. Tüberkuloz açısından Asido-rezistan boyama ve tüberküloz kültürü negatif, Pneumocystis jiroveci negatif, mantar kültürü negatif, olarak sonuçlandı. Bronkoskopik biyopsi malignite yönünden negatif non diagnostik olarak sonuçlandı. Hastaya organize pnömoni ön tanısıyla metilprednisolon başlandı. KOP tanısı alan hasta 28 mg/gün oral metilprednisolon tedavisiyle taburcu edildi. Takiplerinde kortikosteroid tedavisinin azaltılarak kesilmesi planlanan hasta göğüs hastalıkları takibine alındı. Taburculuk sonrası takiplerinde kademeli olarak kortikostreid dozu azaltılan hastanın 12.ay kontrolünde yeni gelişen infiltasyonları olması sonrası tedavisine makrolid eklendi. 3 ay daha makrolid ve metilprednisolon ile takip edilen hastanın mevcut infiltrasyonlarında regresyon beklendiği gibi olmadı.Taburculuk sonrası 15.ayında planlanan bilgisayarlı tomografide yeni gelişen konsolidasyonların olması

sonrası tedavisine mikofenolat mofetil eklendi. Mikofenolat mofetil günde 2 kez 100 mg ve metilprednisolon günde 1 kez 4 mg almakta olan hasta semptomsuz takiptedir.

Resim 1: Tomografi Kesitleri Temmuz 2023 -- Ağustos 2023 – Kasım 2024

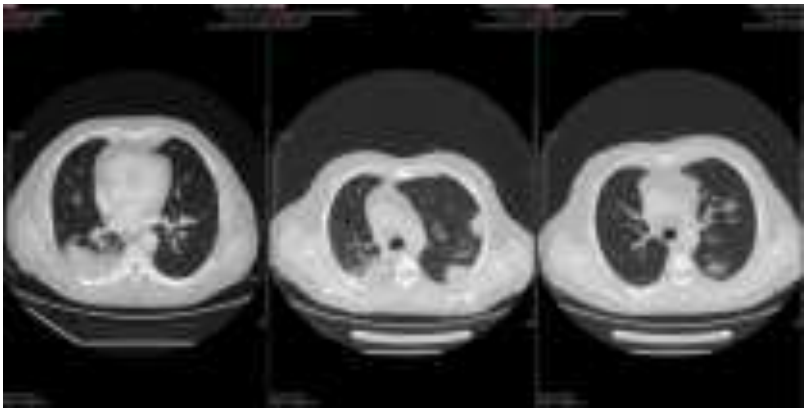

Resim 2: Akciğer Grafileri Temmuz 2023-- Kasım 2024-- Şubat 2025

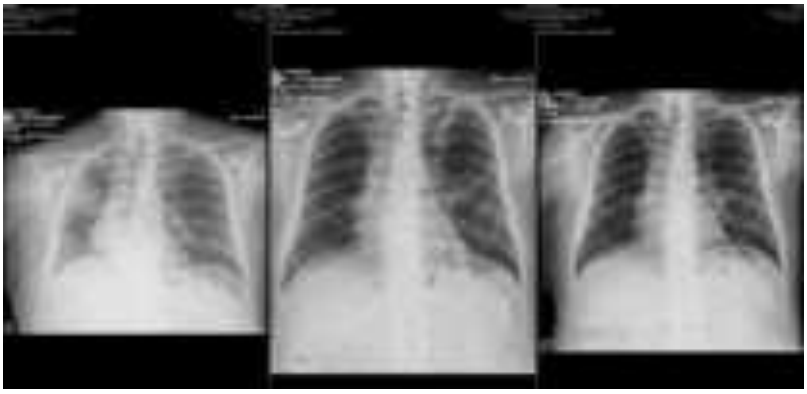

Sonuç: Kriptojenik organize pnömoni, rezolüsyonda gecikme gözlenen ve yer değiştiren infiltrasyonları olan hastalarda akla gelmesi gereken bir akciğer hastalığıdır. Tanısı klinik, radyolojik ve bronkoskopik olarak koyulabilir. Kriptojenik organize pnömonide altın standart tedavi kortkikosteroid tedavisidir. Kortikosteroid tedavi altında infiltrasyonları beklenen oranda gerileme gözlenmeyen olguların immunsupresif tedavi açısından değerlendirilmesi önerilir.

Anahtar Kelimeler: kriptojenik organize pnömoni, metilprednisolon, mikofenolat mofetil

Kaynakça

Fishman’s Pulmonary Diseases and Disorders.

Yayın No: PS-009

Romatoid Artrit Ve Nadir Görülen Akciğer Tutulumu Obliteratif Bronşiyolit Olgu Sunumu

Şeyma Yayan[1], Aydanur Ekici[1], Mehmet Savaş Ekici[1]

[1]Kırıkkale Üniversitesi Tıp Fakültesi Göğüs Hastalıkları Anabilim Dalı

Şeyma Yayan / Kırıkkale Üniversitesi Tıp Fakültesi Göğüs Hastalıkları Anabilim Dalı

Giriş: Romatoid artrit primer olarak eklemleri etkileyen, çok çeşitli multisistem komorbiditeler ile karakterize kronik inflamatuar bir hastalıktır. Özellikle kadınlarda iki kat daha fazla görülmekle birlikte 4.-5. dekatlarda pik yapar. Akciğer tutulumu erkeklerde daha sık görülmektedir. Romatoid artritli hastalarda plöropulmoner tutulum;akciğerde romatoid nodüller, interstisyel pnömonitis ve fibrozis, pulmoner vaskülit, obliteratif bronşiyolit (OB), pulmoner hipertansiyon ve plevral tutulum şeklinde karşımıza çıkabilir. Obliteratif bronşiyolit nadir görülen ve ölümcül sonuçlanabilen membranöz bronşiyollerin geri dönüşümsüz daralması ile karakterizedir.

Olgu: Elli beş yaş kadın hasta, 10 yıldır olan sırt ağrısı ve eklem ağrısı, gece uykudan uyandıran kuru öksürük ,eforlu nefes darlığı ile göğüs polikliniğine başvurdu. Fizik muayene de oda havası O2 sat %94 , nabız 96 /dk, solunum sayısı 19/dk ve solunum sesleri ralleri mevcuttu. Özgeçmişinde diyabetes mellitus,memede nodül vardı. Sigara kullanım öyküsü ve bioamass maruziyeti yoktu. Laboratuvarda sedimantasyon 43 mm/st, CRP 16,98 mg/dl, anti CCP 18 U/ml, RF 116 IU/ml dışında normaldi.Çekilen yüksek rezolüsyonlu bilgisayarlı tomografide(HRCT) bilateral mozaik atenüasyon paterni izlenmektedir (küçük hava yolu hastalığı?respiratuar bronşiolit?) şeklinde raporlanmıştır. Solunum fonksiyon testi tanı öncesinde FVC: %59 FEV1:%37 FEV1/FVC%:53 FEF25-75:%7 DLCO: %73 DLCO(corr):%76 DLCO/VA:%127olarak tespit edilmiş olup tedavi sonrası FVC: %62 FEV1:%56 FEV1/FVC%:75 FEF25-75:%30 olarak tespit edilmiştir. FEF25-75 değeri ileri derecede düşük saptanmıştır. Romatoloji kliniği tarafından romatoid artrit tanısı konulmuş ve sülfasalazin 500 mg 2*2 tedavisi başlanmıştır. Bu olguda romatoid artrit akciğer tutulumu ve obliteratif bronşiyolit ön planda düşünülmüştür.

Sonuç: Romatoid artrit tanılı hastalarda klinik ve radyolojik bulgular akciğer tutulumu açısından bilgi vermektedir. Mozaik atenüasyon görüntüsü olan romatoid artrit tanılı hastalarda obliteratif bronşiyolit düşünülmelidir.

Yüksek rezolüsyonlu bilgisayarlı tomografide bilateral mozaik atenüasyon paterni

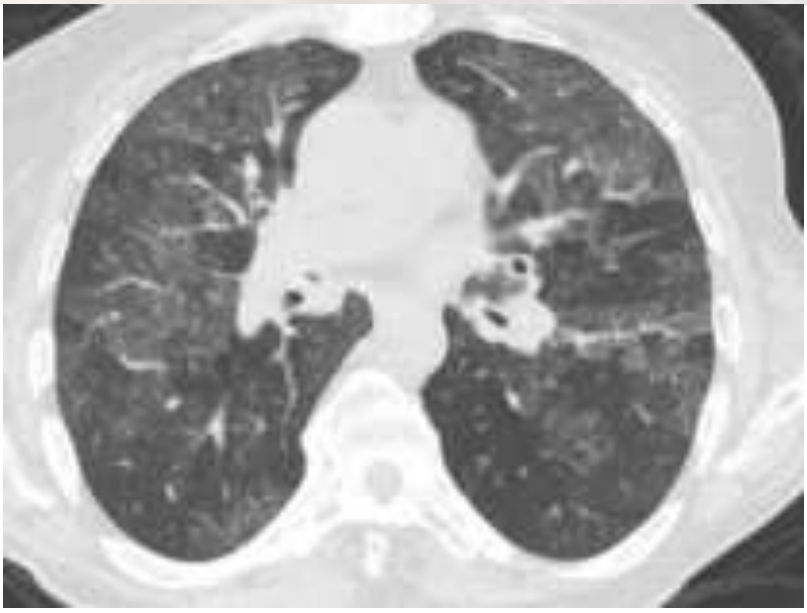

Romatoid artrit tanılı hasta da bilateral mozaik atenüasyon paterni görüntüsü

HRCT de bilateral mozaik atenüasyon paterni

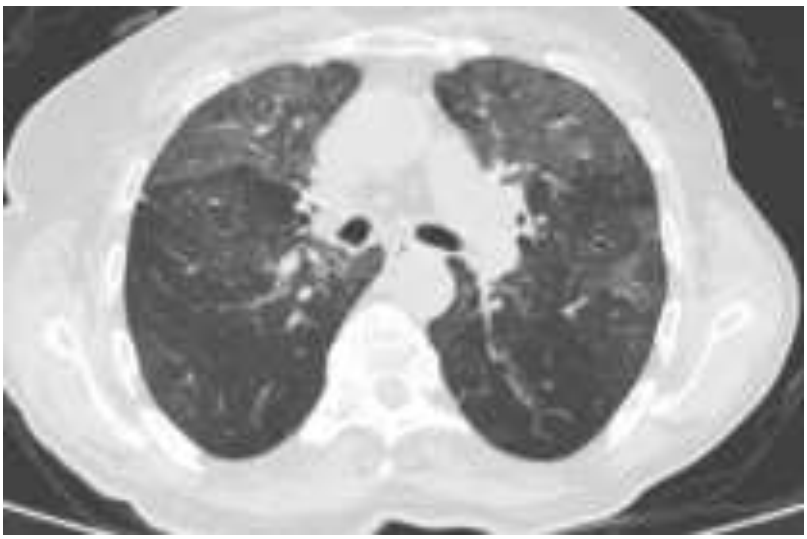

Bilateral mozaik atenüasyon paterni izlenmektedir

Anahtar Kelimeler: obliteratif bronşiyolit, romatoid artrit

Kaynakça

1.Lin, E. ve Moua, A. H. L. &. T. (2018). Obliterative bronchiolitis associated with rheumatoid arthritis: analysis of a single-center case series. *Bmc Pulmonary Medicine*.https://doi.org/10.1186/s12890-018-0673-x

2.Brown KK. Rheumatoid lung disease. Proc Am Thorac Soc. 2007;4(5):443–8.

Yayın No: PS-010

Pnömoni Nedenli Başvuru Sırasında Saptanan Mediastinal Lipomatozis Olgusu

Şeyma Çağlar[1], Aydanur Ekici[1], Mehmet Savaş Ekici[1], Hacer Karaca[1], Alp Kaan Önal[1]

[1]Kırıkkale Üniversitesi, Göğüs Hastalıkları Anabilim Dalı

Şeyma Çağlar / Kırıkkale Üniversitesi, Göğüs Hastalıkları Anabilim Dalı

Giriş: Mediastinal lipomatozis, mediastende büyük miktarda olgun yağ dokusunun birikmesiyle karakterize nadir görülen benign bir durumdur (1). Genellikle obezite, steroid kullanımı ve Cushing hastalığına sekonder olarak ortaya çıkar, orta yaşlı erkeklerde daha yaygındır ve aşırı alkol kullanımıyla ilişkilidir (2). Bazı vakalarda dispne, torasik ağrı, öksürük, disfoni, disfaji, supraventriküler taşikardi veya persistan pnömoni ile semptomatik hale gelir. BT ve MRI tanı koymada ve tedavi kararında öncelikli tetkiklerdir. Klasik radyografik özellikleri; üst mediastenin düzgün, lobüle genişlemesi; apekslerde ve lateral göğüs duvarı boyunca lobüle plevral genişleme ve belirgin epikardiyal yağ yastıkçıklarıdır (3).

Olgu: 77 yaşında bilinen KOAH ve hipertansiyonu olan erkek hasta bir gün önce başlayan öksürük, sarı renkli balgam ve nefes darlığı şikayeti ile başvurdu. 10 gün önce umre ziyareti öyküsü mevcuttu. 30 p/y/g eksmoker olan hasta meslek olarak tır şoförlüğü yapmış; hayvancılıkla uğraşmış ve biomass maruziyeti mevcuttu. Fizik muayenesinde ateş: 37,2 °C, nabız: 101/dk, kan basıncı: 119/69 mmHg, solunum sayısı: 14/dk; oda havasında oksijen saturasyonu 84 idi. 3 Lt/dk oksijen desteği ile SpO_2: 94 olmaktaydı. Acil serviste çekilen posteroanterior akciğer grafisinde sağ kostafrenik sinüs kapalı, amfizematöz görünüm, sol parakardiyak alan silinmiş, sol alt zonda pnömonik infiltrasyon ve asbest plakları mevcuttu. Laboratuvar tetkiklerinde; WBC:7810 10˙3uL, lenfosit: 0,70 10˙3uL, nötrofil : %81,1, CRP: 297,17 mg/L, prokalsitonin: 0,693 ng/mL, kreatinin:1,22 mg/dL ALT:49 U/L, AST:78 U/L idi. Hastanın KOAH atak ve toplum kökenli pnömoni ön tanıları ile kliniğimize yatışı yapıldı. Servisimizde hastaya ampirik olarak moksifloksasin 400 mg/gün ve meropenem 1000 mg 3x1 başlandı; kısa etkili bronkodilatör, mukolitik ve hidrasyon tedavisi verildi. Hastadan sürüntü örneği alındı ve PCR sonucunun İnfluenza A gelmesi üzerine osetalmavir başlandı. Takibi sırasında D-dimer yüksekliği görülmesi üzerine çekilen Pulmoner BT Anjio görüntülemesinde sağ pulmoner arter üst lop segmenter dallarda emboli ile uyumlu dolum defektleri görüldü. Asbestlere bağlı lineer atelektatik alanlar, sol akciğer posterobazalde konsolide alan, sol peribronşial kalınlaşma mevcuttu. Vücut kitle indeksi 31,2 kg/m² olan obez hastanın görüntülemesinde aynı zamanda her iki hemitoraksta ekstraplevral yağ dokuda alt loplarda daha belirgin olmak üzere kalınlaşmalar, bilateral epikardiyal yağ yastıkçıkları ve mediastinal lipomatozis ile uyumlu görünüm izlendi. Hastaya emboli açısından alt ekstremite venöz doppler ultrasonografi yapıldı; trombüs görülmedi ve düşük

molekül ağırlıklı heparin tedavisi başlandı. Hasta Cushing Sendromu ile ilgili daha önce hiç test yaptırmamıştı, HbA1c düzeyleri ve kan şekeri takipleri normal aralıkta idi. Tiroglobulin 128 ng/ml, TSH: 0,49 Ulu/L ve tiroid bezi ultrasonografisinde 6x4 mm hipoekoik nodül saptanan hastaya Endokrin Hastalıkları Kliniği tarafından ince iğne aspirasyon biyopsisi planlandı. Mediastinal lipomatozisin hastanın metabolik bozukluğuna ve obezitesine bağlı olduğu düşünüldü. Altta yatan patolojilerin tedavisi açısından hasta Endokrin Hastalıkları'na yönlendirildi. Genel durumu düzeldikten sonra hastanın medikal tedavisi düzenlenerek taburcu edildi.

Resim 1

Acil Servis Başvurusunda Çekilen Akciğer Grafisi

Resim 2

Pulmoner BT Anjio, Mediasten Penceresi

Resim 3

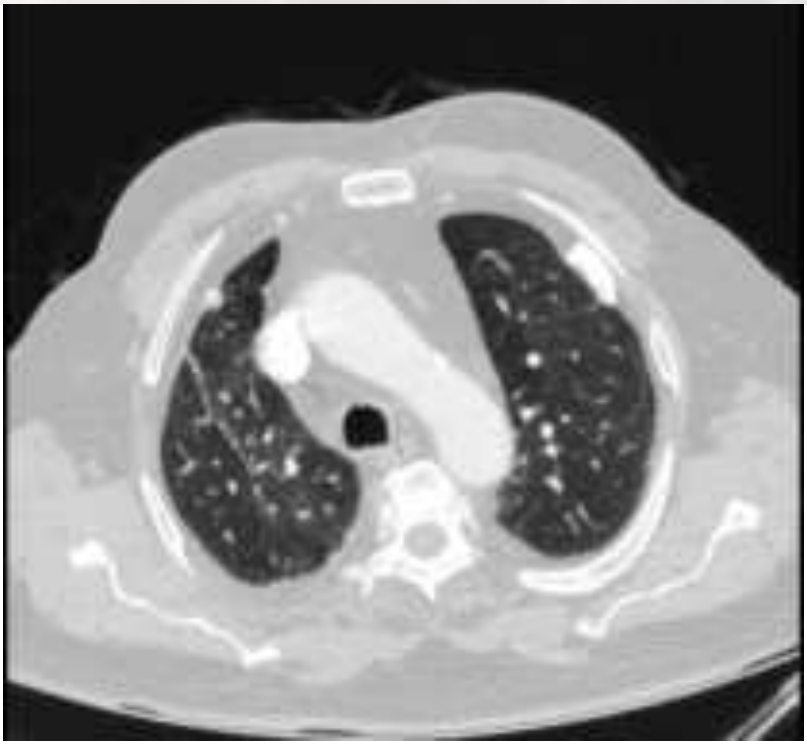

Pulmoner BT Anjio, Parankim Penceresi

Sonuç: Mediastinal lipomatozis dünya çapında nadir görülen; bazı durumlarda trakeal stenoza veya sağ ventrikül çıkış yolunun daralmasına neden olabileceğinden fark edildiğinde altta yatan metabolik bozuklukların tespit edilmesinin ve tedavisinin gerektiği bir durumdur.

Anahtar Kelimeler: Mediastinal lipomatozis, Metabolik bozukluk, Mediasten

Kaynakça

1. Finsterer J, Scorza FA. Mediastinal and pleural lipomatosis as a manifestation of myotonic dystrophy type 1. Lung India. 2021 Sep-Oct;38(5):486-488. doi: 10.4103/lungindia.lungindia_25_21. PMID: 34472530; PMCID: PMC8509172.
2. Pungavkar S, Shah J, Patkar D, Varma R, Parmar H. Isolated symmetrical mediastinal lipomatosis. J Assoc Physicians India. 2001 Oct;49:1026-8. PMID: 11848311.
3. Hsu YM, Yao NS, Liu JM. Steroid-induced mediastinal lipomatosis with radiographic features of pericardial effusion. Am J Emerg Med. 2000 May;18(3):346-8. doi: 10.1016/s0735-6757(00)90140-2. PMID: 10830702.

Yayın No: PS-011

Artritten Önce Nefes Darlığı:İlk Bulgusu Pulmoner Tutulum Olan Romatoid Artrit Vakası

AKİF SEKİN[1], ELİF KARABACAK[1], CANSU YILDIZ[1], CANER ÇINAR[1], ZEYNEP MERCANCI[1]

[1]MARMARA ÜNİVERSİTESİ TIP FAKÜLTESİ GÖĞÜS HASTALIKLARI ANABİLİM DALI

AKİF SEKİN / MARMARA ÜNİVERSİTESİ TIP FAKÜLTESİ GÖĞÜS HASTALIKLARI ANABİLİM DALI

Giriş: Romatoid artrit (RA), sistemik inflamatuar bir bağ dokusu hastalığı olup, başta küçük eklemleri etkileyen kronik ve ilerleyici bir poliartrit tablosu ile karakterizedir. Ayrıca, RA yalnızca eklemlerle sınırlı bir hastalık değildir; Akciğer tutulumu, RA'nın en yaygın eklem dışı bulgularından biridir ve hastalığın morbidite ve mortalitesini önemli ölçüde etkileyebilir. Akciğer tutulumu, eklem tutulumundan önce kendisini gösterebilir.Genel olarak, RA'lı hastalarda akciğer tutulumu prevalansı, tanı yöntemleri ve hasta popülasyonuna bağlı olarak değişiklik göstermekle birlikte, klinik olarak belirgin vakalar %10-20 oranında görülmektedir. Ancak, asemptomatik veya subklinik vakalar da dikkate alındığında, bu oran daha yüksek olabilir.Bu vaka sunumunda, romatoid artritin ilk tanısının pulmoner nodüller, tekrarlayan pulmoner tromboembolizm (PTE) temelinde konduğu bir vaka sunulacaktır. Bu sunum, RA'nın heterojen klinik seyrine dair literatüre katkı sağlamayı amaçlamaktadır.

Olgu: 62 yaş erkek hasta acil servise öksürük balgam şikâyetiyle başvurdu. Son 3 yılda acil servise dispne, öksürük, göğüs ağrısı şikayetleriyle de başvuruları olan hastanın son 3 ayda 2 kez servis ve 1 yoğun bakım yatışı mevcuttu. Fizik muayenesinde akciğer sesleri ve batın muayenesi normal olmakla birlikte 3lt/dk oksijen ihtiyacı olan hastanın crp:173, trombosit: 503.000, ferritin: 437 seviyelerinde izlendi. Hastanın hastanemize başvurusunda çekilen Pulmoner BT Anjiyografisinde ana pulmoner arter ve sağ segmenter arterlerde tromboemboli ile uyumlu dolum defektleri saptandı ve parankim kesitlerinde her iki akciğerde subplevral yerleşimli nodüler lezyonlar, apikal segmentlerde kronik fibrotik değişiklikler ve bronşektazi alanları görüldü. Dış merkezde özellikle alt loblarda plevraya yakın görünümde olan pulmoner nodüllere malignite şüphesiyle PET-CT çekildiği, ve raporunda malignite bulgusu saptanmadığı öğrenildi.Hastanın mevcut kliniği değerlendirildiğinde tekrarlayan PTE atakları, pulmoner nodüller romatolojik hastalıklar açısından şüphe uyandırmış olup hastadan romatolojik parametreleri gönderildi. Romatolojik panel sonucunda anti-ccp pozitif olarak sonuçlandı. Romatolojik marker pozitifliği sonrasında hastanın artrit bulgusu gelişti ve romatoloji bölümüne konsülte edildi.Hastanın mevcut toraks BT bulguları,

klinik tablo ve tekrarlayan PTE atakları, RA'nın inflamatuvar süreçlerinin trombojenik potansiyeli ile ilişkilendirilmiştir. Pulmoner nodüller malignite ve enfeksiyöz süreçler açısından değerlendirilmiş, bu durumlar ekarte edilmiş, nodüller ön planda RA'ya bağlı romatoid nodül olarak değerlendirilmiştir.Hastanın tedavisi romatoloji bölümü ile de görüşülerek metotreksat, prednol olarak düzenlendi. Pulmoner emboli tedavisi için tedavi dozundan düşük moleküler ağırlıklı heparin başlandı. Hastanın nodülleri ve interstisyel akciğer hastalığının mevcut tedavi altında takibi planlanmıştır.

Hastanın BT kesiti

Sonuç: Akciğer tutulumları, RA'nın en sık görülen ekstra-artiküler komplikasyonlarından biri olup, klinik çeşitlilik gösterir. İnterstisyel akciğer hastalığı, plevral efüzyon, bronşiektazi, obliteratif bronşiolit ve pulmoner nodüller en yaygın görülen akciğer tutulumlarıdır. Özellikle romatoid nodüller, genellikle asemptomatik olmakla birlikte, kaviteleşme veya sekonder enfeksiyon gibi komplikasyonlarla daha kompleks bir tablo oluşturabilir. Bu nodüller genellikle subplevral yerleşimli olup, klinik ve radyolojik olarak malignite veya enfeksiyonlarla karışabilir.Romatoid artrit ayrıca sistemik inflamasyona bağlı tromboembolik olaylar için de bir risk faktörüdür. Kronik inflamasyonun koagülasyon sistemi üzerindeki etkisi, damar endotelinde disfonksiyon ve RA' ya bağlı immobilizasyon gibi faktörler, bu hastalarda VTE insidansını artırır.

Bu vaka, romatoid artritin pulmoner tutulumları ve sistemik inflamasyonunun vasküler komplikasyonları üzerindeki etkisini göstermektedir. RA' da pulmoner nodüller malignite ve enfeksiyon gibi ciddi durumlarla karışabilir; bu nedenle multidisipliner yaklaşım gereklidir. Ayrıca, RA' da kronik inflamasyonun tromboembolik olaylarla ilişkisi, antikoagülan tedavinin önemini vurgulamaktadır. Akciğer tutulumu ve solunumsal semptomlar, RA' lı hastaların eklem bulgularından önce kendini göstererek tanı için ipucu oluştabilir.

Anahtar Kelimeler: Romatoid Nodül, İnterstisyel Akciğer Hastalığı, Pulmoner Emboli

Kaynakça

KAYNAKÇA

turkiyeklinikleri.com ,gunceltipdernegi.org, ,akademi.tard.org.tr romatoloji.org

Yayın No: PS-012

Çift Primer Akciğer Karsinomu ve Atipik Tiroid Metastazlı Hasta Yönetimi

Elif Özdoğan[1], Kerem Ensarioğlu[1], Doğan Yazılıtaş[2], Bahar Kurt[1]

[1]Etlik Şehir Hastanesi Göğüs Hastalıkları Kliniği
[2]Etlik Şehir Hastanesi Tıbbi Onkoloji Kliniği

Elif Özdoğan / Etlik Şehir Hastanesi Göğüs Hastalıkları Kliniği

Giriş: Akciğer maligniteleri, nadir olarak diğer malignitelerle beraber görülebildiği gibi, farklı türlerde olarak çift primer olarak da görülebilmektedir. Gene, tipik organ metastazlarına ek olarak, beklenmedik uzak organ tutulumları izlenebilmektedir. Bu olguda, ilk tanısı akciğer adenokarsinom olan, takipte ikinci primer küçük hücreli akciğer karsinomu (KHAK) olan ve troid örneklemesinde nadir görülen KHAK metastazı olan bir hasta sunulacaktır.

Olgu: 64 yaşında erkek hasta, halsizlik, öksürük ve kilo kaybı şikayetleri ile poliklinik şartlarında değerlendirildi. Sorgulamasında ailede malignite öyküsü (3 kardeşte akciğer karsinomu, annede baş-boyun tümörü) olduğu ve hastanın 90 paket-yıl sigara öyküsü olduğu öğrenildi. Hastaya istenilen direk grafide sağ alt zonda yaklaşık 3 cm'lik kitle imajı veren dansite görülmesi üzerine hasta ileri araştırma için servise kabul edildi.Hastanın servis kabül sonrasında istenilen direk grafisindeki kitle imajı için yapılan toraks tomografisinde, sağ akciğer orta lobta 35*37 mm boyutlu spiküler kitle görüldü. Bu odaktan yapılan transtorasik ince iğne biyopsinde akciğer adenokarsinomu lehine doku tanısı belirtildi. İleri görüntülemede PET-BT istenilen hastanın karşı akciğer yaklaşık 32*20mm boyutlu (suv-max; 10.3) ve mediastinal çok sayıda LAP tutulumu olduğu görüldü ve metastatik hastalık lehine kabul edildi.Hastaya sisplatin ve pemetreksat başlanıldı ve tedavi yanıtı olması ile totalde 6 küre tamamlanıldı. Ara kontrol görüntülemesinde izlenilmeyen fakat tedavi sonunda görülen, ve yeni primer malignite yahut metastaz lehine odak sağ troid lobunda (suv-max; 9.3) olan tutulum , PET-BT 'te izlendi. İkinci primer olarak tiroid malignitesi düşünülen hastadan yapılan ince iğne biyopsisinde, küçük hücreli malign tümör metastazı lehine rapor üzerine, hastada transformasyon düşünülerek, nivolumab başlanıldı. 2 kür nıvolumab kemoterapi sonrasında, daha önceki PET-BT görüntülemeye göre sol akciğer orta lob lateral segmentte 32*20 mm boyutunda kısa aksta yaklaşık %30 progresyon , hıler bölgede 20 mm kalınlıktaki LAP %20 progresyon üzerine hastaya tekrar doku örneklemesi için fiberoptik bronkoskopi yapıldı. Örnekleme sonucunda bronşiyal lavajda küçük hücre akciğer karsinomu olarak belirtilmesi üzerine, hastaya çift primer KHAK ve adenokarsinom tanısı konularak, etoposit - karboplatin kombinasyonu ve sol akciğer KHAK yönelik RT planlanarak takibe devam edildi.

Resim 1: Servis Kabul Akciğer Grafisi ve Tanı Tomografi Kesiti

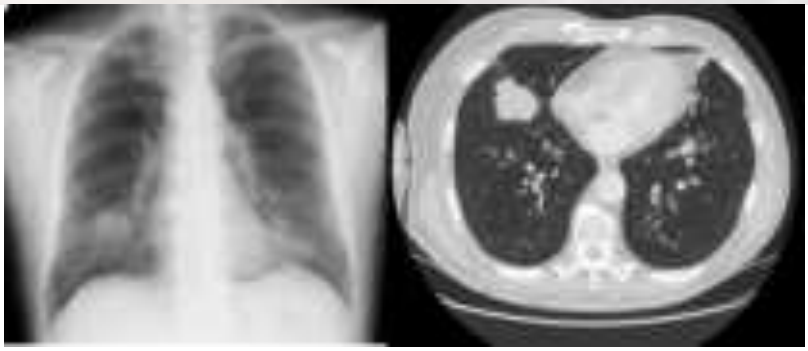

Resim 2 : Tiroid Metastaz Lehine PET-BT Görüntüsü

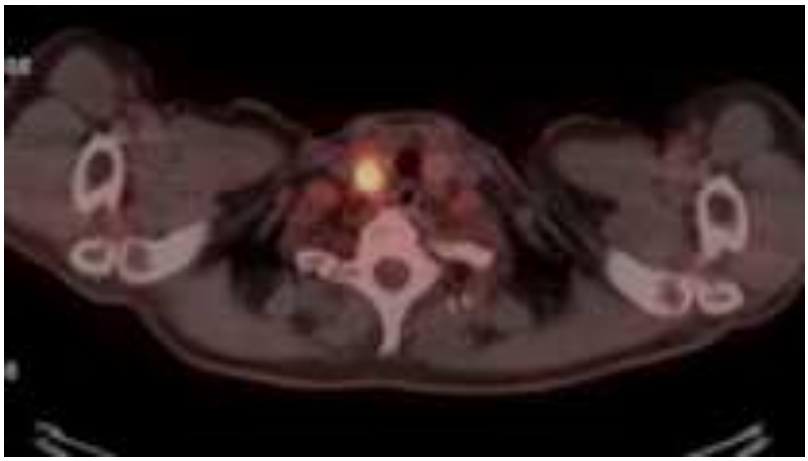

Resim3 : Karşı Akciğer Örnekleme Bronkoskopi Görüntü Kesitleri ;

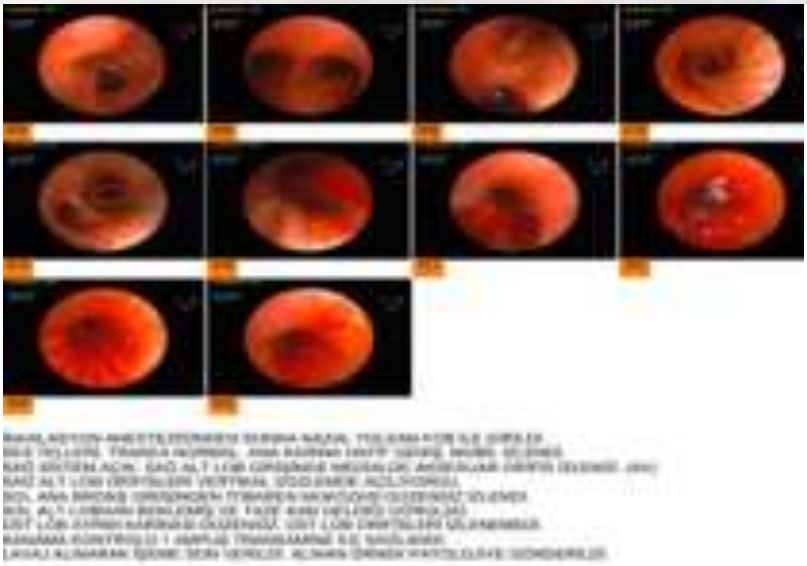

Sonuç: Akciğer karsinomu, tek başına dahi yönetimi zor ve takipte metastaz görülmesi beklenilebilen, özellikle de küratif yaklaşımın mümkün olmadığı hastalarda görülebilen, bir malignitedir. Halihazırda metastatik hastalarda dahil, yeni odaklar görülmesi, eğer beklenmeyen tutulum yahut daha önce uygun yanıt görülen tedavi rejimleri altında olmuş ise, ileri görüntüleme ve doku örneklemesini düşündürmesi gereken durumlardır. Bu hastada olduğu gibi, nadir metastazı beklenen yeni tutulumlarda gerek transformasyon gerek de ek başka olası primerin akılda tutulması gereklidir.

Anahtar Kelimeler: Akciğer adenokanser, Akciğer küçük hücreli karsinomu, Troid metastazlı küçük hücreli akciğer karsinomu

Kaynakça

1.https://www.uptodate.com/contents/pathology-of-lung-malignancies?search=akci%C4%9Fer%20adeno%20%20kars%C4%B1nomu&source=search_result&selectedTitle=1%7E50&usage_type=default&display_rank=1

2.https://www.uptodate.com/contents/squamous-cell-carcinoma-of-unknown-primary-site?search=primer%20yeri%20bilinmeyen%20akci%C4%9Fer%20k%C3%BC%C3%A7%C3%BCk%20h%C3%BCcreli%20karsinom&topicRef=4878&source=see_link

3. cine.mhmedical.com/content.aspx?bookid=3242&sectionid=270614061

4. Küçük hücreli olmayan akciğer kanserinin ön tedavi değerlendirmesi. Amerikan Torasik Derneği ve Avrupa Solunum Derneği. Am J Respir Crit Care Med 1997;156(1):320-32

Yayın No: PS-014

Elektrik Çarpması Pulmoner Emboli İçin Risk Faktörü Müdür?

YAREN YILDIRIM[1], HAYDAR SOYDANER KARAKUŞ[1], TUNCAY GÖKSEL[1]

[1]EGE ÜNİVERSİTESİ GÖĞÜS HASTALIKLARI ANABİLİM DALI

YAREN YILDIRIM / EGE ÜNİVERSİTESİ GÖĞÜS HASTALIKLARI ANABİLİM DALI

Giriş: Pulmoner tromboemboli, pulmoner arteryel yatağın tam ya da kısmi tıkanması sonucu oluşan, çeşitli klinik tablolar ile karşımıza çıkabilen pulmoner hastalıktır. En sık derin ven trombozuna sekonder gelişmekle birlikte risk arttırıcı faktörler tanımlanmıştır. Risk faktörlerini sıralarken Virchow Triadı olarak tanımlanan staz-hiperkoagülabilite-endotel hasarı triadı akla gelmektedir. Bu olgumuzda nadir görülen, elektrik çarpması sonrası gelişen pulmoner tromboemboli tablosunu tartışacağız.

Olgu: 41 yaşında bilinen kronik hastalık öyküsü, düzenli ilaç ya da bitkisel takviye edici ürün kullanımı olmayan erkek hasta, elektrik çarpması sonrasında acil servise başvurmuş. Öyküsü derinleştirildiğinde ev tipi elektrik sigortası ile yaklaşık 5 saniye süren sağ el elektrik çarpması öyküsü mevcut. Elektrik çarpması sonrası hastane başvurusunda sağ humerus fraktürü ve dislokasyonu saptanan hastaya, 4 gün sonrasında, elektif şartlarda açık redüksiyon ve kanüllü vida tedavisi uygulanmış. Analjezik ve ampirik antibiyotik tedavisi ile taburcu edilmiş. Taburculuğundan 15 gün sonra sağ taraflı plöretik tarzda göğüs ağrısı nedeni ile acil servise başvurdu. Başvuru sırasındaki fizik muayenesinde oda havasında SpO2 %96, TA: 116/70 mmHg, solunum sayısı: 21/dakika ve nabız: 86/dakika olarak saptandı. Akciğer oskültasyonunda ek patolojik ses değerlendirilmedi, bilateral alt ekstremitede derin ven trombozu lehine bulgu saptanmadı. Sağ kol askısı bulunan hastanın sağ kolunda hiperemi ve çap artışı izlendi. Yapılan kan tetkiklerinde D-dimer: 3170 µg/L FEU, Troponin T: <5.4 ng/L, kreatinin: 0.74 mg/dL, Hb: 12.7 g/dL olarak saptandı. Akciğer grafisinde sol tarafta kostafrenik sinüs küntleşmesi görüldü. Hastanın sağ üst ekstremite bulgularına yönelik yapılan doppler USG'sinde brakial venden radial orta 1/3 kesimine ve ulnar ven proksimal 1/3 kesimine dek uzanım gösteren akut DVT lehine dolum defekti saptandı. Hastanın yakın zamanlı travma öyküsü, fizik muayene bulguları, yeni gelişen akciğer grafi patolojileri ve D-dimer yüksekliği olması nedeni ile Toraks BT Anjiografi ile değerlendirildi. BT'sinde her iki akciğer bazal segmentlere giden pulmoner arter dallarında tromboemboli ile uyumlu dolum defektleri izlendi. Eşlik eden risk faktör varlığına yönelik yapılan genetik testlerinde MTHFR heterozigot mutasyon pozitif olarak saptandı. Hastanın fizik muayene ve laboratuvar bulguları değerlendirilerek elektrik çarpmasına sekonder gelişen pulmoner tromboemboli tanısı konuldu. Hastaya 2x0.01cc/kg dozundan enoksaparin tedavisi başlandı. Taburculuğunda enoksaparin tedavisine devam edilen hastanın 3. ay kontrol sağ üst ekstremite

doppler USG değerlendirmesinde akut DVT lehine bulgu saptanmaması üzerine enoksaparin tedavisi sonlandırıldı. Hematoloji kliniği ile ortak karar olarak hastanın tromboz nüksü durumunda ömür boyu antikoagülan tedavi açısından değerlendirilmesi planlandı.

Şekil 1

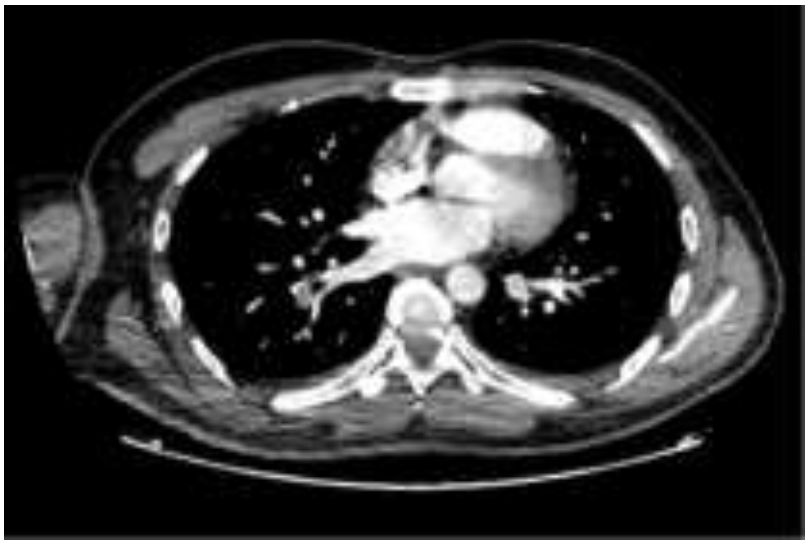

Her iki akciğer alt lob bazal segmentlere giden pulmoner arter dallarında tromboemboli ile uyumlu dolum defekti

Sonuç: Risk faktörü olarak, Virchow Triadında yer alan, elektrik çarpması sonrasında endotel hasarı geliştiği düşünülmüştür. En sık alt ekstremitede izlenen DVT (derin venöz trombozu) sonrası pulmoner tromboemboli görülmekle birlikte risk faktörü varlığında üst ekstremite DVT sonrası da geliştiği akılda tutulmalıdır.

Anahtar Kelimeler: pulmoner emboli, elektrik çarpması, üst ekstremite derin ven trombozu

Kaynakça

Pannucci CJ, Diaz JA, Wahl WL. Temporal changes in deep venous thrombosis risk after electrical injury. J Burn Care Res. 2011 May-Jun;32(3):442-6. doi: 10.1097/BCR.0b013e318217f966. PMID: 21436716; PMCID: PMC3096834.

Tanrıverdi H, Pekbak G, Fındıkoğlu AS, Öztürk A. Üst ekstremite derin ven trombozuna bağlı pulmoner emboli vakası Türkçe. Harran Üniversitesi Tıp Fakültesi Dergisi. 2013;10(3):148-50.

Hunt JL, Mason AD Jr, Masterson TS, Pruitt BA Jr. The pathophysiology of acute electric injuries. J Trauma. 1976 May;16(5):335-40. doi: 10.1097/00005373-197605000-00001. PMID: 1271494.

Yayın No: PS-016

Tedaviye Yanıt Veren Bleomisin Toksisitesi Olgusu

Buket Selen Şahin[1], Emine Şebnem Durmaz[2], Şermin Börekçi[1]

[1]İstanbul Üniversitesi- Cerrahpaşa, Cerrahpaşa Tıp Fakültesi, Göğüs Hastalıkları Anabilim Dalı, İstanbul
[2]İstanbul Üniversitesi- Cerrahpaşa, Cerrahpaşa Tıp Fakültesi, Radyoloji Anabilim Dalı, İstanbul

Buket Selen Şahin / İstanbul Üniversitesi- Cerrahpaşa, Cerrahpaşa Tıp Fakültesi, Göğüs Hastalıkları Anabilim Dalı, İstanbul

Giriş: Bleomisin; streptomycess verticillus'dan elde edilen bir antitümör antibiyotiktir. Etkinliği ve miyelosüpresyon yapmaması nedeni ile kanser tedavisinde sıklıkla tercih edilen bir ajan haline gelmiştir. Bleomisin tedavisinde yaygın alveol hasarı, intertisyel pnömoni, organize pnömoni ve eozinofilik pnömoni görülebilir. Olgumuz bleomisin tedavisi alırken intertisyel pnömonit gelişen bir organize pnömoni olgusudur.

Olgu: 72 yaşında erkek hasta 1 haftadır devam eden dispne şikayeti ile polikliniğe başvurdu. Bilinen hipertansiyon, tip 2 diabetes mellitus, benign prostat hiperplazisi ve Hodking lenfoma tanıları olan hastanın şikayetleri 6 kür bleomisin kullanımından sonra başlamıştı. Hastanın Ocak 2023'de COVID-19 öyküsü vardı. Fizik muayenesinde oda havasında saturasyonu %86, kan basıncı:121/62 mmHg, nabız:125/dk ateş:36.9 C° idi. Solunum sesleri dinlemekle doğaldı. Laboratuvar testlerinde CRP 72.2 mg/dL idi. Kalan incelemeler normal sonuçlandı. Oda havasında alınan arter kan gazında pH:7.41 pO2:51.3 mmHg pCO2:36.4 mmHg sO2:% 86.4 idi. Solunum fonksiyon testinde FEV1/FVC %84.79 FEV1 2580 ml (%94) FVC 3040 ml (%85) DLCO:%66 idi. Kontrastsız toraks bilgisayarlı tomografisinde (BT) bir önceki incelemeye göre yeni gelişen her iki akciğer alt loblarda daha belirgin, yaygın periferik ağırlıklı konsolidasyonlar ve buzlu cam dansitelerindeki alanlar izlendi. (Resim 1). Radyolojik bulgular organize pnömoni ile uyumlu olarak değerlendirildi. Bronkoskopi yapılan hastanın bronkoalvevolar lava mikroskopisinde az sayıda epitel hücreleri ve lökosit görüldü. Lenfosit hakimiyeti yoktu. Kültürlerinde üreme olmadı. Kolajen bağ doku hastalıkları dışlandı. Hastadan istenen romatolojik panel negatif olarak sonuçlandı. Hastanın klinik ve radyolojik bulgularının ilaç ilişkili pnömonit ile uyumlu olması ile 32 mg metilprednizolon başlandı. Kademeli olarak doz azaltıldı. Hastanın 3.ay kontrolünde şikayetlerinin gerilemiş olduğu görüldü. Çekilen kontrol kontrastsız toraks BT'sinde önceki incelemede tariflenen her iki akciğer alt loblarda daha belirgin, yaygın periferik ağırlıklı konsolidasyonlar ve buzlu cam dansitelerinde alanlar regrese izlendi ve bu alanlarda lineer

retiküler dansiteler izlendi. (Resim 2) Kontrol solunum fonksiyon testlerinde FEV1/FVC %74.36 FEV1 2890 ml (%106) FVC 3880 ml (%108) DLCO:%91 olarak görüldü. Oda havasında saturasyonu %97 olan hastanın tedavisine metilprednisolon 4 mg olarak devam ediliyor. Hastanın takiplerinde klinik ve radyolojik iyileşme gözlendi.

Resim-1

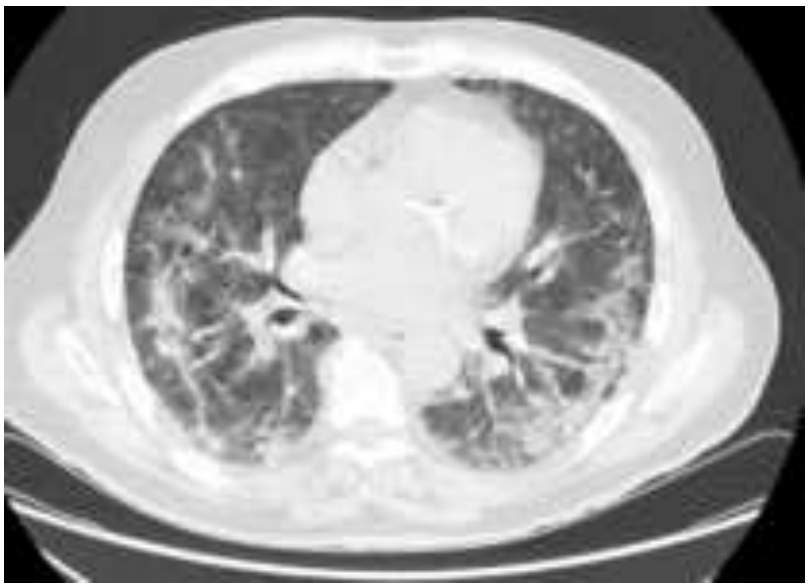

Toraks BT:her iki akciğer alt loblarda daha belirgin, yaygın periferik ağırlıklı konsolidasyonlar ve buzlu cam dansitelerindeki alanlar

Resim-2

Tedavi sonrası Toraks BT'de önceki çalışmada tariflenen alanlar regrese

Sonuç: Bleomisin tedavisinin akciğer üzerinde görülen en sık yan etkisi kullanılan doz ve hasta yaşına bağlı olarak artabilen intertisyel fibrozistir fakat olgumuzda olduğu gibi erken dönemde başlanan sistemik steroide yanıt veren intertisyel pnömonitler de akılda tutulmalıdır. Buzlu cam ve intertisyel tutulumlarda hastanın ilaç ve maruziyet öyküsünün iyi sorgulanması gerektiği unutulmamalıdır.

Anahtar Kelimeler: Bleomisin, organize pnömoni, intertisyel pnömonit

Kaynakça

1. Holoye PY, Luna MA, MacKay B, Bedrossian CW. Bleomycin hypersensitivity pneumonitis. Ann Intern Med. 1978 Jan;88(1):47-9.
2. Hay J, Shahzeidi S, Laurent G. Mechanisms of bleomycin-induced lung damage. Arch Toxicol. 1991;65(2):81-94.
3. Della Latta V, Cecchettini A, Del Ry S, Morales MA. Bleomycin in the setting of lung fibrosis induction: From biological mechanisms to counteractions. Pharmacol Res. 2015 Jul;97:122-30.

Yayın No: PS-017

Nadir Bir Plevral Efüzyon Nedeni: Akut Pankreatit

Buket Selen Şahin[1], Emine Şebnem Durmaz[2], Gökberk Güler[3], Şermin Börekçi[1]

[1]İstanbul Üniversitesi- Cerrahpaşa, Cerrahpaşa Tıp Fakültesi, Göğüs Hastalıkları Anabilim Dalı, İstanbul
[2]İstanbul Üniversitesi- Cerrahpaşa, Cerrahpaşa Tıp Fakültesi, Radyoloji Anabilim Dalı, İstanbul
[3]İstanbul Üniversitesi- Cerrahpaşa, Cerrahpaşa Tıp Fakültesi, Göğüs Cerrahisi Anabilim Dalı, İstanbul

Buket Selen Şahin / İstanbul Üniversitesi- Cerrahpaşa, Cerrahpaşa Tıp Fakültesi, Göğüs Hastalıkları Anabilim Dalı, İstanbul

Giriş: Plevral efüzyon, parietal ve visseral plevra arasında sıvı birikmesidir. Kendi başına ortaya çıkabileceği gibi enfeksiyon, malignite veya inflamatuar durumlar gibi çevredeki parankimal hastalıkların sonucu da olabilir. Plevral efüzyonun en yaygın nedenleri konjestif kalp yetmezliği, kanser, pnömoni ve pulmoner embolidir. Olgumuz akut pankreatite bağlı gelişen plevral efüzyon olgusudur.

Olgu: 63 yaşında kadın hasta 1 aydır devam eden öksürük ve dispne (mMRC-2) şikayeti ile polikliniğimize başvurdu. 1 ay önce torakolomber bölgeye vuran karın ağrısı sebebi ile dış merkeze başvurmuştu. Dış merkezde plevral efüzyonu tespit edilen hasta oral antibiyotik ile taburcu edilmişti. Geçirilmiş tüberküloz ve COVID-19 öyküsü yoktu. 15 paket-yıl sigara öyküsü olan hasta 15 yıldır ex-smokerdı. Fizik muayenesinde oda havasında saturasyonu %97, nabız:91/dk tansiyon:149/89 mmHg ve ateş 36.9 C° idi. Solunum sesleri dinlemekle sağ akciğer alt alanda azalmış işitildi. Laboratuvar testlerinde AST 240 IU/L ALT 134 IU/L ürik asit 318 mg/dl amilaz U/L 2620 direkt bilirubin 0,69 ve CRP 35,72 mg/L idi. Kalan incelemeler normal sonuçlandı. Yapılan torasentez sonucu sıvı eksudatif tipte idi. Hastaya plöroken takıldı. Sonrasında çekilen kontrastlı toraks bilgisayarlı tomografide (BT): Sağ hemitoraksta 18 mm kalınlığına ulaşan plevral effüzyon ve komşu akciğer parankiminde pasif atelektazi izlendi (Resim 1). Kontrastlı batın BT: pankreas başı ile duodenum 2.kıtası ödemli görünümde idi. Çevre yağlı planlarda yoğunluk artışı izlendi. Akut pankreatit açısından klinik ve laboratuar ile korelasyonu önerildi. Genel cerrahiye danışılan hasta akut pankreatit tanısı ile oral stop takip edildi, metronidazol ve seftriakson başlandı. Acil cerrahi girişim düşünülmedi. 3 günün sonunda amilaz 141 U/L lipaz 118 U/L olarak görüldü. Hastanın plevral effüzyonu geriledi (Resim 2). Hasta antibiyoterapisi tamamlanarak taburcu edildi.

Resim-1

Toraks BT: Sağ hemitoraksta 18 mm kalınlığına ulaşan plevral effüzyon ve komşu akciğer parankiminde pasif atelektazi

Resim-2

Tedavi sonrası PAAG'de sağ taraflı plevra füzyon regrese

Sonuç: Plevral efüzyonun geniş bir ayırıcı tanı yelpazesi mevcuttur. Etiyoloji araştırılırken daha çok akciğer ve kalp kaynaklı sebeplere odaklanılsa da akut pankreatit gibi diğer sistemlerin de etken olabileceği nadir nedenler de akılda tutulmalıdır.

Anahtar Kelimeler: akut pankreatit, plevra füzyon, torasentez

Kaynakça

1. Shen-Wagner J, Gamble C, MacGilvray P. Pleural Effusion: Diagnostic Approach in Adults. Am Fam Physician. 2023 Nov;108(5):464-475.
2. Zeng T, An J, Wu Y, Hu X, An N, Gao L, Wan C, Liu L, Shen Y. Incidence and prognostic role of pleural effusion in patients with acute pancreatitis: a meta-analysis. Ann Med. 2023;55(2):2285909.
3. Kumar P, Gupta P, Rana S. Thoracic complications of pancreatitis. JGH Open. 2018 Oct 22;3(1):71-79.

Yayın No: PS-018

Tekrarlayan Spontan Pnömotoraks Olgusunda Kistik Akciğer Hastalığı

Büşra Nur Akkaya[1], Nilüfer Yiğit[1]

[1]Pamukkale Üniversitesi, Göğüs Hastalıkları Ana Bilim Dalı, Denizli

Büşra Nur Akkaya / Pamukkale Üniversitesi, Göğüs Hastalıkları Ana Bilim Dalı, Denizli

Giriş: Pulmoner Langerhans hücreli histiyositoz (PLHH), BRAF, NRAS, KRAS ve MAP2K1 gen mutasyonlarına sahip Langerhans hücrelerinin akciğer ve diğer organlara infiltrasyonu ile karakterize nadir bir hastalıktır.(1) Genellikle genç sigara içicilerde görülür ve spontan pnömotoraks, non-prodüktif öksürük, dispne, ateş ve kilo kaybı gibi semptomlarla başvururlar. Yüksek çözünürlüklü BT (HRCT) ile bronşiyosentrik nodüller, kaviter lezyonlar ve üst-orta akciğerlerde tipik dağılım saptanır.(1) Kesin tanı, CD1a veya CD207 pozitif hücrelerin histolojik incelemesiyle konur. Tedavide en önemli adım sigaranın bırakılmasıdır. İlerlemiş vakalarda steroid tedavisinin etkinliği belirsiz olmakla birlikte, kemoterapi ajanları olan kladribin veya sitarabin kurtarma tedavisi olarak kullanılabilir.(2)

Olgu: Bilinen hastalık öyküsü olmayan, bıçak imalatında çalışan 25 yaşındaki erkek hastada tekrarlayan pnömotoraks öyküsü olup son yatışında göğüs tüpü-su altı drenaj ile takibinde pnömotoraks hattında gerileme olmaması nedeniyle Göğüs cerrahisi tarafından torakoskopi ve wedge rezeksiyon yapılıyor. Wedge rezeksiyon biyopsisiyle Langerhans hücreli histiyositozis saptanması üzerine hasta tarafımıza yönlendiriliyor. Hastanın 7 paket.yıl sigara içme öyküsü ve özellikle eforla belirginleşen yaşıtlarına göre hayatını çok etkileyen ileri derecede nefes darlığı ve öksürük yakınması mevcuttu. Hastanın inhaler tedavisine başlandı, mutlaka sigarayı bırakması anlatıldı. Yaygın kemik ağrıları nedeniyle hasta Hematoloji ile birlikte değerlendirildi. Pozitron Emisyon Tomografisi (PET-CT) de yaygın iskelet sisteminde litik hipermetabolik lezyonlar ve akciğerde buzlu cam dansitesindeki lezyonlarda patolojik artmış Flor-18 (F-18) ile işaretli glukoz analoğu olan florodeoksiglukoz(F-18 FDG) tutulumları primer hastalığın infiltrasyonu olarak yorumlandı. Hematoloji tarafından kemik iliği aspirasyon biyopsisi yapıldarak , tedavisi planlandı.

Olguya ait radyolojik görüntülemeler

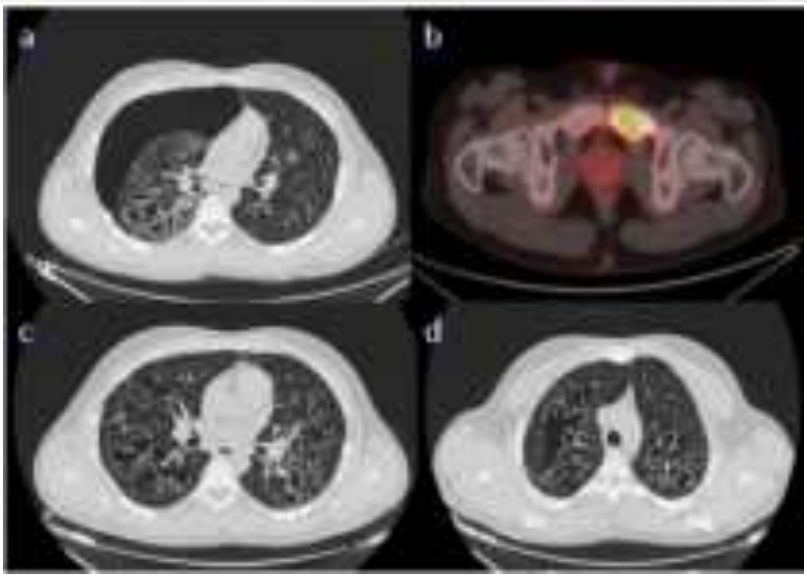

Şekil-1a Hastanın 3 yıl önceki spontan pnömotoraks öyküsünde çekilen tomografisi 1b- PET CT sinde füzyon görüntüsünde yaygın hipermetabolik, litik kemik lezyonları 1c,1d- Hastanın çekilen toraks bilgisayarlı tomografisinde kistik akciğer lezyonları

Sonuç: LCH nadir görülen bir hastalık olmasına rağmen çocukluk çağlarında başlayan, çeşitli klinik presentasyonlarla kişinin yaşam kalitesini düşürmekte ve komplikasyonlarından olan spontan pnömotoraks olgularında ayrıcı tanıda düşünülmelidir.Hastalar hastalığın yaygınlığına ve organ fonksiyon bozukluğunun derecesine bağlı olarak farklı risk kategorilerine ayrılmaktadır. Pulmoner LCH da sigarayı bırakmak semptomların stabilizasyonu ve iyileşmesi açısından kritik öneme sahiptir. Sigarayı bıraktıktan sonra bir gözlem denemesi yapılması önerilir. Progresif seyirli olan ve multiorgan tutulumu olan hastalarda sistemik tedavi önerilmektedir. (3)

Anahtar Kelimeler: Kistik Akciğer Hastalıkları, Langerhans Hücreli Histiyositozis, Spontan Pnömotoraks, Tekrarlayan Pnömotoraks

Kaynakça

1 Kyu Chong Lee , Eun Young Kang , Hwan Seok Yong , Cherry Kim , Ki Yeol Lee , Sung Ho Hwang , Yu Whan Oh A Stepwise Diagnostic Approach to Cystic Lung Diseases for Radiologists

Korean J Radiol, 2019 Sep;20(9):1368-1380

2 Carlos Rodriguez-Galindo , Carl E Allen Langerhans cell histiocytosis

Blood 2020 Apr 16;135(16)

3 CE Allen , M Merad , KL McClain Langerhans cell histiocytosis

N Engl J Med , 379 (9) (2018) , s. 856 – 868

Yayın No: PS-019

PULMONER ARTERDE KRONİK TROMBOZ GELİŞEN BEHÇET HASTASI

EMSAL SEMA ALTINÖZ[1], HÜLYA DİROL[1]

[1]AKDENİZ ÜNİVERSİTESİ TIP FAKÜLTESİ HASTANESİ, GÖĞÜS HASTALIKLARI

EMSAL SEMA ALTINÖZ / AKDENİZ ÜNİVERSİTESİ TIP FAKÜLTESİ HASTANESİ, GÖĞÜS HASTALIKLARI

Giriş: Behçet Hastalığı (BD) etiyoloji bilinmeyen, kronik inflamasyonla seyreden bir vaskülittir. Behçet hastalarında tüm sistemlerde tutulum görülebilir. En çok cilt, oral mukoza, göz, böbrek, akciğer, eklem ve santral sinir sistemi tutulmaktadır. Pulmoner tutulum %1-18 oranında olmaktadır.

Olgu: 41 yaşında, aktif sigara içmekte olan kadın hasta hemoptizi ve göğüs ağrısı yakınması ile başvurdu. Hastaya, 5 yıl önce hemoptizi şikayeti ile çekilen yüksek rezolüsyonlu toraks BT ile bronşektazi tanısı, 2 ay önce de Behçet tanısı ile kolşisin başlanmıştı. Hastanın ek olarak venöz damar yetmezliği ve varisleri vardı. Hemoptizileri devam eden hastada bronşektazi dışında ek vasküler patolojiyi değerlendirmek için pulmoner BT anjiografi çekildi ve sol akciğer alt loba giden pulmoner arter dallarında kronik trombüs ile uyumlu görünüm izlendi. Kalıtsal trombofiliye yönelik tetkikleri normal saptandı. EKO bulguları PAB=36 mmHg , hafif TY, sağ boşluk normal, EF %65 şeklinde idi. Hasta behçet hastalığına yönelik kolşisin tedavisi almaktaydı. Vaskülite yönelik steroid ve siklofosfamid başlanmak üzere romatolojiye yönlendirildi, tromboendarterektomi gerekliliği açısından takibe alındı.

Sol akciğer alt loba giden pulmoner arter dalında kronik tromboze görünüm

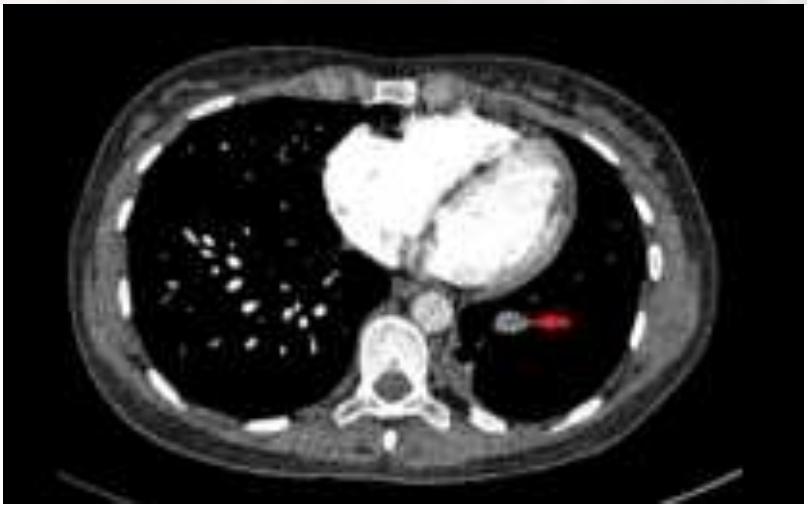

Sol akciğer alt loba giden pulmoner arter dalında kronik tromboze görünüm

Sonuç: Vasküler tutulum, Behçet sendromunda morbidite ve mortalitenin başlıca nedenlerinden biridir. Pulmoner arterlerin büyük proksimal dallarını içeren pulmoner arter anevrizmaları, Behçet sendromunda en sık görülen pulmoner vasküler lezyondur . Hemoptizi en sık görülen semptomdur; öksürük, dispne, ateş ve plöretik ağrı diğer semptomlardır. Pulmoner arter trombozu, pulmoner arter anevrizmalarıyla birlikte veya bağımsız olarak görülebilir. Olguların 1/3'ünde izole pulmoner

vaskülit, anevrizma olmaksızın pulmoner arter trombozu şeklinde görülebilmektedir. Olgumuzda da izole pulmoner arter trombozu izlenmiştir.Vasküler tutulum patogenezi tam anlaşılamamakla beraber hiperkoagülabiliteden ziyade endotel hasarı ve disfonksiyonundan kaynaklandığı düşünülmektedir. Bu nedenle tedavisinde antikoagülanlar yerine immünsupresifler tercih edilir. Sistemik glukokortikoid ve immünsupresif tedaviye yanıtsız olgularda tromboendarterektomi veya kateter yönlendirmeli endovasküler trombolizin kullanımına ilişkin vaka raporları vardır. Bu müdahaleleri hastanın hastalığı stabilken gerçekleştirmek idealdir. Ancak, büyüyen veya rüptüre anevrizmalar veya organı tehdit eden iskemi için acil müdahale etmek gerekmektedir.

Anahtar Kelimeler: Behçet Sendromu, Pulmoner arter trombozu, Pulmoner Vasküler Komplikasyonlar

Kaynakça

1- Gül A. Behçet disease. In: Hochberg MC, Gravallese EM, Silman AJ, Smolen JS, Weinblatt ME,

Weisman MH, editors. Rheumatology. 7th edition. Elsevier; 2018. p. 1395-400

2-Seyahi E, Yazici H. Behcet's syndrome: pulmonary vascular disease. Curr Opin Rheumatol 2015; 27: 18-23

3- Pulmonary artery involvement and associated lung disease in Behçet disease: a series of 47 patients. Seyahi E, Melikoglu M, Akman C ,Medicine (Baltimore). 2012;91(1):35

4- Pulmonary vasculitis in behcet disease: a cumulative analysis. Uzun O, Akpolat T, Erkan L ,Chest. 2005;127(6):2243

Yayın No: PS-020

Nadir Bir Olgu Korsan Pregabalin Kullanımı

Talha Emre Nas[1], Hilal Boyacı[1], İrem Hacer Türkmen[1]

[1]Hitit Üniversitesi Erol Olçok Eğitim ve Araştırma Hastanesi Göğüs Hastalıkları Anabilim Dalı

Talha Emre Nas / Hitit Üniversitesi Erol Olçok Eğitim ve Araştırma Hastanesi Göğüs Hastalıkları Anabilim Dalı

Giriş: Günümüzde ilaçlara bağlı akciğer hastalıkları (İBAH) sıklıkla görülmektedir. Birçok ilaç, akciğerde interstisyel tutulum başta olmak üzere bir çok hasarlı ve toksik etkiye neden olabilmektedir. İBAH'ın gelişiminde oksidan hasar, pulmoner vasküler hasar, fosfolipitlerin depozisyonu, immün sistem ile ilişkili hasar, santral sinir sistemi depresyonu, direkt toksik etki gibi mekanizmalar rol oynamaktadır (1,2). Olgumuzda Pregabalin etken maddeli "Gerica 300" isimli ilacın yasal olmayan formunu tekrar tekrar kullanan ve her kullandığında gelişen akut akciğer hasarını paylaşmayı ve ilaçların akciğere toksik etkileri ile ilgili farkındalığı artırmayı amaçladık.

Olgu: 37 yaş erkek hasta artan nefes darlığı, kuru öksürük şikayeti ile acil servise başvurdu. Fizik bakı yaygın bilateral raller, spo2 %85 (oda) saptandı. Akut faz reaktanları hafif yüksek, toraks bilgisayarlı tomografisinde bilateral buzlu cam dansitesinde yaygın infiltrasyon, yamasal yer yer birleşme eğilimi gösteren hava bronkogramları saptandı, retiküler değişiklikler görülmedi (Resim 1). Solunum yolu viral panel (Covid-19 PCR dahil), balgam kültür, ARB, tüberküloz PCR negatif, kolajen doku markerları negatif geldi. Organik, non organik maruziyet, seyahat, temas öyküsü yoktu. Antibiyotik ve antiviral tedavi ile klinik radyolojik iyileşme saptanmadı. Hasta bronkoskopi işlemini kabul etmedi. Hastaya olası nonspesifik intersitisyel pnömoni ön tanısı ile metilprednizolon 1mg/kg başlandı. 48 saat sonra klinik radyolojik iyileşme sağlandı (Resim 2). Öykü derinleştirildiğinde hastanın 10 yıl önce silahla omurilik yaralanmasına bağlı gelişen kronik kas eklem ağrıları için pregabalin kullandığı, ara sıra aynı etken maddeli ilacın sahte formunu temin edip kullandığı ve 1 hafta sonra şikayetinin ortaya çıktığı anlaşıldı. Taburcu olduktan 2 ay sonra aynı maddeyi kullanımı sonrası benzer klinik radyolojik tablo ile başvurdu, maruziyet kesildikten sonra akciğerdeki bulguların kaybolduğu görüldü (Resim3).

Resim 1

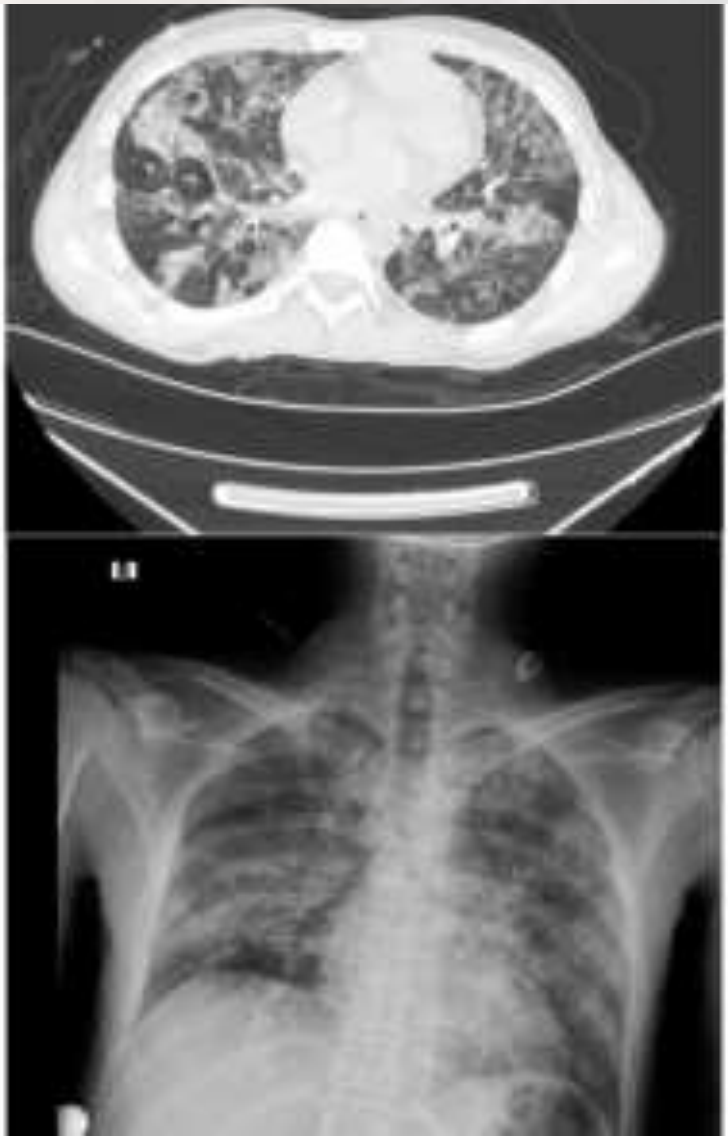

Yer yer birleşme eğilimi gösteren yamasal bilateral buzlu cam dansiteleri

Resim 2

Metilprednizolon uygulandıktan 48 saat sonra çekilen PA akciğer grafi

Resim 3

Üstteki grafi 2 ay ara verdikten sonra tekrar kullanım ile gelişen bilateral infiltrasyonlar, alttaki grafi ilaçtan uzak kaldıktan 3 gün sonra neredeyse tamamen regrese olan pa akciğer filmi

Sonuç: Son zamanlarda pregabalin etken maddesi sıkça kötü niyetli kullanılmaktadır. Pregabalin akciğer için toksisitesi tam olarak bilinmemekte olan bir etken maddedir. Pneumotox'ta grup 1b pnömonitis kaynağı olarak gösterilmektedir. Olgudaki hastada orijinal dışındaki sahte ilaç ile akciğer patolojisi gelişmesine, madde üretiminin herhangi bir aşamasında kullanılan katkı maddeleri sebep olmuş olabilir. Sonuç olarak İBAH şüphesi olduğunda kesin kanıtlar beklemeksizin neden olan sorumlu ajanın hemen kesilmesi gerekir (3). Bu uygulama en temel tedavi yöntemi olup başka ek bir spesifik tedavi yoktur (3). Pregabalin kullanımı ile İnterstisyel

pnömoni gelişebilir (4). Klinik duruma göre gerekli tedaviler planlanabilir. Klinisyenlerin ilaç kullanımlarında dikkatli olması gerekmektedir. Bu alanda daha çok çalışma yapılması gereklidir. Sahte ilaç hususundan hasta ve hasta yakınları dikkatle uyarılmalıdır.

Anahtar Kelimeler: pregabalin, ilaç, akciğer

Kaynakça

1. Şenyiğit A, Drug – Induced Interstitial Lung Diseases, Güncel Göğüs Hastalıkları Serisi 2014; 2 (3): 394-401.
2. Sevinç C. İlaçlara bağlı akciğer hastalıkları. Çeviri editörü: Uçan Es. Göğüs Hastalıkları Güncel Tanı ve Tedavi. Güneş Kitapevi, AnkaraİstanbuI, 2006: 337-47.
3. Özgür ES, İlvan A. İlaçlara bağlı akciğer hastalıklarında tedavi ve prognoz. Türkiye Klinikleri J Pulm Med-Special Tropics 2013; 6: 71-4.
4. J Clin Pharm Ther, 2018 Aug;43(4):543-549 doi: 10.1111/jcpt.12683. Epub 2018 Mar 25.

Yayın No: PS-021

Yaygın Buzlucam Alanları; Romatolojik Hastalık Mı, Enfeksiyon Mu? Tanı Karmaşası Yaşanan Bir Olgu

Ömer Seylan[1], Selvi Aşkar[1]

[1]Van Yüzüncüyıl Üniversitesi, Dursun Odabaş Tıp Merkezi

Ömer Seylan / Van Yüzüncüyıl Üniversitesi, Dursun Odabaş Tıp Merkezi

Giriş: Akciğer parankim dansitesinde artış olan bölgelerde dansitenin altındaki damar ve bronş duvarları seçilebiliyorsa buzlu cam görünümünden, seçilemiyorsa konsolidasyondan söz edilir. Buzlu cam dansitesi akut ve kronik birçok akciğer hastalığında görülebilir. Özellikle enfeksiyon, akciğer ödemi, interstisyel akciğer hastalıkları ve romatolojik hastalıkların akciğer tutulumunda parankimde buzlu cam alanları izlenebilir.Bu olgumuzda lenf bezlerinin eşlik ettiği, kontrol tomografilerinde akciğer parankiminde artış gösteren buzlu cam alanları olan, enfeksiyon düşünülüp sonrasında SLE ve Sjögren tanısı alan hastamızı sunmayı planladık.

Olgu: 74 yaşında erkek hasta göğüs hastalıkları polikliniğine nefes darlığı öksürük ve balgam şikayetleri ile başvurdu. Dinlemekle her iki akciğer bazallerde ince inspiratuvar ralleri olan hastanın satürasyonu oda havasında 91 olarak ölçüldü. Hafif KOAH tanısı alan hastanın SFT de FVC: %70, FEV1: %68 ölçüldü. Çekilen akciğer grafisinde bilateral hiluslar geniş ve bronkovasküler dallanma artışı izlendi (Resim-1a). Çekilen toraks BT de her iki akciğerde solda lingular segmentte, sağda üst lobda daha belirgin olmak üzere interlobüler septal kalınlaşma, sentrilobüler nodüller, yer yer buzlu cam dansiteri ve bronşiektazik alanlar izlendi (Resim-1b). PPD negatif, Sedim:11 gelen hastaya bronkoalveolar lavaj yapıldı. CD4/CD8 oranı 0,9, Flow sitometri de %10 lenfosit lehine geldi. Ekografi yapıldı, normal olarak değerlendirildi. Balgam kültüründe Stenotrophomonas maltophilia üreyen hastaya Trimetoprim/sulfametoksazol tedavisi başlandı ve poliklinik kontrolü önerildi. 3 ay sonraki kontrol BT de en büyüğü 33x24 mm ölçülen lenf nodları ve buzlu cam alanlarında artış izlendi (Resim-2a). Semptomlarında artış olmayan hastaya EBUS yapıldı, patoloji raporu enflamasyon lehine geldi. Romatolojik markerleri istenen ANA (+), ss-B/La (+), ss-A/Ro52 (+) ve CCP:390 U/ml gelen hastadan Romatoloji bölümü tarafından dudak ve tükürük bezi biyopsisi alındı, patoloji raporu Sjögren lehine geldi. Romatoloji bölümü tarafından takibe alınan hastanın 6. ay kontrol tomografisinde buzlu cam alanlarının arttığı görüldü ve dört köşe bulgusu izlendi (Resim-2b). Hastaya romatoloji bölümü tarafından SLE ve Sjögren ön tanısıyla immunsüpresif tedavi başlandı.

Resim-1

Resim-2

Sonuç: Buzlu cam alanları her ne kadar enfeksiyöz hastalıklarda sık görülse de ve lenf bezlerinin eşlik etmesi bu durumu desteklese de özellikle romatolojik hastalıklara bağlı interstisyel akciğer hastalıklarında da çok sık rastlanan bir durumdur. Bu nedenle bu hastalar yakından takip edilmeli gerekli durumlarda romatoloji bölümü ile beraber değerlendirilmelidir.

Anahtar Kelimeler: Buzlu cam, Enfeksiyon, Sjögren Sendromu

Kaynakça

1- https://www.turkiyeklinikleri.com/article/tr-sjogren-sendromu-ve-akciger-63120.html

2- Fox RI. Sjögren's syndrome. Lancet. 2005 Jul 23-29;366(9482):321-31. doi: 10.1016/S0140-6736(05)66990-5. PMID: 16039337.

3- Srinivasan S, Slomovic AR. Sjögren syndrome. Compr Ophthalmol Update. 2007 Jul-Aug;8(4):205-12. PMID: 17999834.

Yayın No: PS-025

Pnömotoraks ile Seyreden NSİP Olgusu

Hilal Argüner[1], Nazlı Çetin[2], Nilüfer Yiğit[1], Erhan Uğurlu[1]

[1]Pamukkale Üniversitesi Göğüs hastalıkları Anabilim Dalı, Denizli
[2]Afyonkarahisar Devlet Hastanesi, Göğüs Hastalıkları, Afyonkarahisar

Hilal Argüner / Pamukkale Üniversitesi Göğüs hastalıkları Anabilim Dalı, Denizli

Giriş: İnterstisyel akciğer hastalıkları (İAH) seyrinde pnömotoraks gelişebildiği bildirilse de sıklığı ve ilişkili faktörler açısından belirsizlik mevcuttur. Pnömotoraks, İAH'nda prognozu kötüleştiren faktörlerden biri olarak bildirilmiş, parankimal tutulumun yanı sıra steroid tedavisi almanın da etkisi ile iyileşmenin güç olabileceği, cerrahi işlem gerekliliği olabileceği vurgulanmıştır. Daha çok idiyopatik pulmoner fibrozis (İPF) hastalarında bildirilen pnömotoraksın düşük FVC ve radyolojik bulgulardaki ilerleme ile ilişkili olabileceği gösterilmiştir. (1,2). İAH'na sekonder 129 pnömotoraks olgusunun değerlendirildiği bir çalışmada İPF ve kombine pulmoner fibrozis amfizem (KPFA) en sık 2 hastalık iken non-spesifik interstisyel pnömoni (NSİP) yalnızca %3 oranında görülmüştür (3). Bu olgu ile oldukça nadir bildirilen NSİP hastasında pnömotoraks gelişimine dikkat çekmek amaçlanmıştır.

Olgu: Demir fabrikasında işçi olarak çalışan 52 yaşında erkek hasta bir hafta önce başlayıp giderek artan göğüs ağrısı, nefes darlığı şikâyeti ile poliklinikte değerlendirildi. Altı ay önce, semptomatik tedavilere rağmen gerilemeyen kronik öksürük şikayeti ile tetkik edilmiş, yüksek çözünürlüklü bilgisayarlı tomografi (YÇBT) (Resim 1A,1B) ve klinik değerlendirme ile etiyolojiler dışlanarak idiyopatik NSİP tanısı konulmuştu. Başka bir ek hastalığı olmayan hasta 1 ay 48 mg, sonrasında 1 aydır 32 mg dozdan metilprednizolon tedavisi almakta idi. İnspeksiyonda hastanın dispneik olduğu görüldü, oskültasyonda sol hemitoraksta solunum sesleri alınmıyordu. Saturasyonu 2 l/dk oksijen desteği altında 90, tansiyonu 100/60 idi. Posterior-anterior akciğer grafisinde (PAAG) pnömotoraks saptanan (Resim 1C) hastaya ivedilikle tüp torakostomi uygulandı. Serviste 5 gün yatırılarak izlenen, yakınmaları gerileyen, PAAG'nde pnömotoraks bulguları düzelen (Resim 1D) hasta taburcu edildi. NSİP açısından metilprednizolon tedavisiyle takiplerine devam etmektedir.

Resim1: Hastanın Görüntülemeleri

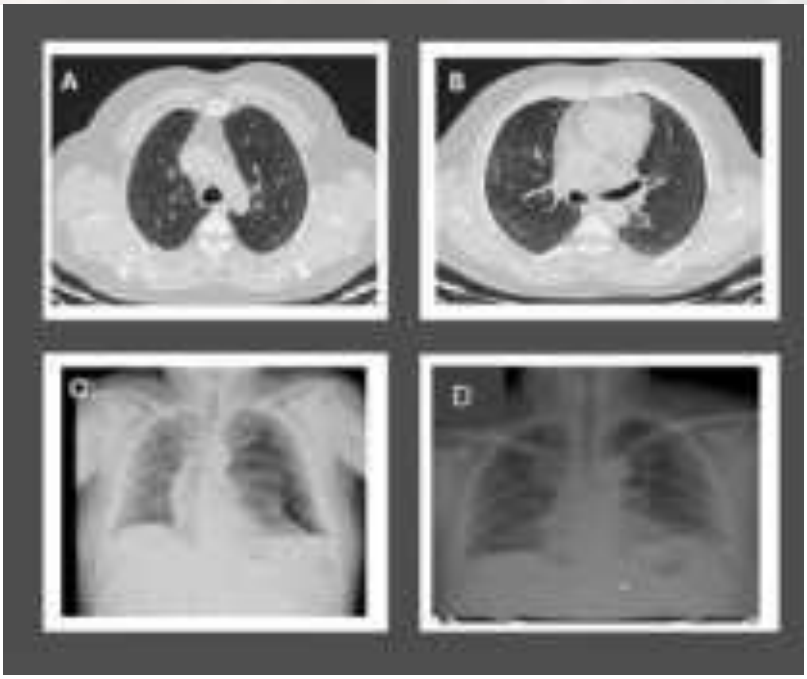

Resim1A,1B: Hastanın YÇBT'sinde yaygın buzlu cam alanı ve subplevral korunmuş olan olup NSIP ile uyumlu saptandı. Resim1C: Hastanın poliklinikte çekilen PAAG'sinde sol akciğerde pnömotoraks görünümü mevcut. Resim1D: Taburculuk öncesinde çekilen PAAG'sinde pnömotoraksta gerileme görüldü.

Sonuç: İnterstisyel akciğer hastalığı (İAH) olan hastalarda solunum rezervleri düşük olduğundan, pnömotoraks gelişmesi durumunda prognoz genellikle kötü seyirlidir. İlişkili faktörler henüz belirsizliğini korusa da kistler, amfizem/bül varlığı, fibrozisin yanı sıra steroid tedavisi almanın İAH'nda pnömotoraks sıklığının artırabileceği düşünülmektedir. Bu nedenle NSİP hastalarında da yeni gelişen nefes darlığı, göğüs ağrısı gibi yakınmaların varlığında pnömotoraks ihtimali akla getirilerek zaman kaybetmeden hastalar değerlendirilmelidir.

Anahtar Kelimeler: İnterstisyel akciğer hastalıkları, pnömotoraks, NSIP

Kaynakça

1) Nishimoto K, Fujisawa T, Yoshimura K, Enomoto Y, Yasui H, Hozumi H, Karayama M, Suzuki Y, Furuhashi K, Enomoto N, Nakamura Y, Inui N, Sumikawa H, Johkoh T, Suda T. Pneumothorax in connective tissue disease-associated interstitial lung disease. PLoS One. 2020 Jul 7;15(7):e0235624. doi: 10.1371/journal.pone.0235624. PMID: 32634173; PMCID: PMC7340294.

2) Nishimoto K, Fujisawa T, Yoshimura K, Enomoto Y, Enomoto N, Nakamura Y, Inui N, Sumikawa H, Johkoh T, Colby TV, Suda T. The prognostic significance of pneumothorax in patients with idiopathic pulmonary fibrosis. Respirology. 2018 May;23(5):519-525. doi: 10.1111/resp.13219. Epub 2017 Nov 12. PMID: 29130562.

3) Watanabe T, Tanahashi M, Suzuki E, Yoshii N, Tsuchida H, Yobita S, Iguchi K, Uchiyama S, Nakamura M. Treatment of secondary pneumothorax with interstitial lung disease: the surgical indications at the start of treatment is important. J Thorac Dis. 2022 May;14(5):1393-1400. doi: 10.21037/jtd-21-1851. PMID: 35693624; PMCID: PMC9186251.

Yayın No: PS-029

PULMONER SKLEROZAN PNÖMOSİTOMA: Akciğer Nodülleri Ayırıcı Tanısında Nadir Bir Sebep

Meltem EŞSİZ[1], Fatma ARSLAN[1]

[1]Ankara Üniversitesi Tıp Fakültesi Göğüs Hastalıkları Anabilim Dalı

Meltem EŞSİZ / Ankara Üniversitesi Tıp Fakültesi Göğüs Hastalıkları Anabilim Dalı

Giriş: Soliter pulmoner nodüller, akciğer patolojilerinde sık karşılaşılan ve etyolojik açıdan geniş bir yelpazeye sahip klinik bir bulgudur. Malignite olasılığı dikkate alındığında, ayırıcı tanı süreci büyük önem taşımaktadır. Nadir bir benign tümör olan pulmoner sklerozan pnömositoma düşük prevalansı nedeniyle sıklıkla gözden kaçabilen bir patolojidir.

Olgu: Elli yaşında bilinen gastrit ve alerjik rinit tanıları olan kadın hasta, efor dispnesi şikayetiyle tarafımıza başvurdu. Sigara öyküsü olmayan hastanın fizik muayenesinde solunum sesleri doğaldı. Parmak ucu saturasyonu oda havasında %96'ydı. Solunum fonksiyon testi normal olarak sonuçlandı. Posteroanterior akciğer grafisinde sağ akciğer alt zonda parakardiyak alanda düzgün sınırlı, yaklaşık 3 cm boyutunda homojen görünümlü nodüler lezyon görüldü. Hastanın toraks bilgisayarlı tomografisinde (BT) "Orta lob inferiorda düzgün sınırlı 28x21 mm boyutlarında yumuşak doku dansitesinde nodüler lezyon" saptandı. Hastaya pozitron emisyon tomografisi (PET-BT) çekildi ve "sağ akciğer orta lob medial segmentte 28x29mm boyutlu düzgün sınırlı kitle lezyonunda düşük düzeyde aktivite birikimi (SUVmax:3.3)" saptandı. Hastada ön tanılar arasında hamartom, karsinoid tümör, vasküler tümörler, kist hidatik ve adenokarsinoma vardı. Video yardımlı torakoskopik cerrahi (VATS) yapılarak orta lobtan wedge rezeksiyon ile nodülün tamamı çıkarıldı. Patoloji sonucu pulmoner sklerozan pnömositoma olarak sonuçlandı. Ek tedaviye ihtiyaç duyulmayan hastanın takibi devam etmektedir.

Hastanın Posteroanterior Akciğer Grafisi

Hastanın sağ akciğer orta lob inferiorda tespit edilen 28x21 mm nodülünün parankim ve mediasten penceresi görüntüleri

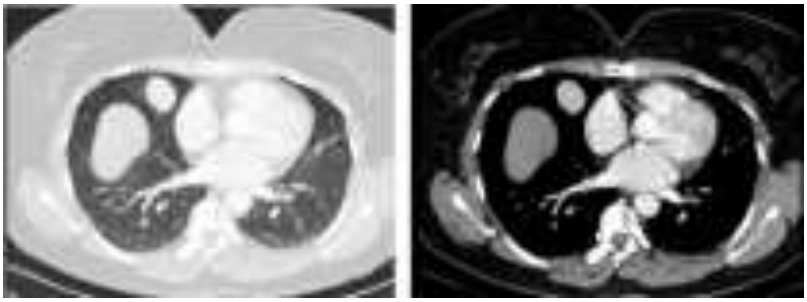

Pozitron Emisyon Tomografisi (PET BT)'de tanımlı nodüldeki aktivite tutulumu

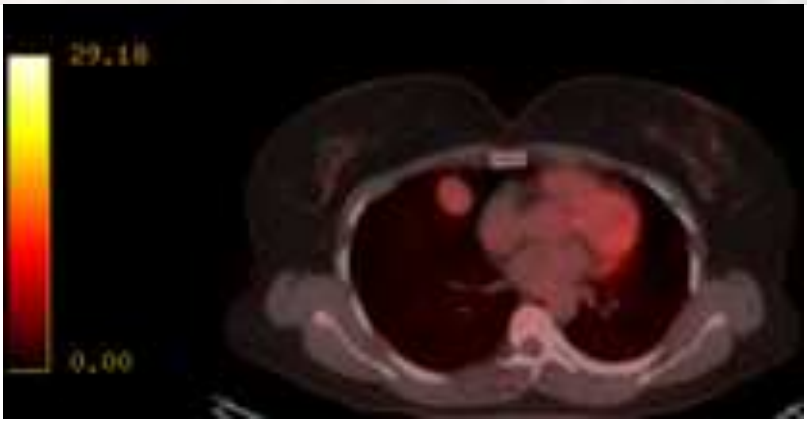

Sonuç: Pulmoner sklerozan pnömositoma, ilk olarak 1956'da Liebow ve Hubell tarafından tanımlanan, nadir görülen iyi huylu bir tümördür. Batı ülkelerinde nadiren, Doğu Asya'da ise daha sık görülür. Sıklıkla 4. ve 5. dekattaki kadınları etkiler. Çoğunlukla asemptomatik olarak seyreder ve insidental olarak saptanır. Histolojik olarak, solid, sklerotik, papiller ve hemorajik paternlerin bir karışımıdır. Radyolojik olarak iyi sınırlı, sıklıkla kistiktir, akciğer grafisinde nadiren kalsifiyedir. İyi prognozlu bu tümöre bağlı ölüm bildirilmemiştir ve tekrarlamaz. Lenf nodu tutulumu vakaların %1'inde bildirilmiştir. Cerrahi eksizyon genellikle tedavi için yeterlidir.

Anahtar Kelimeler: Pulmoner Sklerozan Pnömositoma, Pulmoner nodül, Video Yardımlı Torakoskopik Cerrahi (VATS)

Kaynakça

Baysak A, Oz AT, Moğulkoç N, Bishop PW, Ceylan KC. A rare tumor of the lung: Pulmonary sclerosing hemangioma (pneumocytoma). Respir Med 2013; 107: 448-50

Flieder DB. Benign neoplasm of the lungs. In Goldblum JR, Zander DS, Farver CF, eds. Pulmonary pathology: a volume in the series foundation in diagnostic pathology. 1st ed. Churchill Livingstone: Elsevier, 2008:683–6.

Ichinose J, Nakahara K, Kina S, Miyanaga S. A case of sclerosing hemangioma forming a pedunculated mass. Ann Thorac Cardiovasc Surg 2011; 17: 408-10.

Yayın No: PS-030

MYASTENİA GRAVİS, ANKİLOZAN SPONDİLİT VE SARKOİDOZ BİRLİKTELİĞİ: NADİR BİR OLGU SUNUMU

DENİZ AKYOL YAŞAR[1], FATMANUR OKYALTIRIK[1], HACI AHMET BİRCAN[1]

[1]BEZMİALEM VAKIF ÜNİVERSİTESİ

DENİZ AKYOL YAŞAR / BEZMİALEM VAKIF ÜNİVERSİTESİ

Giriş: Sarkoidoz, etyolojisi bilinmeyen multisistemik granülomatöz bir hastalıktır. Sarkoidoz Romatoid Artrit, Ankilozan Spondilit, Sjögren hastalığı ve Otoimmün Tiroidit gibi pek çok otoimmün hastalıkla birlikte görülebilmektedir. Myastenia Gravis ile birlikteliği ise son derece nadirdir. Bu birlikteliklerin ortak immünolojik mekanizmalar nedeniyle mi yoksa rastlantısal birliktelik şeklinde mi olduğu bilinmemektedir. Bu olgu sunumu Myastenia Gravis, Ankilozan Spondilit ve Sarkoidoz birlikteliğinin nadir olması nedeniyle sunulmuştur.

Olgu: Elli sekiz yaşında kadın hasta takip amaçlı polikliniğimize başvurdu. Herhangi bir pulmoner semptomu olmayan hasta son 6 ayda belirgin bir zayıflama (>%10) tanımlıyordu. Özgeçmişinde uzun zaman önce Sarkoidoz tanısının klinik ve radyolojik özellikler ile konduğu, bu nedenle herhangi bir tedavi almadığı, takiplerine gitmediği öğrenildi. Ayrıca 10 yıldır Ankilozan Spondilit, 2 yıldır seronegatif oküler Myastenia Gravis tanıları nedeniyle indometazin ve pridostigmin tedavileri alıyordu. Sigara içmiyordu. Soygeçmişinde ailede kolon ve cilt kanserleri mevcuttu.Hastanın yapılan rutin hemogram ve biyokimya değerleri normal sınırlardaydı. Serum ACE. 107 U/L, ESH:16 mm/h, CRP: 3.5 mg/L saptandı. Hastanın akciğer grafisinde bilateral hiler bölgelerde dolgunluk görüldü. (Şekil 1) Pulmoner fonksiyon testi normal sınırlardaydı. DLCO ölçülemedi. Çekilen Toraks BT'de mediasten kesitlerinde büyüğü 25x18mm boyutlarında multipl konglomere lenf nodları izlendi. Parankim kesitlerinde bilateral üst zonlarda baskın, peribronsial konsolidasyon alanları ve galaksi bulgusu mevcut olup bu bulgular iki sene önce çekilmiş Toraks BT görüntülemeleri ile benzerdi. (Şekil 2a-2b)Kilo kaybı nedeniyle çekilen FDG-18-PET/BT görüntülemelerinde bilateral mediastinal/hiler konglomere lenf nodlarında ve bilateral peribronşial konsolidasyon alanlarında, abdomende öncelikle malignite lehine yorumlanan perigastrik lenf nodlarında artmış FDG tutulumları izlendi. Yapılan genel cerrahi konsültasyonu üzerine hastaya endoskopi-kolonoskopi yapıldı, malignite saptanmadı. Batındaki perigastrik, pankreas başı ve kaudat lob arkası yerleşimli lenf nodları laparoskopik olarak eksize edildi. Patolojik incelemede Sarkoidoz ile uyumlu nekrozlaşma göstermeyen granülomatöz enflamasyon saptandı. Mediastendeki lenf nodları örneklenmedi ve hasta takibe alındı.

ŞEKİL 1

Hastanın PA akciğer grafisi

ŞEKİL 2A

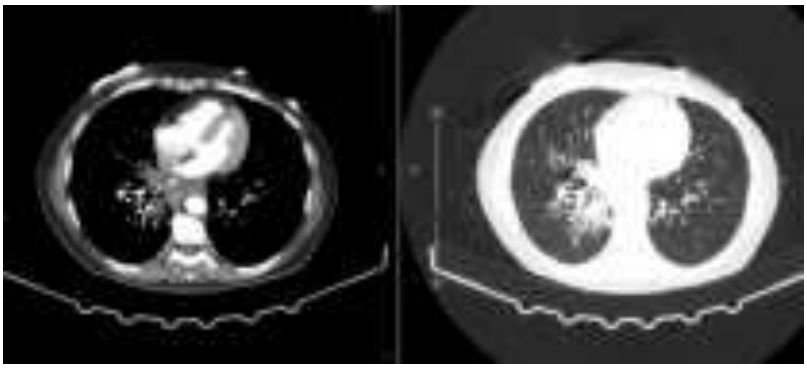

Hastanın Toraks BT kesitleri

ŞEKİL 2B

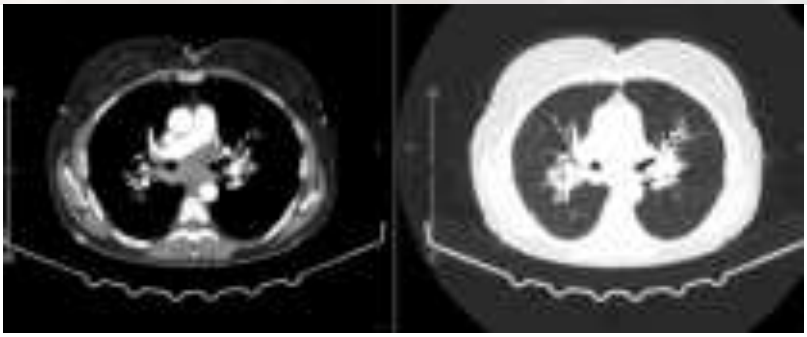

Sonuç: Sarkoidoz, Myastenia Gravis veya Ankilozan Spondilit birlikteliği nadir olgular olarak literatüre bildirilmektedir. Bu üç hastalıkta da CD4+ T lenfositlerin rol oynadığı bilinmektedir. Aynı zamanda otoimmün bazı hastalıklarda olduğu gibi sarkoidozda da HLA genlerinin rolü vardır. Bu durum, bu üç hastalığın hangi mekanizmalar ile ortaya çıktığı net olarak ifade edilemese de rastlantısal olarak değil, ortak bir mekanizmadan kaynaklanarak bir araya geldiğini düşündürmektedir.

Anahtar Kelimeler: BAĞ DOKU HASTALIKLARI, SARKOİDOZ, OTOİMMÜN HASTALIKLAR, ROMATİZMAL HASTALIKLAR, MYASTENİA GRAVİS

Kaynakça

1. Elizabeth V. Arkema, Marios Rossides. Sarcoidosis and its relation to other immune-mediated diseases: Epidemiological insights. Journal of Autoimmunity Volume 149, December 2024, 103127. https://doi.org/10.1016/j.jaut.2023.103127

2. Masayuki Masuda, Moe Matsumoto, Sachiko Tanaka. Clinical implication of peripheral $CD4^{+}CD25^{+}$ regulatory T cells and Th17 cells in myasthenia gravis patients. Journal of Neuroimmunology Volume 225, Issues 1–2, 25 August 2010, Pages 123-131 https://doi.org/10.1016/j.jneuroim.2010.03.016

3. Craig W. Wiesenhutter, Om P. Sharma. Is sarcoidosis an autoimmune disease?: Report of four cases and review of the literature. Seminars in Arthritis and Rheumatism Volume 9, Issue 2, November 1979, Pages 124-144. https://doi.org/10.1016/S0049-0172(79)80003-7

Yayın No: PS-031

Nadir görülen bir olgu: Mediastinal Ancient Schwannoma

Can Sevinç[1], Çisem Kalyoncu Sarıoğlu[1]

[1]Dokuz Eylül Üniversitesi Hastanesi

Çisem Kalyoncu Sarıoğlu / Dokuz Eylül Üniversitesi Hastanesi

Giriş: Schwannomlar, Schwann hücrelerinden köken alan, benign karakterde periferik sinir kılıfı tümörleridir. Boyun, kollar, mediasten ve retroperitoneum gibi çeşitli yerlerde ortaya çıkabilirler. Ancient (eski ya da yaşlı) schwannom; dejeneratif değişiklikler nedeniyle sıklıkla yanlış olarak kötü huylu bir neoplazm gibi düşünülen, nadir bir schwannom çeşididir. Dejeneratif nükleer atipi, kistik dejenerasyon, hiyalinizasyon, miksoid değişiklik ve hemoraji gösterdikleri bilinmektedir. Semptomlar çoğunlukla lokalizedir ve ağrı en yaygın semptomlardan biridir. Genellikle tümör dev bir boyuta ulaştığında çok geç ortaya çıkabilir ve bu nedenle çoğu kişi çok geç başvurur. Biz de göğüs ağrısı ile başvurmuş 28 yaşında bir erkek hasta mediastinal schwannom nadir görülen vakasını sunuyoruz.

Olgu: 28 yaşında erkek hasta. Şubat 2023 tarihinde dış merkez göğüs hastalıkları kliniğine iki haftadır olan göğsünün sağ tarafında batar tarzda ağrı şikayeti ile başvurmuş. Mesleği muhasebeci, yedi yıl kadar içip, bir yıl önce sigara içmeyi bırakmış. Solunum sistemi fizik bakısı olağan, pulse oksimetre ile oda havası solurken oksijen saturasyonu %99 olarak saptanmış. Yapılan tetkiklerde; d-dimer yüksek gelmesi ve V/Q sintigrafisi orta-yüksek risk olarak raporlanması üzerine pulmoner tromboemboli kabul edilerek antikoagülan tedavi başlanmış. EKG olağan, ECHO: PABs 27 mmHg olarak bulunmuş. O dönemde çekilen Toraks BT' sinde: 'Üst torasik kesitlerde sol 3.kosta vertebral eklem komşuluğunda yaklaşık 1 cm olarak ölçülen ovoid görünümlü plevral kökenli olduğu düşünülen düzgün sınırlı nodüler lezyon saptanmış. Bunun üzerine PET/BT çekilmiş ve mevcut nodül SUV max değeri 1.6 olarak bulunup tanımlanan lezyonun klinik ve radyolojik takibi önerilmiş. Antikoagülan tedaviye rağmen atipik göğüs ağrısının devam etmesi nedeni ile tarafımıza başvurmuş ve ilk PET-BT sonrası bir yıl geçtikten sonra yeniden PET/BT istenmiştir. Yeni PET/BT raporunda mevcut nodül (SUVmax:2,58) olarak hafif düzeyde FDG tutan lezyon şeklinde belirtildi. Bu bulgular üzerine hasta göğüs cerrahisi ile birlikte konseyde değerlendirildi ve cerrahi kararı alındı. Haziran 2024'te lezyona yönelik video eşliğinde torakoskopik cerrahi yapıldı.

16.08.2023 Pulmoner BT anjiyografi

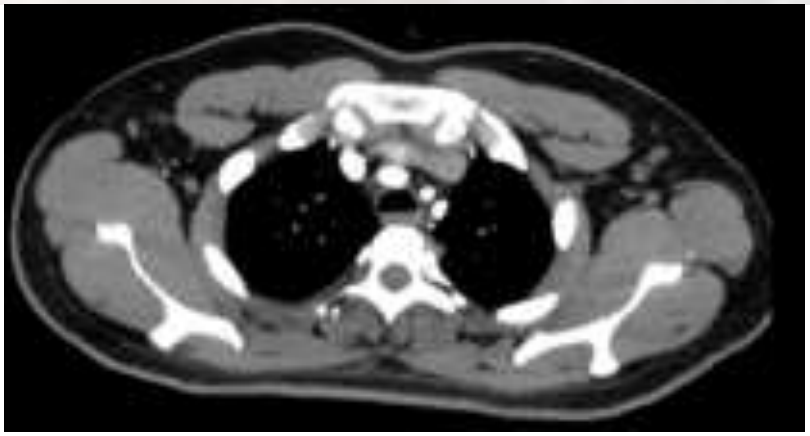

16.08.2023 Pulmoner BT anjiyografi

22.05.2024 PET/BT SUVMAX: 2.58

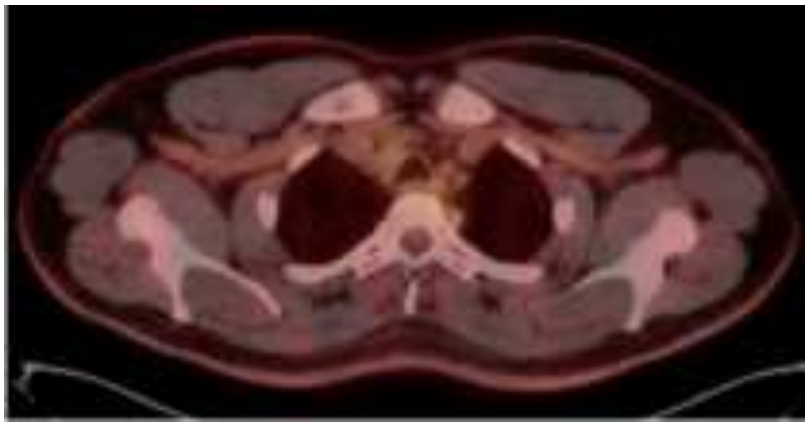

22.05.2024 PET/BT SUVMAX: 2.58

17.06.2024 Pulmoner BT Anjiyografi: Operasyon sonrası

17.06.2024 Pulmoner BT Anjiyografi: Operasyon sonrası

Sonuç: Schwannomalar, genellikle iyi huylu ve periferik sinir kılıfından köken alan tümörlerdir. Mediastinal schwannomalar nadir olmakla birlikte, büyüdüklerinde hayatı tehdit edebilirler. Genellikle asemptomatik olup, büyük boyutlara ulaştıklarında dispne, disfaji gibi semptomlar gelişebilir. Schwannomaların malign dönüşümü nadir olmakla birlikte, bazı durumlarda kötü klinik seyirle sonuçlanabilir. 2023'te yayımlanan bir çalışmada, 30 mm olan bir schwannomanın 10 yıl içinde 130 mm'ye ulaşarak mortalite ile sonlandığı bildirilmiştir. PET-BT görüntülemede schwannomaların FDG tutulumlarının değişken olduğu ve yüksek SUVmax değerleri gözlemlenebileceği rapor edilmiştir. Ancak, bu durum malignite ile karıştırılabilir ve schwannomaların ayrımında PET-BT'nin sınırlı faydası olduğu vurgulanmaktadır. Bu olgu, nadir görülen ve pulmoner tromboemboli ile karışabilen bir schwannoma vakasını sunmaktadır. Tümör dev boyutlara ulaşmadan müdahale edilmesi, hastanın cerrahi konforunu artırmış ve ilerideki hayatı tehdit eden bir tümörden kurtulmasını sağlamıştır. Ayrıca, yapılan PET-BT incelemelerinde lezyonun metabolik aktivitesindeki artış, cerrahi müdahale için uyarıcı olmuştur. Bu durum, schwannomaların tanısında PET-BT'nin potansiyel sınırlamalarını ve dikkatli değerlendirilmesi gerektiğini göstermektedir.

Anahtar Kelimeler: schwannoma, PET/BT, PTE

Kaynakça

1. Miyawaki, M., Karashima, T., Abe, M. ve ark. Dev iyi huylu intratorasik schwannoma: on yıl süren ölüme doğru ilerleme. J Cardiothorac Surg18, 328 (2023). https://doi.org/10.1186/s13019-023-02375-2
2. Imen T, Sadok BM, Raoudha A, Ksissa S, Yosra B, Yosr BA, et al. Erişkinlerde endobronşiyal schwannom: Bir olgu sunumu. Resp Med Vaka Temsilcisi 2021;33:101396.
3. Yukawa T, Shimizu K, Hirami Y, Okita R, Saisho S, Maeda A, et al. İntrapulmoner schwannom vaka raporu. Gen Thorac Cardiovasc Surg 2014;62:252–4.

4. Ohtsuka T, Nomori H, Naruke T, Orikasa H, Yamazaki K, Suemasu K. İntrapulmoner schwannom. Jpn J Thorac Cardiovasc Surg 2005;53:154–6.
5. Alotaiby F (2022) Antik schwannoma: alışılmadık bir oral konumdaki alışılmadık bir varlığın vaka raporu. Am J Case Rep 23:e938335
6. Walvir NM, Makhdoomi RH, Zargar M, Aiman A, Maqsood S (2023) Akciğer schwannomaları, alışılmadık bir varlık: beş vakadan oluşan bir seri. Lung India 40:70–74
7. Savu C, Grigorie V, Melinte A, Diaconu C, Iliescu L, Dimitriu M ve diğerleri (2020) Dev intratorasik schwannoma: bir vaka raporu. Vivo'da 34:3527–3532
8. Gilbert S, Singh D, Kaliappan SM, Mehta SS (2016) Bronkopnömoni olarak maskelenen plevranın dev, tek, antik schwannoması. Lung India 33:447–448
9. Kale SS, Gosavi VS, Jagadale RV (2015) Eski göğüs duvarı schwannoması: literatür taramasıyla bir vaka raporu. Med J DY Patil Univ 8:505–507
10. Quartey B, Lenert J, Deb SJ, Henry LR (2011) Torakoabdominal rezeksiyon gerektiren dev posterior mediastinal antik schwannoma: bir vaka raporu ve literatür incelemesi. World J Oncol 2:191–194
11. Fay KA, Finley DJ, Phillips JD (2020) Antik özelliklere sahip dev posterior mediastinal schwannoma. Curr Challenges Thorac Surg 2:1–6
12. Domen H, Iwashiro N, Kimura N, Jinushi E, Komuro K, Ohara M ve diğerleri (2010) İntrapulmoner hücresel schwannoma. Ann Torak Cerrahisi 90:1352–1355
13. Mediastinal posterior tümörlü Laki-Laki vakası (malign periferik sinir kılıfı tümörü): [bir erkekte malign periferik sinir kılıfı tümörü: bir olgu sunumu]
14. Nörofibromatozis tip I'de (von Recklinghausen hastalığı) intratorasik dev malign periferik sinir kılıfı tümörü olgusu. Annals of torasik and cardiovascular surgery
15. Takeda S, Miyoshi S, Minami M, Matsuda H. Intratorasik nörojenik tümörler - Japon bir kurumda 50 yıllık deneyim. Eur J Cardiothorac Surg. 2004; 26 :807–12.
16. Mueller DK, Mancini MC. New York: Medscape; 2014. Mediastinumun Nörojenik Tümörlerinin Tedavisi ve Yönetimi
17. Tateishi U, Gladish GW, Kusumoto M, ve diğerleri. Göğüs duvarı tümörleri: radyolojik bulgular ve patolojik korelasyon: bölüm 1. İyi huylu tümörler. Radyografiler 2003;23:1477-90.
18. Fay KA, Finley DJ, Phillips JD. Antik özelliklere sahip dev posterior mediastinal schwannom.
19. Huang, HY., Lo, CM., Lu, HI. et al. Huge mediastinal ancient schwannoma causing acute respiratory failure: a case report. J Cardiothorac Surg 19, 131 (2024). https://doi.org/10.1186/s13019-024-02605-1
20. Wroński J, Zielińska A, Głuszko P, Szołkowska M. Schwannoma Tarafından İndüklenen Sistemik Vaskülit - Benign Tümörün Neden Olduğu Paraneoplastik Sendrom. Ben J Med. 2020 Kasım;133(11):e676-e677. doi: 10.1016/j.amjmed.2020.04.030. Epub 2020 29 Mayıs. PMID: 32473873.
21. Moon H, Park SJ, Kim SR, Park HS, Lee YC. Benign intercostal schwannoma mimicking a solitary metastasis from lung cancer. Thorax. 2010;65(8):753–754.

22. Beaulieu, Sylvain, et al. "Positron emission tomography of schwannomas: emphasizing its potential in preoperative planning." American Journal of Roentgenology 182.4 (2004): 971-974.

Yayın No: PS-032

Erişkin Pulmoner Sekestrasyon Olgusu

Alperen Kavrazlı[1], Ayşegül Tomruk Erdem[1], Bülent Altınsoy[1], Müge Meltem Tor[1]

[1]Zonguldak Bülent Ecevit Üniversitesi, Göğüs Hastalıkları Anabilim Dalı

Alperen Kavrazlı / Zonguldak Bülent Ecevit Üniversitesi, Göğüs Hastalıkları Anabilim Dalı

Giriş: Pulmoner sekestrasyon, bir lob veya segmentin normal trakeobronşiyal sistem ile ilişkisinin olmaması ve çoğunlukla abdominal aortadan çıkan ve diyafragmayı geçerek sekestre dokuya ulaşan sistemik arterle kanlanması ile karakterize akciğerin konjenital anomalilerinin %0.1-7'sini oluşturan bir durumdur. Plevra ile ilişkisine bağlı olarak ekstralober ve intralober sekestrasyon olarak sınıflandırılır. Olguların %50'sinde diyafragma hernisi, diyafragma paralizisi, akalazya, pektus ekskavatum ve konjenital kardiyak malformasyonlar da görülür. Hastaların çoğu çocukluk döneminde asemptomatiktir insidental saptanır. Intralober sekestrasyon daha sık görülür. Erken tanı ve tedavisi açısından farkındalık her yaş grubunda önemlidir.

Şekil-1

Olgu: 57 yaşında erkek hasta, efor dispnesi ile başvurduğu bir 2. basamak merkezden Toraks BT görüntülemesinde sağ akciğer alt lobta kitle ön tanısı ile kliniğimize yönlendirildi. Hastanın inşaat işçisi olarak çalıştığı, 10 paketyıl sigara kullanımı olduğu 1 ay önce bıraktığı öğrenildi. Öz ve soygeçmişinde bir özellik yoktu. Hastanın fizik muayenesinde tüm sistem bulguları normaldi. Hastanın e-Nabızdan eski grafilerine ulaşıldı. Lezyonun 6 ay önceki akciğer grafisinde aynı boyutlarda olduğu izlendi. Hastanın laboratuvar bulgularında tam kan parametreleri, CRP ve biyokimyasal parametreler normal saptandı. Hastaya organize pnömoni, malignite, konjenital malformasyon ön tanıları ile fiberoptik bronkoskopi planlandı. Sağ alt lob medialbazal segmentte konjenital olduğu düşünülen güdük formunda kapalı subsegment izlendi. Bronş lavaj kültüründe üreme olmadı. Bronş lavaj sitolojisinde özellik izlenmedi. Bronş lavaj ARB negatif ve mikobakteri kültürleri negatif olan hastada konjenital malformasyon ön tanısıyla kontrastlı pulmoner MR anjiyografi istendi. MR anjiyografide sağ akciğer alt lob superior segmentte yaklaşık 5 cm çaplı, pulmoner arter dallarından vaskülarite alan ve sağ alt pulmoner vene drene olan komplike kistik ve yer yer kavite alanı da içeren kitle izlendi. Hastanın MR sonucu pulmoner sekestrasyon ile uyumlu olması nedeniyle hasta göğüs cerrahisine konsülte edildi. Hastaya cerrahi rezeksiyon planlandı.

Şekil-2

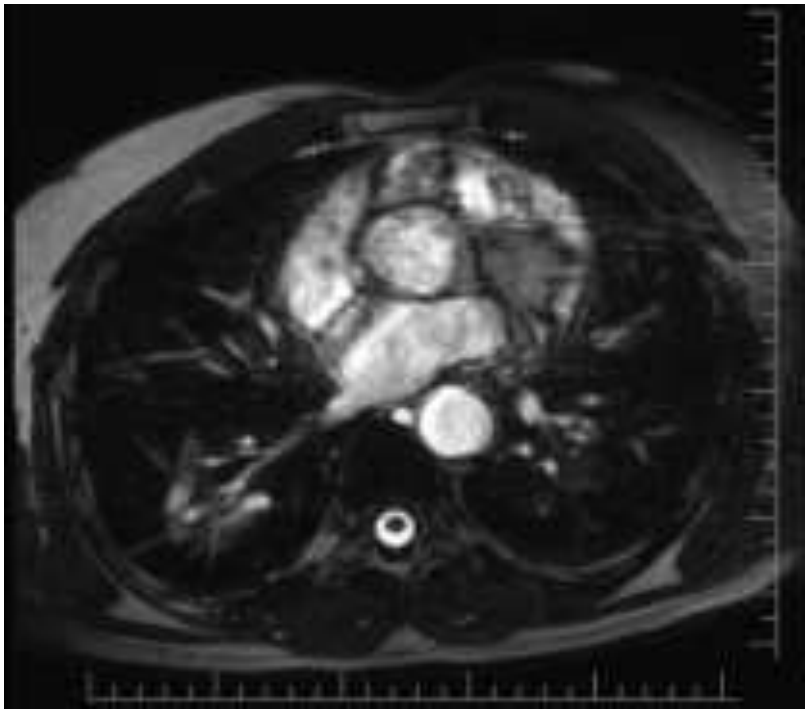

Sonuç: Pulmoner sekestrasyon alt solunum yollarının nadir görülen konjenital bir anormalliğidir ancak hastaların çoğunluğu asemptomatik olup ileri yaşlara kadar tanı almayabilir. Hastaların bir kısmı ise tekrarlayan akciğer enfeksiyonları, öksürük, göğüs/sırt ağrısı, dispne ve ateş gibi

nonspesifik semptomlarla başvurabilirler. Bizim olgumuzda hastamız efor dispnesi şikayeti ve akciğerde kitle öntanısı ile tarafımıza başvurmuştu. Yapılan MR görüntüleme konjenital pulmoner sekestrasyon öntanımızı desteklemişti. Hastanın sık enfeksiyon öyküsünün olmaması, yaşının ileri olması, lezyonun sağ akciğerde izlenmesi sekestrasyon için görmeye alıştığımız bir prezentasyon şekli olmamasına rağmen pulmoner patolojileri araştırırken her yaş grubunda akciğerin konjenital anomalilerini her zaman akılda tutmamız gerektiğini düşünmekteyiz.

Şekil-3

Anahtar Kelimeler: pulmoner sekestrasyon, konjenital anomali, lobektomi

Kaynakça

1) Pandey A, Pandey A, Keshari S, Dulal A, Acharya S, Chaudhary A, Chaudhary A, Pande P, Bhardwaj S. Intralobar bronchopulmonary sequestration in an adult: a case report. Ann Med Surg (Lond). 2024 Mar 18;86(7):4143-4145.

2) Laberge JM, Puligandla P, Flageole H. Asymptomatic congenital lung malformations. Semin Pediatr Surg 2005; 14:16.

3) Gezer S, Taştepe I, Sirmali M, et al. Pulmonary sequestration: a single-institutional series composed of 27 cases. J Thorac Cardiovasc Surg 2007; 133:955.

Yayın No: PS-033

Halsizlik Şikayeti ile Başvuran Nadir Bir Vaka; Swyer James MacLeod Sendromu

Ataberk Demirkol[1], BARAN SERDAR SUNAL[2], NEVİN FAZLIOĞLU[1]

[1]Tekirdağ Namık Kemal Üniversitesi Göğüs Hastalıkları Ana Bilim Dalı
[2]Tekirdağ Namık Kemal Üniversitesi Radyoloji Ana Bilim Dalı

Ataberk Demirkol / Tekirdağ Namık Kemal Üniversitesi Göğüs Hastalıkları Ana Bilim Dalı

Giriş: Swyer-James Macleod Sendromu (SJMS), ana bronşiyal hava yolu obstrüksiyonu olmaksızın tek akciğer lobunun havalanma fazlalığı, hiperlüsens görünümü ve azalmış vaskülerite ile karakterize radyolojik bir durumdur. Nadir görülmesi ve patognomonik semptomlarla seyretmemesi nedeniyle ayırıcı tanılarda akılda tutulmasını vurgulamak amacıyla vakamızı sunmak istedik. Tekrarlayan pulmoner enfeksiyonlar, efor dispnesi, wheezing, öksürük, balgam çıkarma ve hemoptizi asıl semptomları olmakla birlikte az sayıda hasta asemptomatik olabilir, tanı insidental olarak konulabilir. SJMS etyolojisi tam olarak bilinmemekle birlikte özellikle çocukluk çağında geçirilen sık enfeksiyonlar sonrasında geliştiği tahmin edilmektedir. Tek başına göğüs filmi ile tanı atlanabilir, şüphelenildiğinde ileri tetkikler yapılmalıdır. Genellikle kronik obstruktif akciğer hastalığı (KOAH), astım, pnömotoraks, pulmoner emboli gibi yanlış tanılar alabilmektedir.

Olgu: Elli dört yaşında erkek hasta iki gündür olan boğaz ağrısı ve halsizlik şikayeti ile göğüs hastalıkları polikliniğine başvuruyor. Son 4 yıldır zaman zaman öksürük ve nefes darlığı şikayetleri olan hastanın ek hastalığı ve ilaç kullanımı yok. Tekstil sektöründe buharlama, baskı bölümlerinde çalışıyor. Hastanın 40 paket/yıl sigara öyküsü olup, 4 aydır sigara kullanmıyor. Muayenesinde dinlemekle solunum sesleri bilateral azalmış ekspiryum uzun ve expiratuar ronküsleri mevcut. Posteroanterior akciğer grafisinde sağ üst zonda havalanma artışı izlenmiştir. Solunum fonksiyon testinde obstrüksiyon tespit edilmiştir. PA akciğer grafisinde sağ üst zonda tespit edilen havalanma artışı nedeniyle istenen Toraks BT tetkikinde sağ akciğer üst lobta, her iki akciğer diğer alanlarına göre hiperlüsen görünüm izlendi. SJMS tanı kriteri triadı, akciğer grafisinde volüm kaybı ile seyreden tek taraflı hiperlüsen akciğer, BT'de tek taraflı vaskülerite azalması ve tek taraflı perfüzyon azalması olarak sayılmaktadır. Bizim olgumuzda da sağ tek taraflı volüm kaybı ile seyreden hiperlüsen akciğer ve toraks BT görüntülemesinde tek taraflı vaskülerite kaybı izlenmekle birlikte pulmoner emboli, pnömotoraks, kas iskelet anomalileri ve diğer nedenler dışlandı. Mevcut bulgularla üç kriterin ikisini karşılayan hastamıza SJMS tanısı konuldu.

Posteroanterior Akciğer Grafisi

Posteroanterior akciğer grafisinde sağ üst ve orta zonda izlenen hiperlüsesiye ait görünüm.

KONTRASTLI TORAKS BT

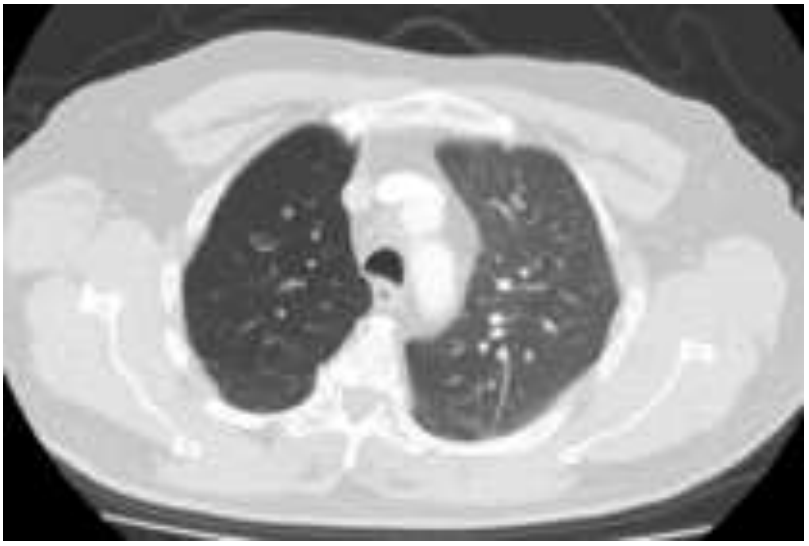

Kontrastlı toraks BT aksiyel kesitte sağ akciğer üst lobta global aerasyon artışı, her iki akciğer diğer alanlara göre hiperlüsen görünüm ve sağ akciğer üst lobta kistik bronşektazik değişiklikler görülmekte.

KONTRASTLI TORAKS BT

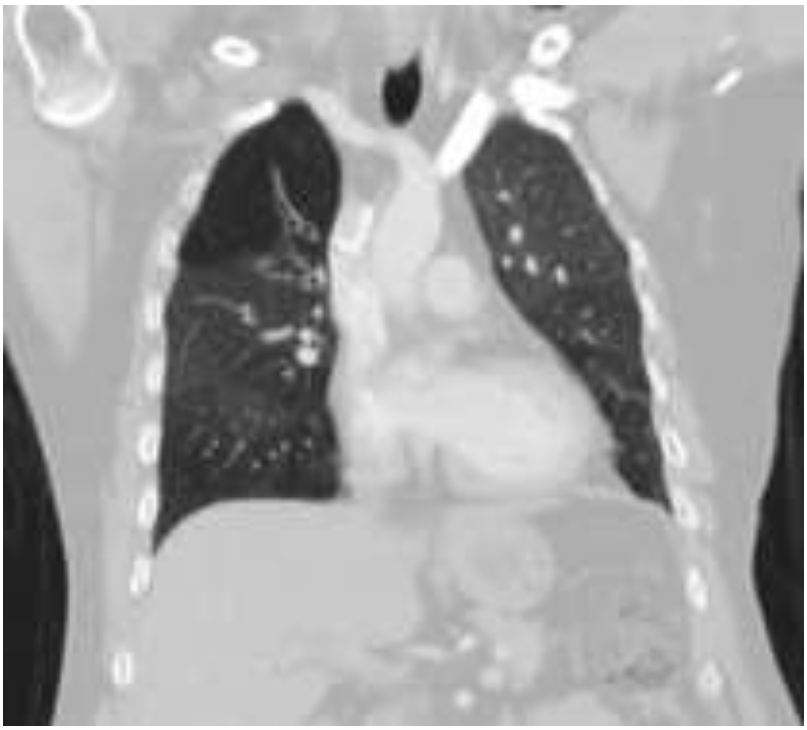

Kontrastlı toraks BT koronal kesitte damarlardaki agenezi ve hem ipsilateral loblarla hem sol hemitoraksa kıyasla damar çaplarında daralma izlenmekte.

Sonuç: Swyer James MacLeod veya tek taraflı hiperlüsent akciğer sendromu, küçük yaşlarda geçirilen enfeksiyonlar sonrasında ortaya çıkan bronşiyolitis obliteransa bağlı olarak gelişen az rastlanan bir sendromdur. SJMS'na yol açan bronşiolitis obliterans genelllikle viral alt solunum yolu enfeksiyonuna özellikle adenovirüs ve kızamığa bağlı oluşabilir. Mycoplasma pnemoniae, boğmaca veya tüberküloz ile de ilişkili olarak bildirilmiştir. Zehirli duman solunması, yabancı cisim aspirasyonu, radyoterapi, organ nakilleri sonrasında da görülebilmektedir. Temel patolojik olay küçük hava yollarının tıkanması ile beraber olan bronşiolit ve bunun yol açtığı akciğer parankimindeki alveoler tahribat ve genişleme enflamasyona bağlı olarak çevresel pulmoner damarlanmada azalma meydana gelmektedir. Oluşan bu patofizyolojik değişiklikler tutulan segmentte hava hapsi ve hipoperfüzyona yol açarak etkilenen lobda radyografik hiperlüsens görünümü oluşturmaktadır. 17459 akciğer grafisinin taranmasında %0,01 oranında bu sendroma rastlanmıştır. Olgumuzda semptomlar 4 yıl öncesinde başlamış, tekrarlayan enfeksiyon öyküsü ve dispne nedeniyle araştırılmıştır. SJMS tedavisi çoğu vakada konservatif olup hastaların

enfeksiyonlara karşı korunması, grip ve pnömokok aşıların yapılması önerilmektedir. Bizim olgumuza da grip ve pnömokok aşılarının yaptırılması önerilerek takibe alındı. Sigara içicisi olan vakalarda sigarayı bırakması dispne şikayetinde gerileme sağlayabilir. Klinik durumları genelde iyi olmakla birlikte sık pulmoner enfeksiyon geçiren olgularda balgam kültürü alınması, kontrol edilemeyen vakalarda bronşiektaziye yönelik cerrahi rezeksiyon yapılması gerekebilmektedir. SJMS çok nadir görülmekte olup, hastamızdaki gibi tekrarlayan enfeksiyon öyküsü ve akciğer grafisinde tek taraflı hiperlüsen görünümü olan hastalarda akla gelmesi amacıyla olgumuzu sunmak istedik.

Anahtar Kelimeler: Tek taraflı hiperlüsensi, Dispne, Swyer-James MacLeod Sendromu

Kaynakça

Shapiro SD, Snider GL, Rennard SI. Chronic bronchitis and emphysema. In: Murrey JF, Nadel JA (eds). Textbook of Respiratory Medicine.Philadelphia: Elsevier Saunders, 2005; 1115-67.

Bernardi F, Cazzato S, Poletti V, et al. SwyerJames syndrome: bronchoalveolar lavage findings in two patients. Eur Respir J 1995; 8(4):654–7.

A Rare Syndrome: A Case Of Swyer James Macleod Acta Medica Nicomedia Cilt: 3 Sayı: 2 Haziran 2020 / Vol: 3 Issue: 2 June 2020

Swyer-James-Macleod Syndrome: Cause of Unılateral Hyperlucency, A Rare Case Report İzmir Göğüs Hastanesi Dergisi, Cilt XXXIII Sayı 1, 2019

Swyer-James (MacLeod) syndrome Ege Tıp Dergisi/ Ege Journal of Medicine 50 (1) : 53-55; 2011

Moore ada, godwin jd, dietrich pa, versehekalen ia, hendersonn wj. Swyer-james syndrome. Ct findings in eight patients. Ajr am j roentgenol. 1992; 158: 1211-1215.

Stom ej, samples tl; dynamie ultrafast high resolution ct findings in a ease of swyer-james syndrome. Pediatr radiol. 1992; 22: 350-352.

Macpherson r, cummıng u, chemıck v. Unilateral hyperlucent lung: a complication of viral pneumonia. J conn assoc radiol. 1969; 20: 225-231.

Deschildre a. Medium and long-terrn sequelae of community acquired pneumonia in children. Arch pediatr 1998; 5: 45-48.

Hardy ka, schidlow dv, zaeri n. Obliterative bronchiolitis in children. Chest 1988; 93: 460-466.

Kogijitt ms, swischuk le, uoldblum r. Swyer-james syndrome (unilateral hyperlucent lung) in children. Am j dis child 1973; 125: 614-618

Fregonese L, Girosi D, Battistini E, et al. Clinical, physiologic, and roentgenographic changes after pneumonectomy in a boy with Macleod/Swyer-James syndrome and bronchiectasis. Pediatr Pulmonol. 2002;5:412-416. doi:10.1002/ppul.10178

Gómez Belda AB, Martínez-Moragón E, Fabrellas FE. Swyer-James syndrome: Diagnostic contributions of helical computerized tomography. Arch Bronconeumol. 2000;7:421-422.

Da Silva PS, Lopes R, Neto HM. Swyer-JamesMacLeodsyndrome in a surgically treated child: a case report and briefliterature review. J Pediatr Surg. 2012;47(4):e17-22. doi:10.1016/j.jpedsurg.2011.12.011

Yayın No: PS-034

Konjenital pulmoner hava yolu malformasyonu (CPAM) ve Bronşiyal Atrezi-Olgu serisi

Tuğba Önyılmaz[1], Hanife Albayrak[1], Sevtap Doğan[2], Serap Argun Barış[1]

[1]Kocaeli Üniversitesi Tıp Fakültesi, Göğüs Hastalıkları Anabilim Dalı
[2]Kocaeli Üniversitesi Tıp Fakültesi, Radyoloji Anabilim Dalı

Tuğba Önyılmaz / Kocaeli Üniversitesi Tıp Fakültesi, Göğüs Hastalıkları Anabilim Dalı

Giriş: Konjenital pulmoner hava yolu malformasyonu (CPAM), önceden kistik adenoidmalformasyon olarak da adlandırılan, anormal bronş proliferasyonu ile segmental akciğerdokusunun multikistik kitleleri ile karakterize bir hastalıktır. Genellikle akciğerin bir lobunasınırlı olan CPAM'ın altında yatan neden belli değildir. 30000 gebelikte 1 görülür. CPAMStocker sınıflamasına göre tip 0,1,2,3 ve 4 olarak ayrılır. Tip 0 ve 4 artık geçerliliğiniyitirmiştir. Tip 1 ve tip 2 de büyük kistler, tip 3 de ise mikrokistler vardır. Genelliklesemptomatik olan Tip 1 ve tip 3 CPAM'lar KRAS mutasyonu ile ilişkilidir metastatikadenokarsinom riski artmıştır. En sık görülen ve çoğunlukla asemptomatik olan Tip 2CPAM'lar ise bronşial atrezi ile ilişkilidir ve KRAS mutasyonları yoktur. Burada iki erişkinTip-2 CPAM vakası sunmak istiyoruz.

Olgu: Olgu 1 : 23 yaşında, kadın öğretmen, 1 aydır olan öksürük şikayeti ilepolikliniğimize başvurdu. Anamnezde 6-7 yaşlarındayken astım tanısı ile tedavi edildiğiancak şu an aktif bir tedavi almadığı öğrenildi. PCOS nedeniyle düzensiz ilaç kullanımı, kediteması ve sigara öyküsü mevcut. Fizik muayenede akciğer sesleri doğal izlendi, oda havasısatürasyonu % 98 di. Laboratuvar bulgularında hemoglobin düşüklüğü ve Total IgEyüksekliği dışında patoloji saptanmadı (Hemoglobin 11.5 g/dl, Total IgE 138 IU/ml).Solunum fonksiyon testi doğal değerlendirildi. Paag'de sol akciğer üst zonda hiperlüsen alanizlendi. Bilgisayarlı tomografisinde sol akciğer üst lob apeksini dolduran yaklaşık 130x90 mmboyutlu, multiseptalı makro kistlerden oluşan lezyon saptandı. Lezyonun santralinde mukustıkacı ile uyumlu 20x10 mm boyutlu hipodens, dallanma gösteren, tübüler nodüler alanizlendi (Resim-1). Bu hastaya konjenital lezyonların ekartasyonu için ekokardiyografi yapıldıve minimal mitral valf prolapsusu izlendi. Radyolojik görüntülemelerle bronşial atreziye eşlikeden CPAM Tip 2 olarak değerlendirilen hasta cerrahi rezeksiyon için göğüs cerrahisineyönlendirildi.Olgu 2:51 yaş erkek hasta, uzun zamandır olan eforla nefes darlığı ve göğüs ağrısı nedeniylepolikliniğimize başvurdu. Anamnezinde 8 yıl önce perikardiyal efüzyon nedeniyle tetkik vetedavi amaçlı koroner yoğun bakımda yattığı öğrenildi. Kronik hastalığının olmadığı, 12 p/ysigara kullanımı olduğu ancak 1 yıldır kullanmadığı, çevresel maruziyetin olmadığı vepnömoni öyküsünün olmadığı öğrenildi. Fizik muayenede akciğer sesleri

doğal izlendi ve odahavası satürasyonu %97'di. Laboratuvar bulguları ve SFT'si doğal izlendi. Paag'de solakciğer üst zonda hiperlüsen alan ve sol paramediastinal 5. ve 6. kosta hizasında düzensizsınırlı nodüler opasite izlendi. Toraks tomografisinde sol akciğer üst lobda anterior veapikoposterior segmentleri tutan, belirgin havalanma artışı ve apekste 6 cm çaplı büllözlezyon izlendi. Havalanma artışı gösteren parankim santralinde yaklaşık 17 mm kalınlıktatubüler tarzda, kontrastlanma göstermeyen mukoid tıkaç ile uyumlu nodüler lezyon izlendi.Radyolojik görüntülemeler bronşial atreziye eşlik eden CPAM Tip 2 olarak değerlendirilenhasta Göğüs Cerrahisi Bölümü'ne yönlendirildi.

Sonuç: Öksürük ve dispne gibi non-spesifik solunum yakınmalarıyla başvuran ve akciğergrafisinde lokalize hiperlüsen alan izlenen hastalarda konjenital pulmoner hava yolumalformasyonu akılda tutulmalıdır. CPAM ile malignite ilişkisi nadirdir ancak ciddikomplikasyonları önlemek için erken tanı ve cerrahi rezeksiyon önemlidir.

resim 1

Olgu sunumu-1'e ait PA akciğer ve toraks BT bulguları

resim 2

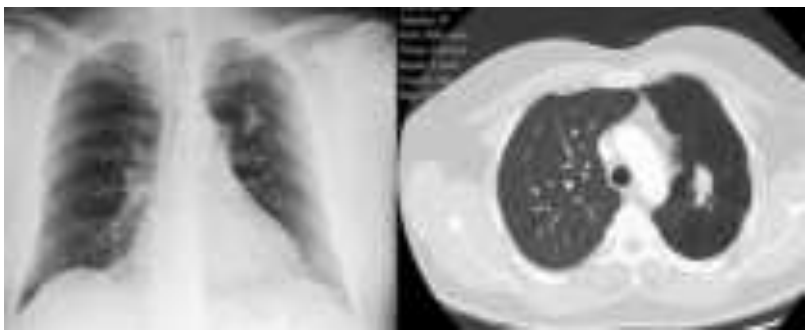

Olgu sunumu-2'e ait PA akciğer ve toraks BT bulguları

Anahtar Kelimeler: konjenital kist malformasyon

Kaynakça

1)Salerno M, Sessa F, Cocimano G, Roccuzzo S, Esposito M, Pomara C. Congenital Cystic Adenomatoid Malformation (CCAM) Type II: A Rare Case of Sudden Infant Death. Children (Basel). 2022 Nov 26;9(12):1830. doi: 10.3390/children9121830. PMID: 36553274; PMCID: PMC9776662.

Yayın No: PS-035

Akut fibrinöz organize pnömoni

Muhammet Topcu[1], Seher Eda Horoz[2], Emine Bozkurtlar[2], Derya Kocakaya[1]

[1]Marmara Üniversitesi Tıp Fakültesi Göğüs Hastalıkları ve Yoğun Bakım Anabilim Dalı
[2]Marmara Üniversitesi Tıp Fakültesi Tıbbi Patoloji Anabilim Dalı

Muhammet Topcu / Marmara Üniversitesi Tıp Fakültesi Göğüs Hastalıkları ve Yoğun Bakım Anabilim Dalı

Giriş: Organize pnömoni, birçok klinik duruma sekonder gelişebileceği gibi hiçbir neden saptanamayan ve kriptojenik organize pnömoni olarak adlandırılan bir klinik tablo olarak karşımıza çıkabilir. İlk olarak Davison ve arkadaşları tarafından 1983'te tanımlanmış ve idiyopatik doğası ile kortikosteroidlere verdiği mükemmel yanıt vurgulanmıştır. Organize pnömoni insidansı 1.97-7/100.000 olup nadir bir hastalıktır. Bu bildiride ateş, kilo kaybı ve öksürük yakınmaları ile polikliniğimize başvuran ve biyopsi ile tanısı gösterilmiş bir organize pnömoni olgusu sunulacaktır.

Olgu: Bilinen Diyabetes Mellitus, hiperlipidemi ve hipotiroidi tanıları bulunan 65 yaş kadın hasta 1 ay önce boğaz ağrısı, yaygın eklem ağrısı ve kuru öksürük yakınmaları ile başvurduğu merkezde önce 1 hafta oral antibiyotik tedavisi, şikayetlerinin devam etmesi üzerine de 6 gün intramusküler seftrikason ile tedavi edilmiş. Kontrol muayenesinde prodüktif öksürük, nefes darlığı ve ateş şikayetleri ile sedimentasyon ve CRP (C-reaktif protein) yüksekliği devam eden hasta çekilen bilgisayarlı tomografi (BT) incelemesinde (Şekil 1A) saptanan sol alt lobda hava bronkogramı içeren infiltrasyon nedenli 1 hafta intravenöz piperasilin+tazobaktam tedavisi almış. Klinik ve laboratuvar tetkiklerinde yanıt alınamayan hasta ileri tetkik amaçlı tarafımıza başvurdu. Öksürük şikayetine halsizlik ve son 1 ay içerisinde 12 kg kilo kaybı eklendiğini belirten, akciğer grafisinde sol alt lobdaki infiltrasyonu sebat eden ve CRP:140mg/L, sedimentasyon:120/saat saptanan hastaya bronkoskopi yapıldı. Bronkoskopide sol alt lob girişinde mukozal düzensizlik izlenen hastanın alınan bronkoalveoler lavaj (BAL) örneklerinde (piyojen ve mantar kültürü ile tüberküloz PCR ve ARB) mikroorganizma izlenmedi. Patolojik incelemesinde malignite saptanmayan hastanın kilo kaybı ve bronkoskopide izlenen endobronşial düzensizlik nedeni ile çekilen PET-BT incelemesinde (Şekil 1B ve C) sol akciğer alt lob süperiorda izlenen konsolidasyon alanının sebat ettiği ve sağ akciğer alt lob posterobazalde 24x17mm boyutlu yeni gelişen orta düzeyde hipermetabolik nodüler lezyon saptandı. Yeni gelişen nodüler lezyondan yapılan tru-cut biyopsi materyalinde intraalveolar fibrin varlığı, fibroblastik proliferasyon ve interstisyel lenfositlerden zengin yer yer lenfoid agregatlarla karakterize, eozinofil lökositler de içeren kronik inflamasyon (Şekil 2) rapor edilen hastada mevcut bulgular akut fibrinöz organize pnömoni ile uyumlu

değerlendirildi ve hastaya 1mg/kg dozundan metilprednizolon tedavisi başlandı. 1 hafta sonra yapılan kontrolde şikayetlerinde belirgin azalma ile birlikte akciğer grafisinde düzelme izlendi. Metilprednizolon dozu tedricen azaltılan hastanın 2 ay tedavi sonunda çekilen kontrol Toraks BT incelemesinde sol akciğer alt lobda izlenen konsolidasyon alanının tamamen regrese olduğu, sağ akciğer alt lob superior segmentte izlenen nodüler konsolidasyon alanının ise boyutunun küçüldüğü (Şekil 3) izlendi. Klinik tam yanıt alınan hastanın tedavisi 6 aya tamamlanarak kesilmesi planlandı.

Organize Pnömoni Tedavi Öncesi

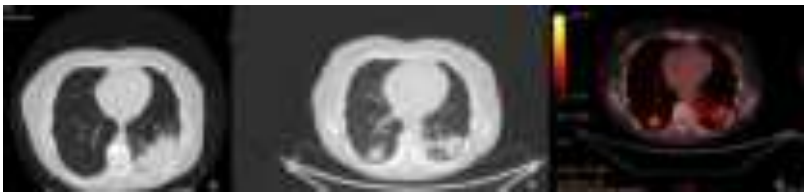

Şekil A: Sol akciğer alt lobda izlenen konsolidasyon sahası Şekil B: Hastanın takiplerinde sağ akciğer alt lob posterobazalde izlenen 24x17mm boyutlu yeni gelişen nodüler lezyon Şekil C: Hastanın PET/CT görüntülemesi

Hastadan alınan tru-cut biyopsi materyalinin patolojik görüntüsü

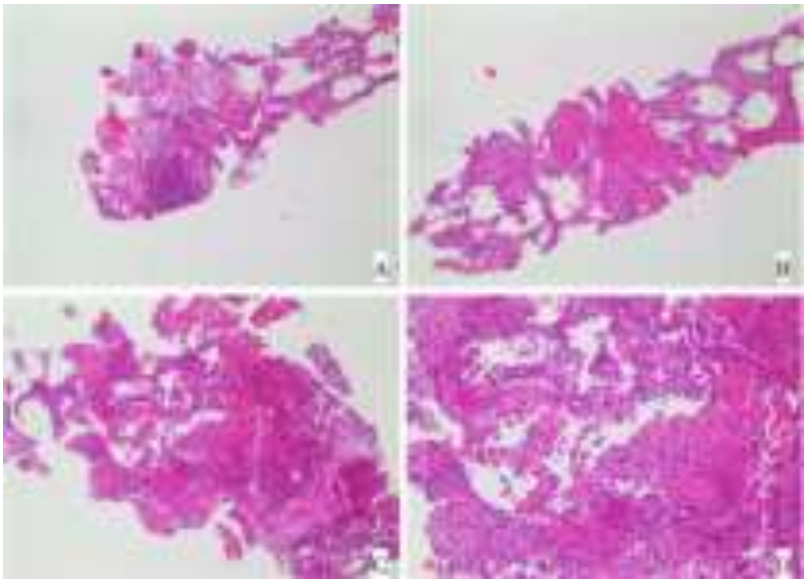

A: İntraalveolar fibrin, intestisyel lenfoid hücre infiltrasyonu ve lenfoid agregat, 4x. B: İntraalveolar fibrin ve yer yer fibrin içinde fibroblastik hücre proliferasyonu, organize pnömoni,10x. C: İntraalveolar fibrin ve yer yer fibrin içinde fibroblastik hücre proliferasyonu, organize pnömoni, alveol duvarında intestisyel lenfoid hücre infiltrasyonu, 10x. D: İntraalveolar

fibrin, fibrin içinde mononükleer hücre ve yer yer fibroblastik hücre varlığı, reaktif pnömositler, 20x, Hematoksilen-eozin

Sonuç: Organize pnömoni semptomlarının non-spesifik olması nedeni ile tanı konması 6-10 hafta gecikebilmektedir. Kuru öksürük, grip benzeri semptomlar ve efor dispnesi sık görülen semptomlardandır. Ateş, kilo kaybı ve halsizlik de organize pnömoni olgularında bildirilmiştir. Laboratuvar bulgularında sedimentasyon ve CRP yüksekliği ile lökositoz mevcuttur. Malignite, enfeksiyon, vaskülit şüphesinde veya gözlemsel veya ampirik tedavi sırasında klinik ve radyolojik kötüleşmesi olan olgularda doku örneklemesi gerekebilmektedir. Sistemik kortikosteroid tedavisi genellikle seçilen ilk tedavi olup önerilen doz 0,5-1,5mg/kg'dır. Tedavinin doz azaltılarak 6-12 ay sürdürülmesi önerilmektedir.

Tedavi sonrası çekilen bilgisayarlı tomografi görüntülemesi

Tedavinin 2.ayında çekilen bilgisayarlı tomografi görüntüsü

Anahtar Kelimeler: pnömoni, organize pnömoni, metilprednizolon

Kaynakça

1. Cherian SV, Patel D, Machnicki S, Naidich D, Stover D, Travis WD, Brown KK, Naidich JJ, Mahajan A, Esposito M, Mina B, Lakticova V, Cohen SL, Muller NL, Schulner J, Shah R, Raoof S. Algorithmic Approach to the Diagnosis of Organizing Pneumonia: A Correlation of Clinical, Radiologic, and Pathologic Features. Chest. 2022

Jul;162(1):156-178. doi: 10.1016/j.chest.2021.12.659. Epub 2022 Jan 14. PMID: 35038455; PMCID: PMC9899643.

2. King TE Jr, Lee JS. Cryptogenic Organizing Pneumonia. N Engl J Med. 2022 Mar 17;386(11):1058-1069. doi: 10.1056/NEJMra2116777. PMID: 35294814.
3. Petitpierre N, Beigelman C, Letovanec I, Lazor R. Pneumopathie organisée cryptogénique [Cryptogenic organizing pneumonia]. Rev Mal Respir. 2016 Oct;33(8):703-717. French. doi: 10.1016/j.rmr.2015.08.004. Epub 2016 Feb 5. PMID: 26857200.

Yayın No: PS-036

Genç Yaşta Pulmoner Emboli ve Guillain-Barré Sendromu: Nadir Bir İkili Klinik Tablo

Oğuzhan Sedef[1], Uğur Gönlügür[1]

[1]Çanakkale Onsekiz Mart Üniversitesi Tıp Fakültesi Hastanesi

Oğuzhan Sedef / Çanakkale Onsekiz Mart Üniversitesi Tıp Fakültesi Hastanesi

Giriş: Pulmoner emboli, çoğunlukla bacak derin venlerinde oluşan trombüsün pulmoner arter ve/veya dallarını tıkaması ile gelişir. Tesadüfi, klinik olarak önemsiz tromboemboliden ani ölüme neden olabilecek büyük embolilere kadar değişir. En sık görülen semptomlar ani başlangıçlı nefes darlığı, batıcı göğüs ağrısı, çarpıntı, cilt renginin mora dönmesi, kan tükürme ve bazen de bacaklarda şişlikle birlikte ağrı olmasıdır. Guillain-Barré Sendromu (GBS) ise periferik sinir sisteminin akut başlangıçlı, bağışıklık bozukluğuna bağlı olarak ortaya çıkan hastalıktır. Biz de Pulmoner emboli ile birlikte Guillain-Barré Sendromu (GBS) olan olgumuzu sunuyoruz.

Olgu: 20 yaş erkek hasta son 3 gündür olan nefes darlığı öksürük ve balgam şikayeti ile acil servise başvurdu.Asker acemi birliğinden 2 gün önce bacaklarda ağrı ve yürüyememe şikayeti ile dış merkez acil servise sevk edilmiş.Santral görüntüleme yapılmış,akut patoloji saptanmayınca taburcu edilmiş.Sigara öyküsü yok.3 ay önce 1 kez esrar kullanımı mevcut.Bilinen ek hastalığı yok.Fizik muayenede bilinç açık oryante koopere idi.Oskultasyonda sağda solunum sesleri az duyuldu.Bilateral alt ekstremitelerde ısı ve çap farkı görülmedi.Oda havası satürasyonu %85, tansiyon 113/72, nabız 140, ateş 36.8 olarak görüldü.Kontrastlı pulmoner anjiografi bilgisayarlı tomografisinde sol akciğer alt loba giden segmenter pulmoner arterde ve her iki akciğerde distal pulmoner arter dallarında emboli açısından şüpheli dolum defektleri izlendi.Ayrıca sağ akciğer alt lob posterior kesimde dallanan ağaç manzarası görünümde dansite artışları görüldü.Yapılan bilateral alt venöz doppler ultrasonografisinde derin ven trombozu izlenmedi.Tarafımızca Pulmoner emboli ön tanısıyla göğüs hastalıkları servisine yatışı yapıldı.Hastanın servis yatışını takiben 1. saatinde alt ekstremitelerden başlayıp üst ekstremiteleri ve baş boyun kısmını da etkileyen kas gücü kaybı oluştu.Bu tabloya takipne,taşikardi de eklenince yoğun bakıma alınıp noninvaziv mekanik ventilasyon başlandı.Bu sırada nöroloji konsültasyonu istendi. Nöroloji doktorları tarafından GBS ön tanısıyla lomber ponksiyon yapıldı.Lomber ponksiyon tetkiklerinde protein 993 glukoz 96 görüldü.Nöroloji tarafından hastaya GBS tanısı konuldu.Pulmoner tromboemboli açısından enoksaparin sodyum tedavisi ve GBS açısından ise IVIG tedavisi başlandı.Genel durumu toparlanan hasta 8 gün yoğun bakım takibinden sonra servise alındı.Oksijen ihtiyacı kalmayan, şikayetleri azalan hasta uzun süre immobilizasyon sonrası kas gücü toparlaması açısından fizik tedavi ve rehabilitasyon bölümüne devredildi.

BT pulmoner anjiografi

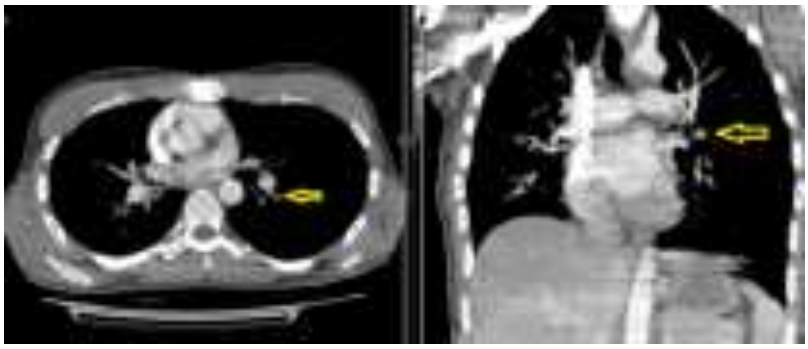

Kontrastlı pulmoner anjiografi bilgisayarlı tomografisinde sol akciğer alt loba giden segmenter pulmoner arterde ve her iki akciğerde distal pulmoner arter dallarında emboli açısından şüpheli dolum defektleri.

Sonuç: Pulmoner Tromboemboli,pulmoner arter veya dallarında herhangi bir materyal ile kan akışının engellenmesi durumudur.Akut,subakut,kronik olarak sınıflandırılabileceği gibi anatomik lokalizasyonuna göre de sınıflandırılabilir.Pulmoner tromboemboli etyolojisinde immobilite,travma,malignite gibi birden çok sebep vardır (1).Gullian Barre Sendromu nadir görülen fakat ciddi morbidite ve mortalite ile seyreden immün aracılı, periferik sinir hasarı ile giden bir nörolojik tablodur.Genellikle bakteriyel ve viral hastalıktan haftalar sonra ortaya çıkar ve bunlar dışında çeşitli etkenler de GBS ye sebep olur (2).Uyuşma, parestezi ve distal ekstremitelerden proksimale doğru ilerleyen güçsüzlük ilk belirtilerdir. Bizim hastamızda da görüldüğü gibi %25 hastada yoğun bakım takibi gerektiren solunum güçsüzlüğü ortaya çıkabilir (3).Tedavide plazmaferez ve intravenöz immunglobulinler yer alır. GBS tanısı alan hastaların yaklaşık %30'unda takip sırasında mekanik ventilasyon ihtiyacı doğar (4).Bizim hastamızda ise mekanik ventilasyona gerek kalmadan noninvaziv mekanik ventilasyon ile takip edildi.Hastaların uzun süreli yoğun bakım takibi veya kas gücü kaybına bağlı immobilizasyon sonrası komplikasyonları arasında pulmoner tromboemboli görülebilir.Bu açıdan gerekli önlemler alınmalıdır (5).Olgumuzda literatürden farklı olarak GBS komplikasyonu olan immobilizasyona bağlı pulmoner tromboemboli görülmemiş olup immobilizasyon henüz gelişmemiş iken hastamız pulmoner tromboemboli tanısı ile interne edilip sonrasında GBS tanısı almıştır.

Anahtar Kelimeler: Pulmoner Emboli, Guillain-Barré Sendromu

Kaynakça

1. B Taylor Thompson, MDChristopher Kabrhel, MD, MPH Epidemiology and pathogenesis of acute pulmonary embolism in adults In Geraldine Finlay, MD ed. UpToDate. Wolters Kluwer. Updated Dec 04, 2023.Accessed Jan 27, 2025.

2. Madden J, Spadaro A, Koyfman A, Long B. High risk and low prevalence diseases: Guillain-Barré syndrome. Am J Emerg Med. 2024 Jan;75:90-97. doi: 10.1016/j.ajem.2023.10.036. Epub 2023 Oct 28. PMID: 37925758.
3. HUGHES, Richard AC; CORNBLATH, David R. Guillain-barre syndrome. The Lancet, 2005, 366.9497: 1653-1666.
4. VAN DEN BERG, Bianca, et al. Clinical outcome of Guillain-Barré syndrome after prolonged mechanical ventilation. Journal of Neurology, Neurosurgery & Psychiatry, 2018, 89.9: 949-954.
5. Shahrizaila N, Lehmann HC, Kuwabara S. Guillain-Barré syndrome. Lancet. 2021 Mar 27;397(10280):1214-1228. doi: 10.1016/S0140-6736(21)00517-1. Epub 2021 Feb 26. PMID: 33647239.

Yayın No: PS-037

Pulmoner Alveoler Proteinoziste Alternatif Tedavi Yaklaşımlarının Klinik İzlemi : Bir Olgu Sunumu

Nazan Bayram[1], Ebru Koyuncu[1]

[1]Gaziantep Üniversitesi, Göğüs Hastalıkları Anabilim Dalı

Ebru Koyuncu / Gaziantep Üniversitesi, Göğüs Hastalıkları Anabilim Dalı

Giriş: Pulmoner alveoler proteinozis (PAP), alveoler boşluklarda sürfaktan birikimi ile karakterize olan nadir bir akciğer hastalığıdır. PAP otoimmün, konjenital ve sekonder olmak üzere 3 farklı formda görülebilir. Otoimmün PAP, tüm PAP vakalarının yaklaşık %90'ını oluşturmakta olup granülosit-makrofaj koloni uyarıcı faktöre (GM-CSF) karşı gelişen antikorların alveoler makrofaj aktivasyonunu inhibe etmesi ve sürfaktan temizlenmesini bozması sonucu ortaya çıkmaktadır (1). Sekonder PAP ise toksik inhalasyon ile ilişkili form ve hematolojik hastalıklarla ilişkili form olmak üzere iki alt gruba ayrılmaktadır (2). Bu formlarda anti-GM-CSF antikorları bulunmaz ve patogenez farklı mekanizmalar üzerinden ilerler. PAP tedavisi, altta yatan etiyoloji ve klinik tabloya göre belirlenir. Tanısal yaklaşımlar; akciğer bilgisayarlı tomografisi (BT), bronkoalveolar lavaj (BAL), granülosit-makrofaj koloni uyarıcı faktöre (GM-CSF) karşı antikorların tespiti, genetik incelemeler ve gerektiğinde akciğer biyopsisini kapsar. Tedavide ise akciğerlerdeki proteinöz birikintilerin uzaklaştırılmasına yönelik olarak uygulanan total akciğer lavajı (TAL)'ın yanı sıra, GM-CSF replasman tedavisi, rituksimab, plazmaferez ve akciğer nakli gibi yöntemlere odaklanılmaktadır (3).

Olgu: 54 yaşında erkek hasta 8 yıldan beri Göğüs Hastalıkları kliniğimize PAP tanısı ile düzenli aralıklarla kontrole geliyor. İlk olarak 2017 yılında öksürük, yeşil renkli balgam, 6 ayda 10 kilo kaybı, iştahsızlık, yorgunluk şikayetleri ile başvurmuş. Maruziyet olarak 30 paket/yıl sigara ve 10 yıl asbest tariflemiş. Özgeçmişinde nefrolitiazis, obstruktif uyku apnesi ve gut olan hastanın mesleği ise polis memurudur. Vital bulguları SpO2 %92 dışında normal, solunum seslerinde iki taraflı yer yer ralleri duyulmuş ve diğer sistem muayenelerinde özellik tespit edilmemiş. Kan tetkiklerinde hemogram ve biyokimyasal parametreleri normal, Solunum fonksiyon testinde: FEV1/FVC%88, FVC: 3.46L (%84), FEV1:3.04L (%78), CO difüzyon kapasitesi (DLCO): %80. Altı dakika yürüme mesafesi 350 metre. Toraks bilgisayarlı tomografisinde(BT) tipik iki taraflı ''crazy paving'' görüntüsü vardı (Şekil 1). Fiberoptik bronkoskopi (FOB)'da alınan bulanık renkli bronkoalveolar lavaj (BAL)'ın patolojisi proteinöz sekret olarak sonuçlanırken ilk kez yapılan TAL'in sitomorfolojik incelemesi PAP ile uyumlu olarak yorumlandı. Serum GM-CSF otoantikor konsantrasyonu 297.4 mcg/ml (normal < 5mcg/ml), STAT5 fosforilasyon indeksi (STAT5 PI) ise ''tespit edilemedi'' olarak sonuçlandı. Bu sonuçlar ile otoimmun PAP tanısı kondu. Mayıs-Haziran

2019'da, radyolojik ve klinik progresyon olması üzerine iki taraflı TAL yapıldı ve sonrasında 3 ay boyunca inhale GM-CSF (Sargramostim) 250 mg/gün başlandı. Altı ay sonra şikayetleri artınca, Aralık 2019'da beş seans plazmaferez aldı. Plazmaferez sonrası toraks BT'de regresyon saptandı. COVID-19 pandemisi sırasında, hastanın şikayetleri yeniden ortaya çıkınca plazmaferez ve rituximab salgın şartlarında uygun görülmediği için GM-CSF (Sargramostim) inhalasyon tedavisi tekrar başlandı. 2019-2021 yılları arasında GM-CSF kullanan hastada klinik, fonksiyonel ve radyolojik düzelme (Şekil 2) görülmesi üzerine, 2022'de GM-CSF tedavisi kesilerek takip edildi. Progresyon olması üzerine 2024'te yeniden TAL uygulandı (Şekil 3). Hastaya tanı aldığı 2017 yılından 2025'e kadar toplam 18 kez TAL işlemi yapıldı.

Şekil 1

Toraks BT'de bilateral ''crazy paving'' görünümü

Şekil 2

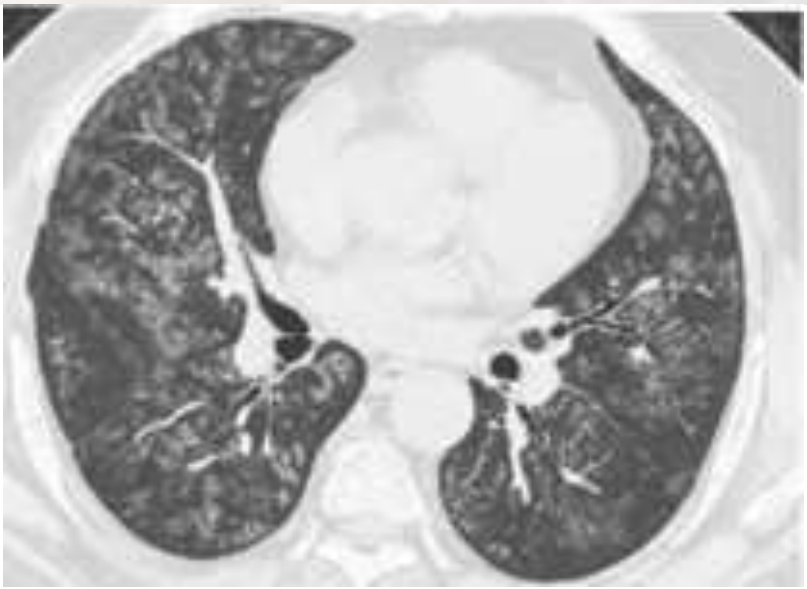

HRCT'de radyolojik regresyon

Şekil 3

Aralık 2024'te son yapılan TAL öncesi (sol) ve sonrası (sağ) akciğer grafileri

Sonuç: PAP'ta klinik seyir hastalar arasında değişkenlik gösterir. Hastamızda mükerrer TAL gereksinimi olmuştur. TAL işlemleri sonrası tam düzelme olmasa da kısmi klinik ve radyolojik düzelme oldu. Plazmaferez sonrası toraks BT'de regresyon saptandı. En fazla faydayı Sargramostim tedavisinden aldı. Rituximabtan fayda görmedi. Refrakter hastalığı olması ve çeşitli tedavi modalitelerine yanıtın takip edildiği ilginç bir olgu olması nedeniyle paylaşıldı.

Anahtar Kelimeler: Granülosit-Makrofaj koloni uyarıcı faktör (GM-CSF), Pulmoner alveolar proteinozis (PAP), Total akciğer lavajı (TAL)

Kaynakça

1-McCarthy, C., Carey, B. C., & Trapnell, B. C. (2022). Autoimmune Pulmonary Alveolar Proteinosis. American journal of respiratory and critical care medicine, 205(9), 1016–1035. https://doi.org/10.1164/rccm.202112-2742SO

2-Borie R, Danel C, Debray MP, et al. Pulmonary alveolar proteinosis. Eur Respir Rev. 2011;20(120):98-107. doi:10.1183/09059180.00001311

3-McCarthy C, Bonella F, O'Callaghan M, et al. European Respiratory Society guidelines for the diagnosis and management of pulmonary alveolar proteinosis. Eur Respir J. 2024;64(5):2400725. Published 2024 Nov 14. doi:10.1183/13993003.00725-2024.

Yayın No: PS-038

Akciğerde Metastatik Nodülleri Taklit Eden Bir IgG4 İlişkili Akciğer Hastalığı Olgusu

Ezgi Özbay[1], Berrin Ceyhan[1], Emine Bozkurtlar[2]

[1]Marmara Üniversitesi Tıp Fakültesi, Göğüs Hastalıkları ve Yoğun Bakım Anabilim Dalı
[2]Marmara Üniversitesi Tıp Fakültesi, Patoloji Anabilim Dalı

Ezgi Özbay / Marmara Üniversitesi Tıp Fakültesi, Göğüs Hastalıkları ve Yoğun Bakım Anabilim Dalı

Giriş: IgG4 ilişkili hastalık, birden fazla organı etkileyebilen, immün aracılı kronik fibroenflamatuar bir hastalıktır (1). Genellikle öksürük, nefes darlığı ve kilo kaybı gibi non-spesifik semptomlara yol açmaktadır. Günümüzde yapılan çalışmalar hastalığın çoğunlukla karaciğer, lenf nodları,pankreas, tükürük ve ter bezleri tuttuğunu göstermektedir.(2) Hastalığın akciğer tutulumu ise diğer organ tutulumlarına kıyasla daha nadir görülmektedir. Bu olgu sunumunda nefes darlığı ve kilo kaybı şikayeti ile başvurması üzerine çekilen toraks tomografisinde (BT) multiple metastatik nodüler görünüm saptanan bir hasta tartışılacaktır.

Olgu: Bilinen hipertansiyonu olan 80 yaş erkek hasta, 3 haftadır olan nefes darlığı şikayetiyle hastaneye başvurduğunda hastanın ex-smoker olduğu ve 2 ay içinde 20 kilo kaybettiği öğrenilmiştir. Çekilen toraks tomografisinde (Toraks BT) her iki akciğerde etrafında buzlu cam dansitesi görünen çok sayıda metastatik olduğu düşünülen nodüler opasite saptanmıştır (Şekil 1). Pozitron emisyon bilgisayarlı tomografi (PET-CT) ‘de ise mediastende 5-6-7-10R ve 10L’de en büyüğü 14 mm çaplı lenf nodlarında (suvmax:6.58) artmış FDG tutulumu, her iki akciğerde en büyüğü 16 mm çapa ulaşan çok sayıda hipermetabolik nodül (suvmax:12.6) görülmüştür. Gönderilen tümor belirteçleri negatif, sedimentasyon ise yüksek sonuçlanmıştır. Hastanın sol akciğerindeki 14x10mm FDG tutan nodülüne transtorasik biyopsi yapılmıştır. Biyopsi örneğinin patolojisinde IgG/Lambda hakimiyeti görülmüş, ön planda plazma hücresi predominant inflamatuar infiltrasyon şeklinde raporlanmıştır (Şekil 2). Hastadan gönderilen serum IgG:1607 mg/dl (yüksek), IgG4:175 mg/dl (yüksek), serbest kappa hafif zincir 35.5 mg/L(yüksek), serbest lambda hafif zincir 38.7 mg/L (yüksek) sonuçlanması üzerine hematolojiye danışılmış ve protein elektroforezinde monoklonal pik görülmemesi üzerine plazma hücre malignitesi düşünülmemiştir. Ön planda plazma hücre ilişkili akciğer hastalığı düşünülen hastaya metilprednisolon (prednol) tedavisi başlanmıştır. Hastaya 7 gün prednol 1x64mg peroral tedaviyi takiben 14 gün prednol 1x48mg peroral verildikten sonra kontrol toraks BT çekilmiş ve nodüler lezyonların sayısında belirgin azalma görülmüştür. Muhtemel IgG4 ilişkili akciğer hastalığı tanısı ile metilprednisolon tedavisinde doz azaltım şemasına geçilerek hasta takibe alınmıştır.

Şekil 1

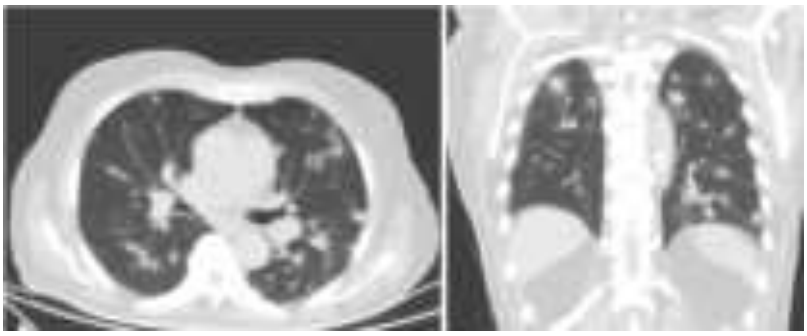

Toraks BT'de görülen bilateral yaygın nödüler opasiteler

Şekil 2

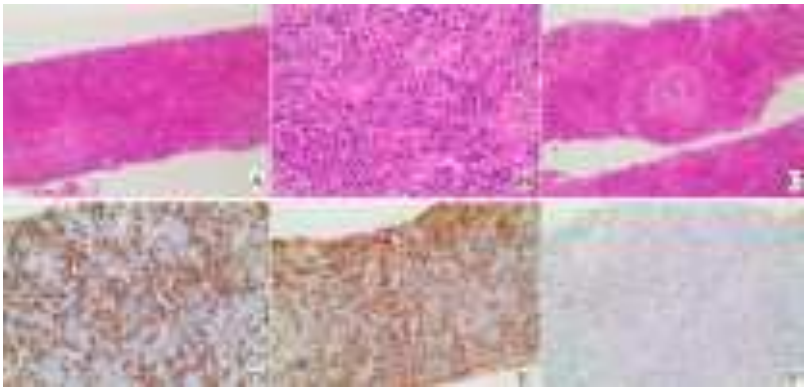

A: Yoğun plazma hücre infiltrasyonu, 10x, HE. B: Yoğun plazma hücre infiltrasyonu, 20x, HE. C: Perivasküler fibrozis, plazma hücre infiltrasyonu, 10x, HE. D: Yoğun plazma hücre infiltrasyonu, 10x, CD138. E: Plazma hücrelerde yaygın immünreaktivite, 20x, IGG. F: Nadir plazma hücresinde immünreaktivite, 20x, IGG4.

Sonuç: IgG4 ilişkili akciğer hastalığı çoğunlukla orta yaşlı erkeklerde görülmektedir.Literatürde, IgG4 ilişkili torasik tutulum akciğerde nodül, buzlu cam, interstisyel infiltrasyon, peribronkovasküler tutulum, mediastinal lenf nodu, plevra ve mediastinal fibrozis şeklindedir. Hastalığın muhtemel tanısı yüksek IgG4 seviyesi (>135 mg/dl) ile konulabilir ancak yapılan son çalışmalar bazı hastalarda serum IgG4 seviyelerinin normal olabileceğini de göstermektedir. (3). Patolojik tanıda IgG4 (+) plazma hücre/IgG (+) plazma hücre oranının > 40% ve > 10 IgG4 (+) plazma hücre /HPF beklenmektedir. Hastalığın tedavisinde steroid ana ilaç olup etkinliği genellikle ilk 2 haftada gözlemlenmektedir. Sonuç olarak non-spesifik semptomlar ile başvuran olgumuzda yapılan görüntülemelerin metastatik nodülleri taklit ettiği ancak patolojik incelemede plazma hücrelerinden zengin infiltrasyon görülmesi ve kan IgG4 seviyesinin yüksekliği ile

muhtemel IgG4 ilişkili akciğer hastalığı tanısı konulduğu görülmektedir. Hastamız klinik ve radyolojik olarak steroide iyi yanıt vermiştir.

Anahtar Kelimeler: IgG4 ilişkili hastalık, akciğer nodülü, steroid

Kaynakça

1. Mei CX, Yue GL, Feng X, Wu HQ, Li J. A case of massive hemoptysis caused by immunoglobulin G4-related respiratory disease in adults: case report and review of literature. Front Immunol. 2024 Dec 20;15:1432508. doi: 10.3389/fimmu.2024.1432508. PMID: 39759505; PMCID: PMC11695412.

2. Muller R, Ebbo M, Habert P, Daniel L, Briantais A, Chanez P, Gaubert JY, Schleinitz N. Thoracic manifestations of IgG4-related disease. Respirology. 2023 Feb;28(2):120-131. doi: 10.1111/resp.14422. Epub 2022 Nov 27. PMID: 36437514; PMCID: PMC10100266.

3. Kwon OC, Park MC, Kim YG. Correlation between serologic parameters and disease activity of IgG4-related disease: Differences between patients with normal and elevated serum IgG4 concentrations. Front Immunol. 2022 Oct 12;13:1020459. doi: 10.3389/fimmu.2022.1020459. PMID: 36311699; PMCID: PMC9608652.

Yayın No: PS-039

Bilateral Kaviter Lezyonlarda Nadir Bir Tanı:Akciğer Müsinöz Adenokarsinomu – Olgu Sunumu

Ebru Koyuncu[1], Nazan Bayram[1], Füsun Fakılı[1], Ahmet Uluşan[2], Evren Uzun[3]

[1]Gaziantep Üniversitesi, Göğüs Hastalıkları Anabilim Dalı
[2]Gaziantep Üniversitesi, Göğüs Cerrahisi Anabilim Dalı
[3]Gaziantep Üniversitesi, Tıbbi Patoloji Anabilim Dalı

Ebru Koyuncu / Gaziantep Üniversitesi, Göğüs Hastalıkları Anabilim Dalı

Giriş: Küçük hücreli olmayan akciğer kanseri (KHDAK) tüm akciğer kanserlerinin yaklaşık %80'ini oluşturur. KHDAK'lerinin yaklaşık %60'ı adenokarsinomlardır (1). Müsinöz adenokarsinom ise akciğer adenokarsinomların yaklaşık %5'ini oluşturan özel bir alt tipidir (2). Diğer adenokarsinom alt tipleriyle karşılaştırıldığında, müsinöz adenokarsinomun özel klinik belirtileri ve buzlu cam opaklığı, karyağdı görünümü, tomurcuklanmış ağaç gibi çeşitli toraks bilgisayarlı tomografi (BT) bulguları vardır (3).

Olgu: Yirmi dokuz yaşında erkek hasta, 10 aydır öksürük, ara sıra olan hemoptizi ve 3 aydır devam eden mMRC 2 düzeyinde dispne şikayeti ile kliniğimize başvurdu. Bilinen ek hastalığı yoktu ve B semptomları tariflemiyordu. 7 paket/yıl sigara öyküsü olan hasta 10 yıl restoranda dönercilik yapmış. Daha önce iki kez Covid-19 enfeksiyonu geçirmiş, tüberküloz temas öyküsü yoktu. Genel durumu iyi, ateş: 37.6 °C tansiyon:180/90 mmHg, oksijen saturasyonu:%95 nabız:106 dk bulundu. Oskültasyonda sağ bazalde solunum sesleri alınamadı, ek fizik muayene bulgusu yoktu. Başvurusunda Verem Savaş Dispanseri tarafından başlanan antitüberküloz tedaviye 3 aydır devam ediyordu. Laboratuvar sonuçlarında; crp:12mg/dL tam kan sayısı ve diğer biyokimya parametreleri normal saptandı. Balgamda asidorezistan boyama testi (ARB), Mycobacterium tuberculosis kültürü ve polimeraz zincir reaksiyonu (PCR) testlerinin tamamı negatif bulundu. Candidamannan ve galaktomannan antijen testleri negatif sonuçlanırken, mantar ve balgam kültüründe ise üreme olmadı. Akciğer grafisinde sağda plevral efüzyon, sol üstte kaviter imaj görüntüsü vardı (Şekil 1a). Toraks BT'de sağ akciğerin bazalindeki konsodilasyonun ve sol üstteki kaviter lezyonların (Şekil 1b,1c) hastanın 2022 yılına ait Toraks BT kesitlerinde de bulunduğu görüldü. Plevral sıvı analizinde total protein:10 g/dL, albumin:8 g/dL, glukoz:5 mg/L, LDH:212 U/L, eksuda vasfındaydı. Plevra biyopsisi non-diagnostik olarak sonuçlandı. Dış merkezde fiberoptik fleksibl bronkoskopi (FOB) ve sağ akciğerine Video Yardımlı Torakoskopik Cerrahi (VATS) plevra biyopsi uygulanmış ve tanı alamamış olan hastanın konsültasyon örnekleri patoloji laboratuvarımızda yeniden değerlendirildi ve malignite lehine bulguya rastlanmadı, non-diagnostik olarak sonuçlandı. FOB tekrarı önerdiğimiz hastanın sağlık sigortası ile ilgili sorunlar

çıkınca işlem yapılamadı. Yeniden başvurusu 3 ay sonra sağ hemitoraksta gelişen pnömotoraks sonrası oldu (Şekil 2a). Yapılan FOB ile transbronşiyal biyopsi patolojisi: ‘’küçük bir alanda intestinal benzeri epitele sahip atipik aglandüler yapılar’’ olarak yorumlandı. Ekim 2024 tarihli Toraks BT'de sağ akciğerin alt lobu tama yakın kollabe ve yaklaşık 8 cm'ye ulaşan plevral effüzyon vardı (Şekil 2b,2c). PET CT’de bilateral hava bronkogramları olan hafif hipermetabolik, düzensiz kollaps/konsolidasyon sahalarının SUVmax’ı 4 (0.5 - 1.5), hipermetabolik, dağınık yerleşimli kaviter nodüler lezyonların SUVmax’ı 1.3 idi. Göğüs Cerrahisi kliniği ile yapılan ortak konsey kararı ile VATS wedge rezeksiyon yapıldı. Frozen sonucu “müsinöz adenokarsinom” çıkan kitle irrezektabıl kabul edildi. Patoloji raporu “adenokarsinom, tümör müsinöz adenokarsinom morfolojisinde olup intestinal diferansiasyon göstermektedir’’ olarak raporlandı (Şekil 3). Hastanın radyolojik ve endoskopik gastrointestinal sistem taramalarında patoloji tespit edilmedi ve odak akciğer kaynaklı kabul edildi.

Şekil 1

1a: Akciğer X-ray 1b,c: Toraks BT

Şekil 2

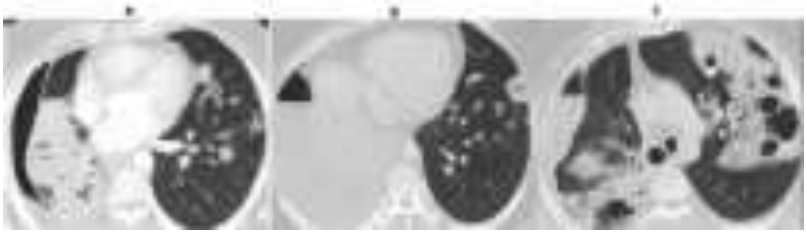

2a,2b,2c: Toraks BT

Şekil 3

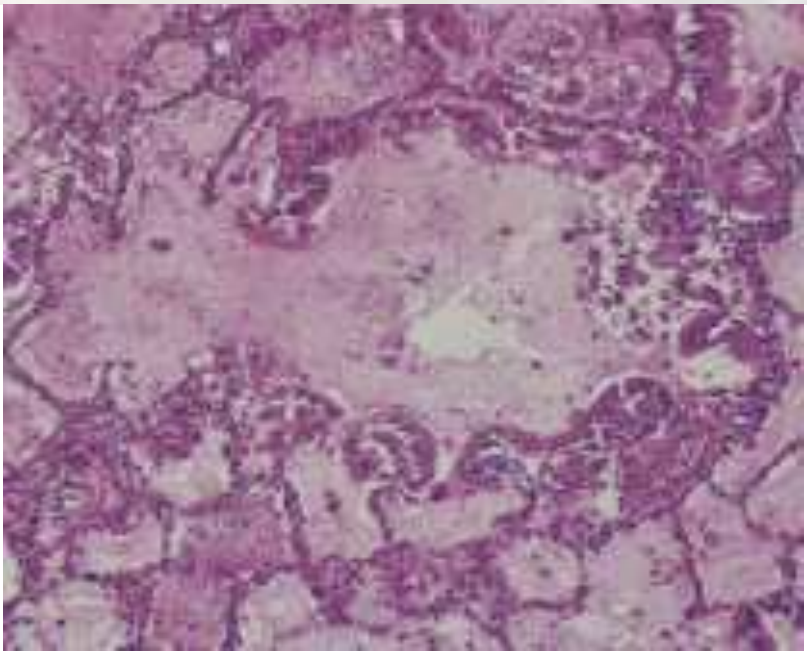

İntrasitoplazmik müsin birikimi ve atipik glandüler yapılar- Akciğer müsinöz adenokarsinomu

Sonuç: Akciğer müsinöz adenokarsinomu, nadir görülen ve tanısal süreçte enfeksiyöz, inflamatuvar ve diğer malign patolojilerle karışabilen bir tümördür. Sunulan olgu, bilateral kaviter lezyonlar ve plevral efüzyon ile seyreden atipik bir klinik tabloya sahip olup, uzun süren tanısal belirsizlik nedeniyle birçok invaziv ve non-invaziv girişime maruz kalmıştır. Antitüberküloz tedaviye yanıt vermeyen kaviter akciğer hastalıklarında histopatolojik örneklemenin önemi görülmektedir. Tanı sürecinde tekrarlayan biyopsilere rağmen kesin sonuç elde edilememesi, bu tip olguların multidisipliner bir yaklaşımla değerlendirilmesinin gerekliliğini vurgulamaktadır.

Anahtar Kelimeler: Adenokarsinom, Video Yardımlı Torakoskopik Cerrahi (VATS), Kavite, Akciğer kanseri

Kaynakça

1-Warth, A., Muley, T., Meister, M., Stenzinger, A., Thomas, M., Schirmacher, P., ... & Weichert, W. (2012). The novel histologic International Association for the Study of Lung Cancer/American Thoracic Society/European Respiratory Society classification system of lung adenocarcinoma is a stage-independent predictor of survival. Journal of clinical oncology, 30(13), 1438-1446

2-Shim, H. S., Zheng, Z., Liebers, M., Cha, Y. J., Ho, Q. H., Onozato, M., ... & Iafrate, A. J. (2015). Unique genetic and survival characteristics of invasive mucinous adenocarcinoma of the lung. Journal of Thoracic Oncology, 10(8), 1156-1162.

3- *Han, J., Gao, J., Chen, D., Du, M., Wu, Y., Ma, X., ... & Xue, X. (2024). Comparative study of imaging and pathology of primary mucinous adenocarcinoma with different imaging manifestations. The Clinical Respiratory Journal, 18(4), e13750.*

Yayın No: PS-040

Testosteron Tedavisi İle Ortaya Çıkan Yaygın Trombüs Olgusu

Yaren Yıldırım[1], Mehmet Sezai Taşbakan[1]

[1]EGE ÜNİVERSİTESİ GÖĞÜS HASTALIKLARI ANABİLİM DALI

Yaren Yıldırım / EGE ÜNİVERSİTESİ GÖĞÜS HASTALIKLARI ANABİLİM DALI

Giriş: Testosteron replasman tedavileri, toplumda gerek takviye edici gerek ise medikal tedavi yöntemi olarak kullanılmaktadır. Testosteronun trombojenik etkisi nedeni ile derin ven trombozu ve pulmoner tromboemboliye yol açtığı bildirilmiştir. Testosteron replasman tedavisi altında gelişen pulmoner tromboemboli, yaygın internal juguler ven, aksiller, subklavian vende tromboz ve buna sekonder gelişen vena kava superior sendromu olgusu tartışılacaktır.

Olgu: 76 yaşında bilinen KOAH, asbest ilişkili interstisyel akciğer hastalığı ve hipofiz adenomu tanılı hasta 1 aydır artan nefes darlığı ile kliniğimize başvuruyor. Hastanın 2009 yılında makroadenom nedeni ile hipofiz operasyon öyküsü mevcut. Operasyon sonrası endokrinoloji kliniği tarafından takip edilen hasta düzenli olarak testosteron tedavisi kullanıyor. Başvuru sırasındaki fizik muayenesinde oda havasında SpO2: %92, TA: 131/81 mmHg, solunum sayısı: 21/dakika ve nabız: 73/dakika olarak saptandı. Ek olarak hastanın yüzünde ödem ve hiperemi, sağ üst ekstremitede sol üst ekstremiteye göre çap artışı ve toraks ön duvarında yaygın kollateraller izlendi. Yapılan kan tetkiklerinde: D-dimer: 14120 µg/L FEU, troponin T: 11.2 ng/L, kreatinin: 0.94 mg/dL, Hb: 14.5 g/dL, platelet: 223 10^3/µL olarak saptandı. Hastanın üst ekstremite bulgularına yönelik yapılan doppler USG'sinde sağ internal juguler vende, sağ subklavian, aksiller ve subklavian ven proksimali tromboze görünüm saptandı. Toraks BT Anjiografisinde pulmoner arter her iki lober dallarda emboli ile uyumlu dolum defektleri izlendi. Hastanın fizik muayene ve laboratuvar bulguları ile tromboz ilişkili vena kava superior sendromu ve pulmoner tromboemboli tanısı konuldu. Hastaya 2x0.01cc/kg dozundan enoksaparin tedavisi başlandı. Hastada yaygın trombüs bulguları olması nedeni ile etiyolojiye yönelik sistemik (malignite, vaskülit ve eşlik edebilecek genetik hastalıklar) hastalıklara yönelik tetkik edildi. Tetkiklerinde anlamlı risk faktörü bulunmaması nedeni ile mevcut trombüs bulguları testosteron replasman tedavisi ilişkili olarak değerlendirildi. Hastanın testosteron replasman tedavisi devamlılığının uygunluğu açısından endokrinoloji kliniğine yönlendirildi ve endokrinoloji kliniği önerisi ile tedaviye ara verildi. Hastanın klinik bulgularında iyileşme sağlanması sonrasında enoksaparin tedavisi ile taburcu edildi.

Şekil 1

Sağ üst ekstremitede hiperemi, şişlik ve göğüs ön duvarında izlenen yaygın kollateral görüntüsü

Şekil 2

Sağ üst ekstremitede sola kıyasla çap artışı

Şekil 3

Sağ internal juguler vende trombüs görünümü

Sonuç: Pulmoner tromboemboli birçok nedene bağlı gelişen ve mortaliteye neden olabilen ciddi bir hastalıktır. Etiyolojisi araştırılırken Virchow triadı akılda bulundurulmalı ve en sık rastlanan risk faktörleri göz önüne alınmalıdır. Belirgin risk faktörü saptanamayan hastalarda mutlaka kullanılan, hormon replasman tedavisi gibi, medikal ve destekleyici tedaviler göz önünde bulundurulmalıdır.

Anahtar Kelimeler: Testosteron Replasman Tedavisi, Hipofizer Yetmezlik, Pulmoner Emboli, Hormon Replasman Tedavisi, Juguler Ven Trombozu

Kaynakça

Menakuru SR, Atta M, Dhillon VS, Salih A. Testosterone Usage Leading to Pulmonary Embolisms and Deep Vein Thrombosis: A Case Report and Review of the Literature. Hematol Rep. 2023 Apr 26;15(2):290-297. doi: 10.3390/hematolrep15020029. PMID: 37218821; PMCID: PMC10204507.

Lee K, Toraby S, Cotterman R, Oriowo B, Fish J. A Tumultuous Course of Exogenous Testosterone by a Bodybuilder Causing a Catastrophic Hypercoagulable State in the Surgical Intensive Care Unit. Case Rep Vasc Med. 2019 Dec 8;2019:3097865. doi: 10.1155/2019/3097865. PMID: 31886016; PMCID: PMC6925774.

Ajayi AA, Mathur R, Halushka PV. Testosterone increases human platelet thromboxane A2 receptor density and aggregation responses. Circulation. 1995 Jun 1;91(11):2742-7. doi: 10.1161/01.cir.91.11.2742. PMID: 7758179.

Yayın No: PS-041

Kavitesi Olan Hastalara Farklı Bakış Açısı; Granülomatoz Polianjitis

Melike ÇİÇEK ÖKSÜZ[1], Kübra ÇELEBİ AY[1], Begüm UYANIK[1], Deniz ÇELİK[1], Ahmet YURTTAŞ[1], Hüseyin LAKADAMYALI[1], Özkan YETKİN[1], Melis SAHİLLİOĞULLARI[1], İpek idil SÖNMEZ[1]

[1]Alanya Eğitim ve Araştırma Hastanesi

Kübra ÇELEBİ AY / Alanya Eğitim ve Araştırma Hastanesi

Giriş: Granülomatöz Polianjitis (GP) en sık paranazal sinüsleri, üst solunum yollarını, akciğerleri ve böbreği tutan granülomlarla karakterize sistemik bir vaskülittir. Akciğerleri tutan vaskülitler arasında en sık karşılaşılan vaskülittir. Radyolojik olarak akciğerlerde solid nodül(ler), kitle(ler) ya da kaviteler gözlenebilir. Nekrotizan özelliği nedeniyle kaviter lezyonların gelişmesi başta maligniteler ve tüberküloz olmak üzere pek çok hastalıkla ayırıcı tanı gerektirmektedir. Düşme sonrası acil servise gelen hastanın Toraks BT'sinde kalın duvarlı düzensiz sınırlı kaviter kitlesel lezyonların görülmesi üzerine ileri tetkik edilerek GP tanısı alma sürecini sunmayı amaçladık

Olgu: 34 yaşında kadın hasta acil servise düşme sonrası öksürük, hemoptizi şikayetiyle başvurdu. Bilinen hastalığı ve sigara öyküsü yoktu. Mesleği ev hanımıydı. Kaviter lezyon etyolojisi için hospitalize edildi. 1 aydır öksürük, az miktarda hemoptizi, işitme kaybı ve alt extremite ön yüzde purpurası olan hastanın bunların dışında sistemik semptomları yoktu. Tüberküloz temas öyküsü yoktu. Evde kuş ve bahçede tavuk besleme öyküsü mevcuttu. Toraks BT'de sağ üst lob posteriorda yaklaşık 3 cm çaplı spiküle konturlu, hafif buzlu cam dansitesinde lezyon ve 2 cm çaplı kalın duvarlı kaviter lezyon izlenmişti. Hemoptizi nedeniyle kontrol BT'de sol üst lobda yeni gelişen kaviter lezyonu izlendi. PPD testi negatifti.3 balgam kültürü ve ARB tetkiki negatif sonuçlandı. FOB'da EBL izlenmedi, Bronş lavaj kültürü ve ARB tetkikleri negatif idi. Kollojen doku markerlarında c-ANCA pozitif olan hasta tanının kesinleştirilmesi amacıyla transtorasik ince iğne aspirasyon biyopsisine yönlendirildi. 24 saatlik idrarda protein atılımının arttığı saptandı. KBB konsültasyonunda bilateral pürülan akıntı, akut sinüzit; göz konsültasyonunda sağ retinal hemoroji izlendi. Böbrek biyopsisi sonucunda renal tutulum izlendi. Hasta konsey kararı ile GP tanısı aldı; 3 gün 1 gr/gün metilprednizolon pulse steroid, devamında 60 mg/gündevam edilmesi ve sonrasında siklofosfamid tedavisinin eklenerek kortikosteroidin tedricen kesilmesi planlandı. Ayrıca P. jirowecii proflaksisi için TMP-SMX haftada 3 gün başlandı. Tedavisine başlanan hasta tedaviye uyumlu ve yan etkisiz takip edilmektedir.

Resim 1

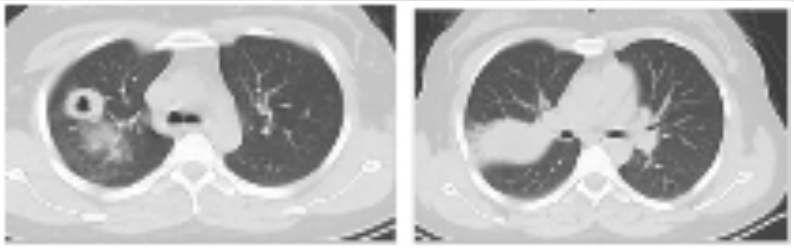

Resim 2

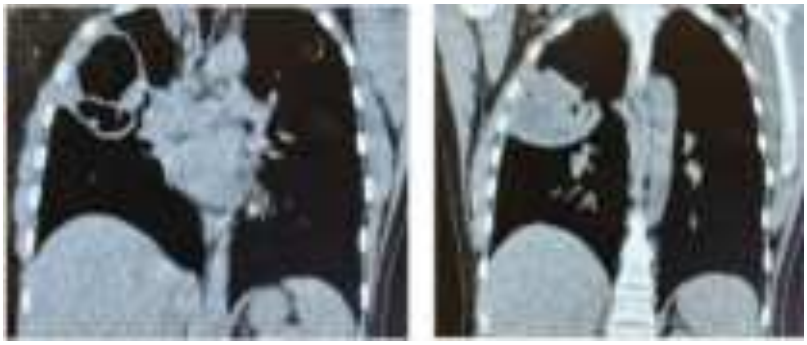

Sonuç: GP nadir görülen bir hastalıktır. Klinik bazen silik bazen de ağır olabilmektedir ve farklı klinik tablolarla ortaya çıkabilmektedir. GP birçok hastalığı taklit etmekte olup radyolojik olarak solid kitle, nodül ya da kalın cidarlı kavitasyon şeklinde görülmesi nedeniyle ayırıcı tanıda akciğer kanseri, akciğer tüberkülozu gibi hastalıklardan sonra akla gelmektedir. GP tedavisinde yüksek doz siklofosfamid-prednizolon kombinasyonu ile sağkalım artmıştır.

Anahtar Kelimeler: granülomatoz polianjitis, kavite

Kaynakça

https://www.turkrad.org.tr/assets/RadyolojiDergisi-Pdf/2017/Granulomatoz-polianjitte.pdf

https://jag.journalagent.com/respircase/pdfs/RCR_9_1_12_15.pdf

https://www.toraks.org.tr/site/sf/books/pre_migration/740280da6940e42d778e5c96e840a7c0aa379388483bf09afd7e8da7278eafb6.pdf

Yayın No: PS-042

Zor Astım mı, Yoksa Daha Fazlası mı?

Gizem Aydın Tuğan[1], Saif Hazım Almushhaddan[1], Fatma Arslan[1]

[1]Ankara Üniversitesi Tıp Fakültesi Göğüs Hastalıkları Anabilim Dalı

Gizem Aydın Tuğan / Ankara Üniversitesi Tıp Fakültesi Göğüs Hastalıkları Anabilim Dalı

Giriş: Zor astım ayırıcı tanısında hipereozinofilik hastalıklar akla gelirken, sistemik tutulumu olanlarda eozinofilik granülomatöz polianjitis (EGPA) düşünülmelidir. Nadir bir hastalık olan EGPA, küçük ve orta çaplı damarların nekrotizan, eozinofilden zengin, granülomatöz inflamasyonu, astım, eozinofili ve sistemik vaskülit ile karakterizedir.

Olgu: Elli bir yaşında kadın hasta, allerjik astım tanısıyla dış merkezde takip edilirken, yüksek doz inhaler steroid içeren astım tedavisine cevap vermeyerek kliniğimize yönlendirilmiştir. Başvurusunda halsizlik, kilo kaybı, çarpıntı, hemoptizi, el-ayaklarda uyuşma, karıncalanma şikayetleri vardı. Aritmi nedeniyle EPS planlanmıştı. Sigara kullanım öyküsü yoktu. Oskültasyonda bilateral sibilan ronküs ve skapula altında ince ral duyuldu.Hastanın posteroanterior grafisinde bilateral hiler parakardiyak infiltrasyon alanları ve kan gazında orta derecede saptandı. Spirometride obstrüktif ventilatuar bozukluk tespit edildi. Bilgisayarlı toraks tomografisinde (BT), her iki akciğerde santral ve peribronkovasküler yerleşimli, yer yer kaldırım taşı manzarasıyla eşlik eden yamalı buzlu cam alanları izlendi. Alt loblarda bronşektazi, bronş duvar kalınlaşması ve sentriasiner yerleşimli milimetrik nodüller görüldü. Paranazal sinüs BT'sinde kronik sinüzit ve nazal polipozis saptandı. Kan eozinofil oranı %37 kan eozinofil sayısı 3.47 x 10^9 hücre/L olarak saptandı.Bronkoalveolar lavajda (BAL) granülositlerin %63'si eozinofil olarak belirlendi. Eozinofilik akciğer hastalığı etiyolojisini araştırmak için gaitada parazit, immün markerlar, total immünoglobulin E (IgE) ve aspergillus testleri gönderildi. Gaitada parazit ve aspergillus negatif, ANCA negatif, Total IgE ise yüksek saptandı. Sistemik tutulum araştırmasında, aritmisi olan hastada kardiyak tutulum açısından kardiyak manyetik rezonans (MR) çekildi, ancak tipik eozinofilik tutulum bulgusu izlenmedi. Polinöropati semptomlarıyla nörolojiye konsülte edildi, ancak kesin nörolojik tutulum tespit edilmedi. Böbrek fonksiyon testleri ve tam idrar tetkiki normal olarak sonuçlandı. Renal tutulum düşünülmedi. Hastanın klinik ve laboratuvar bulguları ışığında EGPA tanısı konuldu ve 40 mg/gün prednol tedavisine başlandı. Birinci ay kontrolünde solunum semptomlarında, nörolojik yakınmalarında, solunum fonksiyon testlerinde ve akciğer grafisinde belirgin düzelme izlenerek, tedavi dozu azaltılarak 3 aya tamamlandı. Kontrol toraks BT'sinde önceki incelemede izlenen yamalı buzlu cam alanları görülmedi ve bronşektazi, bronş duvar kalınlaşması ve milimetrik nodüller gerilemişti.

Sonuç: EGPA'lı hastaların %30-60'ında ANCA pozitif saptanabilir. ANCA negatif EGPA, daha çok nazal polipozis, sinüzit, pulmoner semptomlar, astım ve eozinofili ile seyrederken, ANCA pozitif EGPA ise genellikle glomerülonefrit ve kutanöz lezyonlarla birlikte izlenir. Akciğerde geçici, gezici, yamalı buzlu cam opasiteleri, konsolidasyon, bilateral nodüller, alveoler hemoraji, mikronodüller, interlobüler septal kalınlaşma, peribronşiyal kalınlaşma ve genişleme gibi bulgular görülebilir. BAL'da eozinofili >%30 tanıyı destekleyen bulgulardır. Tedavide birinci seçenek ilaç prednizolondur.

Şekil1

Her iki akciğerde yer yer kaldırım taşı manzarasının eşlik ettiği ağırlıklı olarak santral ve peribronkovasküler yerleşimli yamalı buzlu cam alanları görülmektedir.

Şekil 2

Tedaviden sonra buzlu cam alanlarında belirgin düzelme

Anahtar Kelimeler: egpa, eozinofili, astım, polinöropati

Kaynakça

1. Fijolek J, Radzikowska E. Eosinophilic granulomatosis with polyangiitis - Advances in pathogenesis, diagnosis, and treatment. *Front Med (Lausanne)*. 2023;10:1145257. Published 2023 May 3. doi:10.3389/fmed.2023.1145257
2. Drynda A, Padjas A, Wójcik K, et al. Clinical Characteristics of EGPA Patients in Comparison to GPA Subgroup with Increased Blood Eosinophilia from POLVAS Registry. *J Immunol Res*. 2024;2024:4283928. Published 2024 Apr 25. doi:10.1155/2024/4283928
3. Sanchez-Alamo B, Schirmer JH, Hellmich B, et al. Systematic literature review informing the 2022 update of the EULAR recommendations for the management of ANCA-associated vasculitis (AAV): Part 2 - Treatment of eosinophilic granulomatosis with polyangiitis and diagnosis and general management of AAV. *RMD Open*. 2023;9(2):e003083. doi:10.1136/rmdopen-2023-003083

Yayın No: PS-043

Bronştektazi ve infertilite ne zaman bir arada görülür: Olgu sunumu

Hilal Argüner[1], Nilüfer Yiğit[1], Neşe Dursunoğlu[1]

[1]Pamukkale Üniversitesi Göğüs Hastalıkları Anabilim Dalı, Denizli

Hilal Argüner / Pamukkale Üniversitesi Göğüs Hastalıkları Anabilim Dalı, Denizli

Giriş: Bronşektazi, hava yollarının kalıcı genişlemesi ve elastikiyet kaybıyla karakterize, etiyolojisi heterojen olan bir hastalıktır. Bronşektazi, enfeksiyöz, otoimmün, alerjik, genetik ve inflamatuar durumlar dahil olmak üzere çok çeşitli altta yatan durumların son ortak yoludur(1). Genellike bronşektazi yaşa bağlı bir hastalıktır(2). Yaşlılarda, özellikle şiddetli hastalıkta belirgin bir yaygınlık artışı gözlemlenmektedir(3). Bununla birlikte; primer bronşektazi, genellikle genetik ya da doğuştan gelen yapısal bozukluklarla ilişkilidir ve bu tür vakalar sıklıkla erken yaşlarda tanı alır. Primer bronşektazinin temelinde yer alan genetik ya da yapısal bozukluklar, hastalığın erken yaşlarda ortaya çıkmasına neden olur. Kistik fibrozis, primer siliyer diskinezi (PSD) ve alfa-1 antitripsin eksikliği gibi genetik hastalıklar, primer bronşektazinin en yaygın etiyolojik faktörlerindendir. Genetik temelli bozukluklar, yalnızca solunum fonksiyon bozukluklarına değil, aynı zamanda kronik sinüzit, infertilite gibi multisistemik etkilerle de ilişkilidir. Özellikle çocukluk çağında başlayan, sistemik yakınmaları olan hastalarda genetik araştırmaların yapılması önemlidir. Primer bronşektazinin tanı süreci, hastalığın nadirliği ve belirtilerinin diğer solunum yolu hastalıklarıyla benzerlik göstermesi nedeniyle karmaşık olabilir. Erken tanı, hem hastalığın yönetimi hem de tedavi sürecinin etkinliği açısından kritik bir öneme sahiptir, çünkü tedavi edilmediği takdirde ciddi solunum yolu komplikasyonlarına, organ hasarına yol açabilir. Bu vakada, PSD tanısı konan bir hastanın klinik durumu, tanı süreci tartışılacak; bu nadir hastalığın erken tanısının önemi vurgulanacaktır.

Olgu: Bronşektazi tanısıyla takip edilen, 31 yaşında erkek hasta, nefes darlığı ve öksürük şikayetleriyle polikliniğimize başvurdu. Hastanın öyküsünde, bronşektazi nedeniyle 17 yıl önce sol akciğer alt lobektomi operasyonu geçirdiği ve salbutamol inhaler tedavisini gerektiğinde kullandığı öğrenildi. İnşaat işçisi olarak çalışan hastanın, ek hastalık veya sigara öyküsü bulunmamaktaydı. Anamnez derinleştirildiğinde, çocukluk çağında benzer şikayetlerle sık hastane başvurusu yaptığı ve sık antibiyotik kullanımının olduğu anlaşılmaktaydı. Sekiz yıl önce bronşektazisinin konjenital olduğu düşünülerek kistik fibrozis için genetik testler yapılmış, ancak test sonuçları negatif çıkmıştı. Ailesinde akraba evliliği yoktu. Hastanın dört yıl önce evlendiği ve korunmasız cinsel ilişkiye rağmen çocuk sahibi olamadığı için ürolojiye başvurduğu, yapılan spermiogram sonucunda astenoteratospermi saptandığı öğrenildi. Fizik muayenesinde oskültasyonda bilateral alt zonda ral duyulmakta olup, vitalleri normaldi. Solunum fonksiyon

testlerinde(Tablo1) hem restriktif hem de obstruktif özellikler mevcuttu. Posterior-anterior akciğer grafisinde (PAAG) sağ akciğer alt zonda dansite artışı izlenmekte, bronşlar da belirginleşmiş ve duvarlarında kalınlaşma mevcuttu(Şekil1). Kan tetkiklerinde patolojik bir bulguya rastlanmadı. Toraks bilgisayarlı tomografisinde (BT) yaygın bronşektazi ve tomurcuklanan ağaç manzaraları görüldü (Şekil2). Çocukluk dönemi bronşektazisi ve uzun süreli infertilite öyküsü nedeniyle hastanın genetik değerlendirilmesi önerildi. İmmotil silya ön tanısıyla genetik test yeniden istendi ve nefes darlığı tarifleyen hastaya vilanterol+umeclidinium+flutikazon kombinasyonuyla inhaler tedavi başlandı. Genetik test sonucunda DNAAF1 geninde homozigot patolojik varyant tespit edilerek, PSD tanısı koyuldu.

Şekil 1

PAAG'de sağ akciğer alt zonda dansite, ,bronşlarda belirginleşmiş ve duvarlarında kalınlaşma mevcut.

Şekil 2

Yaygın santral segmental bronşlarda alt lob bronşlarında daha belirgin olmak üzere tübüler bronşektaziler ve belirgin peribronşiyal kalınlaşmalar izlendi. orta lobda ve her iki akciğer alt lobda daha belirgin olmak üzere yaygın kistik bronşektazi alanları ve bronşektaziler içeresinde enfeksiyon ile uyumlu seviyelenme ve mukus tıkaçları dikkati çekmektedir.

Sonuç: Primer bronşektazi nadir görülen bir hastalık olup, özellikle erken yaşlarda tanı almadığında diğer yaygın solunum yolu hastalıklarıyla karıştırılabilir, bu da doğru tedavinin gecikmesine yol açabilir. Doğru tanı konulmaması halinde, semptomların daha şiddetli hale gelmesine yol açarak yaşam kalitesinde düşüşe yol açabilir. Geç yaşta tanı alan hastalarda, genetik analizler sıklıkla hastalığın kesin tanısını koymada kilit rol oynar. Bu vakada, hastanın klinik bulguları, ayrıntılı anamnez ve sistemik yaklaşımla değerlendirilmiş, yapılan incelemeler sonucu doğru tanıya ulaşılmıştır. Nadir hastalıkların farkındalığının artırılması, erken tanı almasını, komplikasyonların en aza indirilmesi ve tedavi süreçlerinin daha etkin bir şekilde yönetilmesini mümkün kılacaktır.

Anahtar Kelimeler: Bronşektazi, Primer siliyer diskinezi, İnfertilite

Kaynakça

1. Barbosa M, Chalmers JD. Bronchiectasis. Presse Med. 2023 Sep;52(3):104174. doi: 10.1016/j.lpm.2023.104174. Epub 2023 Sep 30. PMID: 37778637.
2. Lonni S, Chalmers JD, Goeminne PC, McDonnell MJ, Dimakou K, De Soyza A, Polverino E, Van de Kerkhove C, Rutherford R, Davison J, Rosales E, Pesci A, Restrepo MI, Torres A, Aliberti S. Etiology of Non-Cystic Fibrosis Bronchiectasis in Adults and Its Correlation to Disease Severity. Ann Am Thorac Soc. 2015 Dec;12(1:1764-70. doi: 10.1513/AnnalsATS.201507-472OC. PMID: 26431397; PMCID: PMC5467084.
3. Quint JK, Millett ER, Joshi M, Navaratnam V, Thomas SL, Hurst JR, Smeeth L, Brown JS. Changes in the incidence, prevalence and mortality of bronchiectasis in the UK from 2004 to 2013: a population-based cohort study. Eur Respir J. 2016 Jan;47(1):186-93. doi: 10.1183/13993003.01033-2015. Epub 2015 Nov 5. PMID: 26541539; PMCID: PMC4982534.

Yayın No: PS-044

Hipoksi İle Seyreden Bir Multipl Pulmoner Arteriyovenöz Malformasyon Olgusu

Orhan Dalkılıç[1]

[1]Hisar Hospital Intercontinental, Üsküdar Üniversitesi Tıp Fakültesi

Orhan Dalkılıç / Hisar Hospital Intercontinental, Üsküdar Üniversitesi Tıp Fakültesi

Giriş: Akciğerin arteriovenöz malformasyonları (AVM) genellikle konjenital, nadir görülen anomalilerdir (1). Semptomlar lezyonların sayı ve büyüklüğüne göre değişkenlik gösterebilir (2). Asemptomatik seyredebildiği gibi semptomatik olgularda en sık görülen bulgu egzersiz sırasında nefes darlığıdır (3). Her iki akciğerde alt loblarda dağınık yerleşimli çok sayıda ve maligniteyi taklit eden, metastaz düşündüren, pulmoner BT anjiyografi ile tanılanan AVM olgusu literatürde nadir görülmesi nedeni ile sunulmuştur.

Olgu: Kırk yedi yaşında kadın hasta, solunum sıkıntısı şikayeti ile acile başvurusunda nabız oksimetresi ile oksijen düzeyi (SO2): %70 ölçülmüştür. İlk müdaheleden sonra ayırıcı tanıya yönelik yapılan arter kan gazları analizinde PH:7.41, pO2:60 mmHg, pCO2:34.9 mmHg, SO2: %90,3, HCO3:22.4 mmol/L saptanmıştır. Olgu geçmişte baş dönmesi, halsizlik ve göğüs ağrısı şikayetleriyle birçok kez sağlık kuruluşlarına başvurduğunu belirtmiştir. Akciğer grafisinde (Resim 1) sol retrokardiak bölgede, çapı 24 mm olarak ölçülen nodüler opasite saptanması üzerine hastaya toraks bilgisayarlı tomografisi (BT) istenmiştir. Toraks BT'de (Resim 2) her iki akciğer parankiminde dağınık yerleşimli çok sayıda, en büyükleri sol akciğer alt lobda ve 22 mm çapında olan ilk görünümde metastaz lehine değerlendirilen lezyonlar tanımlanmıştır. Mevcut ciddi hipoksiyi açıklayacak BT ve laboratuvar bulgularının olmaması üzerine olguda AVM düşünülmüş olup tanıda altın standart test olan BT pulmoner anjiografi çekilmesine karar verilmiştir. Yapılan detaylı incelemede (Resim 3); her iki akciğer parankiminde erken arteryel fazdan itibaren yoğun kontrast tutulumu oluşturan, en büyükleri sol akciğer alt lob superior segmentte ve 24 mm çapında olan, öncelikle arteriyovenöz malformasyonu lehine değerlendirilen lezyonlar tanımlanmıştır.

Resim 1: Akciğer Grafisi

Resim 2: Toraks BT

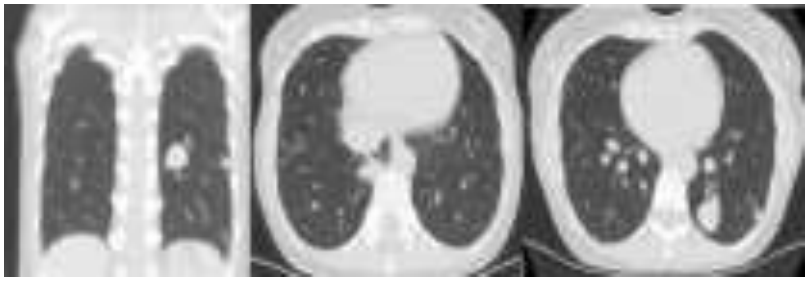

Resim 3: BT Pulmoner Anjiografi

Sonuç: Pulmoner arteriovenöz malformasyonlar, genellikle anormal kan damarları bağlantıları olarak tanımlanır ve tek olarak veya multipl görülebilirler (4,5). Olgunun önceki hastane başvurularında mevcut şikayetleri, hipoksi etiyolojisinde yer alan diğer patolojilerle ilişkilendirilmiştir. Pulmoner BT-anjiyografi ile kesin tanı konmuş ve vasküler yapılar net olarak görüntülenerek arterivenöz malformasyonlar tespit edilmiştir.Nabız oksimetresinin fizik muayenede vital bulguların değerlendirilmesinde rutin kullanımı, dispne ayırıcı tanısında ek katkı sağlaması açısından önemlidir. Klinik yakınmalarla uyumsuz olarak hipoksinin belirgin olduğu durumlarda, akciğerde multipl nodüler lezyonlar varlığında malignitenin yanısıra pulmoner arteriyovenöz malformasyon ayırıcı tanıda yer almalıdır.

Anahtar Kelimeler: Hipoksi, Pulmoner Arteriyovenöz Malformasyon, BT Pulmoner Anjiografi.

Kaynakça

1. Gossage JR. Pulmonary AVMs, including hereditary hemorrhagic telangiectasia: Etiology and clinical features. Available from: http://www.uptodate.com/contents/ pulmonary-avms-including-hereditary-hemorrhagictelangiectasia-etiology-and-clinical-features.

2. Jiang R, Gong SG, Pudasaini B, et al. Diffuse pulmonary arteriovenous fistulas with pulmonary arterial hypertension: case report and review. Medicine (Baltimore) 2016; 95: 3177.

3. Shovlin CL, Jackson JE. Pulmonary arteriovenous malformations and other pulmonary vascular abnormalities. In: Mason RJ, Broaddus VC, Martin TR, King TE, Schraufnagel DE, Murray JF, et al, editors. Mason: Murray and Nadel's textbook of respiratory medicine. Vol 1, 5th ed. Philadelphia: Saunders Elsevier; 2010. p. 2963-89.

4. Khurshid I, Downie GH. Pulmonary arteriovenous malformation. Postgrad Med J 2002; 78:191-7.

5. Kartaloğlu Z. Pulmoner arteriovenöz malformasyonlar. Türk Göğüs Kalp Damar Dergisi 2012; 20: 410-7.

Yayın No: PS-045

Metastaz düşündüren nodüller ile seyreden organize pnömoni: Olgu sunumu

Hilal Argüner[1], Nazlı Çetin[2], Nilüfer Yiğit[1], Göksel Altınışık[1]

[1]Pamukkale Üniversitesi, Göğüs Hastalıkları Anabilim Dalı, Denizli
[2]Afyonkarahisar Devlet Hastanesi, Göğüs Hastalıkları, Afyonkarahisar

Hilal Argüner / Pamukkale Üniversitesi, Göğüs Hastalıkları Anabilim Dalı, Denizli

Giriş: Organize pnömoni (OP), akciğerin inflamasyonu ve fibröz proliferasyon ile karakterize nadir görülen bir hastalığıdır. Tipik olarak çoğu zaman bibazal, peribronkovasküler ve/veya periferik olarak tanımlanan konsolidasyon, kanıtlanmış OP vakalarında en sık görülen bulgudur ve vakaların yaklaşık dörtte üçünde görülür (1). Bu toraks bilgisayarlı tomografi (BT) bulguları ayırt edici değildir. Ters halo işareti, opasitelerin gezici geçici özelliği malignite ya da diğer İAH'larından ayırmada daha tipiktir ancak her zaman görülmeyebilir. OP'nin klinik sunumu genellikle enfeksiyon ve malignite gibi diğer bozuklukların klinik sunumunu taklit eder ve bu da tanıda gecikmeye ve altta yatan hastalığın uygunsuz yönetimine neden olabilir (1). Kliniğimize malignite araştırılması için yönlendirilen hastamızın tanı ve takip sürecini OP ayırıcı tanısına dikkat çekmek üzere paylaşıyoruz.

Olgu: Bilinen hastalığı olmayan, 28 yaşında kadın hasta, 5 gündür sağ yan ağrısı ve nefes darlığıyla dış merkezde değerlendirilmiş, malignite ön tanısıyla yönlendirilmişti. Bilgisayar öğretmeni olan, sigara ve maruziyet öyküsü olmayan hastanın soy geçmişinde babasında behçet hastalığı vardı. Başka yakınması yoktu; genel durumu iyi, vital bulguları olağandı. Toraks BT'de her iki akciğerde metastaz düşündüren nodüller (Resim 1A) izlenen hastaya sefiksim+klaritromisin başlanıp diğer taraftan malignite/romatolojik hastalık açısından tetkik edildi. Antibiyoterapiye rağmen PAAG'nde düzelme olmaması, Ca125:52 U/mL (<30U/mL), Romatoid faktör:20,9 IU/mL (<14 IU/mL) olması nedeniyle gastroenteroloji, romatoloji ve jinekoloji ile konsülte edilen hastada romatolojik hastalık ve malignite düşünülmedi. Yakın takibe alınan hastanın yirmi gün sonra kontrol görüntülemesinde yeni nodüller görüldü. Ayırıcı tanı açısından transtorasik ince iğne aspirasyon biyopsisi yapılıp, hızlı ilerlemenin maligniteden çok OP ilişkili olabileceği düşünülerek hastaya metilprednizolon tedavisi başlandı. Patolojik incelemesi OP olarak sonuçlanan hastanın kontrol posterior-anterior grafisinde yeni gelişen dansite izlenmedi. Altı aylık metilprednizolon tedavisinin tamamlanması sonrasında yaşadığı şehirde çekilen ve raporlanması beklenmeden teletıp ile değerlendirilen toraks BT'de nodüllerin tamamen kaybolduğu görüldü (Resim1B). Hasta, RF yüksekliği nedeniyle romatolojik hastalık açısından izlenmeye devam edilecek.

Şekil 1

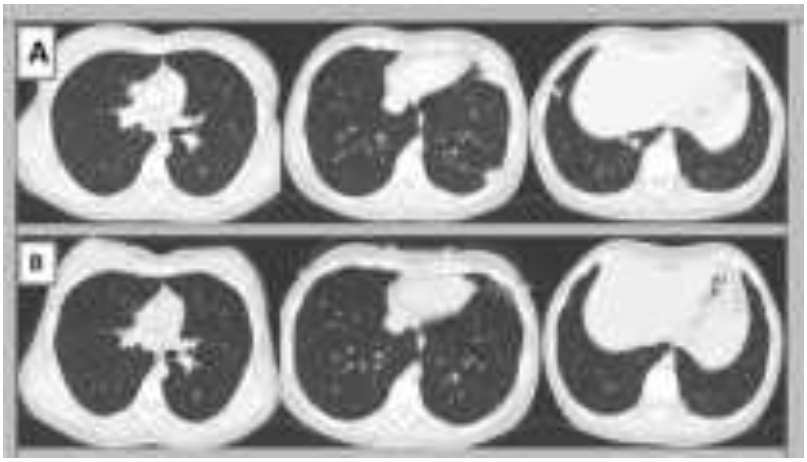

Resim1A: İlk toraks BT'de sağ akciğer üst lob anteromedialde parakardiyak alanda 20x18 mm boyutunda, sol akciğer alt lob posterobazal segmentte subplevral yerleşimli 18x12 mm boyutunda hipodens lezyonlar ve bilateral akciğerde multiple lezyonlar mevcut, hava bronkogramları ve buzlu cam alanlarının da eşlik ettiği fokal konsolidasyonlar mevcut. Resim1B: 6 aylık metilprednizolon tedavisi tamamlandığında çekilen toraks BT'sinde tüm lezyonların kaybolduğu görüldü.

Sonuç: Organize pnömoni, radyolojik olarak buzlu cam opasiteleri ve konsolidasyonların düzensiz periferik alanları ile karakterize idiyopatik bir interstisyel pnömonidir (2). Klinik uygulamada, zorlu OP vakalarını doğru bir şekilde teşhis etmek ve etkili bir şekilde yönetmek için multidisipliner bir yaklaşım esastır (3). OP'nin radyolojik bulguları daha çok konsolidasyonlar, daha tipik olarak ters halo bulgusu olabilse de bizim olgumuzda olduğu gibi nodüller ile de seyredebileceği akılda tutulmalıdır. Hastanın klinik özellikleri ve izleminin yanında patolojik incelemeler de tanıya ışık tutabilmektedir. Bizim olgumuzun genç olması, yakınmaların akut seyri ve radyolojik bulguların kısa sürede ilerlemesi OP için uyarıcı olmuştur. Bunun gibi ayırıcı tanıda zorlanılan durumlarda hastanın yakın izlemi için teletıp önemli bir fırsat sunmaktadır.

Anahtar Kelimeler: Organize pnömoni, malignite, Multiple nodül

Kaynakça

1. Cherian SV, Patel D, Machnicki S, Naidich D, Stover D, Travis WD, Brown KK, Naidich JJ, Mahajan A, Esposito M, Mina B, Lakticova V, Cohen SL, Muller NL, Schulner J, Shah R, Raoof S. Algorithmic Approach to the Diagnosis of Organizing Pneumonia: A Correlation of Clinical, Radiologic, and Pathologic Features. Chest. 2022

Jul;162(1):156-178. doi: 10.1016/j.chest.2021.12.659. Epub 2022 Jan 14. PMID: 35038455; PMCID: PMC9899643.

2. Marwah V, Peter DK, Sharma N, Bhattacharjee S, Hegde A, Shelly D, Malik V, Bhati G, Singh S. Clinico-etiological characteristics of organizing pneumonia: A retrospective study. Lung India. 2021 Mar-Apr;38(2):144-148. doi: 10.4103/lungindia.lungindia_105_20. PMID: 33687008; PMCID: PMC8098885.
3. Torrealba JR, Fisher S, Kanne JP, Butt YM, Glazer C, Kershaw C, Burguete D, Gokaslan T, Batra K. Pathology-radiology correlation of common and uncommon computed tomographic patterns of organizing pneumonia. Hum Pathol. 2018 Jan;71:30-40. doi: 10.1016/j.humpath.2017.10.028. Epub 2017 Nov 7. PMID: 29122655.

Yayın No: PS-047

BİR KEMANCIDA REÇİNE İNHALASYONUNA BAĞLI GELİŞEN HİPERSENSİTİVİTE PNÖMONİSİ

Elif Karasal Gulıyev[1], Tuğba Aşlı Önyılmaz[2], Serap Argun Barış[2], Sevtap Doğan[2], İlknur Başyiğit[2]

[1]Atakent Cihan Hastanesi
[2]Kocaeli Üniversitesi Tıp Fakültesi Hastanesi

Elif Karasal Gulıyev / Atakent Cihan Hastanesi

Giriş: Solunabilir organik kimyasalların bronşiyal astım gibi alerjik solunum yolu hastalıklarına neden olduğu bilinmektedir. Bununla birlikte, son zamanlarda organik kimyasallara maruz kalmanın interstisyel akciğer hastalıklarına neden olabileceği de bildirilmiştir (1).Literatürde bir kemancıda reçine maruziyetine bağlı gelişen mesleksel astım olgusu mevcuttur (2).Hipersensitivite pnömonisi (HP), tanımlanmış veya tanımlanmamış bir faktöre maruz kaldıktan sonra duyarlı bireylerde interstisyel akciğer hastalığı olarak ortaya çıkan immun aracılı bir hastalıktır. Hipersensitivite pnömonisi için yüzlerce antijen ve yüzlerce riskli meslek maruziyet grubu bulunmaktadır. Ayrıca çeşitli hobiler sırasında da inhalasyon riski bulunmaktadır. Burada hobi olarak keman çalan ve keman yayına reçine uygulaması sonrası solunum semptomları gelişen reçine inhalasyonu sonrası HP olgusunu sunmayı amaçlamaktayız.

Olgu: 31 yaş, kadın hasta, bir yıldır eforla nefes darlığı ve son 3 ayda gelişen öksürük yakınması ile başvurdu. Bu şikayetlerle dış merkezde pnömoni ön tanısı ile 1 hafta yatırıldığını ancak şikayetlerinde gerileme olmayınca kliniğimize başvurduğunu belirtti. Efor dispnesi ile ilgili yaklaşık 9 ay önce de dış merkezde başvurusu olmuş ve o dönemde de antibiyotik ve kısa süre salbutamol inhaler kullanmıştı. 4 yıldan beri günde 5-6 adet sigara içiyordu. Anamnezi derinleştirildiğinde hobi olarak yaptığı aktivitelerde silikon kullandığı ve keman çaldığı öğrenildi. Öksürük şikayeti özellikle keman yaylarını reçineledikten sonra belirginleşiyordu. Solunum sistemin diğer semptomları (balgam, göğüs ağrısı ya da hemoptizi) yoktu. Halsizlik, iştahsızlık, kilo kaybı, ateş gibi konstitüsyonel semptomları yoktu. Postero-anterior akciğer grafisinde orta ve alt zonlarda intersiyel görünüm ve sol alt zonda dansite artışı (Şekil 1a). Toraks BT'sinde; bilateral akciğer parankiminde alt loblarda belirgin olmak üzere tüm loblarda yaygın sentrilobüler buzlu cam nodülleri, bronş duvarlarında yaygın kalınlaşmalar, silik buzlu cam alanları izlendi. Öncelikle dilate bronşiollere ait olabilecekleri düşünülen kalın duvarlı milimetrik kistik alanlar mevcuttu. Sol akciğer alt lobda fokal konsolidasyon izlendi. Belirgin fibrozis saptanmadı (Şekil 2). Tariflenen görünüm radyolojik olarak non spesifik olup 3 ay önceki BT ile benzerdi. Radyolojik ayırıcı tanıda; granülomatöz inhalasyon hastalıkları, meslek hastalıkları, hipersensitivite

pnömonisi, granülomatöz lenfositik interstisyel hastalık, IGG4 ilişkili akciğer tutulumu yer almaktaydı. Laboratuvar tetkiklerinde enfeksiyon markerları, otoantikorları, IG ve IG G alt paneli seviyeleri, HIV testi negatifti. Anamnezinde reçine ve silikon inhalasyonu olması ve radyolojik olarak HP uyumlu bulguları olması üzerine fiberoptik bronkoskopi yapıldı. Bronş lavajı mikrobiyolojik incelemesi normaldi. Bronkoalveoler lavaj da (BAL) lenfosit oranı %9 ve CD4/CD8:1.11 idi. Radyolojik olarak tüm loblarda yaygın olmakla birlikte alt loblarda daha fazla tutulum izlenmesi ve BAL lenfosit oranının HP destekleyici düzeyde olmaması üzerine interstisyel akciğer hastalığı konseyinde görüşülerek biyopsi alınması planlandı. Biyopsi sonucunda reçine maruziyetiyle uyumlu pnömokonyoz olarak raporlandı.Hastaya tanısının maruziyetle ilişkisi konusunda bilgi verildi ve maruziyet sonlandırıldı. Metilprednizolon tedavisi başlandı. Tedavi ile klinik düzelme izlenen hastanın takipte çekilen kontrol akciğer grafisinde interstisyel bulgularda minimal düzelme mevcuttu (Şekil 1b).

Şekil 1a

Şekil 1b

Şekil 2

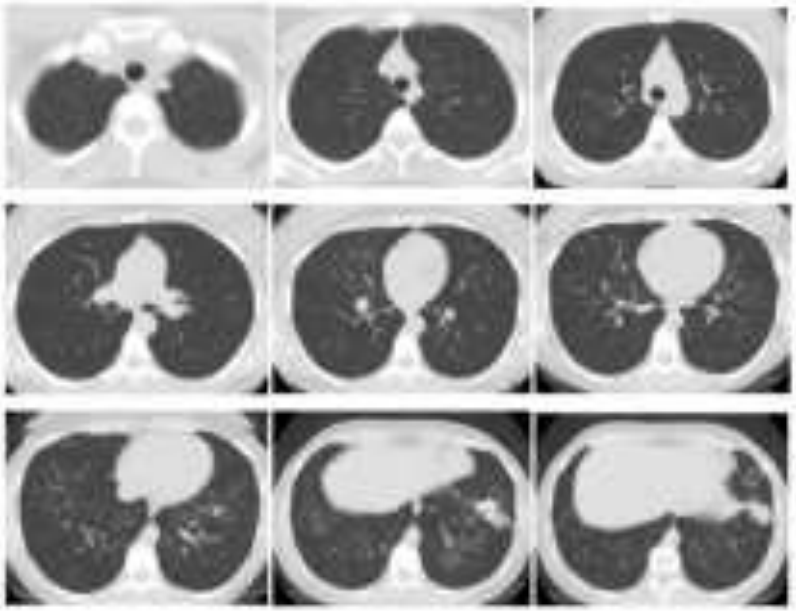

Sonuç: Poliklinik hastalarımızda sigara ve meslek öyküsü dışında hastanın yakından ilgilendiği hobileri ile ilgili de mutlaka derinlemesine anamnez alınması gerektiğini vurgulamak istediğimiz olgumuzu sunmayı amaçladık. Polikliniklerde HP açısından riskli meslek ve hobi kolları açısından valide edilmiş anketler kullanılmasının maruziyetlerin belirlenmesine katkısı olacağını düşünüyoruz.

Anahtar Kelimeler: hipersensitivite, pnömoni, hobi, fibrozis

Kaynakça

1. Morimoto Y, Nishida C, Tomonaga T, Izumi H, Yatera K, Sakurai K, Kim Y. Lung disorders induced by respirable organic chemicals. J Occup Health. 2021 Jan;63(1):e12240. doi: 10.1002/1348-9585.12240. Erratum in: J Occup Health. 2023 Jan;65(1):e12384. doi: 10.1002/1348-9585.12384.
2. Hanon S, Rongé R, Potvin M, Schuermans D, Vincken W. Occupational asthma due to colophony in a violin player. J Allergy Clin Immunol Pract. 2014 Sep-Oct;2(5):624-5. doi: 10.1016/j.jaip.2014.06.018. PMID: 25213061.
3. Raghu G, Remy-Jardin M, Ryerson CJ, et al. Diagnosis of Hypersensitivity Pneumonitis in Adults. An Official ATS/JRS/ALAT Clinical Practice Guideline. Am J Respir Crit Care Med 2020; 202:36–69.

Yayın No: PS-048

Granülomatöz Akciğer Hastalıklarında Nadir Bir Ayırıcı Tanı: Nekrotizan Sarkoid Granülomatozis (NSG), Olgu Serisi

TUĞBA ÖNYILMAZ[1], SEVİL AYDOĞAN DİŞ[1], SERAP ARGUN BARIŞ[1], SEVTAP DOĞAN[2], İLKNUR BAŞYİĞİT[1], ÇİĞDEM VURAL[3], BÜŞRA YAPRAK BAYRAK[3]

[1]KOCAELİ ÜNİVERSİTESİ ARAŞTIRMA VE UYGULAMA HASTANESİ GÖĞÜS HASTALIKLARI ANABİLİM DALI
[2]KOCAELİ ÜNİVERSİTESİ ARAŞTIRMA VE UYGULAMA HASTANESİ RADYOLOJİ ANABİLİM DALI
[3]KOCAELİ ÜNİVERSİTESİ ARAŞTIRMA VE UYGULAMA HASTANESİ TIBBİ PATOLOJİ ANABİLİM DALI

SEVİL AYDOĞAN DİŞ / KOCAELİ ÜNİVERSİTESİ ARAŞTIRMA VE UYGULAMA HASTANESİ GÖĞÜS HASTALIKLARI ANABİLİM DALI

Giriş: Nekrotizan Sarkoid Granülomatozis (NSG), nonspesifik klinik ve radyolojik bulgular ile seyreden histopatolojik olarak sarkoid benzeri granülomlar, vaskülit ve değişken derecelerde nekroz ile karakterize oldukça nadir görülen bir hastalıktır. Oldukça fazla ayırıcı tanısı mevcut olması tanıda gecikmelere yol açmaktadır. Burada, nadir görülen üç NSG olgusu sunulmaktadır.

Olgu: Olgu-1: 30 yaşında kadın hasta, dış merkezde çekilen toraks tomografisinde mediastinal ve hiler lenfadenopatileri (LAP), parankimal nodülleri nedeniyle kliniğimize yönlendirildi (Resim1). Dispne şikayeti olan hastanın özgeçmişinde astım, geçirilmiş tüberküloz ve kedi besleme öyküsü mevcuttu. Meslek maruziyeti yoktu. Fizik muayenesi normaldi. Laboratuvar parametreleri ve ACE değeri normaldi. PPD'si anerjikti. Balgamda ARB ve mikobakteri kültürü negatifti. PET-BT'de servikal, supraklavikular ve aksiller bölgelerde, mediastinal-hiler alanlarda, abdominopelvik bölgede artmış metabolizma gösteren LAP'lar (SUVmax: 13,5) ve iskelet sisteminde fokal metabolizma artış alanları izlenerek ön planda lenfoproliferatif hastalıklar lehine değerlendirildi (Resim1). EBUS ile lenf nodu (LN) örneklemesinin patolojisi 'granülomatöz lenfadenit' olarak raporlandı, mikobakteri kültürü negatif sonuçlandı. Konseyde mevcut bulgularıyla lenfoma dışlanamadı, hastaya sol skalen LAP eksizyonu yapıldı. Histopatolojik olarak 'nekrotizan granülomatöz lenfadenit' raporlandı. Patoloji materyalinde tüberküloz PCR negatifti. Mevcut bulgular doğrultusunda hastaya NSG tanısı konuldu. Metilprednizolon tedavisi başlanarak takibe alındı.Olgu-2: 43 yaşında kadın hasta, ev hanımı, hemoptizi şikayetiyle polikliniğimize başvurdu. Anamnezde dış merkez tomografisinde mediastende ve sağ hiler bölgede 18 mm çapa ulaşan LAP'ları ve parankimde bilateral nodülleri saptandığı (Resim2), sağ supraklavikular lenf nodu biyopsisi 'granülomatöz yangı' olarak raporlanması üzerine tüberküloz tedavisi başlandığı

öğrenildi. Özgeçmişinde astım, COVID-19 pnömonisi, tiroid kanseri operasyonu mevcuttu. Sigara kullanımı yoktu. Fizik muayenesi normaldi. Laboratuvarda tam kan sayımı, sedimantasyon ve biyokimyasal parametreleri normaldi. Başvuru sırasında çekilen tomografisi evre 2 sarkoidoz uyumluydu (Resim2). Tüberküloz tedavisine rağmen tomografide LAP ve parankimal nodüllerin sayı ve boyutunda anlamlı gerileme görülmedi. Dış merkezdeki lenf nodu biyopsi materyali yeniden değerlendirildi, 'nekrotizan granülamatöz yangı' olarak raporlandı. Konseyde değerlendirilen hastaya NSG tanısı konularak metilprednizolon tedavisi başlandı. Hasta takibe alındı.OLGU-3: 36 yaşında kadın hasta, ev hanımı, batma şeklinde göğüs ağrısı ve eklem ağrısı şikayetleriyle polikliniğimize başvurdu. Anamnezde eklem ağrısı nedeni ile romatoloji polikliniğinde değerlendirildiği, bir patoloji saptanmadığı öğrenildi. Bilinen ek hastalığı ve sigara öyküsü yoktu. Fizik muayenesi normaldi. Laboratuvar parametrelerinde patoloji saptanmadı. PPD testi 17 mm ölçüldü. Toraks BT'de bilateral hiler ve mediastinal çok sayıda LAP saptandı (Resim3). PET-BT ön planda lenfoproliferatif hastalıklar lehine değerlendirildi. Mediastinoskopi ile lenf nodları örneklenerek histopatolojik olarak 'nekrotizan granülomatöz lenfadenit' raporlandı. TBC lenfadenit tanısıyla tüberküloz tedavisi başlandı. 6 aylık tedavi sonrası klinik şikayetlerinde düzelme olmadı. Kontrol Toraks BT'de LAP boyutlarında azalmaya rağmen parankimde yeni gelişen mikronodüller ve retiküler dansite artımları izlendi. Radyolojik bulgular, atipik sarkoidoz düşündürdü. Laboratuvar tetkiklerinde sarkoidoz lehine spesifik bulgu yoktu. Kontrol toraks BT'sinde bilateral üst loblarda ağırlıklı perilenfatik mikronodüller saptandı (Resim3). ARB ve mikobakteri sonuçları negatif gelen hasta konsey kararı ile NSG tanısı alarak metilprednizolon tedavisi başlandı, takibe alındı.

Resim:1

Toraks Bilgisayarlı Tomografi (BT) kesitinde, parankimal nodüller ve PET-BT'de mediastinal-hiler bölgede metabolizma artışı gösteren yaygın lenfadenopatiler (LAP) ile iskelet sisteminde fokal metabolizma artış alanları görülmektedir. Histopatolojik incelemede, lenfositlerden ve dev hücrelerden oluşan, merkezinde nekroz bulunan epitelyoid granülom yapıları izlenmiştir.

Resim:2

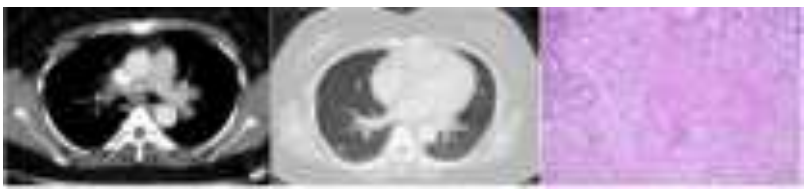

Toraks BT'de mediastinal ve sağ hiler bölgede 18 mm çapa ulaşan lenfadenopatiler ile bilateral parankimal nodüller dikkat çekmektedir. Histopatolojik değerlendirme, fibrinoid nekroz içeren, lenfositler ve dev hücrelerden oluşmuş epitelyoid granülom yapısını ortaya koymuştur.

Resim:3

Toraks BT mediastinal kesitinde bilateral hiler ve mediastinal lenfadenopatiler, parankim kesitinde ise tüberküloz tedavisi sonrası gelişen yeni parankimal mikronodüller saptanmıştır. Histopatolojik olarak, nekrotik merkez içeren epitelyoid granülomlar görülmüştür.

Sonuç: NSG; granülomatöz akciğer hastalıklarının nadir görülen bir ayırıcı tanısıdır. Doku örneklerinin histopatolojik incelemesi ve enfektif/malign nedenlerin ekartasyonu esastır. BT'deki pulmoner nodüller, ekstrapulmoner tutulum olmaması, tipik histopatolojik bulgular ve nonspesifik semptomların tümü tanının doğrulanmasına katkı sağlamaktadır. Metilprednizolon tedavisi, NSG'nin klinik yönetiminde etkili bir seçenek olarak kullanılmaktadır.

Anahtar Kelimeler: Granülomatöz Hastalıklar, Nekrotizan Sarkoid Granülomatozis, Lenfadenopati

Kaynakça

1. Plank PM, Vogel-Claussen J, Bollmann BA. NecrotizingSarcoidGranulomatosis (NSG). DtschArzteblInt. 2023 Mar 31;120(13):220. doi: 10.3238/arztebl.m2023.0021. PMID: 37287219; PMCID: PMC10277808.
2. Brown K, Patel S. Pulmonary Necrotizing Sarcoid Granulomatosis: Clinical Features and Outcomes. Chest. 2021;159(4):1234-1240. doi: 10.1016/j.chest.2020.10.054. PMID: 33080212.

Yayın No: PS-050

Pulmoner Alveolar Mikrolitiyazis, Orta yaşta Tanı Alan Erkek Hasta, Nadir Bir Olgu Sunumu

Oğuzhan Korkmaz[1], Nagihan Kocabaş[1], Özge Karadeniz[1], Betül Öten[1], Oğuz Uzun[1], Yurdanur Süllü[1]

[1]Ondokuz Mayıs Üniversitesi Tıp Fakültesi

Oğuzhan Korkmaz / Ondokuz Mayıs Üniversitesi Tıp Fakültesi

Giriş: Pulmoner alveolar mikrolitiyazis (PAM), alveolar boşluklarda kalsiyum fosfat mikrolitleri ile karakterize otozomal resesif geçiş gösteren bir akciğer hastalığıdır. Tip 2 alveolar pnömositlerde bulunan sodyum -fosfat kotransporter tip 2 b proteinlerini kodlayan, kromozom 4p15.2 üzerindeki SLC34A2 geni üzerindeki mutasyonlar sonucunda gelişir. Genellikle her iki cinsiyeti de etkiler . Klinik olarak yavaş ilerler ve rastlantısal olarak saptanır. çoğunlukla ikinci ve üçüncü dekatta ortaya çıkar. Hastalarda tanı anında dramatik radyolojik bulgular olmasına rağmen nispeten daha hafif klinik bulgular görülebilir. Histopatolojik inceleme altın standarttır. Bu vakamızda orta yaşlara kadar tanı almayan radyolojik görüntüleme ile uyumsuz klinik semptomlara sahip erkek hasta bildirilmektedir.

Olgu: 43 yaşında erkek hasta 1 aydır olan öksürük şikayeti ile kliniğimize başvurdu. Alınan anamnezinde hastamız balgamlı vasıfta, sürekli olan öksürük şikayeti tariflemekle birlikte nefes darlığı tariflememekteydi. Çiftçilik yapan hastanın bilinen ek hastalığı yoktu, ailede akciğer hastalığı yoktu, On beş paket/yıl sigara kullanımı ve büyükbaş-küçükbaş hayvancılık hikayesi vardı. Başvuru anında oda havasında parmak ucu saturasyonu %96 olarak görüldü. Fizik muayenesinde solunum seslerinde inspiryum sonunda ince raller duyulmaktaydı, çomak parmak mevcuttu. Çekilen akciğer grafisinde dağınık mikronodüler patern ile beraber kalp konturlarını silen ‘kum fırtınası’ manzarası izlenmekteydi (resim1). Hastanın solunum fonksiyon testlerinde FVC: 3,6 L %87 FEV1: 2,8 L %83, FEV1/FVC:77 , DLCO:%77 mmol/min/kPA olarak saptandı. Altı dakika yürüme testinde başlangıç saturasyonu %96 saptanan hasta, 618 metre yürüdü ve testi tamamladı, belirgin saturasyon düşüklüğü izlenmedi. Çekilen yüksek çözünürlüklü bilgisayarlı tomografi görüntülemesinde yaygın septal kalınlaşmalar, buzlu cam dansiteleri, subplevral alanda paraseptal amfizem ve yaygın milimetrik bazıları kalsifik çok sayıda mikronodül, her iki akciğer alt lobda bazalde yüksek dansiteli alveolar dansiteler-konsolidasyonlar izlendi (resim 2). Görüntülemeler sonucunda planlanan bronkoskopi ile hastaya bronkoalveolar lavaj ve bronkoskopik biyopsi yapıldı. Lavajdan çalışılan rutin bakteriyolojik kültürlerinde üreme olmadı, mikobakteri PCR ve ARB boyama negatifti, sitolojisinde patoloji saptanmadı, biyopsi sonucunda alveol lümenlerinde kalsifikasyon içeren parankim parçacıkları izlendi (resim 3). Hastaya

tarafımızca pulmoner alveolar mikrolitiyazis tanısı konuldu. Beş gün 1 mg/kg/gün olacak şekilde metilprednisolon tedavisi başlandı. Tedavi sonrası kontrol akciğer görüntülemelerinde belirgin regresyon saptanmadı. Hastaya akciğer transplantasyonu ve genetik danışmanlık hakkında bilgi verildi, poliklinik kontrolü önerilerek taburcu edildi.

Resim 1

Akciğer Grafisi, Kum Fırtınası görünümü

Resim 2

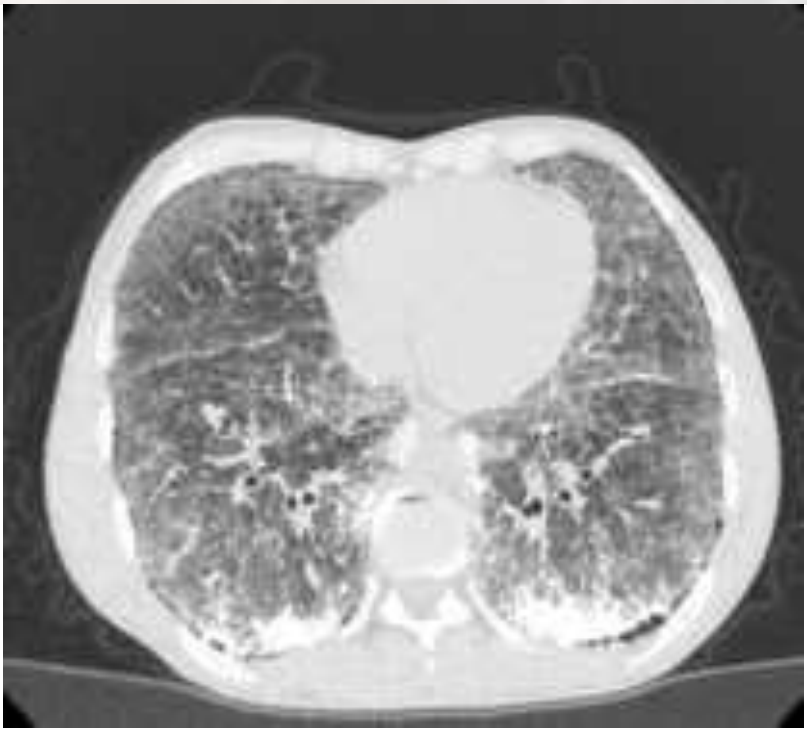

Yüksek Çözünürlüklü Bilgisayarlı Tomografi-yüksek dansiteli alveolar dansiteler

Resim 3

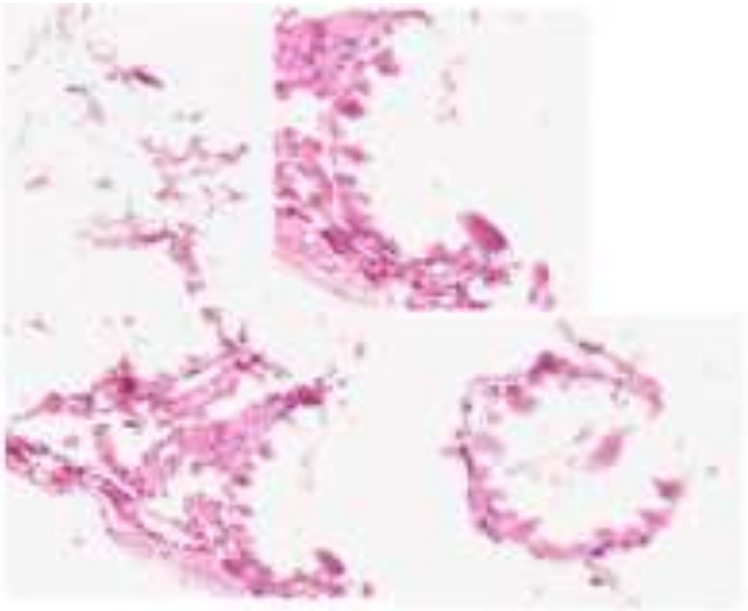

Alveol lümenlerinde kalsifikasyon içeren parankim parçacıkları

Sonuç: Pulmoner alveolar mikrolitiyazis, oldukça nadir görülen fakat ülkemizde diğer dünya ülkelerine kıyasla daha çok olgu saptanan, otozomal resesif genetik geçiş gösteren bir hastalıktır. Pulmoner alveolar mikrolitiyazis kesin tanısı klinik, radyolojik ve histopatolojik olarak konulmaktadır. Bu vakamızda hastalığın patogenezini ve tanı yaklaşımını vurgulamakla beraber uzun dönemde hastaların takibini de ele almak istedik.

Anahtar Kelimeler: Pulmoner Alveolar Mikrolitiyazis, İnterstisyel Akciğer Hastalığı, SLC34A2 proteini

Kaynakça

1.Pulmoner alveolar mikrolitiyazis: SLC34A2 geninde yeni bir mutasyona sahip bir vaka raporu ve literatür taraması. Simon CT, Lewis TC, Neemuchwala F, Arteta M, Rabah R. Hum Pathol Case Rep. 2018;13:33–35. [Google Akademik]

2. Saito A, McCormack FX. Pulmonary Alveolar Microlithiasis. Clin Chest Med. 2016 Sep;37(3):441-8. doi: 10.1016/j.ccm.2016.04.007. Epub 2016 Jun 24. PMID: 27514591; PMCID: PMC4987712.

3. Castellana, G., Castellana, G., Gentile, M., Castellana, R., & Resta, O. (2015). Pulmonary alveolar microlithiasis: review of the 1022 cases reported worldwide. *European respiratory review*, *24*(138), 607-620.

Yayın No: PS-051

Toraksta Nadir Bir Tümör: Pulmoner Kavernöz Hemanjiyomatozis Olgu Sunumu

HİLAL KAPLAN[1], NİLÜFER DORUK[1], ESRA AKTEKİN[1], ÖZLEM ÖZDEMİR KUMBASAR[1]

[1]ANKARA ÜNİVERSİTESİ TIP FAKÜLTESİ GÖĞÜS HASTALIKLARI ANABİLİM DALI

HİLAL KAPLAN / ANKARA ÜNİVERSİTESİ TIP FAKÜLTESİ GÖĞÜS HASTALIKLARI ANABİLİM DALI

Giriş: Kavernöz hemanjiyomlar karaciğer, böbrek, mesane, özellikle cilt ve deri altı dokuda sıkça gözlenirken; akciğer ve mediastinumda nadiren görülür , etyolojisi tam olarak aydınlatılamamıştır. Mediastinal kavernöz hemanjiyom tüm mediastinal tümörlerin %0,5'inden daha azını oluşturur. Mediastinal hemanjiyomlu hastaların %50'den fazlasında belirgin semptom mevcut değildir. Görüntüleme yöntemleriyle tanısının konulması güç olsa da, bu oluşumların mediastinal tümörlerin ayırıcı tanısına dahil edilmesi gerekmektedir. Burada, tekrarlayan pnömotoraks öyküsü olan ve cerrahi yöntemlerle tanısı konulan pulmoner kavernöz hemanjiyom (PCH) ve lenfohemanjiomatozis olgusunun seyrini sunmak istedik.

Olgu: 38 yaşında, ek hastalık öyküsü bulunmayan hasta, 2007 yılında sağ yan ağrısı şikayetiyle başka bir merkeze başvurmuş; klinik ve radyolojik değerlendirme sonucunda sağ pnömotoraks tespit edilmiş ve tüp torakostomi uygulanmış. Hasta, bu müdahale sonrasında üç yıl boyunca takipsiz kalmış.2010 yılında yeniden sağ pnömotoraks gelişmiş ve bu sırada mediastinal konglomere lenfadenopati saptanmış. Mediastinoskopi ile alınan mediastinal lenf nodu örneklemesinin patolojik incelemesinde malignite veya başka patolojik anormali bulunmamış. Bununla birlikte, yeterli akciğer ekspansiyonu sağlanamadığından bül ligasyonu ve doku örneklemesi yapılmış. Örneklenen dokunun patolojik incelemesi "kavernöz hemanjiyom" olarak raporlanmış.Hasta 2013 yılında nefes darlığının artması şikayeti ile kliniğimize başvurdu. Çekilen Toraks BT de mediastende, sağ akciğerin tüm loblarında yumuşak dokular , mediastendeki yumuşak dokular içinde flebolitler , sağ akciğerde hava hapsi , hava kistleri , superior vena cava da sakküler anevrizma , parsiyel venöz dönüş anomalisi , dalakta -dalak komşuluğunda lenfanjiomlar, özefagus duvarında çepeçevre kalınlaşma izlendi. BT görüntüleri sistemik lenfanjiomatozis veya lenfohemanjiomatozis ile uyumlu değerlendirildi. Kardiyovasküler Cerrahi ve göğüs Cerrahisi tarafından cerrahi müdahale uygun görülmedi. Hasta, "kavernöz hemanjiyom" ve "lenfohemanjiomatozis" tanıları ile propronolol ve günlük 40 mg doz azaltımı prednol tedavisi aldı. Kistik lezyonlarda boyut artışı olması üzerine endikasyon dışı başvuru yapılarak sirolimus tedavisi başlandı.Sosyal nedenler nedeniyle hasta 1,5 yılın sonunda ilacı bıraktı.Bu dönemde

yumuşak dokularda boyut artışı izlenmedi.Hasta bir süre takibe gelmedi. 2016 yılında yapılan kontrolde lezyonlarda artış görülünce yeniden tedavi verildi.1 yıldan sonra hasta ilacı bırakıp takiplerini aksattı.Kontrole geldiğinde lezyonları stabil görülen hasta bir süredir tedavisiz izleniyor.

Pulmoner kistler - mediastende yumuşak doku kitlesi

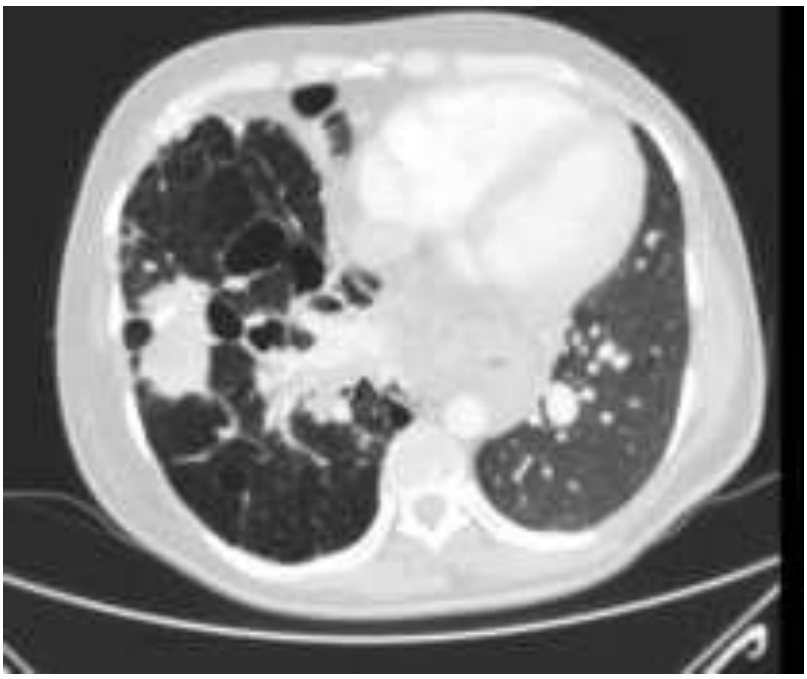

Mediastende yumuşak doku kitlesi

Sonuç: Pulmoner kavernöz hemanjiyom (PCH) yönetimi, semptomların şiddeti ve lezyonların yaygınlığına bağlı olarak değişiklik göstermektedir. Tekil PCH vakalarında cerrahi eksizyon en etkili tedavi yöntemi olarak kabul edilirken, çoklu lezyonlarda interferon alfa-2a kullanımının etkinliği bildirilmiştir. Ancak vakaların nadirliği nedeniyle PCH tedavi yaklaşımı hâlâ tartışma konusudur. Asemptomatik ve stabil seyreden PCH vakalarında radyolojik takip önemli bir rol oynamaktadır. Olgumuzda, kistik lezyonlarda progresyon izlenen dönemde lenfanjioleiyomiyomatozis (LAM) tedavisinde etkinliği bildirilmiş olan sirolimus, endikasyon dışı onay ile değerlendirilerek tedaviye eklenmiş ve hastalığın radyolojik seyri kontrol altına alınmıştır. Ancak, bu süreçte ilacın etkinliği konusunda kesin bir yorum yapılamamıştır.

Anahtar Kelimeler: hemanjiom, kist, kitle, pnömotoraks, hemoptizi

Kaynakça

Wu J, Shangguan H, Zhou S, Dong L. Hemolymphangioma in the posterior mediastinum: a case report and literature review. Clin Respir J. 2018 Jan;12(1):302-305. doi: 10.1111/crj.12474. Epub 2016 May 2. PMID: 26949228.

Kinzinger MR, Strong EB, Bernard J, Steele TO. Tekrarlayan Sinonazal Hemangioma Tedavisinde İntralezyonel Bevacizumab. Otoloji, Rinoloji ve Laringoloji Yıllıkları . 2018;127(12):969-973. doi: 10.1177/0003489418802288

M.M. Lv, X.D. Fan, L.X. Su

Propranolol for problematic head and neck hemangiomas: an analysis of 37 consecutive patients

Int J Pediatr Otorhinolaryngol, 76 (4) (2012), pp. 574-578

McLain JH, Khadarian K, Shojaie L, Lubman R, Chang CF, Lindgren B, Shao L. Chylous Ascites as a Presentation of Lymphangioleiomyomatosis. ACG Case Rep J. 2021 Mar 3;8(3):e00517. doi: 10.14309/crj.0000000000000517. PMID: 33681402; PMCID: PMC7932795.

Yayın No: PS-053

Tekrarlayan Pulmoner Tromboemboli Sonrası Tanı Alan Sjögren Sendromu Olgusu

Hande Çapkan[1], Nalan Ogan[1]

[1]Ankara Etlik Şehir Hastanesi, Göğüs Hastalıkları Anabilim Dalı

Hande Çapkan / Ankara Etlik Şehir Hastanesi, Göğüs Hastalıkları Anabilim Dalı

Giriş: Pulmoner Tromboemboli (PTE), kalıtsal veya edinsel risk faktörleri ile ortaya çıkabilen, yaşamı tehdit eden ve özellikle kalıtsal faktörlerin varlığında uzun süreli tedavi gerektirebilen bir durumdur. Birçok farklı komorbiditeye sekonder olarak görülebilir ve hastalarda risk faktörlerinin araştırılması önemlidir. (1,2)Primer Sjögren sendromu, otoimmün bir hastalık olup parankim, hava yolları, vasküler sistem ve plevra dahil olmak üzere akciğerlerin tüm yapılarını tutabilir. Bu hastalıkta dolaşımda antifosfolipid ve antikardiyolipin antikorları bulunabilmekte ve pulmoner tromboembolik olaylar, buna bağlı pulmoner hipertansiyon gelişebilmektedir.(3) Primer Sjögren sendromundaki pulmoner tutulum biçimleri arasında interstisyel akciğer hastalığı, lenfoproliferatif hastalıklar, tromboembolik olaylar, enfeksiyonlar, plevral efüzyon ve pulmoner amiloidoz bulunur.

Olgu: Altmış dört yaşında kadın hasta, acil servise son 3-4 gündür devam eden sırt ağrısı ve nefes darlığı şikayeti ile başvurdu. Hastanın öyküsünde 2 yıl önce geçirilmiş PTE ve Derin Ven Trombozu (DVT) öyküsü olduğu ve antikoagülan tedavisinin (varfarin) yaklaşık 6 ay önce sonlandığı öğrenildi. Hastaya yapılan Bilgisayarlı Tomografi Pulmoner Anjiyografi (BTPA) bilateral ana pulmoner arter distalinden başlayarak her iki akciğerde lober segmenter dallara uzanan öncelikle akut süreçte olduğu düşünülen tromboemboli ile uyumlu dolum defekti şeklinde yorumlandı (Resim 1) . Vital bulguları stabil olan hastanın etyoloji araştırılması, takibi ve tadavisinin planlanması amacıyla göğüs hastalıkları servis yatışı planlandı. Hastaya enoksaparin sodyum 2*0,6 ml subkutan başlandı. Alt ekstremite doppler ultrasonografisinde DVT izlenmedi, ekokardiyografisinde (EKO) sistolik pulmoner arter basıncı 40 mmHg (normal: 22-30 mmHg) olarak ölçülürken, sağ kalp boşluklarının genişlediği gözlendi. Hastanın romatolojik belirteçlerinde KU 2 pozitif, RO-52 Rekombinant sınırda pozitif, Anti Beta 2 Glikoprotein 1 IgM düşük titre pozitif , Anti Beta 2 Glikoprotein 1 IgG düşük titre pozitif, Anti Kardiyolipin IgM sınır değer, Antifosfolipid IgM sınır değer olarak saptandı. Romatolojiye konsülte edilen hastaya yapılan Schirmer testi sağ göz 5mm, sol göz 2 mm (normal: 5-10 mm) olarak ölçüldü. Romatoloji tarafından minör tükürük bezi biyopsisi yapıldı patolojisi sjögren ile uyumlu şekilde raporlandı. Hastaya romatoloji tarafından Sjögren Sendromu tanısıyla hidroksiklorokinin tedavisi başlandı. Hastanın 2. kez PTE geçirmiş olması nedeniyle etyolojisi aydınlatılması amacıyla istenen

trombofili panelinde FV heterozigot mutant, MTHFR heterozigot mutant, F XIII heterozigot mutant şeklinde raporlandı. Hematoloji konsültasyonu sonucunda ömür boyu antikoagülan tedavi altında takibi planlandı ve varfarin başlandı.

Resim 1: Tromboemboli ile uyumlu dolum defektleri

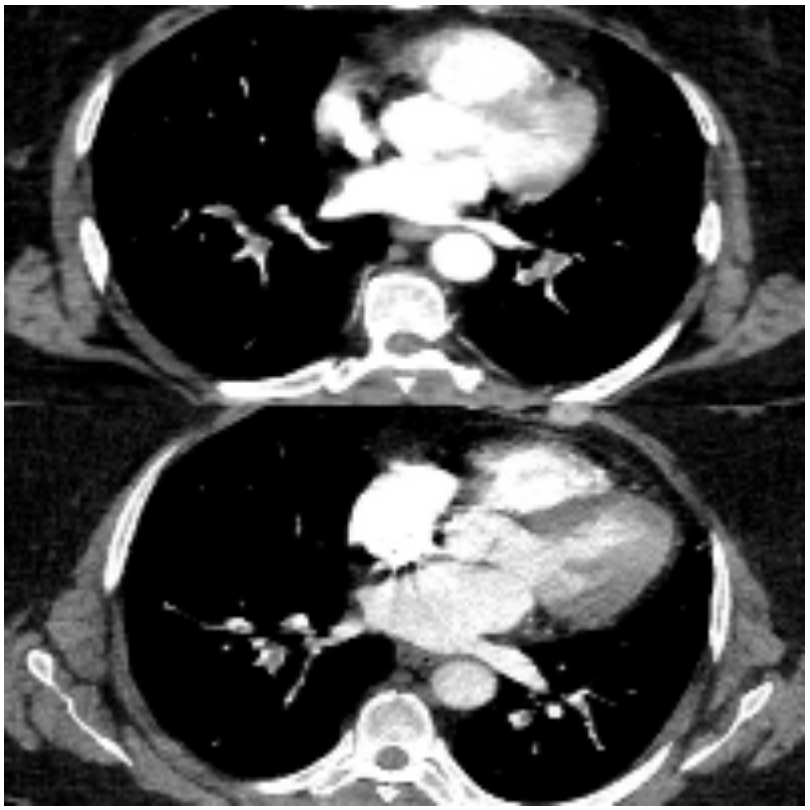

Resim 2: Parankim Kesitleri

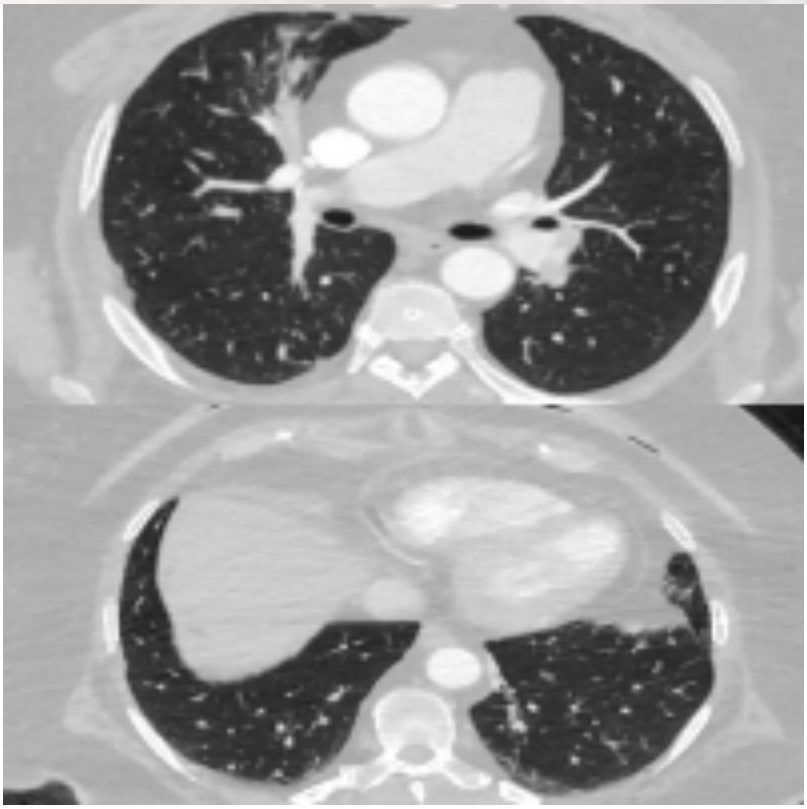

Sonuç: Pulmoner tromboemboli etyolojisi araştırılması tedavi rejimi ve süresinde önemli rol oynamakla birlikte kalıtsal risk faktörleri yanında hastada tromboza yatkınlık oluşturabilecek ek romatolojik hastalık tanıları da izlenebilmektedir. Olgulara sistemik değerlendirme yapılmalı, altta yatan olası patolojiler araştırılmalı ve olgumuzda da olduğu gibi ek tedavi planlanıp planmayacağı değerlendirilmelidir.

Anahtar Kelimeler: Sjögren Sendromu, Pulmoner Tromboembolizm, Romatolojik hastalık

Kaynakça

1. McGehee WG, Klotz TA, Epstein DJ, Rapaport SI. Coumarin necrosis associated with hereditary protein C deficiency. Ann. Intern Med 1984; 100: 59-60.

2. Piazza G, Goldhaber SZ. Acute pulmonary embolism: Epidemiology and diagnosis. Circulation 2006; 114: 28-32.

3. Thakkar V, Lau EMT. Connective tissue disease-related pulmonary hypertension. Best Pract Res ClinRheumatol 2016; 30: 22-38.

Yayın No: PS-054

Endotrakeal Leiomyosarkom Vakası: Teşhis, Tedavi Süreci ve Prognoz

Ayşe Bahadır[1], Damla Azaklı[1], Mehmet Oruç[1], Sibel Yurt[1], Mehmet Akif Özgül[1], Barış Demirkol[1]

[1]Türkiye Cumhuriyeti Sağlık Bakanlığı Başakşehir Çam ve Sakura Şehir Hastanesi

Mehmet Oruç / Türkiye Cumhuriyeti Sağlık Bakanlığı Başakşehir Çam ve Sakura Şehir Hastanesi

Giriş: Leiyomiyosarkomlar (LMS), mezenkimal kökenli düz kas tümörleri olup, genellikle uterus etrafında ortaya çıkarlar. Bununla birlikte, pulmoner leiyomiyosarkom vakaları son derece nadirdir ve bu tür vakaların klinik seyri genellikle kötü prognoz göstermektedir. Bu çalışma, kliniğimizde tespit edilen ve endotrakeal leiyomiyosarkom tanısı almış bir hastayı sunmayı amaçlamaktadır.

Olgu: Altmış bir yaşında kadın hastamız, yaklaşık 20 gündür devam eden nefes darlığı ve halsizlik şikayetiyle başvurmuştur. Daha önce benzer şikayetlerle dış merkezde kardiyoloji bölümüne başvurmuş ancak ön planda pulmoner patolojiler düşünülerek göğüs hastalıkları bölümüne yönlendirilmiştir. Hastanın bilinen kronik hastalık veya cerrahi öyküsü yoktur. Sigara kullanmamış ve geçirilmiş tüberküloz öyküsü de bulunmamaktadır. Vital bulguları; SpO2: Oda Havasında %96, Tansiyon: 116/74 mmHg, Nabız: 80/dk olup, fizik muayenesinde solunum sesleri kaba ve dakikadaki solunum sayısı 18 olarak saptanmıştır. Biyokimyasal değerlere bakıldığında; Hemoglobin: 12.4 g/dL, PLT: 275 x 10^9/L, WBC: 8.53 x 10^9/L, CRP: 15.8 mg/L, prokalsitonin: 0.08 ng/mL, GFR: 87, kreatinin: 0.61 mg/dL olarak belirlenmiştir. Toraks BT incelemesinde; her iki akciğerde, sağ orta lobda 20x19 mm ve sol alt lobda 21x11 mm boyutlarında multipl nodüller ve karaciğerde hipodens lezyonlar izlenmiştir. Solunum fonksiyon testi, fix obstrüksiyon düşündürmüştür. PET-CT bulguları; her iki akciğer parankiminde dağınık yerleşimli patolojik FDG tutulumu ve uterusta belirgin boyut artışı ile fundus-korpus seviyelerinde kitlesel görünüm oluşturan patolojik FDG tutulum odakları göstermektedir. Ayrıca, eski görüntülemelerde trakeada tiroid seviyesinde 5.6 mm boyutunda polipoid yumuşak doku dansitesi gözlemlenmiştir. Hastaya bronkoskopi kararı alınmış ve trakeanın orta hattında %80 darlık yapan 1 cm çapında, saplı, düzgün yüzeyli endobronşiyal lezyon gözlemlenmiştir. Lezyona, rijit bronkoskopiyle argon plazma koagülasyonu (APC) ve mekanik rezeksiyon uygulanmış, sonuç olarak tama yakın optimal açıklık sağlanmıştır. Gönderilen patoloji örneği, leiomyosarkom olarak sonuçlanmıştır. Bu tanı sonrası kadın doğum kliniğine danışılmış, uterustan alınan biyopsi örneği leiomyosarkom ile uyumlu gelmiştir. Yapılan incelemeler sonucunda, endotrakeal leiyomiyosarkomun uterin kaynaklı metastaz şeklinde geliştiği tespit edilmiştir.

Toraks BT' de Endotrakeal Leiyomiyosarkom

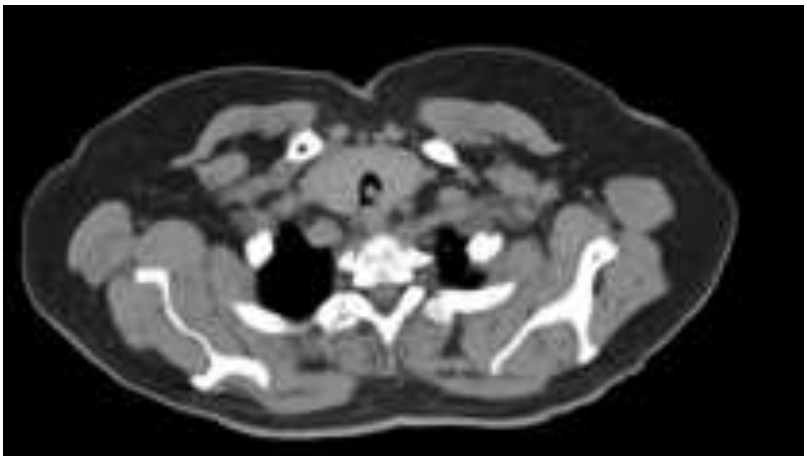

Endotrakeal Leiyomiyosarkom Solunum Fonksiyon Testi



Sonuç: Endotrakeal LMS, nadir görülen bir tümör türüdür ve genellikle semptomları astım veya kronik bronşit ile karışabildiğinden tanı gecikebilmektedir. Tanı için ileri görüntüleme yöntemleri (BT) ve bronkoskopi ile biyopsi gereklidir. Cerrahi eksizyon, tedavi için en iyi seçenek olmasına rağmen, tümörün büyüklüğü ve yerleşim yeri nedeniyle her zaman mümkün olmayabilir. Radyoterapi ve kronik inflamasyon, LMS gelişiminde rol oynayabilir; ancak bu süreçlerin kesin mekanizmaları tam olarak anlaşılamamıştır. Trakeal leiyomiyosarkom, genellikle kötü prognoza sahip olup en önemli faktör, tümörün cerrahi olarak çıkarılabilirliğidir.

Anahtar Kelimeler: Endotrakeal, Leiyomiyosarkom, Rijit Bronkoskopi, Argon Plazma Koagülasyonu

Kaynakça

1. Stoeckle, M., Kauffmann, G., & Schneider, M. (2018). "Endotracheal leiomyosarcoma: A rare cause of airway obstruction." *Breathe*, 14(1), 74-77.
    a. DOI: 10.1183/20734735.0044-2017
2. Lee, Y. J., & Shin, H. J. (2017). "Uterine leiomyosarcoma: Current perspectives on diagnosis and treatment." *International Journal of Women's Health,* 9, 481-490.
    a. DOI: 10.2147/IJWH.S122093

3. Özdemir, A., & Tan, T. (2019). "Uterin leiomyosarkom: Tanı ve tedavi seçenekleri." Haseki Tıp Bülteni, 57(2), 124-129.

    a. DOI: 10.4274/haseki.galenos.2018.1135

Yayın No: PS-055

Astım-KOAH Overlap Sendromunda Omalizumab Tedavisinin Etkinliği: Bir Vaka Sunumu

Hüseyin Furkan Karakoç[1], Zehra Yücel[1], Cansu Yıldız[1], Zeynep Mercancı[1], Caner Çınar[1], Derya Kocakaya[1], Sait Karakurt[1]

[1]Marmara Üniversitesi Tıp Fakültesi , Göğüs Hastalıkları Ve Yoğun Bakım Ana Bilim Dalı

Hüseyin Furkan Karakoç / Marmara Üniversitesi Tıp Fakültesi , Göğüs Hastalıkları Ve Yoğun Bakım Ana Bilim Dalı

Giriş: Astım ve Kronik Obstrüktif Akciğer Hastalığı (KOAH), solunum yollarının kronik inflamatuar hastalıkları olup, farklı patofizyolojik mekanizmalara sahip olmalarına rağmen bazı hastalarda bu iki hastalık beraber görülebilir. Buna Astım KOAH Overlap (ACO) sendromu denir. Astım ve KOAH'ın klinik özelliklerini taşıyan bir tablo oluşturur. ACO'lu hastalarda tedavi, her iki hastalığın özelliklerine göre özelleştirilmelidir.Astım tedavisinde genellikle bronkodilatörler ve antiinflamatuar ilaçlar kullanılsa da, bazı hastalarda standart tedavilere yeterli yanıt alınamayabilir. Bu noktada, Omalizumab gibi biyolojik tedavi seçenekleri devreye girmektedir. Omalizumab, IgE'nin yüksek afiniteli reseptörlerine bağlanarak alerjik inflamasyonu azaltır ve astımın kontrol altına alınmasında etkili olabilir.

Olgu: 61 yaşında, 10 yıldır astım, geçirilmiş pulmoner tromboemboli ve hipertansiyon tanıları bulunan bir hasta, düzenli olarak inhale İKS, LABA ve LAMA tedavisi almaktayken, son bir yılda 7 kez sistemik steroid gerektiren ataklar geçirdiği için polikliniğimize yönlendirilmiştir. Hastanın öyküsünde 30 paket/yıl sigara içme öyküsü bulunmaktadır. Şikayetleri arasında öksürük, hırıltılı solunum, burun tıkanıklığı, postnazal akıntı ve efor dispnesi yer almaktadır. Ayrıca, ailesinde annesinde astım öyküsü vardır. Hastanın önceki öyküsünde inhaler alerjenlere karşı hassasiyet ve viral enfeksiyonlardan sonra uzun süren semptomlar mevcuttur. Toraks BT'sinde bilateral alt loblarda peribronkovasküler milimetrik asiner nodüller izlenmektedir. Bilateral üst loblarda amfizematöz değişiklikler izlenmektedir.Yapılan solunum fonksiyon testlerinde şu sonuçlar elde edilmiştir: FEV1/FVC:%58, FEV1: %40, FVC:%58, MMEF:%11.6. Bu bulgular, ileri derece obstrüksiyon ve orta derece restriksiyon ile uyumludur. Yapılan laboratuvar tetkiklerinde, Total IgE: 2887 IU/mL ve kan eozinofil sayısı 170hücre/mcL. Romatolojik markerlar ve immünoglobulin düzeyleri normal olarak sonuçlanmıştır.Deri prick testinde, hastanın ev tozu akarı, hayvan tüyü ve hamam böceğine karşı alerjisi olduğu saptanmıştır. Dışkı testi ve kist hidatik testi negatif sonuçlanmıştır. Bronkoskopi yapılmış ve bronkoalveolar lavaj (BAL) örneklerinde piyojen ve mikobakteri kültürlerinde üreme gözlemlenmemiştir. BAL hücre sayımında nötrofil oranı %70, eozinofil oranı ise %0 bulunmuştur. Bu bulgularla, hasta astım ve KOAH birlikteliği

(Astım-KOAH overlap) olarak değerlendirilmiştir.İnhaler İKS, LABA ve LAMA tedavileri altında astımı kontrol altına alınamayan hastanın, yüksek Total IgE düzeyi, sık atak geçirme öyküsü, atakların şiddeti ve alerjik komponent göz önüne alınarak, endikasyon dışı onay alınarak Omalizumab tedavisi başlatılmıştır. Takiplerinde, hastanın şikayetlerinde belirgin bir gerileme gözlemlenmiş ve son 6 ayda sistemik steroid kullanımına gerek kalmamıştır. Ayrıca, atak öyküsü gelişmemiştir.

Sonuç: Astım-KOAH overlap sendromu, tedavi yönetimi açısından zorluklar teşkil eden bir durumdur. ACO hastalarında standart tedavilere rağmen astım ataklarının kontrol altına alınamaması, biyolojik tedavi seçeneklerinin kullanımını gündeme getirmektedir. Omalizumab, özellikle alerjik astım bileşeni baskın olan hastalarda astımın kontrolünü sağlamak ve atak sıklığını azaltmak için etkili bir tedavi seçeneği olabilir. Bu vaka, Omalizumab'ın Astım-KOAH overlap sendromu olan hastalarda da etkin bir tedavi alternatifi olabileceğini ve hastaların yaşam kalitesini artırabileceğini göstermektedir. Omalizumab'ın, ACO hastalarında tedaviye ek bir seçenek olarak dikkate alınması gerektiği düşünülmektedir.

Anahtar Kelimeler: Astım Koah Overlap Sendromu, Omalizumab, Ig E

Kaynakça

1. Pocket Guide for Asthma Management and Prevention, Global Initiative for Asthma (GINA) Report 2024. Available from: http://www. ginasthma.org/2024-pocket- guide-for-asthma-management-and-prevention/ (Accessed MAY 22, 2024)

2.D'Amato G. Role of anti-IgE monoclonal antibody (omalizumab) in Panwakar R,Canonic GW, Holgate ST,Lockey RF;Section 2.2 Asthma; World Allergy Organization (WAO) White BOOK on Allergy;WAO;2011;33-8.

3.Sposato, B., Scalese, M., Milanese, M., Masieri, S., Cavaliere, C., Ricci, A., & Paggiaro, P. (2018). Should omalizumab be used in severe asthma/COPD overlap?. Journal of biological regulators and homeostatic agents, 32(4), 755–761.

Yayın No: PS-056

ÖZEL DURUMU OLAN ZOR ASTIMLILARDA BİYOLOJİK AJAN DENEYİMİMİZ

Hatice ÇETİNDOĞAN[1], Ayşe Kevser ERDÖL[1], Cantürk TAŞÇI[1]

[1]Gülhane Eğitim Araştırma Hastanesi,Göğüs Hastalıkları Kliniği,Ankara

Hatice ÇETİNDOĞAN / Gülhane Eğitim Araştırma Hastanesi,Göğüs Hastalıkları Kliniği,Ankara

Giriş: Tedavisi zor astım; Orta-yüksek doz inhale kortikostroid(iks)-uzun etkili beta 2 agonist(Laba) (GINA 4-5. basamak) tedaviye rağmen; En az 1 tanesi Astım kontol ölçeği > 1,5 veya Astım kontrol testi < 20 ,2≥ atak (3 gün < sistemik steroid kullanımı),1 ≥ ciddi atak: Yatış(yoğun bakım,mekanik ventilasyon) hasta grupları adlandırılır. Ağır astım tedavisi zor astımın alt tipi olup; Tanıyı doğrula, İnhaler Teknik/uyum Tetikleyiciler, Komorbiditeler, Nonfarmakolojik Tedaviler, Biyolojık olmayan Tedavi (LTRA,LAMA) Yüksek doz İKS denendikten sonra biyolojik ajanlar açsından değerlendirlir.

Olgu: Olgu-1Yirmi iki yaş kadın hasta, astım tanıyla 1 yıldır dış merkez takipli. Özgeçmişi; laktasyon döneminde. Son 1 yılda her ayda 1 defa acile başvuruyormuş. Göğüs hastalıkları poliklinikte steroid verilip gönderiliyormuş. Fizik muayenesinde dinlemekle monofazik ronküs duyuldu. Satürasyon 94. Tam kanda Eozinofil:1500, Solunum fonksiyon testi(sft) : FVC: 51 Fev1: 35 oran: 58 reversibilite pozitif. Toraks BT: her iki akcğerde daha çok periferik alanda yamalı konsolidasyon sahaları. Alerji: cocroach+ d far+ Hastaya salmeterol+flutikazon,nebül,tiotropium başlandı.Antihistaminik başlandı. Yatışı verildi. Romatoloji ve hematoloji danışıldı. Hastadan onam alınarak mepolizumab başlandı.1.ay kontrolünde mepolizumab dışında ilaç kullanmıyordu. Sft fvc 91 fev1 92 oran 87.6 Eozinofil:100 İks+ laba devam edildi. 2 yıl mepolizumab sonrası gebelik olması üzerine başvurmuştur. Mepolizumab stoplandı. Doğum sonrası 45 .günde mepolizumab başlanması için tekrar polikliniğimize başvurmuştur. Fizik muayenesinde monofazik ronküs, prednol altındaydı. Tam kanda eozinofil:9100 .Total Ig E:300 solunum fonksiyon testi fev1:72 fvc:81 fev1/fvc:91 Satürasyon :88-90.Yatışı verildi. Oral prednol ,mepolizumab tekrar başlandı. Onam alındı. Toraks BT yamamsal konsolidasyon sebat etiyordu. Kontrolünde mepolizumab altında solunum sesleri doğalOlgu-2Altmış yaş bayan hasta 20 yıldır astım tanısıyla takipli. Özgeçmişinde ankilozan spondilit(AS), aritmi mevcuttu. AS nedenli 2022 yılında Antitnf kullanımı mevcut. Polikliğimize başvurdu. Fizik muayenesinde sonu ronküs duyuldu. Vitalleri. sft : FVC: 100 Fev1: 83 oran: 92. Oral steroid reçete edildi. Alerji test: çimen polen ev akarları + Toraks BT: Her iki akciğerde dağınık yerleşimli bir kısmı plevral çekintilerden ve sağ lob süperior segmentte nodüler dansiteler izlendi.1.ay Kontrol satürasyon 91 ,Prednol uzatıldı.Total Ig E:167,eozinofil:5700 ,Cilt testi negatif. Beklematozon +formeterol 2*2 devam

edildi. Nazal polip nedenli daha önce operasyon yapıldığı bilgisi alındı.15 gün sonra kontrol dinlemekle satürasyon 94, ronküs sebat ediyordu. Oral steroid devam edildi. Tiotropium eklendi.1.ay kontrolünde dinlemekle ronküsleri sebat ediyordu. Son 1 yılda tarafımızca 7 defa acil başvurusu mevcuttu. Astım atak nedenli 4 defa oral steroid yazıldı Alerji konseyine sunuldu. Nazal polip sebat ediyordu. Mepolizumab başlandı.Kontrolünde dinlemekle solunum sesleri doğal..Olgu-3Elli bir yaş bayan hasta altı yıldır astım tanısıyla takipli. Özgeçmişinde romatoid artrit (RA)nedenli plaquenil kullanıyordu.Göğüs polikliniğimize başvurdu.Fizik muanesinde dinlemekle monofazik ronküs duyuldu.Vital stabil.özgeçmişinde 40 p/Y smoker,romatoid artrit. Son 1 yılda 3 defa astım atak nedenli göğüs hastalıkları polikliniğine başvurmuştur.Son 1 yılda 5 defa acile başvumuştur.Solunum fonksiyon testi(sft) : FVC: 87 Fev1: 80 oran: 99 reversibilite pozitif. + Hastaya salmeterol+flutikazon,nebül,tiotropium altında.Nazal polip yok,Eozinofil:400,cilt test negatif ,mpt negatif.Total Ig E normal.Alerji konseyinde değerlendrildi.Benralizumab başlandı. Eko normal saptandı Kontrolünde solunum sesleri doğal.

Sonuç: Astımlı hastaların hamilelik, laktasyon döneminde mepolizumab kullanımına ilişkin yayınlanmış bir rapor bulunmamaktadır. AS hastaları atopik astımla ilişkili olduğu gösterilmiştir. RA astım atak riskinin sağlıklı bireylere göre önemli ölçüde daha yüksek olduğunu göstermiştir. Zor Astımlı hastalar biyolojik ajan seçimin komorbiteleriyle beraber değerlendrilmesi önemlidir.

Anahtar Kelimeler: zor, astım, biyolojik, ajan, özel

Kaynakça

Global Strategy for Asthma Management and Prevention 2021 [updated] (Available from: www.ginasthma.org).

Yayın No: PS-057

Doğal tehdit, Okaliptus Yağı İnhalasyonunun Tetiklediği Dirençli Eozinofilik Astım: Bir Olgu Sunumu

Neslihan Baykara Erol[1], Enes Anaş[1], Ender Ege Özden[1], Gülgün Çetintaş Afşar[1], Seyhan Dülger[1]

[1]Sağlık Bilimleri Üniversitesi Bursa Yüksek İhtisas Eğitim ve Araştırma Hastanesi Göğüs Hastalıkları Kliniği

Neslihan Baykara Erol / Sağlık Bilimleri Üniversitesi Bursa Yüksek İhtisas Eğitim ve Araştırma Hastanesi Göğüs Hastalıkları Kliniği

Giriş: Astım, dünya çapında yaklaşık 300 milyon insanı etkileyen yaygın bir kronik hastalıktır. Hava yolu inflamasyonu; aşırı duyarlılık, hipersensitive ve remodelling ile karakterizedir. Eozinofilik astım, hava yollarındaki eozinofillerin yüksek seviyede seyrettiği bir astım subtipidir[1]. Okaliptüs, solunum yolu alerjik hastalıklarının potansiyel bir nedeni olarak bilinmektedir. Eozinofiller ve sitokin üreten T hücreleri dahil olmak üzere aktif hücrelerin hava yoluna akışı izler ve bu da astım alevlenmesini karakterize eden hava yolu aşırı duyarlılığına katkıda bulunur. IL-5 monoklonal antikoru olan Benrazilumab ile tedavi edilen bir olguyu sunarak, uçucu yağların solunum sistemi üzerindeki potansiyel risklerine dikkat çekmeyi amaçlıyoruz.

Olgu: 44 yaş kadın hasta, bilinen akar alerjisi, sinüzit, nazal polip ve astım öyküsü mevcut. Son 3 aydır geçmeyen kuru öksürük şikayetiyle Göğüs Hastalıkları polikliniğine başvurdu. Hastanın aktardan tedavi amacıyla aldığı okaliptus yağını, nebülizatöre ekleyerek inhale ettiği öğrenildi. Hastanın 20 paket/yıl sigara öyküsü olduğu, şu an aktif sigara içmediği, ev hayvanı beslemediği tespit edildi. Yatış sırasında vitalleri stabildi, döküntüsü yoktu. Labaratuvar bulguları; WBC 11,59 × 10 3 (3,5–10,5 × 10 3)/mm 3, NEU 5,44 × 10 3 (1,9–8 × 10 3)/mm 3,(LYM) 2,12 × 10 3 (0,9-2,9 × 10 3)/mm, (Hb): 12,5 (12–14) g/dL, eozinofil 3,3 (0-0,5× 10 3)/ mm 3 ,Total IgE 279 (0-100)IU/ML tespit edildi.Antinükleer antikor(ANA), Romatoid faktör(RF), p-Anca ve c-anca, Lupus Antikoagülan, Brucella, IgM,IgG ve tam idrar tetkikinde hematüri ve piyüri tespit edilmedi.Solunum fonksiyon testlerinde FEV1/FVC oranı %54, reversibilite testi pozitif olarak kabul edildi. Galaktomannan, Pneumocystis Carini, CMV DNA pcr, Mycobacterium Tuberculosis negatif tespit edildi. Bronskoskopi görüntüleri normal olarak tespit edildi (Resim 1). Hipereozinofili ile seyreden FIP1L1, CHIC2, PDGFRA, BCR-ABL, p53, JAK2,t(9,22) mutasyonları negatif tespit edildi.Yüksek doz kortikosteroid ve uzun etkili beta-2 agonist kombinasyonu ile beraber 3. bir kontrol edici ilacı en az bir yıldır kullanmakta olmasına ve ayrıca sistemik steroid, montelukast, antihistaminik ve omalizumab tedavilerine rağmen, semptomlarda gerilememe olması ve eozinofil değerlerinde düşüş olmaması üzerine şiddetli astım kabul edilerek

Benralizumab tedavisine geçildi. Hastanın tedavi öncesi bilgisayarlı tomografisinde her iki akciğerde silik yamasal buzlu cam dansiteleri ve sağ akciğer alt lob laterobazalde konsolidasyon sahası ve tedavi sonrası bulguların regrese olduğu bilgisayarlı tomografisi mevcuttu (Resim 2).

Resim 1

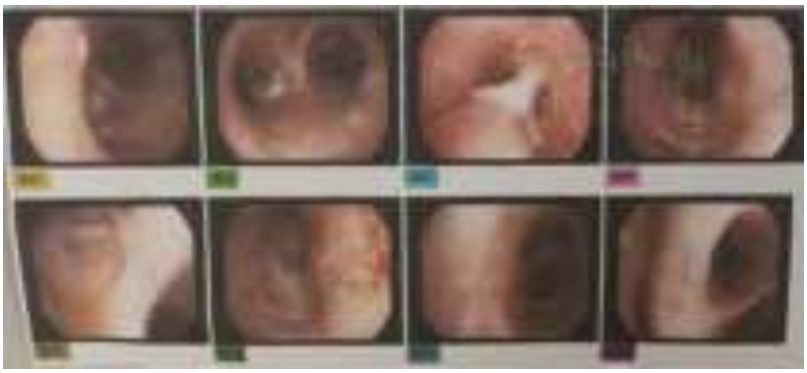

Bronkoskopi Görüntüsü

Resim 2

Tedavi öncesi ve sonrası toraks bilgisayarlı tomografi kesitleri

Sonuç: Okaliptus, terapötik özellikleri nedeniyle tüm dünyada kullanılan bir uçucu yağdır. Soğuk algınlığı gibi rahatsızlıkları tedavi etmek için kullanılır[6].Gibbs ve arkadaşları da, okaliptus yağının mevsimsel astım ve alerjik riniti şiddetlendirdiğini tespit etmişlerdir. Dünya çapında Myrtaceae türlerinden olan okaliptüs, eozinofilik apoptozisi inhibe ederek pulmoner inflamasyonu tetikleyebilir [7].Okaliptüs yağı üzerine yapılan araştırmaların sonuçlarında mukolitik , bronkodilatör, anti-inflamatuar ve Koah'ın yanı sıra Astım ve Rinosinüzit olan hastalarda alevlenme oranını azaltıcı etkiye sahip olduğunu açıklanmaktadır [8]. Najdib'in yaptığı çalışmada ise, Akut Bronşit tedavisinde okaliptüsün etkisi dört günlük tedaviden sonra iyi ölçülmüştür [9]. Okaliptus aromaterapisi bazı yayınlarda doğal şifa kaynağı kabul edilirken, olgu sunumumuzda hastanın takiplerinde Eozinofil sayısını artırması, semptomların artması ve sistemik steroid kullanımına ve Omalizumab tedavilerine rağmen dirençli astım kabul edilerek Benralizumab tedavisine geçilmesine neden olmuştur. Tedavi sonrası görüntülemelerinde bulguların regrese

oldukları görülmüştür.Okaliptusun tetiklediği Eozinofilik Astım vakaları çok sınırlı sayıda olup doğal şifa olarak görülen bu bitkinin aksine hastalığın şiddetini artırdığı ve monoklonal antikor tedavi gerekliliğine yol açabildiği vurgulanmak istenmiştir.

Anahtar Kelimeler: Eozinofilik astım, Okaliptüs yağı, İnhalasyon, Bronşial hiperreaktivite, benralizumab

Kaynakça

1-Walford HH, Doherty TA. Diagnosis and management of eosinophilic asthma: a US perspective. J Asthma Allergy. 2014 Apr 11;7:53-65. doi: 10.2147/JAA.S39119. PMID: 24748808; PMCID: PMC3990389.

2.Hamid Q, Tulic M. Immunobiology of asthma. Annu Rev Physiol. 2009;71:489–507. doi: 10.1146/annurev.physiol.010908.163200.

3.Barrett NA, Austen KF. Innate cells and T helper 2 cell immunity in airway inflammation. Immunity. 2009;31:425–437. doi: 10.1016/j.immuni.2009.08.014.

4-Galdi E, Perfetti L, Calcagno G, Marcotulli MC, Moscato G. Exacerbation of asthma related to Eucalyptus pollens and to herb infusion containing Eucalyptus. Monaldi Arch Chest Dis. 2003 Jul-Sep;59(3):220-1. PMID: 15065319.

5.Doherty T, Broide D. Cytokines and growth factors in airway remodeling in asthma. Curr Opin Immunol. 2007;19:676–680. doi: 10.1016/j.coi.2007.07.017.

6. Mathew, T., Kamath, V., Kumar, R.S., Srinivas, M., Hareesh, P., Jadav, R. and Swamy, S. (2017), Eucalyptus oil inhalation–induced seizure: A novel, underrecognized, preventable cause of acute symptomatic seizure. Epilepsia Open, 2: 350-354. https://doi.org/10.1002/epi4.12065

7. Gibbs JEM. Essential oils, asthma, thunderstorms, and plant gases: a prospective study of respiratory response to ambient biogenic volatile organic compounds (BVOCs). J Asthma Allergy. 2019;12:169-182.https://doi.org/10.2147/JAA.S193211

8. Carolin BT, Kurniati D, Satikah S. Vapor Inhalation Therapy (Eucalyptus) Introduction to The Event of ARI in Toddlers. NHSJ [Internet]. 2022Apr.1 [cited 2025Feb.16];2(1):74-8. Available from: https://nhs-journal.com/index.php/nhs/article/view/95

9. Nadjib, B. M., Amine, F. M., Abdelkrim, K., Fairouz, S., & Maamar, M. (2014). Liquid and vapour phase antibacterial activity of Eucalyptus globulus essential oil= susceptibility of selected respiratory tract pathogens. American Journal of Infectious Diseases, 10(3), 105.

Yayın No: PS-058

Plonjan Guatr Zor Astım Sebebi Olabilir Mi? : Bir Olgu

Elif Ava[1], Selvi Aşkar[1]

[1]Van Yüzüncü Yıl Üniversitesi Dursun Odabaş Tıp Merkezi

Elif Ava / Van Yüzüncü Yıl Üniversitesi Dursun Odabaş Tıp Merkezi

Giriş: Plonjan guatr tiroid kitlesinin %50'den büyük kısmının sternal çentiğin altında, mediasten içinde olması olarak isimlendirilmektedir. Zor astım tanımı tartışmalıdır, yüksek doz astım tedavisine rağmen semptom kontrolü sağlanamayan, sık alevlenme yaşayan hastalar bu gruba girmektedir. Bu olgumuzda uzun yıllar astım sebebiyle takipli bir hastamızın takip sürecinde tiroid dokusunda anlamlı büyüme olması ve bunun üzerine hastanın zamanla yüksek doz astım tedavilerine rağmen atak sıklığı ve nefes darlığının giderek artması bu sebeple zor astım olarak değerlendirilen bir olgunun sunulması, zor astım gelişiminde tiroid gibi mekanik bası yaratabilecek komşu organ dokularının da önemli rol oynayabileceğine dikkat çekilmesi amaçlandı.

Olgu: 60 yaşında kadın hasta nefes darlığı şikayeti ile polikliniğimize başvurdu. Özgeçmişinden 20 yıldır astım hastalığı olduğu düzenli inhaler tedavi aldığı öğrenildi. Son yıllarda astım atak sıklığının belirgin arttığını ve nefes darlığı şiddetinde belirgin artış olduğunu belirtti. Hasta yüksek doz inhaler tedavi almaktaydı bu sebeple atak sıklığı göz önüne alınarak hasta zor astım olarak kabul edildi. 14 yıldır multinodüler guatr mevcudiyeti sebebiyle operasyon önerildiği ancak hastanın operasyonu kabul etmediği öğrenildi. Yapılan muayenesinde oda havasında saturasyonu %94 tü. Akciğer oskültasyonunda bilateral yaygın expiratuar ronküs sesi duyuldu. Boyunda gözle görülen şişlik mevcuttu(Evre 3 guatr). Alınan kan tektiklerinde kan gazı parametreleri normal aralıktaydı. Crp: 4,4 mg/L olarak ölçüldü. Çekilen akciğer grafisinde trakea belirgin sağa deviye olarak izlendi(Resim 1A). Çekilen kontrastlı bilgisayarlı tomografisinde trakeal karinaya kadar uzanım gösteren trakeada belirgin deviasyon oluşturan tiroid dokusu izlendi(Resim 1B). Hastanın zor astım açısından son basamak tedavisine devam edildi. İzlenen Plonjan guatr sebebiyle hastaya operasyon gerçekleşmezse oluşabilecek riskler tekrar anlatılarak hasta ilgili branşa yönlendirildi.

Resim 1A, Resim 1B

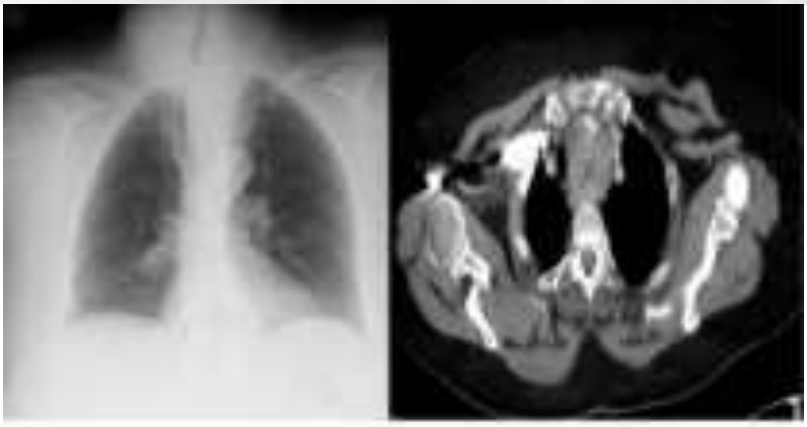

Sonuç: Zor astım, astımlı hastaların %5-10 'unu oluşturmakla birlikte astıma bağlı morbidite ve harcamaların büyük bir kısmı bu gruba aittir. Bu olgumuzda verilen medikal tedavilerin hastanın bulunduğu evreye uygun olmasına rağmen kontrol altında olmayan zor astım olgusu ile karşılaşmaktayız. Hastada solunum yolarına önemli bası yapan bir tiroid dokusu bulunması verilen medikal tedavilerin ulaşması gereken pulmoner alanlara yeterli ulaşımını kısıtlamakta ayrıca bu bası gün içi solunum iş gücünü arttırmaktadır. Bu sebeple hastada mevcut zor astım sebebi tiroid dokusunun basısına bağlı olarak düşünülmektedir. Hastanın mevcut hali ile operasyon sonrası değerlendirilmesi uygun olmasına rağmen tedaviyi kabul etmemesi sebebiyle karşılaştırma yapılması mümkün olmamaktadır. Zor astımda altta yatan fenotiplere yönelik yapılan araştırmalar sonucu altta yatan hastalığa yönelik terapötik yaklaşımlar, yönetilmesi zor olan zor astım hastalığının anlaşılmasını ve tedavi edilmesine yardımcı olmaktadır. Bu sebeple zor astım tedavi değerlendirilmesinde sadece pulmoner kaynaklı patolojilerin ön planda düşünülmemesi extrapulmoner sebeplerin ve bu sebeplere yönelik tedavi modalitelerinin uygulanması büyük önem taşımaktadır.

Anahtar Kelimeler: Plonjan Guatr, Zor Astım, Nefes darlığı

Kaynakça

Jones TL, Neville DM, Chauhan AJ. Diagnosis and treatment of severe asthma: a phenotype-based approach. Clin Med (Lond). 2018 Apr 1;18(Suppl 2):s36-s40. doi: 10.7861/clinmedicine.18-2-s36. PMID: 29700091; PMCID: PMC6334025.

Munro HM, Paxton LD. Upper airways obstruction presenting as asthma--three case histories. Cent Afr J Med. 1989 Aug;35(8):460-4. PMID: 2805058.

Hekking PW, Wener RR, Amelink M, Zwinderman AH, Bouvy ML, Bel EH. The prevalence of severe refractory asthma. J Allergy Clin Immunol. 2015 Apr;135(4):896-902. doi: 10.1016/j.jaci.2014.08.042. Epub 2014 Oct 16. PMID: 25441637.

Yayın No: PS-059

Pestisit zehirlenmesi mi yoksa İrritanla İndüklenen Astım mı? Bir Olgu Eşliğinde

Ahmet Çağın[1], Hatice Çetindoğan[2]

[1]Fatsa Devlet Hastanesi, Ordu, Türkiye
[2]Gülhane Eğitim ve Araştırma Hastanesi, Ankara, Türkiye

Ahmet Çağın / Fatsa Devlet Hastanesi, Ordu, Türkiye

Giriş: İrritanla indüklenen astım, mesleksel astımın alt grubu sayılabilen ve patogenezde reaktif hava yolu disfonksiyon sendromu (RADS) ile birlikte anılan bir durumdur. İntoks durumlarında, mesleksel astım ve maruziyetlerde ayırıcı tanıda akılda tutulması gereken bir tanıdır.

Olgu: 67 yaşında erkek hasta acil servisten göğüs hastalıkları polikliniğimize danışıldı. Hasta tarım işçisi olup sabah tarım ilacı uygulaması yaptıktan 2 saat sonrasında baş ağrısı, baş dönmesi, terleme ve solunum güçlüğü ile acile başvurdu. Vitallerde oksijen saturasyonu %96, nabzı 70/dk, vücut sıcaklığı 36.4 ve normatansifti. Solunum sistemi muayenesinde yaygın ronküsleri mevcuttu. Kanlarında hemoglobin düzeyi 14.7, eozinofil düzeyi 400/mikrolitre, CRP 4, böbrek fonksiyon testleri ve karaciğer fonksiyon testleri normal izlendi, hastaya ileri tetkik amaçlı Toraks BT ve kan gazı ile toksikoloji planlandı, hastanın Toraks BT'de parankimal yapılar normal, peribronşiyal kalınlaşmalar izlendi. Hastaya tanısal amaçlı SFT yapıldı, FEV1/FVC: 0,79 FEV1 ve FVC normal sınırlarda, reverzibilitesi 560 ml artış ve %18 değişim ile pozitif izlendi. Kolinesteraz düzeyleri normaldi. Hastaya astım atak tanısı ile sistemik steroid ve bronkodilatör tedavi başlandı.

Sonuç: İrritanla indüklenen astım atağı kimyasal alerjen maddelere bağlı maruziyetlerle oluşan ani nefes darlığı öksürük göğüste sıkışma hırıltılı solunum ile giden ve solunum fonksiyon testlerinde bronkodilatör yanıtın da az mikarda gözlendiği, RADS ile birlikte değerlendirilen bir durumdur.Pestisit insektisit zehirlenmesi ise kimyasal maddelere maruz kaldıktan sonra ani ve kısa süre içerisinde gelişen baş ağrısı bulantı bilinç değişikliği ve solunum bozukluklarıyla belirti veren nörotoksiste ve kardiyotoksisitesi nedeniyle mortal seyreden tanısında kan gazında asidoz ve hipoksemi, biyokimyasal parametrelerde bozulma, EKG değişiklikleri saptanabilen spesifik antidotların uygulandığı ve destek tedavisi gereken acil bir durumdur, iki durumda da koruyucu ekipman ve güvenlik önlemlerinin alınması en önemli önleme yöntemidir.İrritanla indüklenen astım genellikle solunumsal problemlerle ilerleyen bir süreçtir, hava yolu epitelinin zarar görmesi patogenezde rol oynamaktadır, intoks durumları ise ani gelişen ve sistemik toksisiteye de neden olan akut bir durumdur. İki durumun ayrımının yapılması klinisyenler için tedavi ve süreci yönetmekte önemlidir.

Anahtar Kelimeler: İrritanla indüklenen astım, RADS, İntoks

Kaynakça

1. Dykewicz MS. Occupational asthma: Current concepts in pathogenesis, diagnosis, and management. J Allergy Clin Immunol 2009; 123: 519

2. Vandenplas O, Dressel H, Nowak D, Jamart J. ERS Task Force on the Management of Work-related Asthma. What is the optimal management option for occupational asthma? Eur Respir Rev. 2012; 21: 97-104. doi: 10.1183/09059180.0000491

3. Mazurek JM, White GE. Centers for Disease Control and Prevention (CDC). Work-related asthma 22 states, 2012. MMWR Morb Mortal Wkly Rep 2015; 64: 143

4. Henneberger PK, Mirabelli MC, Kogevinas M, et al. The occupational contribution to severe exacerbation of asthma. Eur Respir J 2010; 36: 743

Yayın No: PS-060

Biyolojik Tedavi ile Semptom Kontrolü Sağlanan Kronik Eozinofilik Pnömoni ve Astım Birlikteliği

İsmail KAVAK[1], Dilek KARADOĞAN[1], Recep EVCEN[2], Nur HÜRSOY[3], Ünal ŞAHİN[1]

[1]Recep Tayyip Erdoğan Üniversitesi, Tıp Fakültesi, Göğüs Hastalıkları Anabilim Dalı, Rize
[2]Recep Tayyip Erdoğan Üniversitesi, Tıp Fakültesi, İmmünoloji ve Alerji Hastalıkları Bilim Dalı, Rize
[3]Recep Tayyip Erdoğan Üniversitesi, Tıp Fakültesi, Radyoloji Anabilim Dalı, Rize

İsmail KAVAK / Recep Tayyip Erdoğan Üniversitesi, Tıp Fakültesi, Göğüs Hastalıkları Anabilim Dalı, Rize

Giriş: Kronik eozinofilik pnömoni (KEP), doku ve periferik kan eozinofilisi ile karakterizedir ve tanısı, diğer eozinofilik akciğer hastalıklarının dışlanmasından sonra klinik semptomlara ve laboratuvar bulgularına dayanır (1-4). İnterstisyel akciğer hastalıklarının %1-3'ünü oluşturduğu tahmin edilmektedir (2). Kronik eozinofilik pnömoni en sık 30 ile 45 yaşları arasında ve kadınlarda erkeklerden 2 kat daha sık görülmektedir. KEP'li hastalar genellikle sigara içmemekte, üçte ikisine kadarında erişkin başlangıçlı astım öyküsü bulunmaktadır ve yaklaşık yarısında daha önce atopik dermatit veya alerjik rinit hikayesi mevcuttur (5). Kortikosteroid tedavisi idiyopatik KEP için etkilidir, ancak doz azaltılmasından sonra nüks sıktır, bu da kronik kullanıma ve kortikosteroidle ilişkili yan etkilere yol açar. Günümüzde, interlökin 5'i (IL-5) hedefleyen biyolojik ajanlar, sık nüks eden idiyopatik KEP hastalarının tedavisinde alternatif olarak düşünülmektedir, ancak ayrıntılı etkileri tam olarak anlaşılamamıştır (6). Biyolojik tedavi ile ancak semptom kontrolü sağlanan astım tanılı olgumuzda KEP tanılı bir hastamızı konuya dikkat çekmek amacıyla sunmayı amaçladık.

Olgu: Astım tanısıyla takipli 55 yaş kadın hastanın, COVID pandemisinin artış eğiliminde olduğu dönemde, öksürük, nefes darlığında artış yakınmaları ile acil servise ve polikliniklere başvuruları mevcuttur. Hastanın astım nedeniyle yıllardır inhaler bronkodilatör ve yüksek doz inhaler kortikosteroid kombinasyonu kullandığı, ilaveten montelukast ve deslorotadin kombinasyonu ve lüzum hali kısa etkili beta agonist kullandığı öğrenildi. Hastanın yüksek çözünürlüklü toraks tomografisinde her iki akciğerde santral ve periferal yerleşimli buzlu cam alanlarının izlenmesi nedeniyle viral pnömoni düşünülerek hastaneye yatırılarak tedavi edildiği öğrenildi. Yatışında ve taburculuğunda sistemik kortikosteroid tedavilerinin uygulandığı ve steroid tedavilerinin kesilmesi ile yakınmalarının, klinik ve radyolojik bulgularının yinelediği görüldü (Resim 1). Fizik muayene bulgularında sınırda hipoksemi (SpO2 %88), taşikardi, takipne, bilateral yaygın sibilan ronküsler patolojik bulgular olarak kaydedilmişti. Periferik kan sayımında eozinofil sayısı 4.58 mm3

(%41,6). Hastadan çalışılan COVID PCR negatif olarak raporlanmıştı. Hasta romatoloji ve kardiyoloji bölümlerine konsülte edildi ve eozinofilik vaskülit yönünden bir patolojik laboratuar veya klinik bulgu saptanmadı. Hastanın klinik ve radyolojik bulguları doğrultusunda KEP tanısı konarak mepolizumab 100 mg tedavisi başlandı. Mepolizumab tedavisi sonrasında radyolojik bulgularında 14 hafta sonra tam rezolüsyon izlendi (Resim 2). Hasta şu an 15 aydır benralizumab 30 mg ile takiplidir ve astım açısından tam kontroldedir.

Resim 1

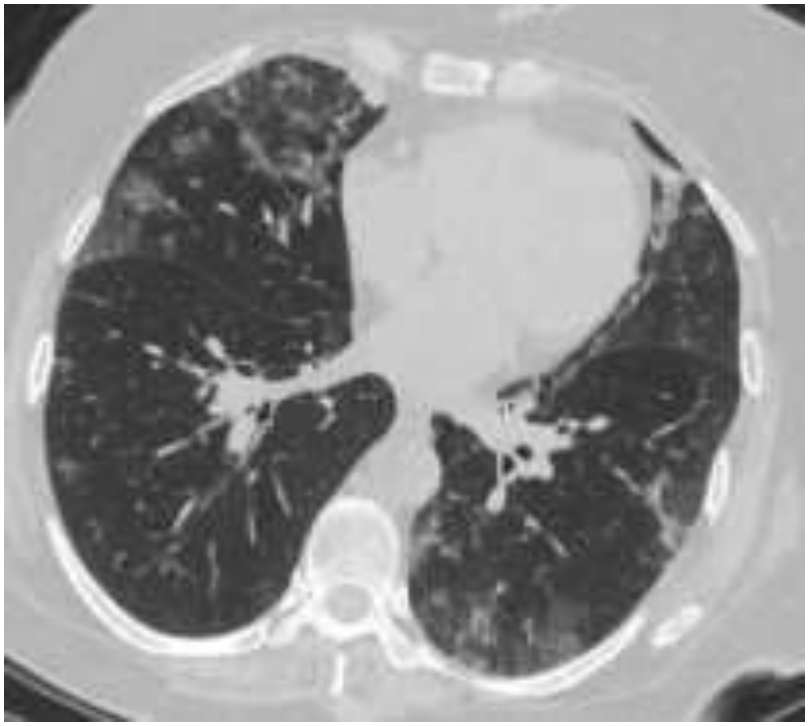

Resim 2

Sonuç: Sık relapslarla seyreden idiyopatik KEP tanısında, anti-IL-5 ajenların etkinliği incelenen olgu serilerinde raporlanmıştır (6). Öncelikle astım hastalarında ayırıcı tanılar arasında, tanı kriterleri göz önünde bulundurularak akla gelmelidir. Bizim olgumuzda da görüldüğü üzere sık relaps olan KEP hastalarının tedavisinde anti-IL-5 ajanlar alternatif olarak düşünülmelidir.

Anahtar Kelimeler: Kronik eozinofilik pnömoni, Benralizumab, Mepolizumab

Kaynakça

1. Cottin, V ve Cordier, JF. Eozinofilik pnömoni V Cottin, JF Cordier ve L Richeldi editörlerinde. Yetim Akciğer Hastalıkları: Nadir Akciğer Hastalıklarına Klinik Bir Kılavuz . Londra: Springer Londra (2015). 227–51.

2. Liebow, AA ve Carrington, CB. Eozinofilik pnömoniler. İlaç . (1969) 48:251–85. doi: 10.1097/00005792-196907000-00001

3. Wechsler, ME. Pulmoner eozinofilik sendromlar. İmmünol Alerji Kliniği N Am . (2007) 27:477–92. doi: 10.1016/j.iac.2007.07.005

4. Suzuki, Y ve Suda, T. Eozinofilik pnömoni: önceki literatürün, nedenlerin, tanının ve yönetimin bir incelemesi. Allergol Int . (2019) 68:413–9. doi: 10.1016/j.alit.2019.05.006

5. Cottin, V. Eozinofilik akciğer hastalıkları. Clin Chest Med . (2016) 37:535–56. doi: 10.1016/j.ccm.2016.04.015

6.Tashiro H, Takahashi K, Kurihara Y, Sadamatsu H, Kuwahara Y, Kimura S, Sueoka-Aragane N. Anti-IL-5 Agents for the Treatment of Idiopathic Chronic Eosinophilic Pneumonia: A Case Series. J Asthma Allergy. 2022 Feb 9;15:169-177. doi: 10.2147/JAA.S343272. PMID: 35177908; PMCID: PMC8843786.

Yayın No: PS-061

ABPA Kaynaklı Uygunsuz ADH ve Pulmoner Emboli Seyri Gösteren Astım Olgusu

Gülce Cansu Serin[1], Vahide Özdemir[1], Demet Karnak[1]

[1]Ankara Üniversitesi Tıp Fakültesi Göğüs Hastalıkları Anabilim Dalı

Gülce Cansu Serin / Ankara Üniversitesi Tıp Fakültesi Göğüs Hastalıkları Anabilim Dalı

Giriş: Pulmoner aspergilus konağın immün yanıtına bağlı olarak aspergilloma, invaziv pulmoner aspergillozis, kronik nekrotizan aspergilloz ve alerjik bronkopulmoner aspergilloz(ABPA) gibi çeşitli pulmoner tutulumlar yapabilmektedir(1). Aspergilusun klinik tutulumları bazen beraber görülebilmektedir(1). Pulmoner tromboemboli(PTE) ve ABPA birlikteliği ise oldukça enderdir(2,3). Embolinin etiyopatogenezinde damar intimasındaki inflamasyondan kaynaklı yatkınlık ve fungal trombüs sorumlu tutulmaktadır. Uygunsuz ADH Sendromu en çok tümoral olgularda geliştiği bilinmesine rağmen akciğer enfeksiyonları da ADH üretimini indükleyip hiponatremiye ve idrar osmolalite artımına sebep olmaktadır(4,5).

Olgu: İki yıldır bilinen ABPA ve geçirilmiş tüberküloz öyküsü olan 80 yaşında erkek hasta öksürük, iki kere geçirilmiş ciddi senkop öyküsü ve kilo kaybı yakınmalarıyla kliniğimize başvurdu. Geliş muayenesinde ekspriyum uzundu ve patolojik ek ses yoktu. Nörolojik muayenesi normaldi. Parmak ucu saturasyonu oda havasında %96'ydı. Hastanın yapılan tetkiklerinde eozinofil 1720/mm3 (ND: 0-500 /mm3) , sodyum 120 mmol/L(ND: 135-145 mmol/L) ve d-dimer 5300 ng/ml(ND: 0-500 ng/ml) olarak saptandı. Hastanın iki kere senkop nedeniyle acile başvuru öyküsü vardı. O dönem görülen tahlillerinde ciddi hiponatremi saptanmıştı. Klinik takiplerinde sodyum 110-120 mEq/L arasında seyretti. Normovolemik olan hastanın idrar osmalalitesi yüksekti(166 mOsm/kg, ND:275-295 mOsm/kg) , idrar sodyum değeri 42 mEq/L(ND:20 mEq/L) olarak saptandı. Akciğer görüntülemesinde sol üst lobda mantar topuna ait görünüm(Resim 1) ve her iki orta ve alt zonda santral bronşektazi mevcuttu. Kranial görüntülemelerinde hipofiz bezi normaldi, kafa içi yer kaplayan oluşum izlenmedi. Hormon incelemeleri normaldi. Mevcut bulgular ile hastaya uygunsuz ADH Sendromu tanısı kondu. Hipertonik solüsyon ve sodyum replasmanı verildi. Hastanın tüberkülin deri testi, ARB'si ve tüberküloz-PCR negatif olarak geldi. Yapılan bronkoskopide endobronşiyal lezyon izlenmedi. Gönderilen balgam ve bronş lavajı kültüründe Aspergilus niger üremesi oldu ve serum spesifik Aspergilus fumigatus antikoru pozitif olarak saptandı. Hastanın d-dimer yüksekliği nedeniyle çekilen ventilasyon perfüzyon sintigrafisinde sağ akciğer orta lob medial ve lateral segmentlerde subsegmental uyumsuz perfüzyon ventilasyon defektleri saptandı ve yüksek olasılıklı pulmoner tromboemboliyle uyumlu bulundu. Hastaya düşük molekül ağırlıklı heparin ve vorikonazol tedavisi 1x 200 mg şeklinde

başlandı. Takiplerinde karaciğer enzimlerinin yükselmesi nedeniyle hastanın tedavisi itrakanazol ile değiştirildi. Antifungal tedavi ve uygun bronkodilatör tedavi ile uygunsuz ADH bulguları ve klinik durumu toparlayan, sodyum replasmanına ihtiyacı kalmayan olgunun takipte hormonal anti-ADH tedavisi planlanmadı.

Resim 1

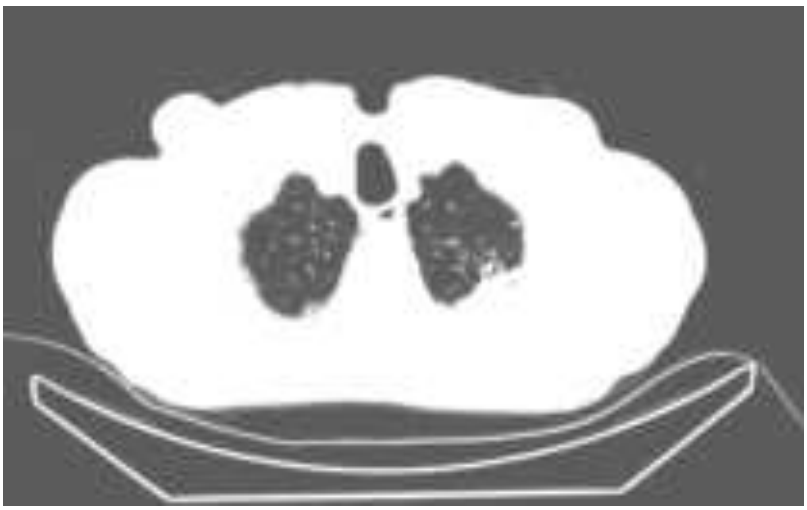

Sol üst lobda fungus topu görünümü

Sonuç: ABPA'lı olguda aspergilloma, pulmoner emboli, tedaviye refrakter hiponatremi ve uygunsuz ADH sendromu birlikteliği literatürde bulunamamıştır. Bu ender birliktelik bu nedenle sunulmuştur. ABPA ve bronşial astım varlığında uygunsuz ADH sendromu ve fungal orijinli emboli gelişebileceği akılda mutlaka bulundurulmalıdır.

Anahtar Kelimeler: Alerjik bronkopulmoner aspergilloz, Pulmoner tromboemboli, Hiponatremi, Uygunsuz ADH Sendromu, Astım

Kaynakça

1. Karnak D, Avery RK, Gildea TR, Sahoo D, Mehta AC. Endobronchial fungal disease: an under-recognized entity. *Respiration*. 2007;74(1):88-104. doi:10.1159/000094708

2. Pan Y, Xu F, Ou-Yang W. A case report of pulmonary thromboembolism following allergic bronchopulmonary aspergillosis. *Medicine (Baltimore)*. Jan 2020;99(2):e18692. doi:10.1097/md.0000000000018692

3. Liu ZB, Xie WM, Zhai ZG, Cao B, Wan J. Pulmonary aspergillosis with in-situ pulmonary artery thrombosis: to anti-coagulate or not? *Chin Med J (Engl)*. Jul 20 2019;132(14):1742-1744. doi:10.1097/cm9.0000000000000336

4. Bryant DH. The syndrome of inappropriate secretion of antidiuretic hormone in infectious pulmonary disease. *Med J Aust*. Jun 17 1972;1(25):1285-8. doi:10.5694/j.1326-5377.1972.tb116493.x

5. Goldstein CS, Braunstein S, Goldfarb S. Idiopathic syndrome of inappropriate antidiuretic hormone secretion possibly related to advanced age. *Ann Intern Med*. Aug 1983;99(2):185-8. doi:10.7326/0003-4819-99-2-185

Yayın No: PS-062

Olgu sunumu: Akut ve kronik eozinofilik pnömoni

Levent Özdemir[1], Şengül Aksakal[2], Savaş Gegin[1], Esra Arslan Aksu[3], Burcu Özdemir[1]

[1]Samsun Eğitim ve Araştırma Hastanesi Göğüs Hastalıkları
[2]Samsun Eğitim ve Araştırma Hastanesi Allerji ve İmmünoloji
[3]Samsun Üniversitesi Tıp Fakültasi Göğüs Hastalıkları

Savaş Gegin / Samsun Eğitim ve Araştırma Hastanesi Göğüs Hastalıkları

Giriş: Akut ve kronik eozinofilik pnömoni (AEP, KEP), periferik kan ve akciğer dokularında ve / veya BAL sıvısında eozinofifillerin belirgin birikimi ile karakterize nadir görülen interstisiyel akciğer hastalığıdır.AEP ve KEP, patofizyoloji, radyolojik bulgular ve kortikosteroidlere tedavi yanıtı açısından bazı benzerlikleri paylaşır. Bununla birlikte, etiyoloji, klinik belirtiler ve hastalık seyrinde belirgin bir şekilde farklılık gösterir. AEP ve KEP'ler kortikosteroidlere iyi yanıt verir. KEP'li hastalarda sıklıkla nüks izlenirken, AEP'li hastalarda nadiren görülür (1,2)

Olgu: Akut eozinofilik pnömoni olgusu: 18 yaşında bir erkek hasta, dört gün önce başlayan ve giderek artan nefes darlığı, öksürük şikayeti ile acil servise başvurdu. Özgeçmişinde daha önce bilinen bir hastalığı, atopisi, sigara yada uyuşturucu madde ile karşılaşma öyküsü yok. Acil servisde oksijen saturasyonunun (%82) düşük olması ve akciğer tomografisinde yaygın buzlu cam dansitesinde infiltrasyon saptanması üzerine yoğun bakıma yatırıldı. Ateş, balgamlı öksürük, CRP yüksekliği gibi enfeksiyonu düşündüren bulguları yoktu. Balgam, kan ve idrar kültüründe üreme saptanmadı. Viral sürüntü paneli, kollogenöz markerları, madde kullanım ve gaitada parazit testleri negatif olarak saptandı. Hastanın acil servisindeki hemogramında eozinofil sayısı 8400 (%26,5) idi. Hastaya nonspesifik antibiyotik ve AEP düşünülerek 3 gün 250 mg/gün metil prednizolon başlandı. Tedavi sonrası klinik radyolojik ve laboratuvar değerleri düzeldi. Metil prednizolon tedavisi azaltılarak 2 ayda kesildi. Hasta bir yıl içinde atak geçirmedi. Kronik eozinofili olgusu: 63 yaşında kadın hasta, öksürük ve nefes darlığı şikayeti ile değerlendirildi. Özgeçmişinde diyabet ve hipertansiyon mevcuttu. Sigara içim öyküsü yoktu. Solunum sistemi ve diğer sistem muayeneleri normal olarak saptandı. Yüksek rezolusyonlu toraks tomografisinde her iki akciğerde dağınık yerleşimli buzlu cam dansitesinde noduler lezyonlar gözlendi Resim (1-2). Geriye yönelik 1 yıl önceki hastanın laboratuvar ve radyolojısı ıncelendiğinde hemogramında eozinofilinin %23 (1500) olduğu, toraks romografisinde de her iki akciğerde farklı lokalizasyonlarda noduler buzlu cam alanlarının olduğu izlendi. Laboratuvar bulgularında hemogramda eozinofil %28,8 (1600), total IG E:1853 olarak saptandı. Kollogenöz markerları ve gaitada parazit testleri negatif olarak saptandı. Malignite taramasında PET-CT de lezyon saptanmadı. Maruziyet ve ilaç öyküsü yoktu.Bronkoskopik incelemede endobronşiyal lezyon saptanmadı. Yapılan bronkoalveolar

lavajda %30 eozinofili ve mukoza biyopsisinde %5 eozinofili saptandı.Klinik, laboratuar ve radyolojik bulgular ile kronik eozinofilik pnömoni düşünülen hastaya 32 mgr /gün metilprednizolon tedavisi başlandı. Tedavi takip sürecinde doz azaltılarak 6 ayın sonunda kesildi. Tedavi sonunda HRCT'de lezyonların kaybolduğu (resim 3-4) ve hemogramda eozinofil sayısının (%7) (390) düzeldiği saptandı. Klinik takibinin 3. ayında öksürük şikayeti gelişmesi üzerine yapılan hemogramında eozinofil sayısının 1090 (%16,6) olduğu ve HRCT'de sağ üst lob posteriyoda yeni gelişen nodül izlendi. Hasta nüks olarak değerlendirilerek mepolizumab tedavisi uygulandı. Tedavi sonrası eozinofil sayısının 280 (%6,5) olduğu ve HRCT'deki lezyonun kaybolduğu görüldü.

Akut eozinofilik pnömoni torask bt

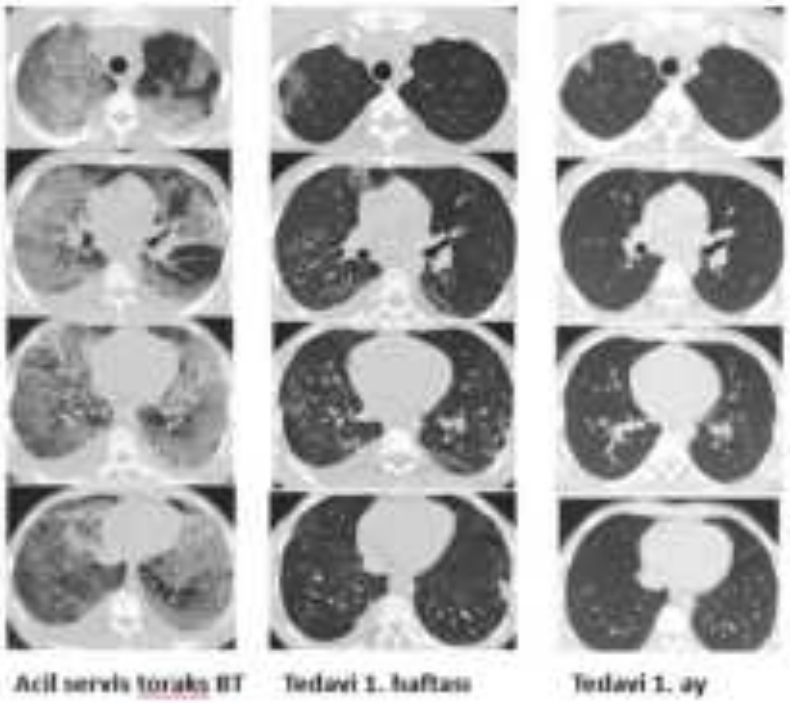

Akut eozinofilik pnömoni tedavi başlangıcı ve tedavi sonu torask bt

Kronik eozinofilik pnömoni

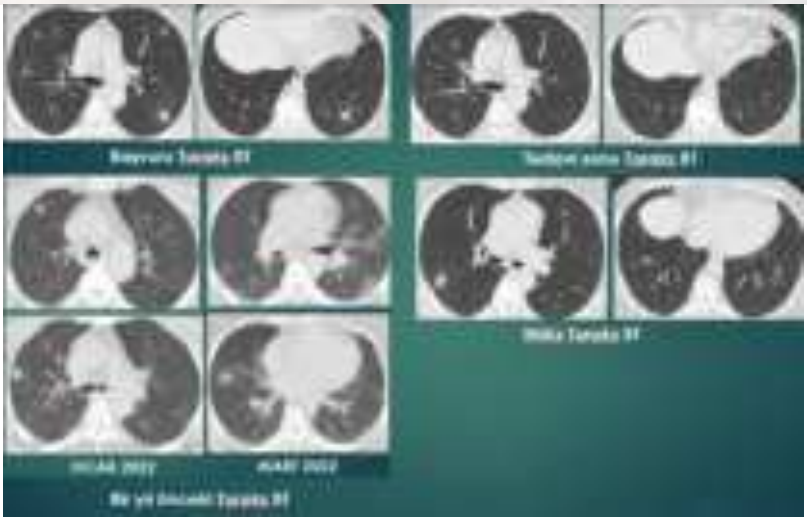

Kranik eozinofilik pnömoni tedavi başlangıcı ve tedavi sonrası toraks bt

Sonuç: Kliniğimizde steroid ile tedavi ettiğimiz AEP ile steroid tedavisi sonrasında nüks gelişen ve mezolizumab ile tedavi ettiğimiz KEP'li hastaları sunmak istedik

Anahtar Kelimeler: akut eozinofilik pnömoni, kronik ozinofilik pnömoni

Kaynakça

1. Carbone RG, Puppo F, Mattar E, Roden AC, Hirani N. Acute and chronic eosinophilic pneumonia: an overview. Front Med (Lausanne). 2024;11:1355247. Published 2024 Apr 22. doi:10.3389/fmed.2024.1355247

2. Suzuki Y, Suda T. Eosinophilic pneumonia: A review of the previous literature, causes, diagnosis, and management. Allergol Int. 2019;68(4):413-419. doi:10.1016/j.alit.2019.05.006

Yayın No: PS-063

Vorikonazol İle Fotosensitivite Gelişen Semi-İnvazif Aspergillozis : Olgu Sunumu

Müge Erbay[1], Belma Altınok[2]

[1]Karadeniz Teknik Üniversitesi Tıp Fakültesi, Göğüs Hastalıkları Anabilim Dalı, İmmünoloji ve Alerji Bilim Dalı, Trabzon, Türkiye
[2]Karadeniz Teknik Üniversitesi Tıp Fakültesi, Göğüs Hastalıkları Anabilim Dalı, Trabzon, Türkiye

Belma Altınok / Karadeniz Teknik Üniversitesi Tıp Fakültesi, Göğüs Hastalıkları Anabilim Dalı, Trabzon, Türkiye

Giriş: İnvaziv aspergillozis, immün sistemi baskılanmış konakçılarda en sık görülen küf enfeksiyonudur. Enfeksiyon için en sık görülen risk faktörleri nötropeni ve glukokortikoid kullanımıdır ancak diğer risk faktörleri arasında hematopoetik hücre nakli, solid organ nakli, biyolojik ajanların kullanımı, akciğer hastalıkları yer alır. İnvaziv aspergillozisin ilk tedavisi için dirençli bir patojen düşünülmüyor ise varikonazol önerilmektedir. Vorikonazol tedavisinde görülen en sık yan etkiler; sinüzit, pansitopeni, artmış immun yanıt, periferik ödem, depresyon, baş ağrısı, görme bozukluğu, aritmi, hipotansiyon, makülopapüler döküntü, akut böbrek yetmezliği, hematüri olmaktadır ancak yaygın olmayan belirtilerinden biri olan ciltte fotosensitivite gözlenen olgumuzu sunmayı amaçladık.

Olgu: 70 yaşında erkek hasta, öksürük, kan tükürme, nefes darlığı, göğüs ağrısı şikayeti ile göğüs hastalıkları polikliniğine başvurdu. Özgeçmişinde eski sigara içicisiydi ve hipertansiyon, kronik böbrek hastalığı, benign prostat hiperplazisi mevcuttu. Toraks BT'sinde her iki akciğer parankiminde sol akciğer üst lob lingular segment ve alt lobda daha belirgin yaygın kistik varikoid bronşetaziler içinde yerleşimli invaziv aspergilloma ile uyumlu solid lezyon izlendi (Şekil 1). Laboratuvarda; serum galaktomannan negatif, BAL'da galaktomamnan pozitif, ARB negatif, inflamatuar-benign sitoloji olarak sonuçlandı. Semi-invazif aspergillozis tanısıyla vorikonazol (200 mg, günde 2 kez) tedavisi başlandı. Vorikonazol 70. gününde özellikle yüzünde ve sol kolunda kaşıntısız eritematöz döküntüler gelişti; gövdesi, kalçaları ve genital bölgesi korunmuştu (Şekil 2). İlaç alerjisi şüphesi ile Alerji ve İmmünoloji polikliniğimize yönlendirildi. Vorikonazol ilaç düzeyi hastanemizde bakılamadığı için ölçülemedi. Lezyonların hastanın vücudunun güneşe maruz kalan bölgelerinde olması ve özellikle yüzündeki kırışıklıkların eritemli olmaması (korunmuş olması) üzerine hastaya vorikonazol ilişkili fotosensitivite tanısı konuldu. Güneşten kaçınma önlemleri ve topikal steroid tedavisi verilerek vorikonazol tedavisine devam edildi.

Hastanın cilt lezyonları geriledi ve 6 aylık vorikonazol tedavisini tamamlayabildi. Solunumsal şikayetlerinde ve radyografisinde iyileşme görüldü.

Şekil 1. Hastanın tanısındaki Toraks BT bulguları

Şekil 1. Hastanın tanısındaki Toraks BT bulguları

Şekil 2. Hastanın yüzündeki eritematöz döküntü

Şekil 2. Hastanın yüzündeki eritematöz döküntü

Sonuç: Yetişkinlerde fotosensitivite, vorikonazol alan hastaların %1 ila %2'sinde görülür ve genellikle 12 haftalık tedaviden sonra ortaya çıkar. Hekimlerin, invaziv fungal enfeksiyonlar için vorikonazol alan immün sistemi baskılanmış hastalarda nadir görülen fotosensitivite reaksiyonlarının farkında olması önemlidir. Bu reaksiyonlar tedavi süresince herhangi bir zamanda ve vorikonazol seviyesi terapötik aralıkta olsa da ortaya çıkabilir. Vorikonazol alan ve güneş ışığına maruz kalabilecek hastalara, fototoksisiteyi önlemek veya en aza indirmek için güneş kremi kullanmaları ve doğrudan güneş ışığına maruz kalmaktan kaçınmaları ve koruyucu giysiler giymeleri önerilmelidir.

Anahtar Kelimeler: İnvaziv Aspergillozis, Fotosensitivite, Vorikonazol

Kaynakça

Abdel-Haq N, Surapaneni V, Seth D, Pansare M, Asmar BI. Voriconazole-Induced Photosensitivity in Children: A Case Report and Literature Review. Glob Pediatr Health. 2014 Dec 1;1:2333794X14562230. doi: 10.1177/2333794X14562230. PMID: 27335925; PMCID: PMC4804675.

McCarthy KL, Playford EG, Looke DF, Whitby M. Severe photosensitivity causing multifocal squamous cell carcinomas secondary to prolonged voriconazole therapy. Clin Infect Dis. 2007 Mar 1;44(5):e55-6. doi: 10.1086/511685. Epub 2007 Jan 23. PMID: 17278050.

Malani AN, Aronoff DM. Voriconazole-induced photosensitivity. Clin Med Res. 2008 Sep;6(2):83-5. doi: 10.3121/cmr.2008.806. Epub 2008 Sep 18. PMID: 18801950; PMCID: PMC2572550.

Yayın No: PS-064

Astımla Karışan Nadir Bir Hastalık DİPNECH: Olgu Sunumu

İlayda Sürmen[1], Müge Erbay[2], Atila Türkyılmaz[3]

[1]Karadeniz Teknik Üniversitesi Tıp Fakültesi, Göğüs Hastalıkları Anabilim Dalı, Trabzon, Türkiye
[2]Karadeniz Teknik Üniversitesi Tıp Fakültesi, Göğüs Hastalıkları Anabilim Dalı, İmmünoloji ve Alerji Bilim Dalı, Trabzon, Türkiye
[3]Karadeniz Teknik Üniversitesi Tıp Fakültesi, Göğüs Cerrahisi Anabilim Dalı, Trabzon, Türkiye

İlayda Sürmen / Karadeniz Teknik Üniversitesi Tıp Fakültesi, Göğüs Hastalıkları Anabilim Dalı, Trabzon, Türkiye

Giriş: Yaygın idiyopatik pulmoner nöroendokrin hücre hiperplazisi (DIPNECH) klasik radyolojik bulgular, obstrüktif akciğer hastalığı semptomları, pulmoner nöroendokrin hücrelerin anormal proliferasyonu ile karakterize nadir bir akciğer hastalığıdır. Çok nadir bir hastalık olduğu için kesin insidans ve prevalans bilinmemektedir. Klinik semptomlar arasında inatçı öksürük, hırıltı, nefes darlığı ve spirometride obstrüktif akciğer hastalığını taklit eden hava akımı kısıtlaması görülür. Hastalığın sınırlı farkındalığı nedeniyle, birçok hasta doğru tanıyı almadan önce birkaç yıl boyunca yanlışlıkla astım veya KOAH tanısı alır. Kontrolsüz öksürük, nefes darlığı ve hırıltı ile yıllardır yanlış astım tanısıyla tedavi alan ve biyopsi ile DİPNECH tanısı konan olgumuzu sunmaktayız.

Olgu: 56 yaş kadın hasta, 20 yıldır olan öksürük ve nefes darlığı şikayeti ile başvurdu. Özgeçmişinde; sigara ve ek hastalık yoktu. 20 yıldır astım tanısıyla IKS+LABA ve antihistaminik tedavi almaktaydı fakat özellikle son 2 yıldır düzenli tedaviye rağmen öksürüğü giderek artmıştı. Solunum fonksiyon testinde FEV1/FVC %51, FEV1 %61 (1.29 L), FVC %89 (2.51 L) saptandı. Laboratuvarda; Total IgE 4116 kU/L, eozinofil 1230 µL (%21), Aspergillus Fumigatus spesifik IgE negatifti. Hipereozinofili için yapılan ayrıntılı tetkileri normaldi. Toraks BT'de her iki akciğer parankiminde üst loblarda ve orta lobda daha belirgin sayı ve boyutlarında öncesine göre farklılık saptanmayan büyüğü sağ akciğer üst lobda 6 mm boyutunda nodüller izlendi (Şekil 1). Göğüs cerrahisi tarafından sağ akciğer orta lob wedge rezeksiyon yapıldı. Pataloji sonucu, tipik karsinoid tümör ve DIPNECH ile uyumlu nöroendokrin hücre hiperplazisi olarak saptandı. Ga-68 DOTA-TATE PET görüntüleme sonucu ile tedavisine karar verilmesi planlandı.

Şekil 1.

Şekil 1. Hastanın Tyrolu BT'sinde nodüller ve hava hapsi görünümü

Sonuç: DIPNECH, henüz net olarak tanımlanmış risk faktörleri, tanı kriterleri, tedavi kılavuzları veya prognozu olmayan bir hastalıktır ve bu nadir akciğer hastalığını daha iyi anlamak için gelecekteki araştırmalara ihtiyaç vardır. Olgumuz literatürde bildirilen vakalarla benzer şekilde orta yaşlı kadın, uzun yıllardır yanlış astım tanılı ve tedaviye yanıtsızdı. Astım tedavisine yanıtsız, kontrolsüz semptomları olan, BT'de nodüllerle birlikte hava hapsinin eşlik ettiği hastalarda hekimlerin ayırıcı tanılarına DIPNECH'i dahil edebileceğini vurgulamak istedik. Erken teşhis, bu sinsi hastalığın tedavisinde ve prognozunda önemli bir faktör olabilir.

Anahtar Kelimeler: ASTIM, DİPNECH, KARSİNOİD TÜMÖR

Kaynakça

Babalola O, Muskrat J, Kanchustambham V. Diffuse Idiopathic Pulmonary Neuroendocrine Cell Hyperplasia (DIPNECH) Progressing to Carcinoid Tumor: A Case of Chronic Cough. Cureus. 2023 Oct 7;15(10):e46659

Koliakos E,Thomopoulos T,Abbassi Z, Duc C,Christodoulou M,Diffuse Idiopathic Pulmonary Neuroendocrine Cell Hyperplasia: A Case Report and Review of the Literature. 2017 Sep 11:18:975-979.

Warth A, Herpel E, Schmähl A, Storz K, Schnabel P.Diffuse idiopathic pulmonary neuroendocrine cell hyperplasia (DIPNECH) in association with an adenocarcinoma: a case report. 2008 Jan 25:2:21.

Yayın No: PS-065

Alerjik rinit hastalarında gözden kaçabilen gıda alerjisi: Polen-besin sendromu olgusu

Kübra Nur ÖZDEMİR[1], Müge ERBAY[2]

[1]Karadeniz Teknik Üniversitesi Tıp Fakültesi, Göğüs Hastalıkları Anabilim Dalı, Trabzon, Türkiye
[2]Karadeniz Teknik Üniversitesi Tıp Fakültesi, Göğüs Hastalıkları Anabilim Dalı, İmmünoloji ve Alerji Bilim Dalı, Trabzon, Türkiye

Kübra Nur ÖZDEMİR / Karadeniz Teknik Üniversitesi Tıp Fakültesi, Göğüs Hastalıkları Anabilim Dalı, Trabzon, Türkiye

Giriş: Polen-besin sendromu (oral alerji sendromu), duyarlı kişilerde spesifik bir polen antijeninin gıda alerjeniyle çapraz reaksiyona girmesiyle oluşur. Gıdanın tüketilmesinden birkaç dakika sonra dudaklarda ve ağızda kaşıntı, uyuşukluk ve mukozal ödem ile sonuçlanır. En sık huş poleni alerjisi olan hastalarda elma, şeftali, kiraz, soya fasulyesi, fıstık, fasulye filizi ve kivi gibi meyvelere yanıt olarak gelişir. Erişkin popülasyonun Orta Avrupa ülkelerinde yaklaşık %5'ini, İngiltere'de ise %2'sini etkilediği gösterilmiştir. Huş ağacı poleni duyarlılığı olanların ise en az %50'sinde görülebilmektedir. Olgumuz, nadir ve klinik pratikte yol gösterici olması amacıyla sunulmuştur.

Olgu: 29 yaşında kadın hasta, yaklaşık 10 yıldır elma, badem, fındık, kaju, şeftali yedikten sonra boğazda, gözde, burunda ve kulakta kaşıntı şikayetleri olması nedeniyle polikliniğimize başvurdu. İlk yıllarda oral antihistaminik ile rahatlarken son zamanlarda oral antihistaminik fayda etmiyormuş. 10 yıldır aralıklı olan, bahar aylarında ve toz maruziyeti ile artış gösteren burun kaşıntısı, akıntısı, hapşırık oluyor ve tedavi almıyormuş. Deri prick testinde ot karışımı (7x6 mm), yabani otlar (3x3 mm), ağaç karışımı (11x10 mm), fındık ağacı (15x9 mm), huş ağacı (6x6 mm) pozitif saptandı. Gıdalarla yapılan prik-to-prik testinde elma, elma kabuğu ve fındık pozitif sonuçlandı (Şekil 1). Laboratuvarda; total IgE 297 kU/L, eozinofil 630/mm3, bazal triptaz normal (8,4 ug/L) saptandı. Spesifik IgE sonuçları; D1-D2 class 2 (+), Tx9 ağaç polenleri class 4 (+), Fındık class 4 (+), Badem class 2(+) pozitif saptandı. Hastaya alerjik rinit, ağaç polen alerjisi ve buna bağlı elma, fındık, badem ile gelişen polen besin sendromu tanısını koyduk. Yanlışlıkla tüketim sonrası reaksiyon geliştiğinde ağzını su ile durulaması, antihistamin kullanması, anafilaksi gelişirse adrenalin oto-enjektör kullanması önerildi.

Şekil 1

Olgunun prik-to-prik test sonucu (H; histamin, N; salin)

Sonuç: Polen-besin sendromuna neden olabilen en sık solunum alerjeni huş ağacı polenidir. Besin alerjisi nedeniyle başvuran hastalarda, polen alerjisi ve alerjik rinit varlığında polen-besin sendromunu düşünmemiz gerektiğini vurgulamak istedik.

Anahtar Kelimeler: polen-besin sendromu, alerjik rinit, oral alerji sendromu

Kaynakça

Comprehensive review of pollen-food allergy syndrome: Pathogenesis, epidemiology, and treatment approaches, Y. Kato et al. / Allergology International 74 (2025) 42-50

Yayın No: PS-066

A Rare Cause of Acute Bronchial Asthma Attack in Elderly Patients: Hypocalcemia

Betül Sena Günay[1], Cansu Yıldız[1], Derya Kocakaya[1], Hazal Şalva Çoban[2]

[1]Marmara Üniversitesi Tıp Fakültesi, Göğüs Hastalıkları ABD
[2]Marmara Üniversitesi Tıp Fakültesi, İç Hastalıkları Anabilim Dalı, Endokrinoloji ve Metabolizma Hastalıkları BD

Betül Sena Günay / Marmara Üniversitesi Tıp Fakültesi, Göğüs Hastalıkları ABD

Introduction: Asthma is an increasingly common disease characterized by chronic airway inflammation and variable airflow obstruction. An acute asthma attack can occur at any time and progress to life-threatening severity.Hypocalcemia may develop due to vitamin D deficiency, hypoalbuminemia, chronic kidney disease, parathormone deficiency, and may present with widespread muscle pain-cramps, dry skin, confusion, seizures, and paresthesia.Hypocalcemia causes smooth muscle contraction, narrowing the airways and may induce bronchospasm/laryngospasm.Although hypocalcemic laryngospasm and bronchospasm are a well-known pediatric emergency, they have rarely been reported in the elderly. In this group of patients, severe hypocalcemia may present with bronchospasm that can mimic asthma exacerbation.

Case: An 83-year-old female patient with known asthma, hypertension and pulmonary thromboembolism applied to the emergency department with complaints of cough and increased amount of sputum, wheezing, and dyspnea. She was already on inhaled salmoterol-fluticasone and systemic theophylline treatment for her asthma. Vital signs of the patient upon arrival were temperature: 36.6 C, blood pressure: 106/82 mmHg, pulse: 84/minute, room air oxygen saturation is 86% and respiratory rate is 24/ minute. On physical examination, there is bilateral wheezing at all lung fields and prolonged expiration. Laboratory findings: CRP: 23 mg/L, procalcitonin: 0.1 microgram/L, white blood cell in complete blood count: 4300 mcL, neutrophil: 3800 mcL, hemoglobin: 10.7 g/dL, platelet: 184000 cells/mL, Na:141 mmol/L K:3,4 mmol/L Ca:7,58 mg/dL p:2 mg/dL mg: 1,8 mg/dL, pH in blood gas: 7.408 CO2: 49mmHg sPO2: 89% HCO3: 24.1 mmol/L. There is a mosaic perfusion pattern in the thorax computed tomography taken in the emergency department. With the preliminary diagnosis of asthma attack, the patient was started on methylprednisolone 2x40 mg iv and salmeterol-ipratorprium inhaler, ceftriaxone+clarithromycin treatments. Despite bronchodilator and high-dose steroid treatment, severe bronchospasm continued on physical examination.In the patient's biochemistry results, the blood calcium level was 6.97 mg/dL and the 25-OH vitamin D sent was determined to be <4.5 microgram/L and parathormone: 927 ng/L, and the patient was evaluated as hypocalcemic

secondary to osteomalacia. On physical examination and interrogation, there were signs of hypocalcemia, dry skin, paresthesia, and bronchospasm; Chovstek and Trousseau findings were absent. The patient was started on IV calcium gluconate and oral calcium replacement and vitamin D loading therapy. After increasing the calcium level above 8 within 48 hours, the patient's physical examination findings improved significantly and her bronchospasm revealed. It was thought that the patient's bronchospasm developed secondary to hypocalcemia.

Conclusion: Vitamin D deficiency is a common condition in the elderly population. Electrolyte disorders that develop due to vitamin D deficiency are hypocalcemia and hypomagnesemia. Hypocalcemia may present with symptoms of paresthesia, bronchospasm, and muscle cramps. In cases with bronchospasm/laryngospasm that does not improve despite bronchodilator treatment, electrolytes should be reviewed and appropriate replacement therapy should be planned.

Keywords: Acute Bronchial Asthma Attack, Elderly Patients, Hypocalcemia

Kaynakça

1-Jain N, Kumari K, Roy S, Syal R. Hypocalcaemia-induced acute exacerbation of bronchial asthma: An unusual cause of a common disorder. Indian J Anaesth. 2020 Sep;64(9):820-821. doi: 10.4103/ija.IJA_564_20. Epub 2020 Sep 1. PMID: 33162586; PMCID: PMC7641082.

2-Hala A. Mohammad, Mohammad T. Abdulfttah, Ali O. Abdulazez, Ahmed M. Mahmoud, Rasha M. Emam,A study of electrolyte disturbances in patients with chronic stable asthma and with asthma attacks,Egyptian Journal of Chest Diseases and Tuberculosis,Volume 63, Issue 3,2014.

3-Venkatesh C, Chhavi N, Gunasekaran D, Soundararajan P. Acute stridor and wheeze as an initial manifestation of hypocalcemia in an infant. Indian J Endocrinol Metab. 2012 Mar;16(2):320-1. doi: 10.4103/2230-8210.93781. PMID: 22470880; PMCID: PMC3313761.

4-Stridor secondary to hypocalcemia in the elderly: An unusual presentation
Srivastava, Amit et al.
European Journal of Internal Medicine, Volume 19, Issue 3, 219 - 220

5-Joosen DA, van de Laar RJ, Koopmans RP, Stassen PM. Acute dyspnea caused by hypocalcemia-related laryngospasm. J Emerg Med. 2015 Jan;48(1):29-30. doi: 10.1016/j.jemermed.2014.09.034. Epub 2014 Nov 1. PMID: 25453856.

6-Halterman JS, Smith SA. Hypocalcemia and stridor: an unusual presentation of vitamin D-deficient rickets. J Emerg Med. 1998 Jan-Feb;16(1):41-3. doi: 10.1016/s0736-4679(97)00240-0. PMID: 9472759.

Yayın No: PS-067

İnterstisyel Akciğer Hastalıkları Hangisi ? Kronik Hipersensivite Pnömonisi

Bilge Salık[1], Berna Kömürcüoğlu[1]

[1]İzmir Doktor Suat Seren Göğüs Hastalıkları ve Cerrahisi Eğitim ve Araştırma Hastanesi

Bilge Salık / İzmir Doktor Suat Seren Göğüs Hastalıkları ve Cerrahisi Eğitim ve Araştırma Hastanesi

Giriş: Hipersensitivite pnömonisi parankimin ve küçük hava yollarının antijene maruziyet sonucunda immunolojik yanıtı sonucu oluşan hastalığıdır [1] Duyarlı bireylerde interstisyel akciğer hastalığı olarak tanımlı ve tanımlı olmayan faktörlere bağlı ortaya çıkar. İdiyopatik pulmoner fibrozis ve bağ dokusu hastalıklarından sonra en sık görülen üçüncü interstisyel akciğer hastalığıdır .Klinik bulgular etken in tipine süresine ve hastanın immün sistemine bağlı olarak farklılık göstermektedir.Maruziyet ile hastalık gelişimi arasındaki ilişki genetik bir predispozisyon olduğunu düşündürtmektedir. Klinik pratikte en sık mesleki, hobilerle ilişkili ve kirli hava kaynaklı maruziyetlerle karşılaşılmaktadır. Kuş besleyicileri,peynir/kahve/mantar işleyicileri, çiftçiler,kürk ve malt işçilerinde sık görülür.[3].Semptomlar bazen alerjenle temastan sonraki birkaç haftada meydana gelse de hastaların büyük bir çoğunluğunda aylar veya yıllar boyunca sürekli veya aralıklı maruziyetin ardından ortaya çıkmaktadır. Maruziyet öyküsü netleştirilemezse başka intertisyel hastalıklardan klinik ayrımı güçtür. Klinik bulguların başlangıcı, seyri ve radyolojik bulguların değerlendirilmesi ile fibrotik ve fibrotik olmayan olmak üzere iki grupta incelenmektedir. Hipersensivite Pnömonisi akut ve kronik interstisyel pulmoner hastalıkların özelliklerini taşır, idiyopatik pulmoner fibrozis veya idiyopatik interstisyel pnömoni olarak yanlış teşhis edilebilir.

Olgu: 70 yaşında kadın olgunun 15 yıl önce başlayan eforla gelen nefes darlığı öyküsü mevutmuş. O dönemde bilateral inspiratuvar raller, restriktif patern ve düşük difüzyon kapasiteli solunum fonksiyon testleri, bronkoalveoler lavajda lenfosit hakimiyeti ,histopatolojik bulgularda kronik interstisyel inflamatuar infiltrasyon saptanması üzerine interstisyel akciğer hastalığı tanısı almış.Aralıklı steroid tedavisi alan hastada zamanla komorbiteler ve solunum yetmezliği gelişmiş. Olgu kliniğimize interne edildiğinde tip 2 solunum yetmezliği bulguları mevcuttu.BİPAP tedavisi ile steroid tedavisi verildi.Anamnezinde sigara öyküsü olmayan ve büyükbaş hayvan çiftliğinde hayvan bakımı yapan hastanın radyolojik incelemesinde,her iki akciğer parankiminde tüm zonlarda görülen periferik zonlarda daha yoğun olmakla birlikte periferik ve santral zon ayrımının net olarak izlenemediği buzlu cam görünümlerine eşlik eden ağırlıklı periferik yerleşimli traksiyon bronşektazileri ile karakterize intertisyel fibrozis paterni saptandı.Maruriziyet öyküsü olması ve radyolojil olarak alt zob ve subplevral alanların baskınlığı olmamasından dolayı Kronik

Hipersensivite Pnömonisi olarak değerlendirdi.Steroid dozu azaltılan ve Mikofenolat Mofetil tedavisi başlanarak taburcu edildi.

foto1

foto 2

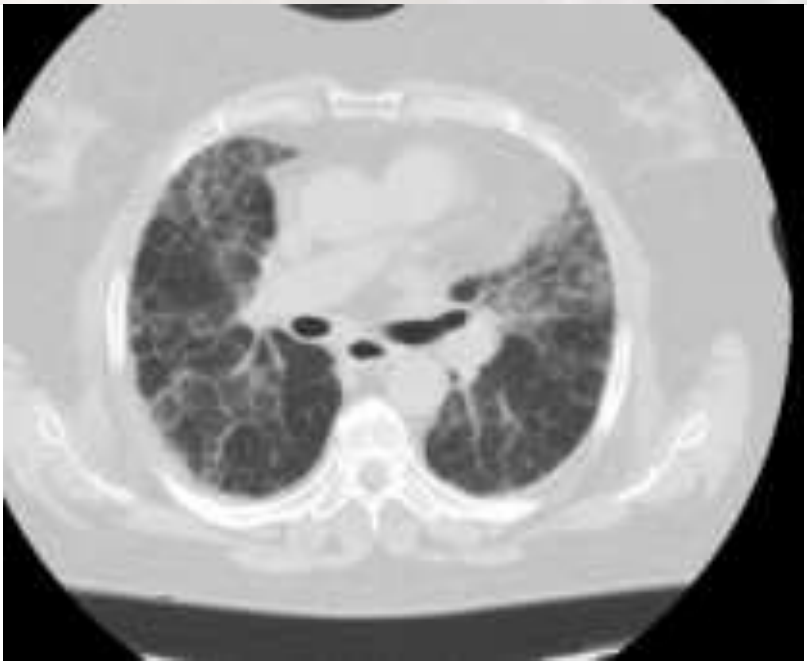

foto3

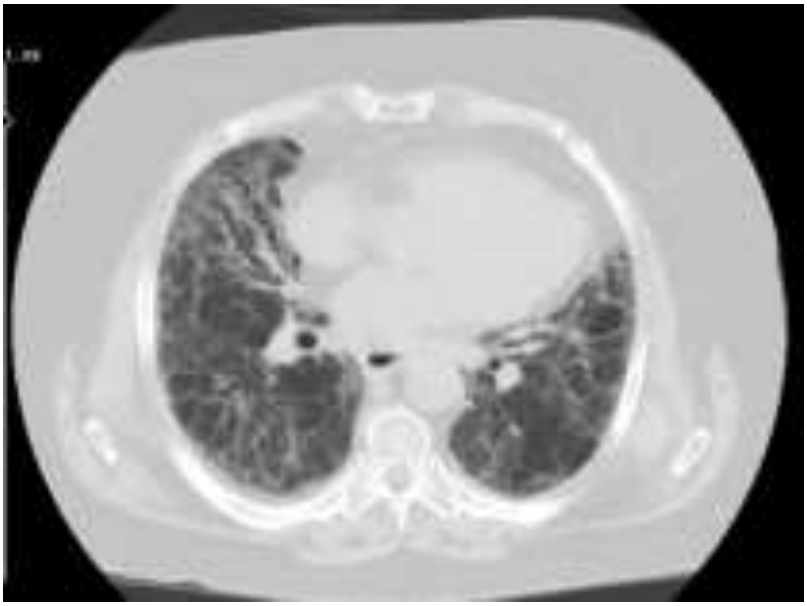

Sonuç: Hipersensitivite pnömonisi ile diğer interstisyel akciğer hastalıkların klinik özellikleri benzerlik gösterebilmektedir. Prevalans yaşlı bireylerde beşinci veya altıncı dekatta en yüksektir.Radyolojik olarak spesifik görüntüleme bulgularının elde olunamadığı durumlarda, maruziyet öyküsü Hipersensivite Pnömonisini teşhisini desteklemek için önemli bir unsur olarak

ortaya çıkmaktadır.Fibrotik interstisyel pnömoni paterni yamalı kollojen fibrozisi, fibroblast odakları ve subplevral baskın bal peteği oluşumunu içeren UIP paterniyle örtüşen özellikleri içerebilir. Hipersensivite Pnömonisinde buzlu cam opasiteleri,mozaik atenüasyon,hava hapsi ,sentrlobüler nodüller,diffüz veya üst orta zon baskınlığı genellikle gözlenirken İdiopatik Pulmoner Fibroziste baskın bal peteği, periferal ve alt zon baskınlığı mevcuttur.İdiyopatik pulmoner fibrozise bağlı olağan interstisyel pnömoni kadar olmasa da fibrotik Hipersensivite Pnömoni'sinde de bal peteği olabilmektedir Hipersensivite Pnömonisi'nin doğal seyri iyileşmeden yavaş yavaş düzelmeye ve solunum yetmezliğine bağlı ölüme kadar değişmektedir. Fibrotik olmayan Hipersensivite Pnömonisi olan ve tetikleyici ajana sürekli maruziyetten kaçınan hastalar, stabilizasyon veya iyileşme olasılığı ile olumlu bir prognoza sahip olabilir. Fibrotik Hipersensivite Pnömoni hastaları, özellikle de olağan interstisyel pnömoni (UIP) benzeri paterne sahip hastalar, azalmış sağ kalıma sahiptir.Radyolojik olarak İnterstisyel Akciğer Hastalığı saptanan hastalarda klinisyen semptomların başlangıcı ile ilişkili olabilecek çevresel ve mesleksel maruziyetin ayrıntılı sorgulandığı anamnez almalı ve multidispliner yaklaşımla tanıya gidilmelidir.

Anahtar Kelimeler: Kronik, Hipersensivite, Fibrozis, Solunum Yetmezliği

Kaynakça

[1]. Fernández Pérez ER, Kong AM, Raimundo K,Koelsch TL, Kulkarni R, Cole AL. Epidemiologyof hypersensitivity pneumonitis among an ınsuredpopulation in the United States: a claims-basedcohort analysis. Ann Am Thorac Soc 2018; 15: 460-9.

[2]. Spagnolo P, Rossi G, Cavazza A, Bonifazi M,Paladini I, Bonella F, et al. Hypersensitivity pneumonitis: a comprehensive review. J InvestigAllergol Clin Immunol 2015; 25: 237-50.

[3]. Salisbury ML, Gu T, Murray S, Gross BH, Chughtai A, Sayyouh M, et al. Hypersensitivity pneumonitis: radiologic phenotypes are associated with distinct survival time and pulmonary function trajectory. Chest 2019; 155: 699-711.

Yayın No: PS-069

Yetişkin Dönemde Tanı Almış Primer Silyer Diskinezi: Bronşektazi ve Genetik Analiz

Hüseyin Furkan Karakoç[1], Cansu Yıldız[1], Zeynep Mercancı[1], Caner Çınar[1]

[1]Marmara Üniversitesi Tıp Fakültesi , Göğüs Hastalıkları Ve Yoğun Bakım Ana Bilim Dalı

Hüseyin Furkan Karakoç / Marmara Üniversitesi Tıp Fakültesi , Göğüs Hastalıkları Ve Yoğun Bakım Ana Bilim Dalı

Giriş: Primer Silyer Diskinezi (PSD), genetik mutasyonların silia fonksiyonunu bozarak hareketli silyaların işlevini etkileyen nadir bir otozomal resesif hastalıktır. Bu hastalık, silier hareketin azalması (silyer immotilite) veya paterninin değişmesi (silyer diskinezi) sonucu, infantil dönemde başlayan ve yaşam boyu süren kronik sinopulmoner enfeksiyonlarla karakterizedir. PSD'nin tanısı, genellikle çocukluk döneminde konulmasına rağmen, hastalık belirtilerinin sıklıkla diğer solunum yolu hastalıklarıyla karışması nedeniyle tanı gecikebilir. Ortalama tanı alma yaşı, situs inversus varlığında 4.4 yaş, yokluğunda ise 6 yaşa kadar gecikebilmektedir.PSD hastalarının nazal nitrik oksit (NO) düzeylerinin ölçümü tarama amaçlı kullanılabilir. Kesin tanı için ise nazal biyopsi örneği, video mikroskopi ile silya fonksiyonu ve elektron mikroskopi ile ultrastrüktürel silya defekti incelenmelidir. Ancak bu tanısal araçlar çoğu merkezde sınırlı olduğundan, bazı hastalarda genetik analizler ile desteklenerek tanı konulmaktadır. Yineleyen solunum yolu enfeksiyonları, kronik sinüzit, otitis media, kronik balgamlı öksürük, bronşektazi gibi bulgularla birlikte, situs inversus veya PSD tanısı almış bir aile öyküsünün varlığında PSD ayırıcı tanılar arasına girmelidir.

Olgu: Hasta, 24 yaşında, çocukluk döneminden itibaren sık sık pnömoni nedeniyle hastaneye yatmış ve bronşektazi tanısı almış bir kadın hastadır. Son dönemde, öksürük ve yeşil balgam şikayetlerinin artması üzerine polikliniğe başvurmuştur. Toraks BT sonucunda, sağ akciğerde orta lobda total kollaps ve yaygın variköz bronşektaziler izlenmiş, ayrıca her iki akciğerin alt loblarında tübüler variköz bronşektaziler ve bronş duvar kalınlıkları gözlemlenmiştir. Diğer akciğer segmentlerinde de infeksiyon, mukus tıkanıklığı ve sentrilobüler nodül ve tomurcuklu ağaç görünümleri saptanmıştır.Hastanın daha önceki tetkiklerinde, pankreatit öyküsü, yağlı dışkılama veya ishal bulguları bulunmamıştır. Ayrıca, ailesinde bilinen genetik hastalık öyküsü yoktur ve akraba evliliği söz konusu değildir. Ter testi sonucu normal aralıkta ve CTFR mutasyonu negatif bulunmuştur. İmmunoglobulin ve romatolojik markerlar normal olarak sonuçlanmıştır.Solunum fonksiyon testinde Fev1/Fvc: 68, Fev1 %68 fvc:%84 mmef:%56, orta seviyeli obstrüksiyonu mevcuttur.Hastada bronşiektazi etyolojisini araştırmak için gönderilen genetik test sonucu DNAH11 Mutasyonu PSD'yle uyumlu olarak saptanmıştır ve hastaya PSD tanısı konulmuştur. Primer silyer diskineziye yönelik tedavi planı oluşturulmuş olup, tedavi sürecinde göğüs

fizyoterapisi, mukolitik ilaçlar ve tekrarlayan solunum yolu enfeksiyonlarının yönetimi için antibiyotik tedavisi uygulanmıştır. Aynı zamanda hastanın semptomlarının yönetimi ve akciğer fonksiyonlarının korunması amacıyla uzun dönem izlem önerilmiştir.

BRONŞEKTAZİ

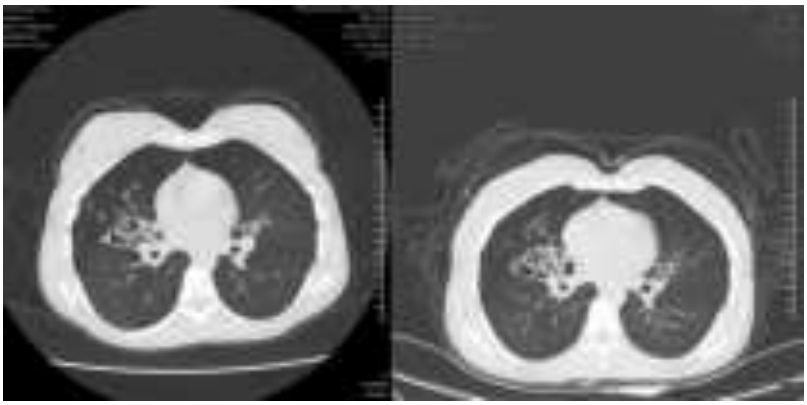

Sonuç: Bronşektazi etyolojisi araştırırken hasta yetişkin de olsa bu vaka, primer silyer diskinezi tanısının yetişkinlerde bile göz önünde bulundurulması gerektiğini ve klinik bulgularla PSD'den şüphelenilen hastalarda ileri incelemelerin yapılmasının önemini vurgulamaktadır.Bu vakada : situs anomalileri ,konjenital kalp hastalıkları , aile üyesinde bronşektazi veya psd öyküsü hidrosefali ve diğer siliyopati özellikleri olmaması bizi primer siliyer diskinezi düşünmekten uzaklaştırırken , genç hastada baskın olarak orta ve alt loblarda bronşektazi PSD lehine bir bulgudur. Erken tanı ve uygun yönetim, hastaların yaşam kalitesini önemli ölçüde iyileştirebilir.

Anahtar Kelimeler: Primer Silyer Diskinezi, DNAH11, Situs Anomalileri, Bronşektazi

Kaynakça

1. Boon M, Jorissen M, Proesmans M, De Boeck K. Primary ciliary dyskinesia, an orphan disease. Eur J Pediatr 2013;172:151. http://dx.doi.org/10.1007/s00431-012-1785-6

2.Goutaki M, Shoemark A. Diagnosis of primary ciliary dyskinesia. Clin Chest Med 2022; 43 :127-140.

3.Lucas JS, Burgess A, Mitchison HM, et al. Diagnosis and management of primary ciliary dyskinesia. Arch Dis Child 2014;99:850-856. http://dx.doi.org/10.1136/archdischild-2013-304831

Yayın No: PS-070

Dekstrokardi Ve Ağır Skolyozun Eşlik Ettiği Poland Sendromu

Ayşen Kara[1], Oğuz Karcıoğlu[1]

[1]Hacettepe Üniversitesi Tıp Fakültesi

Ayşen Kara / Hacettepe Üniversitesi Tıp Fakültesi

Giriş: Poland sendromu, pektoralis major kasının tam veya kısmi agenezisi ile karakterize olup, göğüs duvarında asimetrik bir görünümle kendini gösteren konjenital bir anomalidir. Malformasyon genellikle tek taraflıdır ve çoğunlukla sağ taraf etkilenirken vakaların yaklaşık %10'unda dekstrokardi ile birlikte sol taraf tutulumu da bildirilmiştir. Hastalığın insidansı yaklaşık 30.000 doğumda 1 olup erkeklerde kadınlara oranla yaklaşık 3:1 sıklıkta görülmektedir.Poland sendromunun etiyolojisi netleştirilememekle beraber şu anda hakim olan teori, göğüs duvarına bitişik üst ekstremite tomurcuğunun intrauterin hayatta kan akımının kesintiye uğraması ve ipsilateral subklavyen arterin hipoplazisine neden olduğudur.

Olgu: Bu olgu sunumunda, Poland sendromu ile birlikte skolyoz ve dekstrokardisi bulunan, ileri derecede restriktif solunum fonksiyon bozukluğu olan 18 yaşındaki bir kadın hasta ele alınmaktadır. Hastamız pediatrik dönemde klinik ve radyolojik olarak Poland sendromu tanısı almış olup nadir görülen bu fenotipik varyasyonu nedeniyle takip edilmektedir.Üst ekstremite anomalileri bizim hastamızda da olduğu gibi hastaların yaklaşık yarısında mevcuttur ve bunlar brakidaktili, sindaktili, meme ve areola kompleksinin aplazisi veya hipoplazisi şeklinde ortaya çıkabilir. Konvansiyonel anteroposterior akciğer grafisinde etkilenen tarafın karşı tarafa kıyasla daha hiperlüsen görünmesi sebebiyle Swyer-James-Macleod Sendromu, pulmoner arter hipoplazisi, pulmoner tromboemboli, pnömotoraks, tek taraflı amfizem veya bül gibi öntanıların ayırıcı tanıları arasına girer.Poland sendromunda cerrahi tedavi genellikle kozmetik nedenlerle uygulanırken belirgin göğüs duvarı defektlerine bağlı solunum fonksiyon bozukluğu olan olgularda torasik cerrahi de bir seçenek olarak değerlendirilmelidir.

BT mediasten

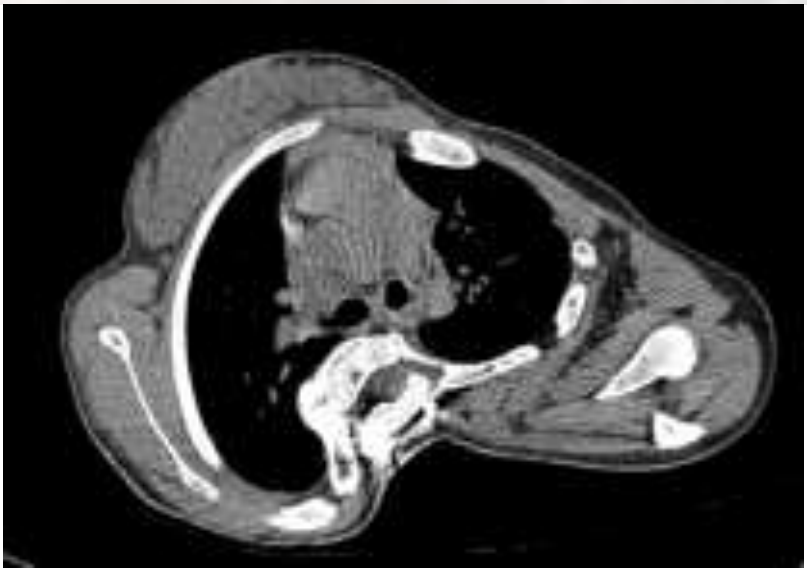

BT parankim

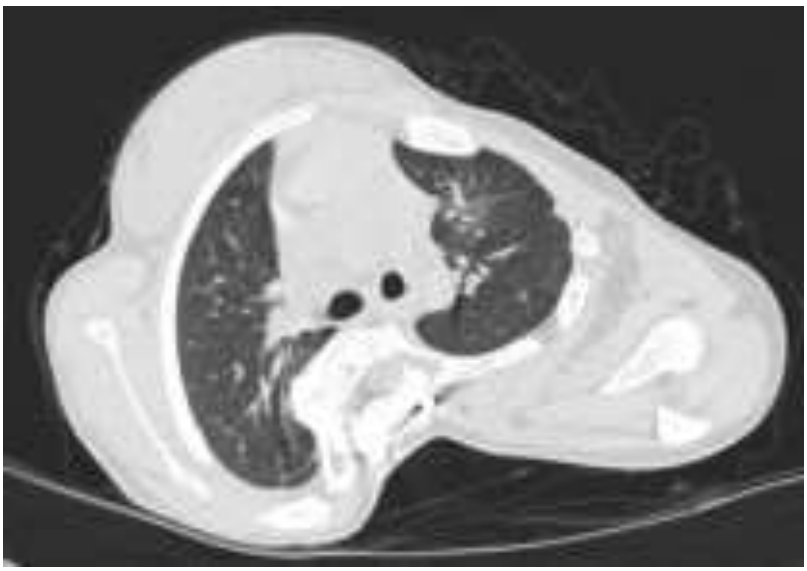

PA grafi

Sonuç: Poland sendromu, genellikle pektoralis major kasının agenezisi ile karakterize olup, göğüs duvarı asimetrisi ve üst ekstremite anomalileriyle birlikte seyreden nadir bir konjenital sendromdur. Vakaların küçük bir kısmında dekstrokardi ve ağır skolyoz gibi iskelet anomalileri eşlik edebilir.Bu olgu, dekstrokardi ve skolyoz kaynaklı ileri derecede restriktif solunum fonksiyon bozukluğu ile komplike olmuş nadir bir Poland sendromu vakasını sunarak, sendromun geniş fenotipik yelpazesine dikkat çekmektedir. Özellikle tek taraflı hiperlüsen akciğer görünümü gibi radyolojik bulguların doğru yorumlanması bu sendromun tanınması açısından önem taşımaktadır.

Anahtar Kelimeler: Poland Sendromu, dekstrokardi, skolyoz

Kaynakça

- DOI: 10.1016/s0003-4975(02)04161-9

Yayın No: PS-071

NADİR BRONŞİEKTAZİ OLGUSU: Perrault Sendromu ve Primer Siliyer Diskinezi

KARDELEN CAN[1], HÜLYA KAYA[1], KÜBRA TAŞKARACA KARABACAK[1], LİVİA KOSE MAMUSHA[1], NURDAN KÖKTÜRK[1]

[1]T.C. GAZİ ÜNİVERSİTESİ HASTANESİ GÖĞÜS HASTALIKLARI ANABİLİM DALI

KARDELEN CAN / T.C. GAZİ ÜNİVERSİTESİ HASTANESİ GÖĞÜS HASTALIKLARI ANABİLİM DALI

Giriş: Perrault Sendromu (PS) ve Primer Siliyer Diskinezi (PSD) nadir görülen genetik bozukluklar olup; her ikisi de cilt, kulak ve solunum yolları gibi vücutta bulunan siliyer yapılarla ilgilidir. Perrault sendromunda önceleri mitokondriyal enzim sitokrom c oksidazın parsiyel defisiti ve kas koenzim Q10 defisiti bildirilmişken; son zamanlarda, üç leykodistrofiden biri olan ayrıca HARS2 ile ilişkilendirilen 17 beta-hidroksisteroid dehidrogenaz tip 4 mutasyonlarının ve buna bağlı siliyer disfonksiyonun görülebildiği belirtilmiştir. Otozomal resesif geçişli bu sendromda; özellikle sensörinöral işitme kaybı ve kadınlarda over fonksiyon bozuklukları, nörolojik disfonksiyon (ataksi, kas güçsüzlüğü, mental retardasyon vb.), nadiren görme bozuklukları, diğer organ disfonksiyonları görülebilmektedir. Primer siliyer diskinezi ise tüm silia komponentlerindeki protein metabolizmasında genetik mutasyona sekonder siliyer motilite bozukluğu ve diskinezisi ile karakterize otozomal resesif geçişli bir hastalıktır. Tekrarlayan alt solunum yolu enfeksiyonları, infertilite, kronik sinüzit ve tekrarlayan otit, kartagener sendromu ve alt hava yollarında akciğer fonksiyonlarının progresif kaybı ile karakterize kronik destrüktif akciğer hastalığına neden olabilmektedir. Bu olguda bronşiektazi ve tekrarlayan alt solunum yolu enfeksiyonu ile gelen; beraberinde işitme kaybı, görme bozukluğu, gonadal disgenezi, mental ve fiziksel gelişim geriliği eşlik eden hastanın tanı ve tedavi süreci ele alındı.

Olgu: 2001 yılından beri bronşiektazi ile takipli, sigara kullanım öyküsü olmayan 33 yaşında kadın hastanın özgeçmişine bakıldığında; doğumdan itibaren tekrarlayan alt solunum yolu enfeksiyonları, bronşiektazi nedeniyle sağ üst lobektomi (5 yaşında), astım, nazal polipektomi (7 yıl önce), kronik sinüzit, kolesistektomi (7 yaşında) , primer amenore, hipergonadotropik hipogonadizm, gonadal diskinezi, puberta tarda, osteoporoz, doğduğundan beri bilateral hafif derecede mikst tip işitme kaybı, hafif konuşma bozukluğu, bilateral ambliyopi, nistagmus, sağ gözde esotropia, fiziksel ve mental gelişim geriliği tanıları mevcuttu. 1997 yılında (6 yaşında) çekilen akciğer grafisinde sağ hiler dolgunluk, sağ alt zon parakardiyak alanda kalp kontürünü silen retiküler dansite artışı, sağ paratrakeal gölge koyuluğu dikkat çekmekteydi (Resim 1). 6 yaşında yapılan allerji testinde polen, çayır ve kedi tüyüne allerjisi olduğu görüldü. Ter testi

negatif, A1AT düzeyi normal (167 mg/dl(83-199)), IgE düzeyi normal (36mg/dl) saptandı. Hastanın çocukluk döneminde yılda 10 defayı bulan acil başvurusu, erişkinlik döneminde de alt solunum yolu enfeksiyonu nedeniyle sık hospitalizasyon öyküsü mevcuttu. Toraks BT sinde özellikle sağ alt lob anteromedialde baskın sakküler yaygın tüm loblarda bronşiektatik değişiklikler, buzlu cam mikronodülleri ve tomurcuklu ağaç görünümleri izlendi (Resim 3). Bu süreçte aspergillus, tüberküloz veya atipik mikobakteri üremesi hiç saptanmadı. İşitme kaybı ve sinüzit nedeniyle KBB tarafından değerlendirildi; PNCT görüldü, bulgular kronik sinüzit lehine değerlendirildi. Genetik analizinde CCDC40 geninde homozigot patojen varyant (PCD hastalığı ile uyumlu) izlendi. Hastaya sık enfeksiyon öyküsü sebebiyle kronik azitromisin başlandı. Alerjik astımına yönelik inhaler (flutikazon furoat, umeklidinyum bromür ve vilanterol) ve antihistaminik tedavisi verildi. Hasta pulmoner rehabilitasyona yönlendirildi.

Resim 1

1997 yılı

Resim 2

2014 yılı

Resim 3

Sonuç: PS ve PSD birbirinden bağımsız hastalıklar olmakla birlikte, nadiren de olsa bir arada görülebilirler. Her iki hastalığın da bir arada bulunması durumunda kişinin hem işitme kaybı, hem solunum yolu problemleri, infertilite, nörolojik problemler gibi çoklu sistemle ilişkili semptomları olabilir. Tanı ve tedavi, her iki hastalığın özelliklerine uygun bir şekilde multidisipliner yaklaşım gerektirir.

Anahtar Kelimeler: perrault sendromu, primer siliyer diskinezi, bronşiektazi, siliyer motilite bozukluğu

Kaynakça

Ware SM, Aygun MG, Hildebrandt F. Spectrum of clinical diseases caused by disorders of primary cilia. Proc Am Thorac Soc. 2011 Sep;8(5):444-50. doi: 10.1513/pats.201103-025SD. PMID: 21926397; PMCID: PMC3209578.

Newman WG, Friedman TB, Conway GS, et al. Perrault Syndrome. 2014 Sep 25 [Updated 2018 Sep 6]. In: Adam MP, Feldman J, Mirzaa GM, et al., editors. GeneReviews® [Internet]. Seattle (WA): University of Washington, Seattle; 1993-2025. Available from: https://www.ncbi.nlm.nih.gov/books/NBK242617/

Knowles MR, Zariwala M, Leigh M. Primary Ciliary Dyskinesia. Clin Chest Med. 2016 Sep;37(3):449-61. doi: 10.1016/j.ccm.2016.04.008. Epub 2016 Jun 30. PMID: 27514592; PMCID: PMC4988337.

Ware SM, Aygun MG, Hildebrandt F. Spectrum of clinical diseases caused by disorders of primary cilia. Proc Am Thorac Soc. 2011 Sep;8(5):444-50. doi: 10.1513/pats.201103-025SD. PMID: 21926397; PMCID: PMC3209578.

Yayın No: PS-072

Akciğerde Kistik Lezyonun Nadir Nedeni: Pulmoner İnterstisyel Amfizem

Tuğçe Kantemir[1], H. Nursun Özcan[2], Nagehan Emiralioğlu[1], Meltem Yıldız Kayaoğlu[1], Ebru Yalçın[1], Deniz Doğru[1], Uğur Özçelik[1]

[1]Hacettepe Üniversitesi Tıp Fakültesi Çocuk Göğüs Bilim Dalı
[2]Hacettepe Üniversitesi Tıp Fakültesi Radyoloji Anabilim Dalı

Tuğçe Kantemir / Hacettepe Üniversitesi Tıp Fakültesi Çocuk Göğüs Bilim Dalı

Giriş: Pulmoner interstisyel amfizem(PİA),genellikle yenidoğan yoğun bakım ünitelerinde yatan,mekanik ventilatöre bağlı prematüre ve düşük doğum ağırlıklı bebeklerde görülen bir durumdur.Bu durumda,rüptüre alveollerden sızan hava bronkovasküler alan içinde hapsolur.Bu durum diffüz veya lokalize olabilir.Genellikle kendi kendini sınırlayan ve spontan olarak düzelen bir klinik durum olmasına rağmen,hastalığın tanısı dikkat gerektirir.Bu olgu sunumunda,bebeklik döneminden itibaren takip edilen pulmoner interstisyel amfizemli iki vakadan bahsedilecektir.

Olgu: 1. olgu:Hasta, otuz dört yaşında bir anneden, özel bir hastanede amniyon sıvısının azalması nedeniyle C/S ile 33hafta 2günlük G1P1Y2 olarak doğdu.Doğumdan sonra solunum sıkıntısı, prematürite ve düşük doğum ağırlığı tanıları ile başka bir hastanede YYBÜ'ye kabul edildi.Akciğer grafisinde respiratuar distres sendromu bulguları ve oksijen ihtiyacı nedeniyle entübe edilerek sürfaktan uygulandı.Takibi sırasında akciğer grafisinde pnömotoraks ile uyumlu bulgular saptandı.Yüksek frekanslı osilasyon(HFO) modu ile mekanik ventilasyonda takip edildi.Pnömotoraks görünümünün devam etmesi, sağ akciğerde interstisyel amfizem olması ve sağ akciğerde sol hemitoraksa kaymaya neden olan kistik görünüm nedeniyle toraksBT çekildi ve CPAM lehine raporlandı.Hasta izleminde hastanemize sevk edildi.Hastanın vital bulgularının stabil olduğu ve oskültasyon bulgusu olmadığı görüldü.Hastanemizde doğumdan itibaren çekilen akciğer grafileri ve BT görüntüleri incelendiğinde kistik görünümün başlangıçta olmadığı,sağ selektif entübasyon tüpü olduğu görüldü.Görüntüleme bulgularının barotravmaya bağlı interstisyel boşluğa hava kaçağının neden olduğu PİA ile uyumlu olduğu düşünüldü. Tanı sonrası hasta HFO modda izlendi, oksijen desteği gün geçtikçe azaltıldı. İzlemde kistik görünümlerin gerilediği görüldü.Hasta ağır BPD tanısı ile 2 lt/dk oksijen desteği ile taburcu edildi.Şu an 2 aylık, halen ağır BPD nedeniyle 2 lt/dk oksijen desteği alıyor.2. olgu:Hasta, 26 yaşındaki anneden 32haftalık gebelikte G1P1Y3 olarak doğdu.Yirmi günlükken solunum sıkıntısı ile başvurduğu hastanede konjenital diyafragma hernisinden şüphelenilerek yenidoğan yoğun bakım ünitesine yatırıldı,entübe edildi.Takipleri sırasında herni şüphesi ekarte edildi.Göğüs radyografilerinde kistik lezyonlar görüldü ve akciğer tomografisi çekildi,tomografi sonucunda kistik amfizematöz lezyonlar olduğu görüldü.Solunum sıkıntısı gerileyen hasta taburcu edildi.Taburcu edildikten

sonra takip ve tedavinin devamı için hastanemize başvurdu.Hastanemize başvurduğunda aktif şikayeti olmayan hastanın fizik muayenesinde satürasyonu %98 idi ve oskültasyonunda pozitif bulgu yoktu.Dış merkezde çekilen ToraksBT görüntüleri pediatrik radyoloji bölümümüzce değerlendirildiğinde sol akciğerdeki kistik radyolüsen lezyonların sağ hemitoraksa kaymaya neden olan PİA ile uyumlu olduğu düşünüldü.Takipte çekilen toraksBT'sinde sağ hemitoraksa kayma görüntüsü kayboldu ve başlangıçtaki kistik lezyonlar geriledi.Bu nedenle hasta sadece klinik olarak takip edildi. 3 yıllık asemptomatik takipten sonra,akciğer grafilerinde ilk BT taramasına kıyasla bulguların tamamen gerilediği görüldü.Hasta şu anda 5 yaşında ve oksijen desteği almamaktadır.

1. olgu akciğer görüntüleri

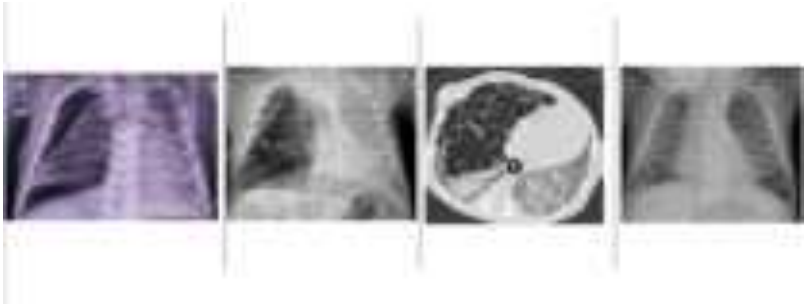

1. olgunun akciğer görüntüleri soldan sağa kronolojik olarak gitmektedir, hastanın başlangıçta olmayan kistik lezyonlarının zamanla oluştuğu ve sonrasında gerilediği görülmektedir.

2. olgu akciğer görüntüleri

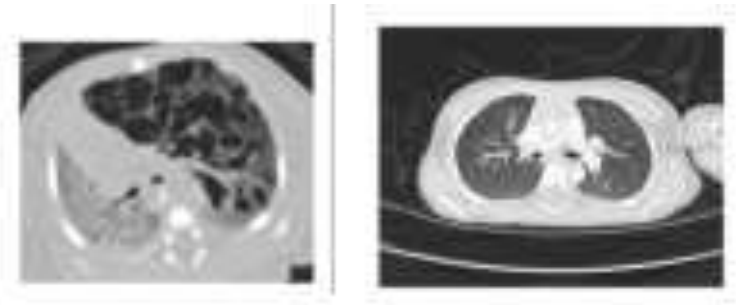

2. olgunun başlangıç tomografi görüntüsünde kistik lezyonlar dikkati çekmektedir, izleminde çekilen tomografide bu lezyonların gerilediği dikkati çekmektedir.

Sonuç: Pulmoner interstisyel amfizem(PİA) sağlıklı bebeklerde nadiren tanımlanmıştır.Genellikle sürfaktan eksikliği olan prematüre bebeklerde pozitif basınçlı ventilasyonun bir sonucudur.Küçük bronşları ve damarları çevreleyen interstisyel pulmoner dokuda sıkışan hava ventilasyonu engeller

ve pulmoner perfüzyonu azaltır.Antenatal takipte var olduğu bilinen pulmoner malformasyonlar konjenital hastalıkların tanısı için son derece önemlidir.Doğumdan itibaren akciğer görüntülemelerinin incelenmesi CPAM ve benzeri konjenital lezyonların tanısının dışlanmasına yardımcı olacaktır.PİA yaygın veya lokal, akut veya kalıcı olabilir.Ayırıcı tanısında CPAM, bronkojenik kistler, konjenital lober havalanma artışı, bronkopulmoner sekestrasyon, kistik bronşektazi gibi hastalıklar bulunmaktadır. Tedavide klinik izlem, HFO, selektif entübasyon, sürfaktan ve steroid tedavisi gibi seçenekler ve cerrahi bulunmaktadır.Bu tedavi yaklaşımları ile veya bunlar olmaksızın PİA kendiliğinden düzelebilir.Özetle,PİA yenidoğan dönemindeki pulmoner kistler için, özellikle de mekanik ventilasyon öyküsü varsa,düşünülmesi gereken tanılardan biridir.

Anahtar Kelimeler: kistik lezyon, prematür, pulmoner interstisyel amfizem, mekanik ventilasyon

Kaynakça

1. Stocker JT, Madewell JE. Persistent interstitial pulmonary emphysema: another complication of the respiratory distress syndrome. Pediatrics. 1977 Jun;59(6):847-57. PMID: 865937.
2. Sly PD, Drew JH. Air leak in neonatal respiratory distress syndrome. Anaesth Intensive Care. 1984 Feb;12(1):41-5. doi: 10.1177/0310057X8401200108. PMID: 6703314.
3. Lovrenski J, Raissaki M, Plut D, Alexopoulou E, Görkem SB, Ozcan HN, Geiger J, Gräfe D, Sileo C, Caro-Dominguez P, Ciet P. ESR Essentials: imaging of common paediatric pulmonary diseases-practice recommendations by the European Society of Paediatric Radiology. Eur Radiol. 2025 Jan 29. doi: 10.1007/s00330-024-11268-4. Epub ahead of print. PMID: 39881039
4. Gürakan B, Tarcan A, Arda IS, Coşkun M. Persistent pulmonary interstitial emphysema in an unventilated neonate. Pediatr Pulmonol. 2002 Nov;34(5):409-11. doi: 10.1002/ppul.20001. PMID: 12357492.
5. Gonçalves CA, Martins V, Ochoa A, Carvalho P. Pulmonary lobar interstitial emphysema. Fetal Pediatr Pathol. 2009;28(4):192-7. doi: 10.1080/15513810902984160. PMID: 19842871.
6. Matta R, Matta J, Hage P, Nassif Y, Mansour N, Diab N. Diffuse persistent interstitial pulmonary emphysema treated by lobectomy. Ann Thorac Surg. 2011 Oct;92(4):e73-5. doi: 10.1016/j.athoracsur.2011.04.071. PMID: 21958834.

Yayın No: PS-073

Nadir Bir İmmün Yetmezlik Zemininde Gelişen chILD Olgusu

Eda Gürler[1], Yasemin Mocan Çağlar[1], Özge Ülgen[1], Begüm Yörük[1], Yadigar Öztürk[1], Uğur Girgiç[1], Saniye Girit[1], Sinem Can Oksay[1]

[1]İstanbul Medeniyet Üniversitesi , Çocuk Göğüs Hastalıkları Bilim Dalı

Sinem Can Oksay / İstanbul Medeniyet Üniversitesi , Çocuk Göğüs Hastalıkları Bilim Dalı

Giriş: DIAPH 1 geni hücre morfolojisinin ve iskeletinin normal işlevinin sürdürmesinin sağlar (1). Tipik olarak gelişimsel gecikme , mikrosefali ve nöbetlerle seyreder (2). İmmün yetersizlik tablosu üzerine eklenen interstisyel akciğer hastalığı nedeniyle izlenen bir DIAPH1 eksikliği vakasını sunmayı amaçladık.

Olgu: 2 yıldır tekrarlayan pnömoni atakları olan 7 yaş kız hasta ; ateş ve öksürük şikayetleri ile başvurdu. Fizik muayenesinde; gelişme geriliği, çomak parmak (Resim 1-A), mikrosefali (Resim 1-B) mevcuttu. Solunum sistemi muayenesinde takipne ve retraksiyonları olduğu görüldü; oda havasında satürasyon %90, oskültasyonda bilateral krepitan ralleri vardı. Bazele doğru solunum seslerinin azaldığı saptanmıştı. Çekilen direkt grafisinde bilateral pnömonik infiltrasyonları olduğu görüldü (Resim 1-C). Hastaya amikasin , vankomisin , meropenem antibiyoterapileri başlandı ve yüksek akımlı nazal kanül ile takip edildi. Hastanın enfeksiyon dönemi çekilen kontrastlı toraks tomografisinde yaygın bilateral buzlu cam görünümleri saptandı (Resim 3-A). Takipleri süresince hastanın ayırıcı tanıya yönelik olarak yapılan tetkikleri Tablo 1 ‘de özetlenmiştir. Vankomisin 24 gün, Meropenem 28 gün , Amikasin 10 gün almış olmasına rağmen hastanın krepitan rallerinin , efor ile nefes darlığının ve hipoksisinin 2 ay sonra hala devam ediyor olması nedeniyle çekilen kontrol toraks tomografisi interstisyel görünümle uyumlu saptandı (Resim 3-B). Takibi sırasında daha önce gönderilen immün yetmezlik genetik panelinde DIAPH 1 mutasyonu saptanan hastaya immün yetmezlik ön tanısı konularak rutin intravenöz immunoglobin ve antimikrobiyal profilaksi başlandı .

RESİM 1

A . Çomak parmak, B. Mikrosefali, C. Hastanın başvurusunda çekilen akciğer grafisi

RESİM 2

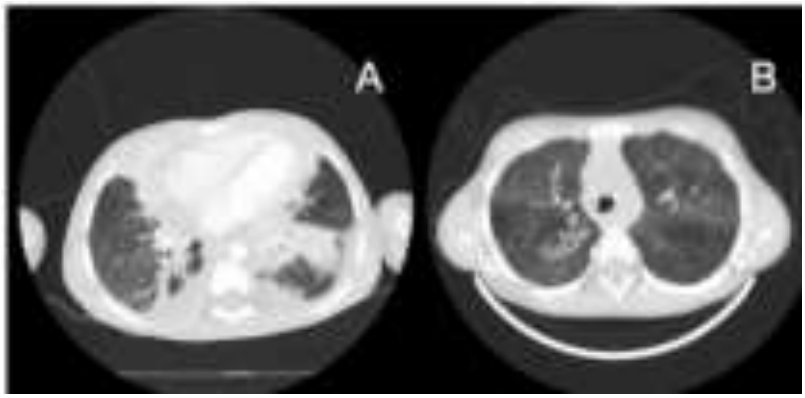

Hastanın hastalık dönemi (A) ve sonrası çekilen (B) toraks tomografisi

TABLO 1

Olguya ait pozitif ve negatif bulgular

Sonuç: DIAPH1 tarafından kodlanan gen özellikle beyin gelişimi başta olmak üzere birçok sistemi etkilemektedir (2). Homozigot DIAPH1 fonksiyon kaybı nöbetlere, kortikal körlüğe ve mikrosefali sendromuna (SCBMS) yol açar (3). Literatürde DIAPH1 mutasyonu olan hastalarda hastamızla da uyumlu olarak ; hastaların % 73 ‘ünde akraba evliliği ve %71'inde ailede ailede primer immün yetmezlik olduğu saptanmıştır (2).Literatürde SCBMS'nin klinik bulgularına ek olarak hastalarda lenfosit matürasyonundaki bozukluk nedeniyle enfeksiyona yatkınlık, B hücreli lenfoma ve deneysel olarak fibroblastlarda mitokondriyal solunum döngüsündeki kompleks IV miktarını etkileyerek mitokondriyal fonksiyon bozukluğu bildirilmiştir. İmmünolojik olarak etkilenen bireylerde lenfositlerin aktivasyon ve proliferasyonunda, B hücresi olgunlaşmasında kusur ve saf T hücrelerinin eksikliği olarak da prezente olabilmektedir. Ayrıca hücre iskeletindeki bozukluk nedeniyle periferik T lenfositlerin adezyon ve mikrotübül yapı bozukluğu nedeniyle immunolojik sinaps sorunları oluşmaktadır (3-4). Özellikle tekrarlayan enfeksiyonlar içinde akciğer enfeksiyonları önemli yer tutar . İmmün yetmezlik zemininde gelişen interstisyel akciğer hastalığı gelişimi de ortaya çıkabilmektedir. Öte yandan genetik tanının bilinmesi etkilenmiş bireylerin olası eşlik edebilecek malignite (özellikle EBV ye bağlı lenfoma), fırsatçı enfeksiyonlar ve hastalığa bağlı oluşabilecek özel gereksinim durumlarının takip ve tedavi süreçlerinin yönetiminde kolaylık sağlayacaktır. Ülkemizde akraba evliliğinin yaygınlığı düşünüldüğünde bu klinik prezentasyonlarla başvuran hastalarda aile hikayesinin sorgulamasının yapılması hastalığın genetik nedeninin belirlenmesi, ebeveynlerin gelecekteki gebeliklerde genetik danışma almasına yönlendirmek açısından önemli olacaktır.

Anahtar Kelimeler: immün yetmezlik, interstisyel akciğer hastalığı, DIAPH

Kaynakça

1. Ercan-Sencicek, A. G. , Jambi S., Franjic D., et al. 2015. "Homozygous Loss of DIAPH1 Is a Novel Cause of Microcephaly in Humans." European Journal of Human Genetics 23, no. 2: 165–172. [DOI] [PMC free article] [PubMed] [Google Scholar]
2. Esmaeilzadeh E, Biglari S, Mosallaei M, Khorshid HRK, Vahidnezhad H, Tabatabaiefar MA. A Novel Homozygote Pathogenic Variant in the DIAPH1 Gene Associated With Seizures, Cortical Blindness, and Microcephaly Syndrome (SCBMS): Report of a Family and Literature Review. Mol Genet Genomic Med. 2024 Nov;12(11):e70031. doi: 10.1002/mgg3.70031. PMID: 39578953; PMCID: PMC11584415.
3. Ueyama, T. , Ninoyu Y., Sy N., et al. 2016. "Constitutive Activation of DIA 1 (DIAPH 1) via C-Terminal Truncation Causes Human Sensorineural Hearing Loss." EMBO Molecular Medicine 8, no. 11: 1310–1324.[DOI] [PMC free article] [PubMed] [Google Scholar][Ref list]
4. DIAPH1 homozygous mutation associated with microcephaly, blindness, and seizures Acer, H. et al.European Journal of Paediatric Neurology, Volume 21, e60

Yayın No: PS-077

Eş Zamanlı Uygulanan Sternal Kleft Onarımı ve Pektus Ekskavatumun Düzeltilmesi

Serkan Uysal[1], Şerife Handan İnliceliler[1], Ulaş Kumbasar[1], Erkan Dikmen[1]

[1]Hacettepe Üniversitesi Tıp Fakültesi

Şerife Handan İnliceliler / Hacettepe Üniversitesi Tıp Fakültesi

Giriş: Sternal kleft gestasyonel 6. Haftada mezenşimal hücrelerden köken alan sternumun gelişiminde komplet ya da inkomlet olarak füzyon deformitesi gelişmesi ile ortaya çıkan nadir bir malformasyondur. Tüm göğüs duvarı deformitelerinin %0,15'ini oluşturur. Orta hat defektleri ve omfalosel gibi birçok deformiteye eşlik edebilir. Pektus ekskavatum, sternum ve kostakondral kartilajın deprese seyrettiği bir deformite olup eforla çarpıntı ve ağrı gibi kardiyak basıya bağlı semptomlar görülebilir. Pektus excavatum ve sternal kleftin bir arada olduğu göğüs duvarı deformiteleri ve bunların eş zamanlı cerrahi onarımına dair literatürde oldukça az veri vardır. Nadir olması nedeniyle olgumuz sunulmuştur.

Olgu: 13 yaşında kadın hasta eforla dispne ve çarpıntı şikayeti ile başvurdu. Hastaya yenidoğan döneminde sternal malformasyonu sebebiyle plastik ve rekonstruktif cerrahi tarafından sadece cilt ve ciltaltı onarımı yapıldığı öğrenildi. Hastada sternal klefte eşlik eden pektus ekscavatum mevcuttu. Hastanın görüntülemelerinde sternal segmentler birbirlerinden 3.1 cm ayrı izlendi. Haller indeksi 3.77 olup pektus ekscavatuma bağlı sağ ventrikül basısı vardı.Vertikal insizyonla ksifoide kadar insizyon uygulandı. Ciltaltını hemen takiben perikard görüldü, sternumun aplazisi ve bilateral kıkırdak yapılar izlendi. Nuss barı pektus ekscavatum deformitesinin en derin olduğu nokta tespit edilerek yerleştirilip tespit edildi.Sternum çok sayıda çelik sütür materyali ile kapatıldı. Eş zamanlı olarak sternal kleft ve pektus ekscavatum deformitelerine yönelik operasyon komplikasyonsuz tamamlandı ve postoperatif 4. Gününde hasta taburcu edildi. Hastanın 1 yıllık poliklinik takibinde patoloji saptanmadı. Hastanın şikayetlerinin gerilediği görüldü.Hastanın Nuss barı postoperatif 3. Yılını tamamladığında çekilmesi planlandı.

Resim 1

Hastanın operasyon öncesi BT görüntülerinde izlenebilen pektus ekscavatum ve sternal kleft deformiteleri

Resim 3

Operasyon sonrası PA ve lateral akciğer grafileri

Sonuç: Sternal kleft ve pektus ekscavatumun eş zamanlı varlığı perikard ve hayati önem taşıyan damar yapılarının korumasız kalmasına neden olmaktadır. Sternal kleftin neonatal döneminde

onarılması en çok önerilen yaklaşım olmakla birlikte sternal kleft onarımına sekonder pektus ekscavatum gelişimi izlenen olgular da izlenmiştir. Olguda 13 yaşındaki hastanın ventriküler bası yapan, kozmetik sorunlara yol açan ve eforla çarpıntıya neden olan deformitelerinin eş zamanlı bir operasyonla onarılması nadir olması nedeniyle takdim edilmiştir. Literatürde 2020 yılına kadar pektus ekscavatum ve sternal kleftin eş zamanlı onarıldığı sadece 8 vaka mevcuttur. Fonksiyonel düzelmeye ek olarak kozmetik olarak alınan yüz güldürücü sonuç ise hasta açısından ayrı bir kazanımdır.

Anahtar Kelimeler: Pektus Ekskavatum, Sternal Kleft, Nuss Bar

Kaynakça

Piro L, Lena F, Roggero A, Stagnaro N, Mattioli G, Torre M. Sternal cleft and pectus excavatum: an overlooked congenital association? Pediatr Surg Int. 2024 Apr 11;40(1):105.
Kelly RE, Jr, Cash TF, Shamberger RC et al. Surgical repair of pectus excavatum markedly improves body image and perceived ability for physical activity: multicenter study. Pediatrics . 2008;122(6):1218–1222.
Çelik S, Erşen E. Combined Repair of Upper Sternal Cleft and Pectus Excavatum in a Child. Tex Heart Inst J. 2023 Jan 1;50(1):e217721.
Smith AEP, Mani A, Jones A, Jordan SJ. Surgical Repair of Complete Congenital Sternal Cleft Associated With Pectus Excavatum. Ann Thorac Surg. 2020 Jan;109(1):e51-e53.

Yayın No: PS-078

Paraözofageal Kitle ve Lenf Nodu Diseksiyonu Sonrası Papiller Tiroid Karsinomu Tanısı: Olgu Sunumu

Zarife Aleyna Yapıcı[1], Argün Kış[1], Gökhan Öztürk[1], Eren Zenci[1], Ümit Aydoğmuş[1]

[1]Pamukkale Üniversitesi Tıp Fakültesi Hastanesi Göğüs Cerrahisi Ana Bilim Dalı

Zarife Aleyna Yapıcı / Pamukkale Üniversitesi Tıp Fakültesi Hastanesi Göğüs Cerrahisi Ana Bilim Dalı

Giriş: Papiller tiroid karsinomu (PTC), tiroid maligniteleri içinde en sık görülen alt tiptir ve servikal lenf nodu metastazlarının %90'ından fazlasını oluşturur. PTC'nin lenfatik yayılımı genellikle santralden laterale doğru seyreder ve bu durum metastatik odakların cerrahi sırasında gözden kaçma olasılığını artırır. Özellikle servikal ve paraözofageal bölgelerde yerleşim gösteren lezyonlarda, tiroid kökenli maligniteler göz önünde bulundurulmalıdır. Lenf nodu diseksiyonu sırasında bu alanların ayrıntılı değerlendirilmesi ve histopatolojik incelemelerin doğru bir şekilde yönlendirilmesi, doğru tanı konulması açısından hayati önem taşır. Bu olgu, servikal paraözofageal bölgede saptanan kitle ile başlayan süreçte, tanının tiroid kökenli bir papiller karsinom metastazı olarak netleşmesini ele almaktadır.

Olgu: Ses kısıklığı ve yutma güçlüğü şikayetleri ile Kulak Burun Boğaz polikliniğine başvuran, sağ vokal kordun paralitik olduğu görülen 34 yaşında erkek hasta, yapılan değerlendirmeler sonrası malignite şüphesi ile tarafımıza yönlendirilmiştir. Hastanın 20 paket/yıl sigara öyküsü mevcuttur. Toraks bilgisayarlı tomografi(BT)'sinde, sağ paratrakeal bölgede, içerisinde kistik bileşenler bulunan ve trakeada hafif itilme yaratan 27x23 mm boyutlarında santrali hipodens nodüler bir kitle saptanmıştır (Resim 1, beyaz okla işaretli). Boyun manyetik rezonans görüntülemesi de BT bulguları destekler nitelikte sağ paratrakeal bölgede, tiroid sağ lobunun inferior komşuluğunda, retrotrakeal alana doğru uzanan ve özofagus sağ lateral duvarı ile ayrımı yapılamayan, periferal kalın cidarlı kontrastlanma gösteren 41x32x25 mm boyutlarında bir nodüler lezyonu göstermekteydi.(Resim 2,3 beyaz ok ile işaretli)Hastaya endoskopik ultrasonografi eşliğinde yapılan değerlendirmede, özofagus proksimalinde, sfinkterin hemen distalinde düzensiz sınırlı, heterojen hipoekoik özelliklere sahip, yaklaşık 24x27 mm boyutunda bir kitle gözlenmiştir. Bu bulgular ışığında, sağ servikal paraözofageal kitle eksizyonu ve skalen lenf nodu eksizyonu operasyonu gerçekleştirilmiştir. Operasyon sonrası patolojik incelemede, malign epitelyal tümör metastazı saptanmış ve primer odak olarak infiltratif folliküler varyant PTC düşünülmüştür.Girişimsel radyoloji tarafından tiroid sağ lob posterior inferior yumuşak dokusundan alınan ince iğne aspirasyon biyopsisi (İİAB) sonuçsuz kalmış (non-diagnostik). Bu nedenle hastaya genel cerrahi tarafından total tiroidektomi ve servikal lenf nodu diseksiyonu

uygulanmıştr. Patoloji incelemesi sonucunda papiller karsinom tanısı kesinleşmiştir. Hasta, I-131 radyoaktif iyot tedavisine alınmış olup, tedavi ve takip süreci devam etmektedir.

Resim 1

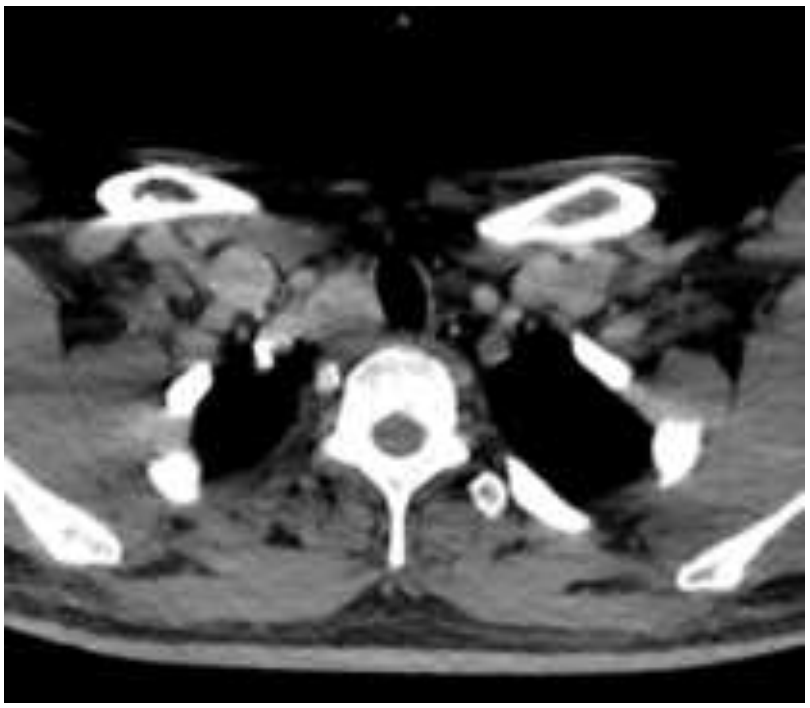

toraks bilgisayarlı tomografi görüntüsü, beyaz okla işaretli kitle

Resim 2

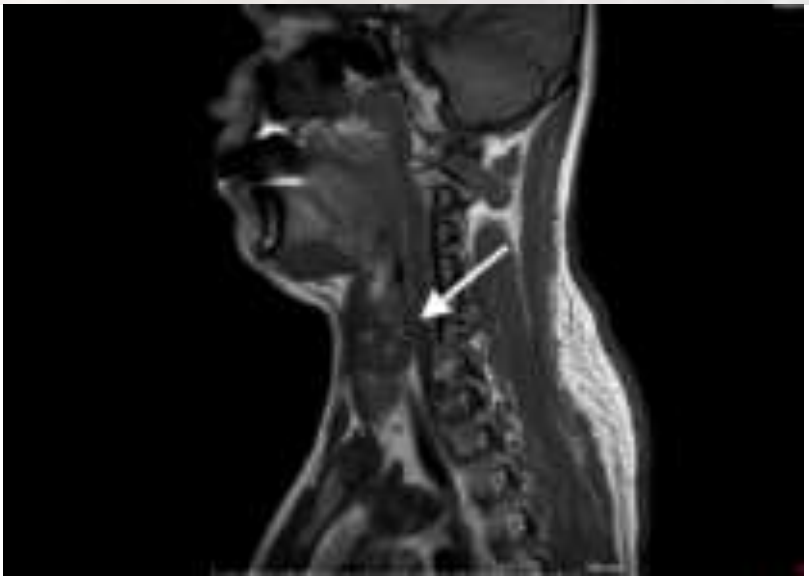

Boyun manyetik rezonans görüntüleme sagital kesit, beyaz okla işaretli kitle

Resim 3

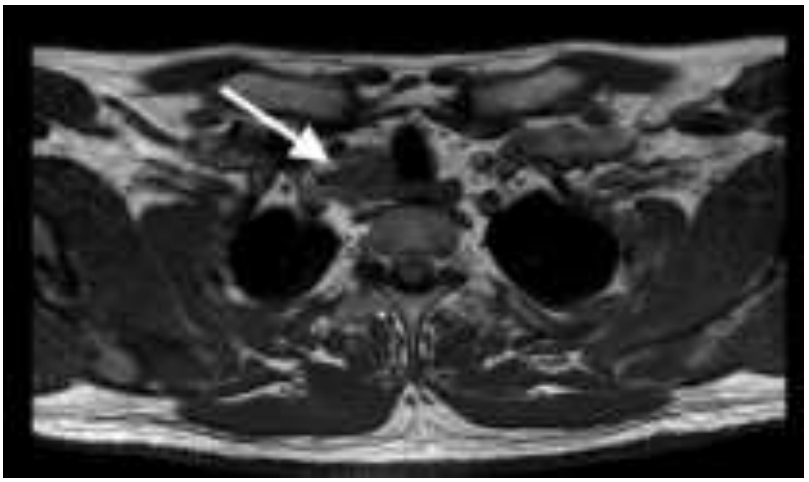

Toraks manyetik rezonans görüntüleme, beyaz okla işaretli kitle

Sonuç: Bu olgu, paraözofageal bölgede yerleşim gösteren metastatik lezyonların ayırıcı tanısında tiroid kaynaklı malignitelerin mutlaka göz önünde bulundurulması gerektiğini vurgulamaktadır. Lenf nodu diseksiyonu sonrası yapılan patolojik incelemeler, servikal bölgede saptanan kitlelerin etiyolojisini anlamada önemli bir araçtır. PTC tanısı, multidisipliner bir yaklaşımla, detaylı preoperatif görüntüleme ve histopatolojik incelemelerle konulmuştur. Tiroid malignitelerinin

lenfatik yayılım özelliklerinin anlaşılması, tanı ve tedavi süreçlerinde cerrahi stratejileri yönlendirmede kritik rol oynamaktadır.

Anahtar Kelimeler: paraözofagial kitle, papiller tiroid karsinomu, lenf nodu diseksiyonu, cerrahi

Kaynakça

1. Siegel RL, Miller KD, Jemal A. Cancer statistics. CA A Cancer J Clin. 2016;66:7-30.

2. Podnos YD, Smith D, Wagman LD, Ellenhorn JD. The implication of lymph node metastasis on survival in patients with well-differentiated thyroid cancer. Am Surg. 2005;71:731-734.

3. Lombardi D, Paderno A, Giordano D, et al. Therapeutic lateral neck dissection in well-differentiated thyroid cancer: analysis on factors predicting distribution of positive nodes and prognosis. Head Neck. 2018;40:242-250.

4. Sun G, Wang Y, Zhu Y, et al. Lymph node metastasis between sternocleidomastoid and sternohyoid muscle in clinically node-positive papillary thyroid carcinoma. Head Neck. 2013;35:1168-1170.

5. Haugen BR, Alexander EK, Bible KC, et al. American thyroid association management guidelines for adult patients with thyroid nodules and differentiated thyroid cancer. Thyroid. 2015;26:1-133.

6. Robbins KT, Shaha AR, Medina JE, et al. Consensus statement on the classification and terminology of neck dissection. Arch Otolaryngol Head Neck Surg. 2008;134:536-538.

7. Wada N, Duh QY, Sugino K, et al. Lymph node metastasis from 259 papillary thyroid microcarcinomas: frequency, pattern of occurrence and recurrence, and optimal strategy for neck dissection. Ann Surg. 2003;237:399-407.

8. Kwak JY, Kim EK, Kim MJ, et al. Papillary microcarcinoma of the thyroid: predicting factors of lateral neck node metastasis. Ann Surg Oncol. 2009;16:1348-1355.

9. Ito Y, Tomoda C, Uruno T, et al. Preoperative ultrasonographic examination for lymph node metastasis: usefulness when designing lymph node dissection for papillary microcarcinoma of the thyroid. World J Surg. 2004;28:498-501.

10. Sakorafas GH, Sampanis D, Safioleas M. Cervical lymph node dissection in papillary thyroid cancer: current trends, persisting controversies, and unclarified uncertainties. Surg Oncol. 2010;19:e57-e70.

11. Likhterov I, Reis LL, Urken ML. Central compartment management in patients with papillary thyroid cancer presenting with metastatic disease to the lateral neck: anatomic pathways of lymphatic spread. Head Neck. 2017;39:853-859.

Yayın No: PS-079

Kusma Sonrası Göğüs Ağrısı; Bir Pnömomediastinum Vakası

Elif Ava[1], Selvi Aşkar[1]

[1]Van Yüzüncü Yıl Üniversitesi Dursun Odabaşı Tıp Merkezi

Elif Ava / Van Yüzüncü Yıl Üniversitesi Dursun Odabaşı Tıp Merkezi

Giriş: Pnömomediastinum mediasten içinde gaz ya da serbest havanın bulunması olarak tanımlanmaktadır. Pnömomediastinum travmatik ve spontan olarak iki şekilde meydana gelebilir. Travmatik pnömomediastinum sıklıkla künt göğüs travması, kafa travması, trakeostomi, endoskopi-bronkoskopi sonrası (özofagus perforasyonu, trakeobronşial yaralanma) ve mekanik ventilasyona bağlı olarak görülmektedir. Spontan pnömomediastinum ise spesifik bir etiyolojik faktör olmaksızın daha çok genç hastalarda görülen ve genellikle kendiliğinden iyileşme gösteren bir klinik tablodur. Bu olgumuzda kusma sonrası göğüs ağrısı ve nefes darlığı şikayeti ile acil servisimize başvuran bir hastadaki pnömomediastinum tanısına gidiş sürecimizin ve tedavi sürecimizin anlatılması planlandı.

Olgu: 20 yaşında kadın hasta kusma sonrası başlayan göğüs ağrısı ve nefes darlığı şikayeti ile acil servise başvurdu. Çekilen Elektrokardiyografide patoloji izlenmemesi üzerine kan tetkikleri istendi. Troponin< 0.010µg/L D-Dimer < 0.19 µg/mL olararak ölçüldü. Çekilen posteroanterior akciğer grafisinde üst medaisten yerleşimli paratrakeal minimal lüsen alanlar izlendi(Resim1A). Solunum muayenesinde önden dinlemekte kalp tepe atımı ile senkron ral sesleri duyuldu. Sonrasında çekilen Toraks bilgisayarlı tomografi görüntülemesinde trakea boyunca izlenen karina ayrımında da yer yer devamlılık gösteren paratrakeal alanda pnömomediastinum ile uyumlu hava dansitesinde hiperlüsens alanlar izlendi(Resim1B). Hasta servise yatırılıp medikal tedavi başlandı. Oksijen desteği ve analjezi tedavisi alan hastanın şikayetlerinde düzelme olması, vital değerlerinin normal aralıkta olması üzerine 3 gün sonra toraks bilgisayarlı tomografi çekildi. Kontrol bilgisayarlı tomografinin doğal olarak izlenmesi(Resim2) üzerine hastanın externasyonu planlandı.

Resim 1A, Resim 1B, Resim 2

Sonuç: Spontan pnömomediastinum özellikle genç erkeklerde görülen, tanının ardından semptomların genellikle kendiliğinden gerilediği nadir bir klinik durumdur. Pnömomediastinum görülme sıklığı değişik hastane kayıtlarında 1/7000 ile 1/32000 arasında bildirilmiştir. Göğüs ağrısı ve nefes darlığı şikayeti ile başvuran hastalarda gastroözefagial reflü hastalığı, miyalji ,akut koroner sendrom veya pulmoner emboli gibi nedenler etyolojide daha sık rol oynamak ile beraber alveol içi basıncı arttıran durumlar sonrası başlayan, genç hastalarda pnömomediastinum etyolojide düşünülmesi gereken bir durum olarak ön plana çıkmaktadır.

Anahtar Kelimeler: Spontan Pnömomediastinum, Genç Hasta, Göğüs Ağrısı, Kusma, Nefes Darlığı

Kaynakça

- Grewal J, Gillaspie EA. Pneumomediastinum. Thorac Surg Clin. 2024 Nov;34(4):309-319. doi: 10.1016/j.thorsurg.2024.06.001. Epub 2024 Jul 26. PMID: 39332856.
- Kobayashi K, Tachikawa S, Horiguchi T, Kondo R, Shiga M, Hirose M, Sasaki Y, Torigoe H. [Three cases of spontaneous pneumomediastinum]. Nihon Kokyuki Gakkai Zasshi. 2006 Apr;44(4):350-3. Japanese. PMID: 16681254.
- Demirel A., Aynacı E., Özgül M.A., Özgül G., Uysal MA., Primer Spontan Pnömomediastinum, Solunum 2008; 10:71- 3.

Yayın No: PS-080

Akciğere Tekrarlayan Sarkom Metastazlarında VATS: Dört Kez Nüks Olan Hastaya VATS Metastazektomi

bülent arslan[1], onur derdiyok[1], uğur temel[1], şule karadayı[1], Mehmet Oğuzhan Özyurtkan[1]

[1]İSTANBUL İL SAĞLIK MÜDÜRLÜĞÜ ŞİŞLİ HAMİDİYE ETFAL EĞİTİM VE ARAŞTIRMA HASTANESİ

bülent arslan / İSTANBUL İL SAĞLIK MÜDÜRLÜĞÜ ŞİŞLİ HAMİDİYE ETFAL EĞİTİM VE ARAŞTIRMA HASTANESİ

Giriş: Sarkomlar nadir ve agresif tümörlerdir. Akciğer metastazı bu tümörlerde sıktır ve metastazektomi sağkalımı arttırmaktadır. Cerrahi yaklaşım sıklıkla video-yardımlı toraks cerrahisi (VATS) ile olmaktadır. Her ne kadar tekrarlayan cerrahi girişimlerin plevral yapışıklık ihtimalini arttırarak VATS yaklaşımını kısıtlayabildiği belirtilmiş olsa da nüks metastazektomilerde ilk tercih yine minimal invaziv yaklaşımdır. Yazıda dizde yumuşak doku sarkomu olan ve 4 kez akciğer nüksü sebebiyle VATS metastazektomi uygulanan bir hasta sunulmaktadır.

Olgu: Sol diz yumuşak dokuda sarkom tanısı alıp cerrahi uygulanan ve postoperatif kemoterapiyle radyoterapi uygulanan 48 yaşındaki kadın hasta, akciğer metastazı sebebiyle refere edildi. Metastaz ilk operasyondan 12 ay sonra saptanmıştı. Orta lobdaki 2cm lezyonu için VATS orta lobektomi oldu. Metastazektomiden 4 ay sonra sol alt lobda 1 cm lezyon gelişti ve VATS wedge rezeksiyonla metastazektomisi tekrarlandı. İlk ameliyatından 36 ay sonraki kontrolde sağ alt lobda 2.5cm lezyon saptandı ve yine VATS wedge ile metastazektomi uygulandı. Ancak bu son ameliyattan 4 ay sonra sol alt lobda 1.7cm yeni gelişen lezyon için tekrardan VATS wedge rezeksiyonla metastazektomi yapıldı. Her operasyonda çıkarılan parça sarkom ile uyumlu geldi. Hiçbir operasyon sonrasında komplikasyon gelişmedi ve hasta 3-6 gün içerisinde taburcu edildi. Hasta her operasyondan sonra uygun kemoterapi ile immünoterapi almaya devam etti. Son 5 aylık takibinde yeni nüksü saptanmadı.

Sonuç: Yumuşak doku sarkomlarının akciğer metastazında metastazektomi standart bir tedavi yöntemidir ve nu sayede 5 yıllık genel sürvi %43-62 arasındadır. Sürviyi arttıran faktörler arasında soliter metastaz olması ve hastalıksız geçen sürenin 12 aydan uzun olması vardır. Her ne kadar tekrarlayan cerrahiler VATS kullanımını kısıtlayabilse de, nüks metastaz durumunda bile öncelikle tercih edilen yaklaşım VATS'tır. Tekrarlayan cerrahilerde VATS, düşük morbidite oranıyla başarıyla uygulanabilmektedir.

Anahtar Kelimeler: Sarkom, Akciğer metastazı, Rekürens, videotorakoskopik cerrahi

Kaynakça

1. Chang CH, Chiang XH, Lin MW, Kuo SW, Huang PM, Hsu HH, Chen JS. Outcome and survival analysis of pulmonary metastasectomy for primary sarcoma with pulmonary metastases. Front Surg. 2024 Oct 30;11:1470784.
2. Mettmann VL, Baumhoer D, Bielack SS, et al. Solitary pulmonary metastases at first recurrence of osteosarcoma: Presentation, treatment, and survival of 219 patients of the Cooperative Osteosarcoma Study Group. Cancer Med. 2023 Sep;12(17):18219-18234.

Yayın No: PS-081

Tetik Nokta Enjeksiyonu Sonrasında İyatrojenik Pnömotoraks: Üç vakanın Sunumu

bülent arslan[1], onur derdiyok[1], uğur temel[1], şule karadayı[1], Mehmet Oğuzhan Özyurtkan[1]

[1]İSTANBUL İL SAĞLIK MÜDÜRLÜĞÜ ŞİŞLİ HAMİDİYE ETFAL EĞİTİM VE ARAŞTIRMA HASTANESİ

bülent arslan / İSTANBUL İL SAĞLIK MÜDÜRLÜĞÜ ŞİŞLİ HAMİDİYE ETFAL EĞİTİM VE ARAŞTIRMA HASTANESİ

Giriş: Miyofasyal ağrı sendromunda üst skapular alan etrafından lokal anestetik ve kortikosteroid verilmesi amacıyla yapılan tetik nokta enjeksiyonu (TNE) bilinen bir uygulamadır. Ancak nadiren de olsa iyatrojenik pnömotoraksa sebebiyet verebilmektedir. Yazıda bu tür iyatrojenik pnömotoraks geçiren 3 vaka sunulmaktadır.

Olgu: Olgu1: Yirmi yedi yaşında kadın hastaya ağrı tedavisi amacıyla sol üst skapular alandan TNE yapılmasından sonra gelişen ağrı giderek arttığı için 5 gün sonra başvurdu. Akciğer grafisinde sağda pnömotoraks saptandı. Torak dreni uygulandı. Dört günlük takip sonrası dreni çıkartıldı ve taburcu edildi. Olgu2: Otuz bir yaşındaki kadın hastaya TPI'dan hemen sonra gelişen ağrı ve dispne sebebiyle çekilen akciğer grafisinde sağ pnömotoraks saptandı. Hasta oksijenle konservatif tedavi edildi ve 3 gün sonra taburcu edildi. Olgu3: Otuz bir yaşındaki kadın hastaya TPI uygulanmış. İşlemden 3 saat sonra dispne şikayetiyle acile başvurmuş. Akciğer grafisinde sağ pnömotoraks saptanıp yatırıldı. Oksijen desteğiyle 3 gün takipte tutulup taburcu edildi.

Sonuç: Miyofasyal ağrı sendromu, kaslarda, bağlarda ve tendonlarda ağrı, hassasiyet ve sertlikle karakterizedir. Genellikle stres, kötü duruş ve tekrarlayan hareketler gibi faktörlerden kaynaklanır. Özellikle boyun, omuz ve sırt bölgelerinde yoğunlaşan kronik ağrılara neden olabilir. Tedavisi genellikle fizik tedavi, ağrı kesici ilaçlar ve rahatlatıcı egzersizler ile gerçekleştirilir. TNE, tedavide uygulanan bir yöntemdir. Sıklıkla enjeksiyon skapulanın üst kenarı boyunca yapılır. TNE sonrası iyatrojenik pnömotoraks vakaları çok nadir olarak da olsa bildirilmiştir. Öyküsünde yakın tarihte TPE olan ve dispne ya da görğü ağrısı gelişen kişilerde iyatrojenik pnömotoraks akla gelmeli ve ivedilikle akciğer grafisi istenmelidir

Anahtar Kelimeler: Tetik nokta enjeksiyonu, İyatrojenik pnömotoraks, Dispne, Göğüs ağrısı

Kaynakça

1. Abrecht CR, Saba R, Greenberg P, et al. A Contemporary Medicolegal Analysis of Outpatient Interventional Pain Procedures: 2009-2016. Anesth Analg. 2019 Jul;129(1):255-262.
2. Ahiskalioglu EO, Alici HA, Dostbil A, et al. Pneumothorax after trigger point injection: A case report and review of literature. J Back Musculoskelet Rehabil. 2016 Nov 21;29(4):895-897.
3. Morjaria JB, Lakshminarayana UB, Liu-Shiu-Cheong P, et al. Pneumothorax: a tale of pain or spontaneity. Ther Adv Chronic Dis. 2014 Nov;5(6):269-73.

Yayın No: PS-082

Romatoid Artrit'e Bağlı İnterstisyel Akciğer Hastalığı'nda Pulmoner Hava Kaçağı Sendromu

Emine Afşin[1], Büşra Yıldız[1], Murat Taşçı[2], Osman Yakşi[3]

[1]Bolu Abant İzzet Baysal Üniversitesi, Göğüs Hastalıkları AD.
[2]Bolu Abant İzzet Baysal Üniversitesi, İç Hastalıkları AD.
[3]Bolu Abant İzzet Baysal Üniversitesi, Göğüs Cerrahisi AD.

Emine Afşin / Bolu Abant İzzet Baysal Üniversitesi, Göğüs Hastalıkları AD.

Giriş: Pulmoner hava kaçağı sendromları; pulmoner interstisyel amfizem, pnömotoraks, pnömomediastinum, pnömoperikardium, pnömoperitoneum, subkutan amfizem ve sistemik hava embolisini içermektedir. Bir prosedür veya penetran yaralanma öyküsü olmaksızın diseksiyon havasının spontan bir uzantısı olarak ortaya çıkmaktadır. Pulmoner hava kaçağı sendromları, sistemik otoimmün bağ dokusu hastalıklarının son derece nadir görülen komplikasyonlarındandır. Literatürde romatoid artrit (RA) hastaları ile ilgili az sayıda olgu bildirilmiştir (1). Bizim olgumuz da nadir olmasının yanısıra RA'ya bağlı gelişen interstiyel akciğer hastalıklarında dispne ayırıcı tanısında pnömomediastene dikkat çekmek amacıyla da sunulmaktadır.

Olgu: 77 yaşında, erkek hasta, 3 yıldır Seropozitif RA tanısı ile takip edilmekteyken eforla artan nefes darlığının son bir aydır daha da artması, 3 aydır halsizlik, iştahsızlık, kilo kaybı ve kuru öksürük şikayeti olması nedeniyle Romatoloji servisinde yatırılıp tarafımıza konsülte edildi. Hastanın semptomlarına eşlik eden göğüs/boyun ağrısı olmamıştı. Hasta RA nedeniyle metotreksat, mikofenolat mofetil, prednisolon (5mg/gün), trimetoprim-sulfametoksazol (2gün/hafta) kullanmaktaydı. Sigara öyküsü 5 paket/yıl olup aktif kullanmıyordu. Fizik muayenesinde; palpasyonla sol hemitoraks üst kısmında krepitasyon alındı ve oskültasyonda bilateral orta ve alt zonlarda velcro raller duyuldu. Çomak parmak mevcut olup diğer sistemlerin muayenesi olağandı. Oda havasında oksijen saturasyonu; % 95 idi. Akciğer grafisinde; 3 yıl önceki grafi ile kıyaslandığında bilateral periferal ve alt zon ağırlıklı yaygın retiküler opasite alanlarında progresyon, mediastinal yapıların çevresinde lineer şekilde radyolüsensi artışı ve sol üstte cilt altı amfizem izlendi (Resim 1). Toraks bilgisayarlı tomografisinde (BT); fibrotik değişiklerde progresyon, pnömomediasten ve minimal cilt altı amfizem geliştiği izlendi (Resim 2). Pnömomediasten açısından göğüs cerrahisine konsülte edilen hastada izlem önerildi. 15 gün sonra çekilen kontrol akciğer grafisinde pnömomediasten alanlarının regrese olduğu izlendi ve hastaya progressif pulmoner fibrozis tanısıyla Nintedanib tedavisi başlandı.

Resim 1

Resim 1a. 2020 yılındaki akciğer grafisi, 1.b. 2023 yılındaki akciğer grafisinde interstisyel tutulumlarda progresyon, pnömomediasten ve cilt altı amfizem izlenmekte

Resim 2

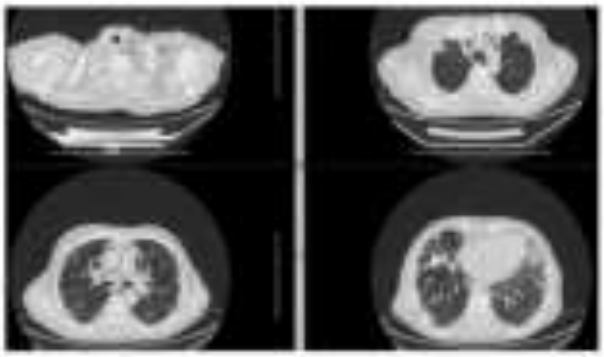

Resim 2. Toraks BT' axial kesitlerde: pnömomediasten, solda cilt altı amfizem ve bilateral periferik fibrotik değişiklikler izlenmekte

Sonuç: Romatoid hastalıklarla ilişkili intertisyel akciğer hastalığında alevlenme nedenlerinin etiyolojisi ve patogenezi belirsizliğini korumaktadır. Alevlenme tanısı; klinik şüpheye, ilgili semptomların kötüleşmesine ve enfeksiyon, mikroaspirasyon, gastroözofageal reflü, toksik ilaçlar (DMARD), torasik veya ekstratorasik cerrahi, bronkoskopi veya hava kirliliği gibi potansiyel bireysel veya çevresel tetikleyicilerin tanımlanmasına dayanmaktadır (2). Kalp yetmezliği, aşırı sıvı yüklenmesi veya alternatif bir enfeksiyöz olmayan pulmoner durumlar (pulmoner emboli, pnömotoraks veya plevral efüzyon gibi) ekarte edilmelidir (3). Pnömomediastende hastalar genellikle kötüleşen dispne, odinofaji, disfoni, disfaji, boyun ağrısı ve plöretik göğüs ağrısı ile

başvurmaktadır. Özellikle boyunda olmak üzere genellikle subkutan amfizem de saptanmaktadır. Bazen de tek semptom olgumuzda olduğu gibi dispnede artış olabilmektedir. İnterstisyel akciğer hastalığı alevlenmesi esnasında artan öksürük torasik basınç artışına neden olarak pnömomediasten gelişmesini tetikleyebilir (1). Kortikosteroidler, patojenik organizmalar (Pneumocystis carinii), vaskülitin olası lezyonları ve fibrotik lezyonların kistik dejenerasyonu veya sentrilobüler ve subplevral 'psödo-blebler' gibi altta yatan interstisyel lezyonlar da etyolojide tartışılmaktadır (1). BT görüntüleme şüpheli spontan pnömomediastinumda tanısal altın standarttır. Komplikasyonsuz spontan pnömomediastinum, yatak istirahati, yeterli analjezi ve valsalva manevrası gibi intratorasik basınçları artıran manevralardan kaçınılarak konservatif olarak yönetilir. Solunum yetmezliğine neden olan hava kaçağı büyük veya konservatif tedavinin başarısız olması durumunda, yüksek akımlı oksijen tedavisi veya göğüs drenajı endikedir. Yeterli immünoterapi ile prednizolonun azaltılması sıklıkla gereklidir (1). Olgumuzda konservatif yaklaşımla pnömomediastenin regrese olduğunu izledik. Pulmoner hava kaçağı sendromu, akut solunum güçlüğü çeken RA hastalarında şüphelenilmesi gereken nadir bir tablodur ancak mortal de olabileceği için yakından izlenmesi gerekmektedir.

Anahtar Kelimeler: Pulmoner hava kaçağı sendromu, Pnömomediasten, Romatoid Artrit

Kaynakça

1. El Ouali I, Habib Chorfa S, El Hamzaoui H, et al. Pulmonary air leak syndrome in rheumatoid arthritis patient. SAGE Open Med Case Rep. 2022 Sep 15;10:2050313X221125361. doi: 10.1177/2050313X221125361.
2. Luppi F, Sebastiani M, Salvarani C, et al. Acute exacerbation of interstitial lung disease associated with rheumatic disease. Nat Rev Rheumatol. 2022 Feb;18(2):85-96. doi: 10.1038/s41584-021-00721-z
3. Kolb M, Bondue B, Pesci A, et al. Acute exacerbations of progressive-fibrosing interstitial lung diseases. Eur Respir Rev. 2018 Dec 21;27(150):180071. doi: 10.1183/16000617.0071-2018.

Yayın No: PS-083

Primer pulmoner leiomyosarkom: Akciğerde multipl nodüller ile prezente olan nadir bir olgu

Mehmet Sezer[1], Ayça Dilşad Çağlayan[2], Ali Veral[2], Tevfik İlker Akçam[1]

[1]Ege Üniversitesi, Göğüs Cerrahisi Anabilim Dalı
[2]Ege Üniversitesi, Patoloji Anabilim Dalı

Mehmet Sezer / Ege Üniversitesi, Göğüs Cerrahisi Anabilim Dalı

Giriş: Primer pulmoner leiomyosarkom (PPL), pulmoner interstisyumun, pulmoner arterlerin ve bronşiyal ağacın düz kas hücrelerinden kaynaklanabilen çok nadir görülen ve klinik olarak agresif seyirli mezenkimal tümördür. Pulmoner sarkomlar arasında en yaygın görülen tipi olup primer akciğer malignitelerinin %0,5'inden azını oluşturur. PPL olguları diğer pulmoner malignitelere benzer şekilde öksürük, nefes darlığı, göğüs ağrısı gibi nonspesifik semptomlar gösterebilirler veya asemptomatik olabilirler. Kesin tanı için histopatolojik inceleme gereklidir. Erken teşhis, tam cerrahi rezeksiyon ve tümörün boyutu ve derecesine göre planlanacak adjuvan tedaviler genel sağ kalıma önemli katkıda bulunur. Olgumuz akciğerde multipl nodüler lezyonlar nedeniyle lobektomi uygulanan ve PPL tanısı alan oldukça nadir bir olgu sunumudur.

Olgu: 56 yaşında kadın olgu, karın ağrısı nedeniyle tetkik edilirken toraks bilgisayarlı tomografisinde (BT) sağ akciğerde nodül izlenmesi üzerine takibe alınmış, takiplerinde toraks BT'sinde progresyon izlenmesi üzerine başvurdu. Tip 2 diabetes mellitus, hipertansiyon ve Helicobacter pylori ilişkili gastrit nedeniyle tedavi alan olgunun 10 yıl önce over kisti nedeniyle sağ ooferektomi öyküsü vardı. Sosyal içicilik şeklinde sigara maruziyeti öyküsü vardı. Toraks BT'sinde sağ akciğer alt lob anterior segmentte yavaş progresyon gösteren 16x14 mm malign lehine nodüler lezyon (Resim 1a), sağ akciğer alt lob superior segmentte 17 mm buzlu cam alanı (Resim 1b) ve aynı segmentte yeni gelişen 2,5 mm nodül (Resim 1c) raporlandı. Pozitron emisyon tomografisi ile bilgisayarlı tomografisinde (PET/BT) sağ akciğer alt lobda 2 cm SUV:1.9 nodül (Resim 2a) ve komşuluğunda 1 cm SUV:1.6 nodül (Resim 2b) raporlandı, diğer vücut bölümlerinde FDG afiniteli başka patolojik bulgu saptanmadı. Kranial manyetik rezonans görüntülemesinde (MRG) patolojik lezyon ayırt edilmedi. Solunum fonksiyon testinde FEV1 2250 ml - %124 saptandı. Olguya video yardımlı torakoskopik cerrahi (VATS) planlandı. VATS ile eksplorasyonda sağ akciğer alt lob superiorda 1 adet 2 cm boyutunda lezyon, bazalde ise 1,5 cm boyutunda bir lezyon palpe edildi, lezyonların uygun cerrahi sınırlarla çıkarılması amacıyla usulüne uygun sağ akciğer alt lobektomi uygulandı. Lobektomi materyali patolojik inceleme kesin sonucu "Leiomyosarkom, materyalde 3 tümör odağı izlendi" olarak raporlandı. Patoloji sonuçları

ile Torasik Onkoloji Konseyinde değerlendirilen olgu adjuvan kemoterapi açısından Medikal Onkoloji kliniğine yönlendirildi.

Olguya ait radyolojik görüntüler

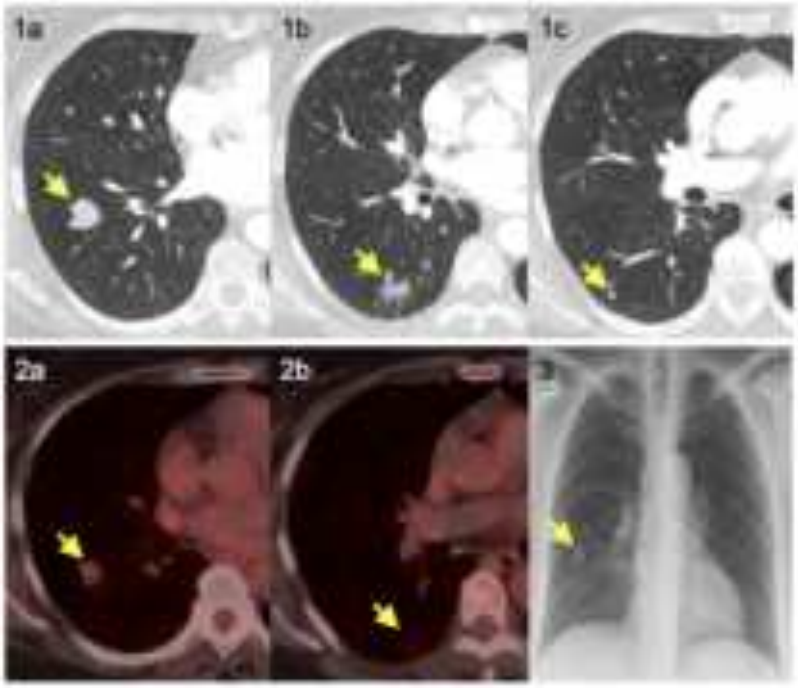

Sağ akciğer alt lob 3 odakta nodüllerin BT görüntüleri(1a,b,c). Sağ akciğer alt lobda nodüllerin PET/BT görüntüleri(2a,b). Sağ akciğer alt lob nodülün PA akciğer grafi görüntüsü(3).

Sonuç: Leiomyosarkomlar daha çok pelvis ve retroperiton yerleşimli organlardaki düz kaslardan köken alan mezenkimal tümörlerdir. En sık yerleşim yeri uterus olup metastaz sıktır. Metastazın en sık görüldüğü yer akciğerdir. PPL ise akciğerde nadiren ortaya çıkar ve tüm primer akciğer malignitelerinin yaklaşık %0,2-0,5'ini oluşturur. Olgumuzun lobektomi materyalinde 3 tümör odağı izlenmesi metastatik süreçleri akla getirmekle birlikte öyküde ek malignite bulunmaması ve PET/BT görüntülemesinde diğer vücut bölümlerinde FDG afiniteli patolojik bulgu saptanmaması nedeniyle olgumuz "Primer pulmoner leiomyosarkom" tanısı ile nadir bir olgu olarak sunulmuştur.

Anahtar Kelimeler: multipl pulmoner nodül, mezenkimal tümör, primer pulmoner leiomyosarkom

Kaynakça

1. Qin BD, Jiao XD, Zang YS. Primary pulmonary leiomyosarcoma: A population-based study. Lung Cancer. 2018 Feb;116:67-72. doi: 10.1016/j.lungcan.2017.12.015. Epub 2017 Dec 29.

2. Shen W, Chen J, Wei S, Wang X, Li X, Zhou Q. Primary pulmonary leiomyosarcoma. J Chin Med Assoc. 2014 Jan;77(1):49-51. doi: 10.1016/j.jcma.2013.10.009. Epub 2013 Nov 18.

3. Yata Y, Ito Y, Iwamoto K, Kumazawa A, Yosihara T, Kato T, Okazawa M. A case of primary pulmonary leiomyosarcoma. Respir Med Case Rep. 2019 May 27;27:100863. doi: 10.1016/j.rmcr.2019.100863.

4. Xie X, Chen Y, Ding C, Yu X, Zou L, Xu B, Wang L, Huang X. Primary pulmonary leiomyosarcoma: A case report. Oncol Lett. 2016 Mar;11(3):1807-1810. doi: 10.3892/ol.2016.4131. Epub 2016 Jan 20.

Yayın No: PS-084

Kolesistektomi Sonrası Nüks Eden Efüzyon:Şilotoraks

Işıl Çebi[1], Meltem YIlmaz[1]

[1]Namık Kemal Üniversitesi Tıp Fakültesi

Işıl Çebi / Namık Kemal Üniversitesi Tıp Fakültesi

Giriş: Şilotoraks, plevral boşlukta lenf sıvısının (şilöz sıvı) birikmesiyle karakterize nadir bir durumdur. Genellikle travma, cerrahi girişimler, malignite veya konjenital lenfatik anormalliklere bağlı olarak gelişir. Şilöz sıvı, yüksek trigliserid içeriği ve sütümsü görünümü ile ayırt edilir. Klinik olarak dispne, göğüs ağrısı ve yorgunluk gibi semptomlarla kendini gösterir. Tanı, torasentez ile elde edilen plevral sıvının biyokimyasal analizi ile konur. Tedavi, altta yatan nedene bağlı olarak diyet değişiklikleri, drenaj ve bazı vakalarda cerrahi girişimi içerebilir. Şilotoraks tedavi edilmediği takdirde ciddi komplikasyonlara yol açabilir ve mortal seyredebilir. Bu olgu sunumunda, kolesistektomi sonrası gelişen bilateral rekürren plevral efüzyon nedeniyle başvuran bir hastayı ele alacağız.

Olgu: 77 yaşında kadın hasta, 1,5 yıl önce dış merkezde kolesistektomi operasyonu geçirmiş. Ameliyat sonrası ksifoid altındaki port bölgesinden pürülan akıntı gelişmesi üzerine enterokütan fistül saptanmış ve cerrahi girişim önerilmiş, ancak hasta operasyonu reddetmiş. Takiplerinde sağ hemitoraksta gelişen plevral efüzyon nedeniyle bir kez plörokenle drene edilmiş. Sonrasında yapılan rutin kontrollerde sol hemitoraksta yeni bir efüzyonun geliştiği tespit edilmesi üzerine kliniğimize yönlendirilmiş.Hastanın bilinen bir kronik akciğer hastalığı bulunmamakla birlikte, zamanla artan nefes darlığı şikayeti mevcuttu. Dış merkezde yapılan posteroanterior akciğer grafilerinde sol hemitoraksta sıvı birikiminin giderek arttığı izlendi.Hastaya torasentez uygulandı ve makroskopik olarak sarı, bulanık bir mayi elde edildi. Santrifüj sonrası mayinin bulanık görünümünü koruduğu gözlendi. Alınan numunenin biyokimyasal analizinde trigliserid: 697 mg/dL, glukoz: 171 mg/dL, LDH: 195 IU/L, protein: 4,44 g/dL, lipaz: <10,5 mmol/L,amilaz: 38 mmol/Lİ olarak saptandı. Eş zamanlı alınan kan biyokimyası ile karşılaştırıldığında, Light kriterlerine göre sıvının eksüda özellikte olduğu belirlendi. Kültür incelemelerinde üreme saptanmadı.Şilotoraks tanısı konan hastaya göğüs cerrahisi tarafından tüp torakostomi uygulandı. Tedavi sürecinde oral alımı kesilerek 9 gün boyunca total parenteral beslenme (TPN) uygulandı. İzlem sürecinde tüpten gelen mayinin seröz hale gelmesi üzerine, torakostomi tüpü Heimlich valf ile değiştirildi. Takiplerinde efüzyonu tekrarlamadı.

Fotoğraf 2



Santrifüj sonrası mayi örneği

Fotoğraf 1

işlem sonrası örnek

Fotoğraf 3

Tüp torakostomi ile takip

Sonuç: Olgumuzda, daha önce sağ hemitoraksa drenaj uygulanmış ve ampiyem olarak değerlendirilmiş bir hastada, zamanla kontralateral hemitoraksta rekürren plevral efüzyon gelişmesi, ileri değerlendirme gereksinimini ortaya çıkarmıştır. Progresif dispne şikayetiyle başvuran hastada, görüntüleme bulguları doğrultusunda efüzyonun giderek arttığı saptanmış ve torasentez sonrası yüksek trigliserid düzeyi ile şilotoraks tanısı doğrulanmıştır. Bu vakada, muhtemelen iatrojenik nedenli gelişen şilotoraks konservatif tedavi ile yönetilmiş; drenaj ve beslenme düzenlemesi sağlanmış, sıvının seröz hale gelmesi üzerine Heimlich valf ile izlem sürdürülmüştür.Şilotoraks, ciddi beslenme bozukluğu ve immün yetmezliğe yol açabilecek bir durum olup, erken tanı ve uygun tedavi ile morbidite ve mortalite oranları önemli ölçüde azaltılabilir.

Anahtar Kelimeler: şilotoraks, iatrojenik, torakostomi

Kaynakça

Tozum, H., & Eren, T. S. (2016). Evaluation of chylothorax and pseudochylothorax accompanied by current literature. *Güncel Göğüs Hastalıkları Serisi*, *3*(3), 327–334. https://doi.org/10.5152/gghs.2015.068

NADİR, A., ŞAHİN, E., & Cumhuriyet Üniversitesi Tıp Fakültesi, Göğüs Cerrahisi Anabilim Dalı, Sivas, Türkiye. (2010). HEMOTORAKS, PNÖMOTORAKS VE ŞİLOTORAKS. In *Cumhuriyet Üniversitesi Tıp Fakültesi*. https://toraks.org.tr/site/sf/books/pre_migration/3e6418e90ad53d65bf45ee8c163402cc32c4ecfdabb8652f90fcb3f1c8a8ce0b.pdf

Yayın No: PS-085

İnsidental Saptanan Büyük Hücreli Nöroendokrin Karsinom

İhsan Tansel Urhan[1], Zeynep Aygün[1], Hakan Keskin[1], Alpay Sarper[1]

[1]AKDENİZ ÜNİVERSİTESİ HASTANESİ

İhsan Tansel Urhan / AKDENİZ ÜNİVERSİTESİ HASTANESİ

Giriş: Akciğer nöroendokrin karsinomları, iyi diferansiye olanlar; karsinoid tümör,orta diferansiye olanlar; atipik karsinoid tümör, kötü diferansiye olanlar ise küçük hücreli akciğer karsinomu (KHAK) ve büyük hücreli nöroendokrin karsinom (BHNK) olarak gruplandırılmaktadırlar. BHNK sigara içimi ile sıkı ilişkili, hızla büyüyebilen, erken metastaz yapabilen kötü prognozlu bir türdür

Olgu: 80 yaşında erkek hasta aktif dispne şikayeti yok. aktif dispne şikayeti yok. 30p/y sigara öyküsü mevcut.10 yıl önce sigarayı bırakmış. Ecog performans skoru 1,solunum fonksiyon testinde fev1 değeri 2.63 %99.3 olan L4 kompresyon fraktürü ile nöroşirürji tarafından takipli hastanın kontrol amaçlı çekilen toraks tomografisinde “Sol akciğer üst lob posteriorda fissür tabanlı 4.5x3.5 cm boyutlu düzgün sınırlı lobüle konturlu heterojen iç yapıda kitlesel lezyon izlenmiştir” olarak yorumlandı. Hastaya pet ct çekildi. Çekilen pet ctsinde “ Sol akciğer üst lob posteriorda aort duvarı posteriorunda speküler konturlu parankime infiltrasyon gösteren paravertebral plevral tabanlı 45 x 38 mm boyutlarındaki solid kitlesel lezyon alanında patolojik FDG tutulumu izlenmiştir. (SUVmax:7.75) (primer kitle)” olarak yorumlandı. Kranial MR’ da metastaz saptanmadı. Hastaya cerrahi önerildi. Operasyon sırasında sol akciğer üst lobdaki lezyonun plevral çekintiler yaptığı görüldü. Ancak kitle sol alt lob fissüre yapışık invazeydi. Hastanın komorbiditeleri değerlendirildi. Hasta sol pnömonektomi tolere etmeyeceği için in-operable olarak değerlendirildi. Lezyon lineer stapler kullanılarak wedge rezeke edildi. Hastanın patolojisinde Nöroendokrin markırlar (Sinaptofizin), TTF-1 (SPT24) pozitifliği ve Pan CK ile noktasal boyanma nedeniyle "Yüksek Dereceli Nöroendokrin Karsinom" (Büyük hücreli Nöroendokrin karsinom?) lehine yorumlandı.

BT GÖRÜNTÜSÜ

.

Sonuç: Erken evrede dahi kötü seyirli olabilen bu tümörler, klinik olarak diğer nöroendokrin tümörlerden ayrılmalıdır. Bu vakada insidental olarak saptanan BHNK'yı sizlere sunduk.

Anahtar Kelimeler: nöroendokrin karsinom, büyük hücreli karsinom, wedge rezeksiyon

Kaynakça

1. Erken dönem göğüs duvarı metastazı oluşturan akciğerin büyük hücreli nöroendokrin karsinomu

Respir Case Rep 2016;5(3):204-208 DOI: 10.5505/respircase.2016.43660

2. Pulmonary Large-Cell Neuroendocrine Carcinoma: From Epidemiology to Therapy Author links open overlay panelMorena Fasano MD, PhD, Carminia Maria Della Corte MD, Federica Papaccio MD, Fortunato Ciardiello MD, PhD, Floriana Morgillo MD, PhD
3. Clinical features of large cell neuroendocrine carcinoma: a population-based overview European Respiratory Journal 2016 47(2): 615-624; DOI: /10.1183/13993003.00618-2015

Yayın No: PS-086

Nadir görülen bir olgu: Pulmoner kapiller hemanjiyomatozis

Mehmet Sezer[1], Saltuk Burhan Dal[1], Banu Yaman[2], Deniz Nart[2], Tevfik İlker Akçam[1]

[1]Ege Üniversitesi, Göğüs Cerrahisi Anabilim Dalı
[2]Ege Üniversitesi, Patoloji Anabilim Dalı

Mehmet Sezer / Ege Üniversitesi, Göğüs Cerrahisi Anabilim Dalı

Giriş: Pulmoner kapiller hemanjiyomatozis (PKH), peribronşiyal, perivasküler ve akciğer parankimini infiltre eden anormal pulmoner kapiller anjiyogenez ile karakterize pulmoner hipertansiyon ile sonuçlanabilen nadir bir vasküler hastalıktır. Klinik bulguları nonspesifiktir. PKH bilgisayarlı tomografide (BT) akciğerlerde bilateral diffüz, sentrilobüler, iyi tanımlanmamış nodüler opasiteler şeklinde ortaya çıkabilir. Histopatolojik ayırt edici özelliği, en az 2 kat kalınlığında anormal kapiller proliferasyon, alveol içi eritrosit ve hemosiderin yüklü makrofajlar, CD31 ve CD34 pozitif boyanan endotel kökenli hücrelerin varlığıdır. BT görüntülemelerinde nodüler yapılar oluşturması nedeniyle bazen akciğer kanseri ile karışabilmekte ve ayırıcı tanısının histopatolojik olarak doğrulanması gerekmektedir. Bu çalışmada ön planda adenokanser kuşkulu lezyon nedeniyle operasyon uyguladığımız fakat PKH olarak sonuçlanan olguyu sunuyoruz.

Olgu: 52 yaşında kadın hasta, öksürük şikayeti ile başvurdu. Servikal displazi nedeniyle takipli olgunun başka ek hastalık ya da devamlı ilaç kullanım öyküsü yoktu. 4 yıl önce endoservikal küretaj ve loop elektrocerrahi eksizyonu prosedürü (LEEP), 18 yıl önce rinoplasti operasyon öyküleri bulunan hastanın 30 paket yıl sigara öyküsü vardı. Fizik muayenesinde anlamlı bulgu saptanmadı. Solunum fonksiyon testinde FEV1 2470 ml - %97 saptandı. Toraks BT'de sağ akciğer alt lobda 10 mm, düzensiz konturlu, periferinde halo tarzında buzlu cam dansitesi bulunan pulmoner nodül ve sol akciğer alt lobda multipl milimetrik nodüller raporlandı (Resim 1). Pozitron emisyon tomografisinde (PET/BT) sağ akciğer alt lobda buzlu cam dansiteleri halosu içeren 11 mm çaplı nodüler dansitede ve bilateral akciğerdeki milimetrik nodüllerde patolojik F-18 FDG tutulumu raporlanmadı. Hastaya tanı ve tedavi amacıyla video yardımlı torakoskopik cerrahi (VATS) planladık. VATS için hazırladığımız hastada sağ akciğer alt lob posterobazal segmentte izlenen plevrada çekinti oluşturmuş patolojik görünümlü yaklaşık 1 cm çaplı nodüle yönelik geniş wedge rezeksiyon uygulandı, frozen patolojik inceleme sonucu benign lehine bildirilmesi üzerine işlem ilerletilmedi. Histomorfolojik bulgular "pulmoner kapiller hemanjiyomatozis'i düşündürmüştür" olarak raporlandı.

Olguya ait BT görüntüleri

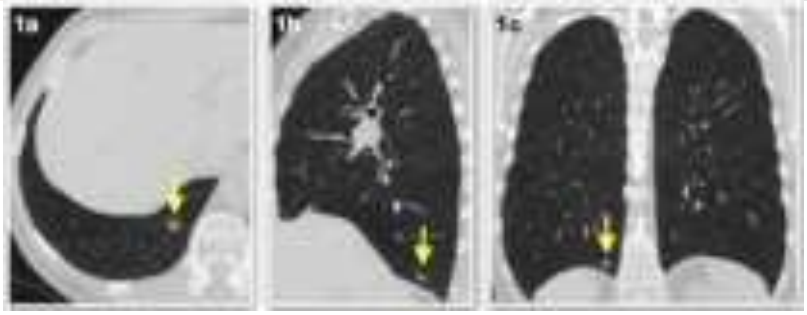

Sağ akciğer alt lobda nodül (1a; aksiyal kesit, 1b; sagital kesit, 1c; koronal kesit)

Sonuç: PKH, BT görüntülemelerinde akciğerlerde bilateral milimetrik solid ve buzlu cam dansitesinde multipl nodüller şeklinde izlenebilir ve nodüler yapılar oluşturması nedeniyle bazen akciğer kanseri ile karışabilmektedir. Histopatolojik olarak alveol içi eritrosit ve hemosiderin yüklü makrofajların görülmesi, CD31 ve CD34 pozitif boyanan endotel kökenli hücrelerin varlığı ayırt edici özelliğidir.

Anahtar Kelimeler: pulmoner kapiller hemanjiyomatozis, pulmoner hipertansiyon, akciğer kanseri

Kaynakça

1. Lau EM, Humbert M. A critical appraisal of the updated 2014 Nice Pulmonary Hypertension Classification System. Can J Cardiol. 2015 Apr;31(4):367-74. doi: 10.1016/j.cjca.2014.09.033. Epub 2015 Jan 16.

2. Lantuéjoul S, Sheppard MN, Corrin B, Burke MM, Nicholson AG. Pulmonary veno-occlusive disease and pulmonary capillary hemangiomatosis: a clinicopathologic study of 35 cases. Am J Surg Pathol. 2006 Jul;30(7):850-7. doi: 10.1097/01.pas.0000209834.69972.e5.

3. El-Gabaly M, Farver CF, Budev MA, Mohammed TL. Pulmonary capillary hemangiomatosis imaging findings and literature update. J Comput Assist Tomogr. 2007 Jul-Aug;31(4):608-10. doi: 10.1097/01.rct.0000284393.76073.87.

Yayın No: PS-088

Posterior Mediastinal Kitle Eksizyonu Sonrası İstenmeyen Bir Komplikasyon: BOS Kaçağı

Ulaş KUMBASAR[1], Fatma Hande UĞURLU ÖZGÜL[1], Serkan Uysal[1], Erkan DİKMEN[1]

[1]Hacettepe Üniversitesi Tıp Fakültesi, Göğüs Cerrahisi Anabilim Dalı, Ankara

Fatma Hande UĞURLU ÖZGÜL / Hacettepe Üniversitesi Tıp Fakültesi, Göğüs Cerrahisi Anabilim Dalı, Ankara

Giriş: Posterior mediastinal nörojenik tümörler erişkinlerde en sık görülen mediastinal kitleler arasındadır. Posterior mediastinal kitlelerin %75'inden fazlasını ve tüm mediastinal tümörlerin %10-34'ünü oluştururlar. Ayrıca, posterior mediastinal nörojenik tümörlerin yaklaşık %10-20'sinde intraspinal bileşeni bulunur. Tipik olarak spinal sinir köklerinden veya sempatik zincirden kaynaklanır ve paravertebral sulkus yerleşimlidir. Yetişkinlerde maligniteye pek rastlanmaz, iyi huyludur ve sinir kılıfı kökenlidir. Genelde başvuruda asemptomatiktir. Akciğer grafisinde veya toraks bilgisayarlı tomografisinde (BT) insidental saptanır ve ayırıcı tanısı zordur. İntraspinal yayılımı olmayan hastalara torakotomi veya videotorakoskopi yapılabilir. İntraspinal bileşenli dumbell tümörleri genellikle laminektomiyi ve ardından torakotomi/videotorakoskopiyi içeren kombine nöroşirürji ve göğüs cerrahisi yaklaşımı gerektirir. Olgumuz nöroşirürji ile birlikte multidisipliner yaklaşıma örnek teşkil etmesinin yanında postoperatif dönemde komplikasyon olarak beyin omurilik sıvısı (BOS) kaçağı gelişmesi nedeniyle sunulmuştur.

Olgu: 56 yaşında kadın hasta, 2 ay önce, nefes almakla sağ tarafta ağrı ve üst solunum yolu enfeksiyonu semptomları ile başvuruyor. Özgeçmişinde kalça protezi ve inguinal herni operasyon öyküsü haricinde ek hastalığı yoktur. Alerjisi ve sigara öyküsü yoktur. Soygeçmişinde annede hipertansiyon ve konjestif kalp hastalığı, ablasında akciğer kanseri öyküsü bulunmaktadır. Toraks Bilgisayarlı Tomografisinde (Resim 1) kostovertebral bileşke üzerinde spinal kanala yayılım gösteren kitle bulunmaktadır. Manyetik Rezonans görüntülemesinde (Resim 2) T10-11 intervertebral diski sağ nöral foramen seviyesinde dumbell şeklinde nöral foramenden spina osseöz kanala ve paravertebral alana doğru oryantasyon gösteren infiltrasyon izlenmektedir. Hasta multisipliner olarak Nöroşirürji ile opere edildi. Posterior yaklaşım uygulanarak kitle serbestlendi. Sonrasında tekrar pozisyon verilerek sağ video yardımlı torakoskopik cerrahi (VATS) uygulanarak posterior mediastende diyafragma komşuluğunda T 11. vertebra düzeyinde 4 x 5 cm boyutlarında kitle vertebra ve transvers proçeslerden ayrıldı ve eksize edildi. Patoloji sonucu Schwannom olarak raporlandı. Hastanın servis izleminde artan drenaj miktarı ile BOS kaçağı olduğu düşünüldü. Drenaja bağlı baş ağrısı, mide bulantısı şikayetleri, günlük yaklaşık 450cc kadar plevral drenajı oldu. Negatif basınç ile kaçağı artırmamak için 4. gün toraks dreni sonlandırıldı. Hasta nöroşirürji

bölümüne devir edildi. İntradural kateter yerleştirilerek günlük drenaj takibi yapıldı. BOS kaçağı izlem sonucunda kesildi. Akciğer grafisinde hastanın kostofrenik sinüsü açıktı.

Resim 1

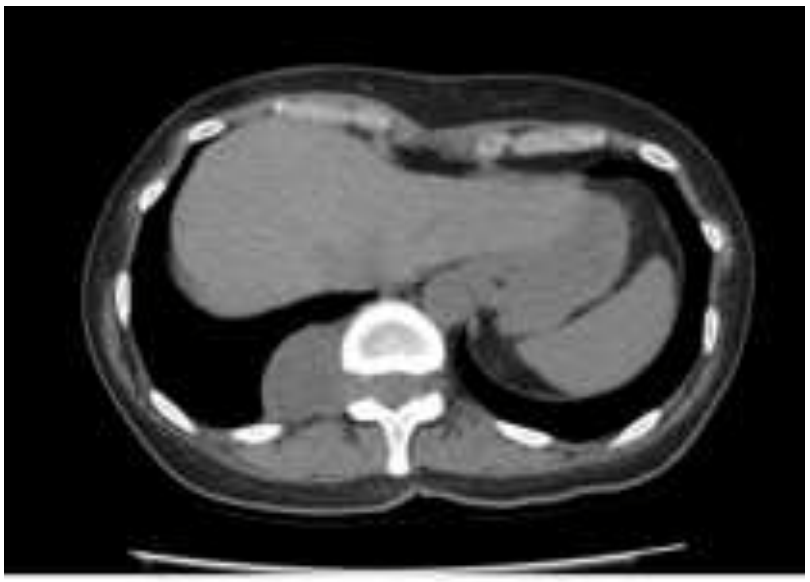

Toraks BT

Resim 2

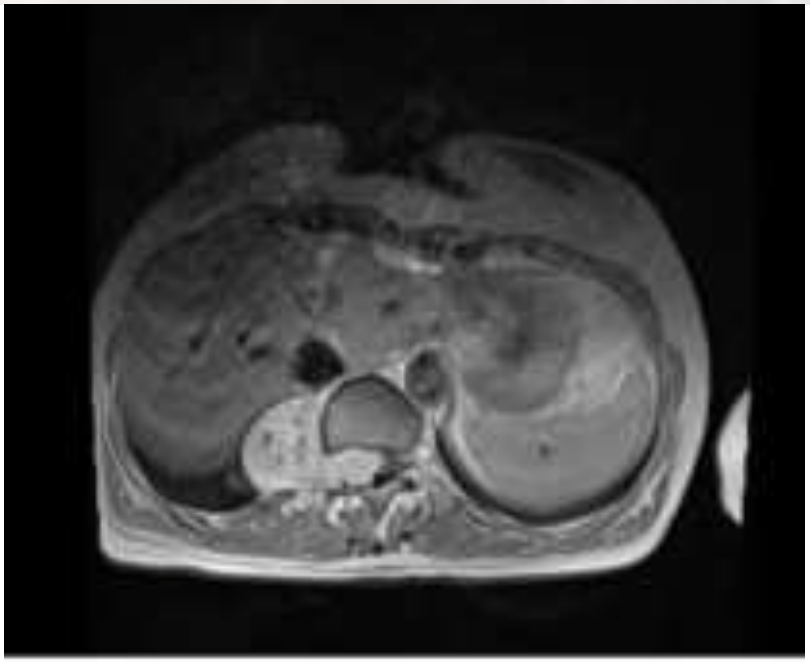

Toraks MR

Sonuç: Posterior mediastinal nörojenik tümörlerin rezeksiyonu ile başarılı sonuçlar elde edilir. Cerrahi yaklaşım tümörün konumuna ve intraspinal tutulumuna göre belirlenmelidir. Nöroforaminal tutulumu olmayan benign nörojenik tümörler VATS ile rezeke edilebilir. Büyük tümörlerde torakotomi daha uygun bir yaklaşım olabilir. Olguda kombine yaklaşım uygulanmıştır. Dumbell tümörlü hastalarda laminektomiyi takiben torakotomi veya VATS başarıyla uygulanabilir. Artmış drenaj BOS kaçağında tek semptom olarak görülebilir. Plevral sıvıdaki beta-2 transferrin seviyesi tanıda yardımcı olabilir. Tedavideki ilk amaç, duraya bir kateter yerleştirerek intradural basıncı azaltmaktır. Drenaj devam ederse dural sızıntının cerrahi ile kapatılması değerlendirilebilir.

Anahtar Kelimeler: Nörojenik tümör, VATS, Laminektomi

Kaynakça

1-Ozawa H, Kokubun S, Aizawa T, Hoshikawa T, Kawahara C. Spinal dumbbell tumors: an analysis of a series of 118 cases. J Neurosurg Spine. 2007;7(6):587-593.

2- Fierro, N., D'ermo, G., Di Cola, G., Gallinaro, L. S., Galassi, G., & Galassi, G. (2003). Posterior mediastinal schwannoma. Asian cardiovascular & thoracic annals, 11(1), 72–73.

3-Davidson KG, Walbaum PR, McCormack RJ. Intrathoracic neural tumours. Thorax. 1978;33(3):359-367.

Yayın No: PS-089

Ürinotoraks Olgu Sunumu

İbrahim BAŞIN[1], Eren ZENCİ[1], Argün KIŞ[1], Gökhan ÖZTÜRK[1], Ümit AYDOĞMUŞ[1]

[1]Pamukkale Üniversitesi Göğüs Cerrahisi Anabilim Dalı

İbrahim BAŞIN / Pamukkale Üniversitesi Göğüs Cerrahisi Anabilim Dalı

Giriş: Ürinotoraks, plevral boşlukta idrar birikmesi sonucu oluşan, nadir görülen bir plevral efüzyon nedenidir.1 Etiyolojik faktörler arasında ürolojik cerrahi girişimler, travmalar ve abdominal cerrahi işlemler bulunmaktadır.2 Bu yazıda, üroloji servisi takibi sırasında görüntüleme yöntemleri ile saptanan bir ürinotoraks olgusunu sunmaktayız.

Olgu: Bilinen prostat kanseri olan 66 yaşındaki erkek hasta, üroloji servisinde anüri nedeniyle nefrostomi kateteri yerleştirilerek takip edilmiştir. İşlem sonrası çekilen posteroanterior (PA) akciğer grafisi (Resim 1) ve bilgisayarlı tomografide (BT) (Resim 2) plevral efüzyon tespit edilmiştir. Fizik muayenede sağ hemitoraksta solunum seslerinde azalma saptanmıştır. Hastaya torasentez uygulanmış, alınan plevral sıvı makroskopik olarak saman renginde ve idrar kokusunda bulunmuştur. Takiplerinde toraks dreni yerleştirilmiş ve plevral sıvıdan serum ile eş zamanlı kreatinin çalışılmıştır. Serum kreatinin düzeyi 4,2 mg/dL, plevral sıvı kreatinin düzeyi ise 7,2 mg/dL olarak ölçülmüş ve bu bulgular ışığında ürinotoraks tanısı konulmuştur. Drenajı başarılı bir şekilde tamamlanan ve bilateral akciğerleri ekspanse görülen hastanın toraks dreni, takiplerin altıncı gününde çıkarılmıştır. Poliklinik kontrollerinde efüzyonun nüksetmediği görülmüştür (Resim 3).

resim 1

resim 2

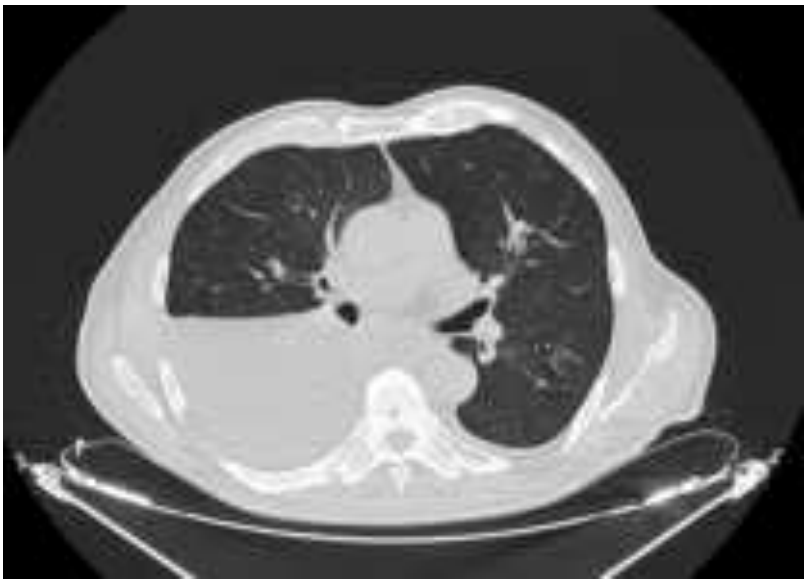

resim 3

Sonuç: Ürinotoraks, plevral boşlukta idrar bulunması ile karakterize nadir bir plevral efüzyon şeklidir.1 Etiyolojisinde obstrüktif, travmatik veya iyatrojenik nedenler yer alabilir.2 Klinik semptomlar arasında dispne, göğüs ağrısı, öksürük, ateş ve karın ağrısı gibi nonspesifik belirtilerin yanı sıra idrar çıkışında azalma görülebilir.3 Tanıda, plevral sıvı kreatinin düzeyinin serum kreatinine oranının 1'in üzerinde olması kritiktir.1 Nadir görülmesine rağmen plevral efüzyonların ayırıcı tanısında ürinotoraks göz önünde bulundurulmalıdır.

Anahtar Kelimeler: ürinotoraks, efüzyon, tüp torakostomi

Kaynakça

1-Raja A, Dhakal A, Sinyagovskiy P, Abdalla M, Afridi SM. Urinothorax: A Rare Cause of Pleural Effusion. Cureus. 2022 May 27;14(5):e25392. doi: 10.7759/cureus.25392. PMID: 35774657; PMCID: PMC9236696.

2-Aydın Y, Özgökçe M, Kurt A, Türkyılmaz A, Eroğlu A. Plevral Efüzyonun Nadir Bir Sebebi: Ürinotoraks Turkiye Klinikleri Arch Lung. 2012;13(2):44-7

3-Sayan, M., Tokur, M., Arpağ, H., & Demiröz, Ş. M. (2017). Nadir bir Plevral Efüzyon Sebebi Olarak Ürinotoraks. Respir Case Rep, 6(1), 56-59. https://doi.org/10.5505/respircase.2017.24008.

Yayın No: PS-090

Pazopanibe Bağlı Gelişen Sekonder Spontan Pnömotoraks Olgusu

Serkan Uysal[1], Şerife Handan İnliceliler[1], Erkan Dikmen[1], Ulaş Kumbasar[1]

[1]Hacettepe Üniversitesi Tıp Fakültesi

Şerife Handan İnliceliler / Hacettepe Üniversitesi Tıp Fakültesi

Giriş: Pazopanib renal cell carsinom ve yumuşak doku tümörlerinde kullanılan potent ve selektif bir tirozin kinaz inhibitörüdür. Tümör büyümesi ve anjiogenezi inhibe eder. Pnömotoraks, pazopanib rejimi alan hastalarda %2 oranında bildirilmiş bir yan etkidir. Olgu, pazopanibin klinik olarak da anlamlı ve hayati önem taşıyan yan etkisine dikkat çekmek amacıyla sunulmuştur.

Olgu: 45 yaşında kadın hasta acil servise nefes darlığı sebebiyle başvurdu. Hastanın yumuşak doku tümörü tanısı aldığı; kemoterapi ve radyoterapi protokolleri uygulandığı öğrenildi. Hastanın acil servise başvurusu sırasında akciğer metastazları mevcut olup pazopanib kullanmakta idi.Pnömotoraks tanısı ile tüp torakostomi uygulandı ve akciğerinin ekspanse olması ve hava kaçağının kesilmesi üzerine göğüs tüpü sonlandırıldı (Resim1). Taburculuğundan bir hafta sonra tekrar pnömotoraks gelişmesi üzerine hastaya tüp torakostomi uygulandı ve sonrasında videotorakoskopik olarak eksplorasyon uygulandı. Hastanın akciğerinde metastaz ile uyumlu olduğu düşünülen ve hava kaçağının kaynağı olan bölgeye wedge rezeksiyon ve plevraya nüksü önlemek için plörektomi uygulandı. Patoloji sonuçları malign epitelyal tümör olarak raporlandı. Hastanın takiplerinde akciğerler ekspanse izlenmeye devam ederken operasyondan 13 ay sonra kontralateral hemitoraksta pnömotoraks gelişti. Tüp torakostomi uygulanarak tedavi edildi ve ekspanse olduğu görüldü. Bu pnömotoraks atağı da pazopanib kullanımı altında idi.Hasta 2 yıldır sağ, nüksü olmadan sağlıklı olarak takip ediliyor.

Resim 1

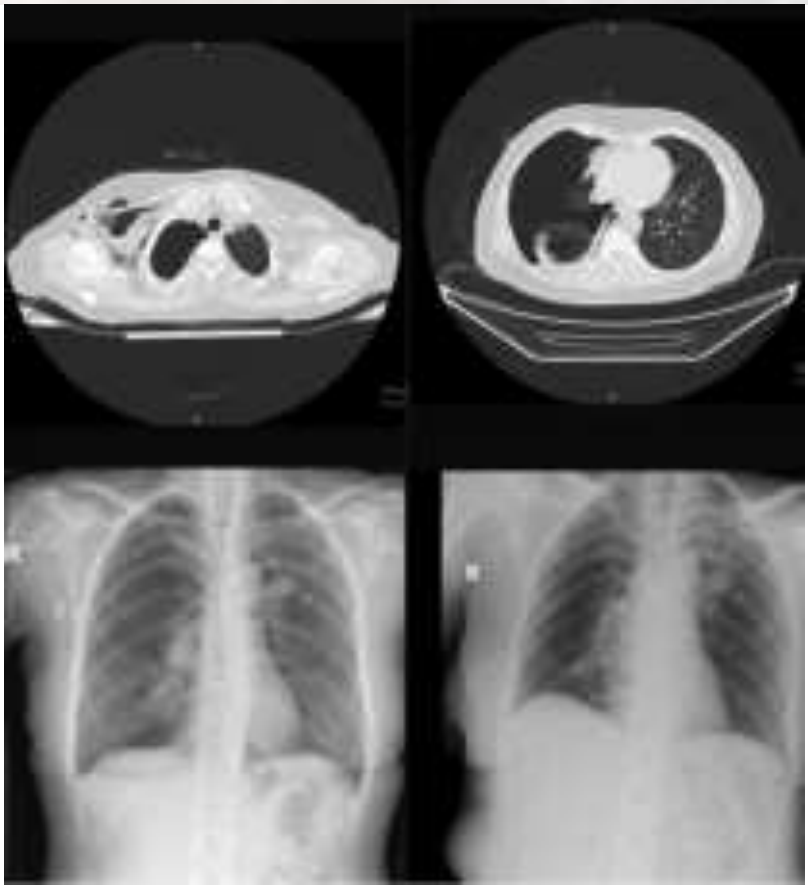

Sağ hemitoraksta gelişen pnömotoraks BT görüntüleri ve göğüs tüpü uygulaması sonrası kontrol PAAG

Resim 2

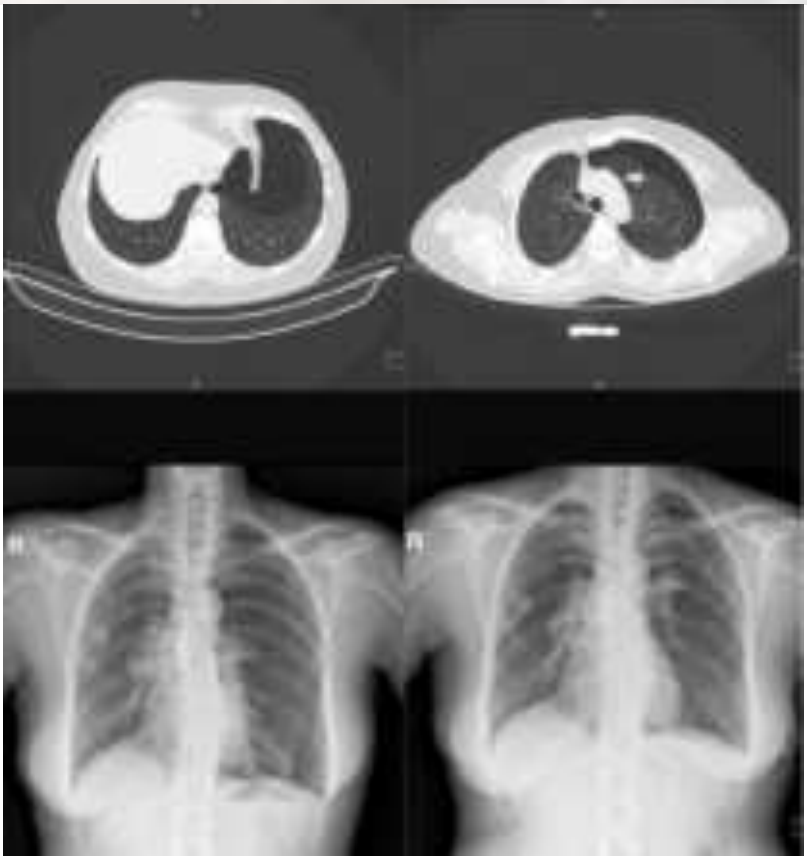

Takiplerinde karşı hemitoraksta gelişen pnömotoraks tetkikleri ve göğüs tüpü sonrası kontrol PAAG

Sonuç: Yumuşak doku tümörlerinde kullanılan pazopanib rejimi altındaki hastalarda nadiren pnömotoraks geliştiği görülmüştür. Bu yan etkinin altında yatan mekanizma tam aydınlatılmamış olsa da pazopanibin anjiogenez inhibisyonu ile kavitasyon yarattığı bilinmektedir. Bu nedenle pulmoner metastazı olan hastalarda kavitasyona bağlı pnömotoraks geliştiği düşünülebilir. Metastazların konumunu pnömotoraks hattının yeri ve gelişme zamanı ile ilişkilendiren çalışmalar da mevcuttur. Bu olguda olduğu gibi sekonder spontan pnömotoraks gelişimi ve nüksleri pazopinib rejimi altında izlenmekte olup hastanın ilaç dozu, metastaz sayısı ve konumları, yaşı, geçirilmiş akciğer enfeksiyonları bu yan etkinin ortaya çıkışında etkin rol oynayabilir. Tüp torakostomi sonrası tekrarlayan pnömotoraksın cerrahi uygulanan hemitoraksta gelişmediği görülmüştür. Pazopinib rejimi altındaki hastalarda ilaç ilişkili pnömotoraks gelişme ihtimali klinisyenler tarafından takiplerinde yapılacak görüntülemeler ve ilaç dozu ayarlamasında göz önünde bulundurulmalıdır.

Anahtar Kelimeler: Pazopanib, Pnömotoraks, Yumuşak doku tümörleri

Kaynakça

van der Graaf WT, Blay JY, Chawla SP, Kim DW, Bui-Nguyen B, Casali PG, Schöffski P, Aglietta M, Staddon AP, Beppu Y, Le Cesne A, Gelderblom H, Judson IR, Araki N, Ouali M, Marreaud S, Hodge R, Dewji MR, Coens C, Demetri GD, Fletcher CD, Dei Tos AP, Hohenberger P. Pazopanib for metastatic soft-tissue sarcoma (PALETTE): a randomised, double-blind, placebo-controlled phase 3 trial. Lancet. 2012;379:1879–1886.]

Aiba H, Kimura H, Yamada S, Okamoto H, Hayashi K, Miwa S, Kawaguchi Y, Saito S, Sakai T, Tatematsu T, Nakanishi R, Murakami H. Different patterns of pneumothorax in patients with soft tissue tumors treated with pazopanib: A case series analysis. PLoS One. 2021 Jul 16;16(7):e0254866.

Sarkar S, Mishra PK, Mukhopadhyay S, Sen S, Biswas B. Pneumothorax in lung metastasis of advanced soft tissue sarcoma patients treated with oral pazopanib. Indian J Cancer. 2024 Apr 1;61(2):278-281. doi: 10.4103/ijc.IJC_95_21. Epub 2023 Sep 1. PMID: 38090966.

Yayın No: PS-094

Dev Mediastinal Kitlede Nadir Görülen Tanı: Castleman Hastalığı

Ezgi Avci[1], Argün Kış[1], Eren Zenci[1], Gökhan Öztürk[1], Ümit Aydoğmuş[1]

[1]Pamukkale Üniversitesi Tıp Fakültesi Hastanesi Göğüs Cerrahisi Ana Bilim Dalı

Ezgi Avci / Pamukkale Üniversitesi Tıp Fakültesi Hastanesi Göğüs Cerrahisi Ana Bilim Dalı

Giriş: Castleman hastalığı (CD), histopatolojik özellikleriyle heterojen bir lenfoproliferatif hastalık grubudur. Mediastinal yerleşimli büyük kitleler, genellikle asemptomatik bir başlangıca sahip olan bu hastalığın nadir görülen bir formudur. Ancak dev kitleler, solunum ve kardiyak sistem üzerinde baskı oluşturabilir ve ayırıcı tanıda zorluklara yol açabilir. Mediastinal Castleman hastalığı olguları, genellikle görüntüleme çalışmaları sırasında rastlantısal olarak saptanır. Hiyalen vasküler tipteki hastalarda dev kitleler nadir olup, genellikle düzgün sınırlı ve lobüle konturludur. Burada, dev mediastinal bir kitleyle başvuran ve histopatolojik olarak Castleman hastalığı tanısı alan nadir bir olgu sunulmaktadır.

Olgu: 48 yaşında erkek hasta nefes darlığı şikayetiyle başvurdu. Dış merkezde çekilen toraks BT'de, mediastende subkarinal alanda 72x38 mm boyutlarında, sınırları özofagus ve inen torakal aorttan ayırt edilemeyen, yoğun kalsifikasyon içeren bir yumuşak doku lezyonu tespit edildi. Radyolojik değerlendirmede, lezyonun düzgün sınırlı, hafif lobüle konturlu olduğu ve kontrast tutulumunun yoğun olduğu raporlandı. Sağ torakotomi ile kitele total olarak eksize edildi. Patoloji sonucu Castleman olarak bildirildi. Mediastinal Castleman hastalığında, histopatolojik inceleme kesin tanı için altın standarttır. Bizim olgumuzda da kesin tanı, cerrahi ile alınan materyalin patolojik değerlendirmesi sonrası konulmuştur

Resim 1

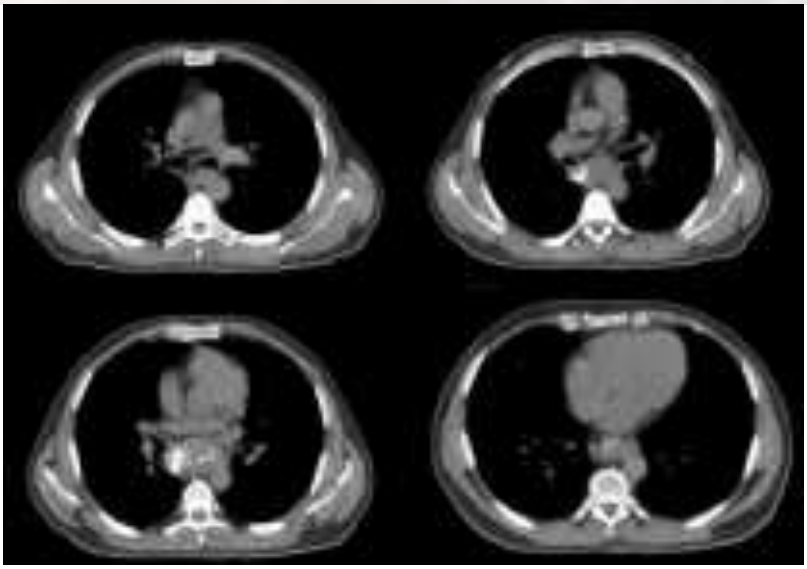

Preoperatif bilgisayarlı toraks tomografi görüntüsü

Sonuç: Castleman hastalığı, mediastinal bölgede dev kitlelerle nadir olarak karşımıza çıkabilir. Böylesine büyük bir lezyonun histopatolojik olarak Castleman hastalığı ile uyumlu bulunması, bu hastalığın tanısal spektrumundaki genişliği ve heterojen klinik sunumlarını ortaya koymaktadır. Bizim olgumuzda, kitle özofagus ile atriyum arasında yerleşmiş olup, çevre organlara baskı yaparak bu organların anatomik pozisyonunu değiştirmiştir. Kitlenin çevresindeki organların hayati önemi göz önüne alındığında, cerrahi rezeksiyon sırasında son derece dikkatli olunması gerekmektedir. Mediastinel kitlenin ayırıcı tanısında lenfoproliferatif hastalıklar, timoid tümörler, germ hücreli tümörler, sarkoidoz, tüberküloz ve IgG4 ilişkili hastalık gibi mediastinal kitleye neden olabilecek durumlar düşünülmelidir. Cerrahi sonrası nüks riski için düzenli radyolojik takip ve inflamasyon belirteçlerinin izlenmesi önerilmektedir. Ayrıca hematolojik değerlendirme, özellikle anemi, trombositopeni veye lenfoma riski varlığında gereklidir. Ancak bizim olgumuz gibi unisentrik formda genellikle cerrahi sonrası hematolojik tedaviye ihtiyaç duyulmazken multisentrik formda ise IL-6 inhibitörler veya immünosupresif tedavi gerekebilir. Erken tanı ve multidisipliner yaklaşım, bu nadir sunumun yönetiminde kritik öneme sahiptir.

Anahtar Kelimeler: Castleman hastalığı, mediastinal kitle, cerrahi eksizyon

Kaynakça

1. Van Rhee, F., Oksenhendler, E., Srkalovic, G., & others. (2020). International evidence-based consensus diagnostic and treatment guidelines for unicentric Castleman disease. Blood Advances, 4(24), 6039–6050. https://doi.org/10.1182/bloodadvances.2020002042

2. Boutboul, D., Fadlallah, J., Chawki, S., & others. (2019). Treatment and outcome of unicentric Castleman disease: Retrospective analysis of 71 cases. British Journal of Haematology, 186(2), 269–273. https://doi.org/10.1111/bjh.15841

3. Dicle Üniversitesi Tıp Fakültesi. (2021). Mediastinal Castleman Hastalığı: İki Olgu Sunumu ve Literatürün Gözden Geçirilmesi. Dicle Medical Journal, 48(1), 45–49.

4. Türkiye Klinikleri. (2020). Castleman Hastalığı: Olgu Sunumu. Türkiye Klinikleri Journal of Case Reports, 28(2), 123–127.

5. Thoracic Research Practice. (2022). Mediastinal Castleman Hastalığı: Vaskülaritenin Ameliyat Öncesi Değerlendirilmesi. Thoracic Research Practice, 10(3), 233–237.

Yayın No: PS-096

Minimal İnvaziv Girişimler Sonrası Gelişen İki Farklı İatrojenik Hemotoraks Olgusu

Eren Zenci[1], Argün Kış[1], Gökhan Öztürk[1], Nagihan Yağın Türkmen[1], İbrahim Başın[1], Ümit Aydoğmuş[1]

[1]Pamukkale Üniversitesi Tıp Fakültesi Hastanesi Göğüs Cerrahisi Ana Bilim Dalı

Eren Zenci / Pamukkale Üniversitesi Tıp Fakültesi Hastanesi Göğüs Cerrahisi Ana Bilim Dalı

Giriş: Hemotoraks, cerrahi işlemler sonrası nadiren görülen ancak erken dönemde tanı konulmadığında ciddi komplikasyonlara yol açabilen bir durumdur. Bu komplikasyon, genellikle cerrahi işlemler veya invaziv müdahaleler sonrası plevral boşlukta kan birikmesi ile ortaya çıkar (1). Cerrahi işlemler sonrası hemotoraksın görülme sıklığı düşük olmasına rağmen, bu komplikasyonun erken dönemde tanınması ve etkin bir şekilde yönetilmesi hasta sonuçlarını ciddi ölçüde iyileştirebilir (2). Bu sunumda, farklı cerrahi girişimler sonrası hemotoraks gelişen iki hastayı ele alarak tanı ve tedavi süreçlerini tartışacağız.

Olgu: Olgu 1: Yetmiş dört yaşındaki antikoagulan ilaç kullanım hikayesi olan erkek hastaya, sol alt lob yerleşimli kitle nedeniyle transtorasik iğne biyopsisi yapılmış. Sonrasında takiplerinde hipotansif seyretmesi üzerine yapılan radyolojik değerlendirmede sol hemitoraksta hematom ile uyumlu görünüm tespit edilmiş (Resim 1A ve 1B). Hasta tarafımıza yönlendirilmesinin ardından, video yardımlı torakoskopik cerrahi (VATS) eksplorasyonu ve hematom tahliyesi uygulandı, aktif bir kanama odağı saptanmadı. Postoperatif takiplerinde sorun olmayan ve akciğer ekspansiyonu sağlanan (Resim 1C) hasta taburcu edildi. Patolojik inceleme sonucunda kitlenin adenokarsinom olduğu raporlandı ve hasta ileri onkolojik tedavi için yönlendirildi.Olgu 2: Elli üç yaşındaki erkek hasta, obezite cerrahisi sonrası paravertebral blok sonrasında, posteroanterior akciğer grafisinde

(PAAC) ve bilgisayarlı tomografide sol hemitoraksta hematom tespit edilmesi (Resim 2A ve 2B) üzerine tarafımıza yönlendirildi. Değerlendirme sonucunda, video yardımlı torakoskopik (VATS) eksplorasyonda subplevral hematom tespit edildi (Resim 3), ayrıca paravertebral plan boyunca ekstraplevral mesafede ekimoz olduğu görüldü. Pariyetal plevra insize edilerek hematom boşaltıldı. Kanama kontrolünde aktif hemoraji saptanmadı. Postoperatif takiplerinde sorun olmayan (Resim 2C) hastanın, dreni sonlandırıldı ve hasta taburcu edildi.

Resim 1A,1B,1C

Resim 1A, Akciğer grafisinde hemotoraks Resim 1B, Bilgisayarlı tomografide hemotoraks Resim 1C, Post operatif akciğer grafisi

Resim 2A,2B,2C

Resim 2A, Akciğer grafisinde hemotoraks Resim 2B, Bilgisayarlı tomografide hemotoraks Resim 2C, Post operatif akciğer grafisi

Resim 3

Olgu 2, Subplevral hematom VATS görüntüsü

Sonuç: Her iki vaka da cerrahi girişimler sonrası hemotoraksın farklı nedenlerini ve bu komplikasyonun yönetiminde cerrahi müdahalenin önemini ortaya koymaktadır. Antikoagülan kullanımı sonlandırılamayan hastalarda işlem sonrası kanamaya yatkınlık göz ardı edilmemelidir. Özellikle transtorasik iğne biyopsisi ve obezite cerrahisi gibi yaygın uygulamalardan sonra gelişebilecek bu nadir komplikasyon, erken tanı ve müdahale ile etkili bir şekilde tedavi edilebilmektedir (1). Ayrıca, video yardımlı torakoskopik cerrahi gibi minimal invaziv yaklaşımlar, bu komplikasyonların yönetiminde etkinlik ve güvenilirliği ile öne çıkmaktadır (3). Multidisipliner bir yaklaşım, hem tanı sürecini hızlandırmakta hem de hastaların klinik sonuçlarını iyileştirmektedir (2,4).

Anahtar Kelimeler: cerrahi komplikasyonlar, hemotoraks, VATS

Kaynakça

1. Baikoussis, N. G., & Apostolakis, E. (2010). Hemothorax as a complication of minimally invasive procedures: A review of the literature. Journal of Cardiothoracic Surgery, 5, 15. https://doi.org/10.1186/1749-8090-5-15

2. Kaw, M. K., & Maldonado, F. (2013). Hemothorax after thoracic surgery: Incidence, risk factors, and outcomes. The Annals of Thoracic Surgery, 96(5), 1742-1747. https://doi.org/10.1016/j.athoracsur.2013.06.030

3. Luh, S. P., & Chou, M. C. (2010). Video-assisted thoracic surgery for spontaneous hemothorax: A 10-year experience. European Journal of Cardio-Thoracic Surgery, 37(4), 897-901. https://doi.org/10.1016/j.ejcts.2009.09.030

4. Demircan, S., & Kurul, İ. C. (2007). Hemotoraksta tedavi yaklaşımları. Türkiye Klinikleri Cerrahi Tıp Bilimleri Dergisi, 3(47), 72-75. https://www.turkiyeklinikleri.com/article/tr-hemotoraksta-tedavi-yaklasimlari-49083.html

Yayın No: PS-098

Kolonoskopi Sonrası Nadir Olarak Gelişen Pnömomediastinum, Pnömotoraks Ve Pnömoperitonum Olgusu

OSMAN EMRE ERSİN[1]

[1]Lüleburgaz Devlet Hastanesi

OSMAN EMRE ERSİN / Lüleburgaz Devlet Hastanesi

Giriş: Tanısal kolonoskopi işlemi son zamanlarda sıkça uygulanan ve komplikasyon oranı nispeten düşük olan bir işlemdir. Kolonoskopinin nadir de olsa kolon perforasyonuna sebep olduğu bilinmekte ve perforasyon insidansının, terapötik bir manevradan sonra %0,03 ila %0,65 ve %0,07 ile %2,14 olduğu gösterilmiştir (1,2). Kolonoskopiden sonra, ekstra lüminal hava birikimine bağlı olarak pnömoperitoneum, pnömoretroperitoneum, pnömomediastinum, ciltaltı amfizem ve pnömoskrotum dahil olmak üzere çok çeşitli klinik belirtiler görülebilir (3-6). Bu makalede kolonoskopi sonrası nadir olarak gelişen pnömomediastinum, pnömotoraks ve pnömoperitonumu tanımlamak istedik.

Olgu: 63 yaşında kadın hasta ani başlayan boyun bölgesinde şişme sebebi ile acil servisimize başvurdu. Hastanın geçmişinde 2019 yılında kolon ca sebebi ile laparatomi ve kolon rezeksiyonu primer onarım yapıldığı ve kalıcı kolostomi açıldığı öğrenildi. Hastanın medikal onkoloji tarafından takipli olduğu ve 5 yıldır kemoterapi aldığı öğrenildi. Hipertansiyon dışında ek hastalığı yoktu. Güncel PET/BT' sinde sigmoid kolonda SUVmax 9,1 tutulumu olan yaklaşık 1,5 cm lik lezyon görülmesi üzerine medikal onkoloji tarafından kolonoskopiye yönlendirildiği öğrenildi. Alınan anamnezde hastaya 24 saat önce tanısal kolonoskopi yapıldığı ve komplikasyonsuz şekilde taburcu edildiği öğrenildi. Hastanın gelişinde rutin kanlarında patoloji yoktu. Elektrokardiyografisi normal olarak yorumlandı. Hastanın güncel çekilen Posteroanterior akciğer grafisinde özellikle boyun bölgesinde ciltaltı amfizemi, mediastende hava imajı ve sağ akciğerde minimal bant tarzında pnömotoraks görüldü. Olası komplikasyonlar açısından oral kontrastlı Torakoabdominal BT istendi. Torakoabdominal BT sonucunda sağ akciğerde minimal pnömotoraks, boyunda bilateral ciltaltı amfizemi, mediastende pnömomediastinum, batında pnömoperitonum ile uyumlu serbest hava görüldü (Görsel 1). Batın ve toraksta ekstraluminasyon saptanmadı (Görsel 2). Hasta klinik takip ve gelişebilecek septik patolojiler açısından servisimize interne edildi. Hasta serviste kaldığı müddetçe geniş spektrumlu antibiyotik, sürekli nazal oksijen inhalasyonu, uygun bronkodilator ve uygun mukolitik verilerek oral kapalı bir şekilde takip edildi. Yatışı esnasında Spo2 düşüşü saptanmadı, dispne gelişmedi. Hemogram ve CRP ile takip edilen hastanın WBC ve CRP yükselişi görülmemesi ve kontrol Posteroanterior akciğer grafisinde ciltaltı

amfizemi, pnömotoraksı ve pnömomediastinumu gerilemesi üzerine orali açılarak yatışının 3.gününde komplikasyonsuz bir şekilde taburcu edildi (Görsel 3).

Görsel 2

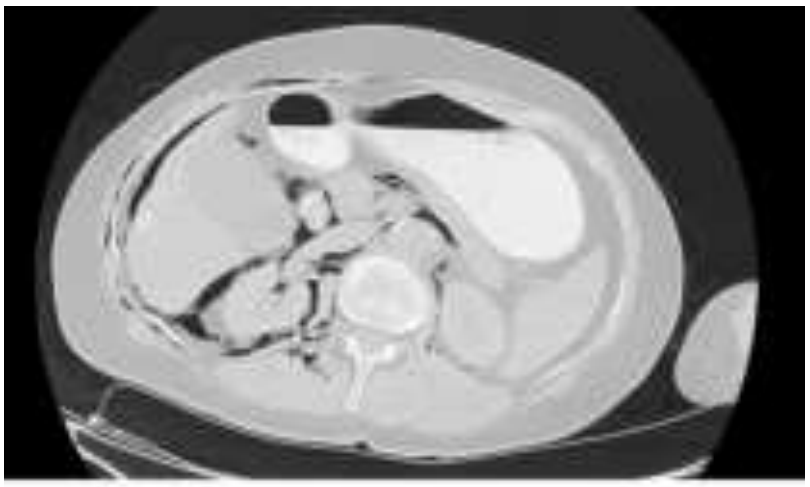

Hastanın geliş anındaki batın tomografisi

Görsel 1

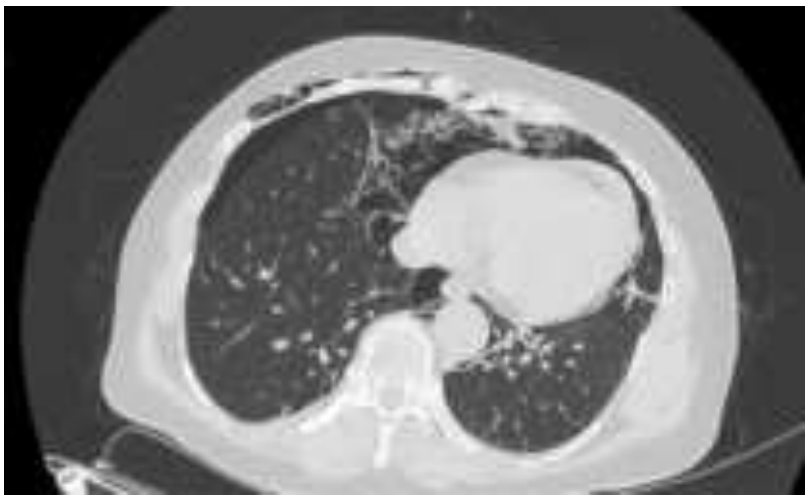

Hastanın geliş anındaki akciğer tomografisi

Görsel 3

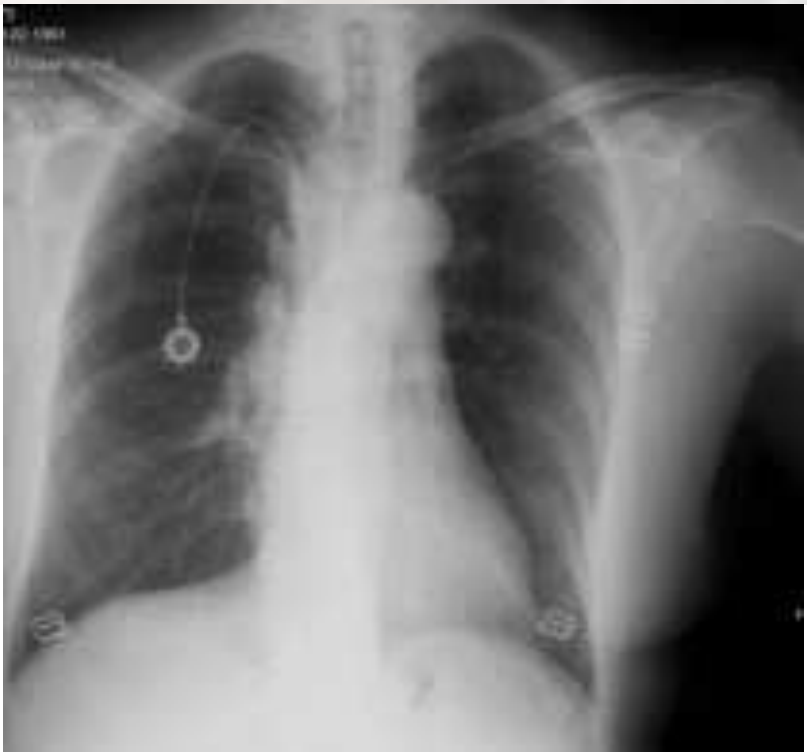

Hastanın taburculuk esnasındaki Posteroanterior akciğer grafisi

Sonuç: Kolonoskopiden sonra en sık görülen komplikasyon kanama iken pnömotoraks ve ekstraperitoneal hava birikimi oldukça nadir bir komplikasyondur. Bu fenomenin anatomik temeli, boyun, toraks ve karın iç organları arasındaki fasyal bir bölme aracılığıyla sürekliliğin var olması gerçeğiyle açıklanabilir. Bu alanlardan herhangi birindeki, örneğin retroperitoneal kolondan veya rektal perforasyondan kaynaklanan bir hava kaçağı, potansiyel olarak fasyal/perivasküler düzlemler boyunca bu birbiriyle iletişim kuran alanlara ulaşabilir ve pnömomediastinum, pnömoperikardiyum ve gövde ve boyun üzerinde ciltaltı amfizemi ile sonuçlanabilir (7). Pnömotoraks, pnömomediastinum mediastinal plevradan plevral boşluğa dekompresyona uğradığında ortaya çıkabilir. Alternatif olarak, serbest intraperitoneal hava, küçük diyaframatik fenestrasyonlar veya konjenital defektler yoluyla plevral boşluğa girebilir (8). Kolonoskopi sonrası pnömotoraks vakalarında yönetim hastaya göre şekillendirilir ve konservatif tedavi, sadece göğüs tüpü veya cerrahi müdahaleyi içerebilir. Konservatif olarak yönetilen vakalarda yakın gözlem zorunludur ve cerrahi tedavi hastanın genel durumuna, bağırsak hazırlığına, cerrahi zamanlamasına ve intraabdominal kontaminasyon derecesine bağlıdır. Bizim olgumuzda hasta konservatif olarak tedavi edilmiş ve kontrollerinde sekelsiz olarak iyileşmiştir.

Anahtar Kelimeler: kolonoskopi, pnömotoraks, pnömomediastinum, pnömoperitonum

Kaynakça

- 1.Damore LJ, 2., Rantis PC, Vernava AM, 3., Longo WE. Kolonoskopik perforasyonlar. Etiyoloji, tanı ve tedavi. Dis Colon Rectum. 1996;39:1308–1314. doi: 10.1007/BF02055129.
- 2.Bakker J, van Kersen F, Bellaar Spruyt J. Polipektomi sonrası pnömoperikardiyum ve pnömomediastinum. Endoskopi. 1991;23:46–47. doi: 10.1055/s-2007-1010607.
- 3.Humphreys F, Hewetson KA, Dellipiani AW. Kolonoskopi sonrası masif subkutan amfizem. Endoskopi. 1984;16:160–161. doi: 10.1055/s-2007-1018566.
- 4.Amshel AL, Shonberg IL, Gopal KA. Kolonoskopinin bir komplikasyonu olarak retroperitoneal ve mediastinal amfizem. Dis Colon Rectum. 1982;25:167–168. doi: 10.1007/BF02553267.
- 5.Fishman EK, Goldman SM. Kolonoskopiden sonra pnömoskrotum. Üroloji. 1981;18:171–172. doi: 10.1016/0090-4295(81)90431-3.
- 6.Ota H, Fujita S, Nakamura T, ve diğerleri. Sigmoidoskopiyi zorlaştıran pnömoretroperitoneum, pnömomediastinum, pnömoperikardiyum ve subkutan amfizem: bir vaka raporu. Surg Today. 2003;33:305–308. doi: 10.1007/s005950300069.
- 7.Maunder RJ, Pierson DJ, Hudson LD. Subkutan ve mediastinal amfizem. Patofizyoloji, tanı ve tedavi. Arch Intern Med. 1984;144:1447–1453.
- 8.Zeno BR, Sahn SA. Kolonoskopi ile ilişkili pnömotoraks: bir tansiyon pnömotoraks vakası ve literatür taraması. Am J Med Sci. 2006;332:153–155. doi: 10.1097/00000441-200609000-00012.

Yayın No: PS-099

Pencil lodged in the chest

ALİ BİLAL ULAŞ[1], MEHMET ZÜBEYR EĞİLMEZ[1], YENER AYDIN[1], ATİLLA EROĞLU[1]

[1]ATATÜRK ÜNİVERSİTESİ GÖĞÜS CERRAHİSİ ANABİLİM DALI

MEHMET ZÜBEYR EĞİLMEZ / ATATÜRK ÜNİVERSİTESİ GÖĞÜS CERRAHİSİ ANABİLİM DALI

Introduction: Although rare, penetrating chest injuries in childhood carry serious risks of morbidity and mortality.(1) While damage to vital structures is expected in such cases, surprisingly minimal tissue damage may occur in some cases. The present case is a remarkable clinical case in which no vital structures were damaged despite a penetrating foreign body injury to the thorax.

Case: A three-year-old girl was admitted to the emergency department with a penetrating injury to the chest below the right clavicle after a pencil fell on her while she was playing and was referred to our center for further evaluation.Physical examination and imaging findings:- Vital signs were stable and no active bleeding was observed.- On chest computed tomography (CT) examination:o The foreign body is moving under the clavicle toward the thorax,o No damage to the subclavian artery, vein or brachial plexus,o Complete preservation of lung parenchyma and mediastinum,o The most striking finding was that the penetrating object passed through the parietal pleura without rupture and advanced into the thorax.This anatomical distribution represents an extremely low probability and makes this case exceptional. While large vessel damage, pneumothorax, or hemothorax would normally be expected with a penetrating injury to this region, the fact that no vital structures were damaged in this case is considered a remarkable surgical phenomenon.Treatment and Follow-up:In the patient scheduled for emergency surgery, the foreign body was confirmed to have penetrated the thorax with minimal tissue damage and was carefully removed during exploration under sterile conditions. The injury site was meticulously debrided and primary repair was performed. No postoperative complications were noted and the patient was discharged uneventfully after 48 hours.

Pencil lodged in the chest

After an accident, a perfectly stuck pencil

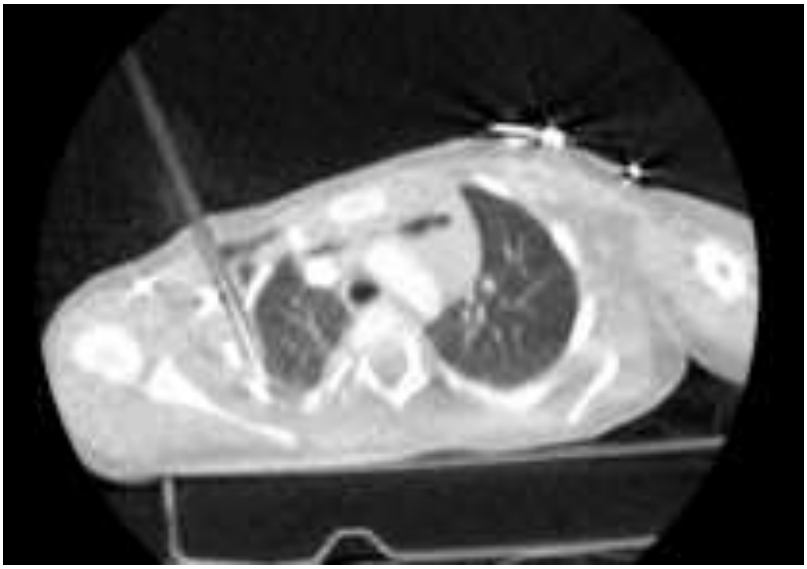

Elephant sitting quietly in living room

Conclusion: Penetrating thoracic injuries, especially those involving the subclavian region, are associated with serious complications, including subclavian artery and vein injury(1), brachial

plexus injury, pneumothorax and hemothorax. High morbidity and mortality rates due to vascular injury have been reported in the literature for similar cases. However, in this case, the fact that the foreign body passed through an extremely narrow anatomical area without damaging critical structures is a rare and remarkable clinical presentation.Such cases once again demonstrate the importance of imaging in penetrating chest trauma and emphasize that the need for surgical intervention should be carefully evaluated with a multidisciplinary approach.This case demonstrates that although the likelihood of injury to vital structures is high in pediatric penetrating trauma, exceptional cases are rare. The fact that the penetrating body entered the thorax without tearing even the parietal pleura is the most remarkable point of this case and worthy of scientific investigation. The contribution of such cases to clinical practice is of great importance in terms of predicting possible complications and determining the appropriate surgical approach.

Following the removal of the pencil

Forty-eight hours later, a chest radiograph was taken to assess the patient's condition.

Keywords: penetrating trauma, childhood injuries

Kaynakça

1. Tanmit P, Angkasith P, Teeratakulpisarn P, Thanapaisal C, Wongkonkitsin N, Prasertcharoensuk S, Panich C. Treatment Outcome of Traumatic Subclavian Artery

Injuries. Vasc Health Risk Manag. 2021 Aug 16;17:481-487. doi: 10.2147/VHRM.S322127. PMID: 34429608; PMCID: PMC8379483.

Yayın No: PS-102

Vaka Raporu: Nadir Görülen Bir Hastalık Olarak Parakardiyak Kist

Buse Nur Ertam[1]

[1]Defne Devlet Hastanesi

Buse Nur Ertam / Defne Devlet Hastanesi

Giriş: Parakardiyak kistler, perikardiyal kistler, timik kistler, bronkojenik kistler ve diğerleri dahil olmak üzere çeşitli şekillerde ortaya çıkabilen nadir, iyi huylu lezyonlardır ve genellikle kalbe yakınlıkları ve benzer ekokardiyografik özelliklerinden dolayı tanısal zorluklar sunar (1, 2). Örneğin timik kistler tüm mediastinal kitlelerin yaklaşık% 3'ünü temsil eder ve konjenital veya edinsel olabilir. Başlangıçta perikardiyal kistler ve perikardiyal efüzyonlar gibi diğer parakardiyak kistik lezyonlardan ayırt edilmeleri genellikle zordur, başlangıçta perikardiyal kistler ve perikardiyal efüzyonlar gibi diğer parakardiyak kistik lezyonlardan ayırt edilmesi zordur (3, 4). Bizde bu yazımızda nadir görülen bir durum olan parakardiyak kist vakasını sunacağız.

Olgu: 35 yaşında erkek hasta, Göğüs hastalıkları polikliniğine göğüs kafesinin sağ kısmına dağrı ile başvuruyor. Ağrısının uzun zamandır olduğunu ve ek bir durumun eşlik etmediğini belirten hastanın sorgulamasında özgeçmişinde önemli bir özellik görülmüyor. Bilinen kronik hastalığı olmayan hastanın kullandığı ilaç bulunmamaktayken, herhangi bir takviye almadığı görüldü.Hastanın yapılan fizik muayenesinde Glasgow koma skoru 15, koopere ve oryante saptanırken, akciğer oksültasyonunda anlamlı bir farklılık görülmedi. İnspiryum ve ekspiryum süreleri normal olan hastanın her iki akciğerinde solunum paterni doğal olarak saptandı. Hastanın fizik muayenesinde diğer sistemlerde anlamlı bir farklılık görülmedi.Değerlendirmesi sırasında PA Akciğer grafisi incelendiğinde sağ atrium gölgesi ve sağ hiler bölgede genişlik saptandı. Biyokimyasal analizinde ise D-dimer testi 1,57 pg/ml olarak saptandı ve referans aralığının üzerinde gözlendi. Prokalsitonin değeri negatif olan hastanın, diğer kan biyokimyasal parametreleri normal olarak saptandı. Kardiyoloji bölümü tarafından yapılan ekogragrafik incelemesinde sınırda bir sol ventrikül hipertrofisinin yanı sıra ejeksiyon fraksiyonuın %60 olduğu saptanmıştır. Tüm değerlendirmeleri sonrasında hastanın şikayetlerinin hala devam etmesi ve D-dimer yüksekliği için net bir neden bulunanamaması üzerine, pulmoner anjiyografi fazında bilgisayarlı tomografi görüntülemesi gerçekleştirildi. Hastanın görüntülemesinde sağ hemitoraksta en kalın yeri 1 cm olan plevral efüzyon, 54x74 mm boyutunda yer yer sıvı dansiteler içeren kistik bir lezyon ve fibroatelektatik değişim görüntüleri saptandı. Her iki ana arter ve segmental dallarında emboli lehine bulgu görülmedi. Saptanan lezyon için yapılan manyetik rezonans görüntülemesinde T1A serilerinde periferal hafif hiler yapılı ve santrali hipointens olan, T2A

serilerde hipointens görüntüde 74x60 mm'lik kitle saptandı. Tüm bu bulgulardan sonra ağrının nedeni olarak parakardiyak yerleşimli kist belirlendi ve hastanın göğüs cerrahisi takibi sağlandı.

PA Akciğer Görüntüsü

BT görüntüsü, parakardiyak kist

MR T2A serisinde parakardiyak kist

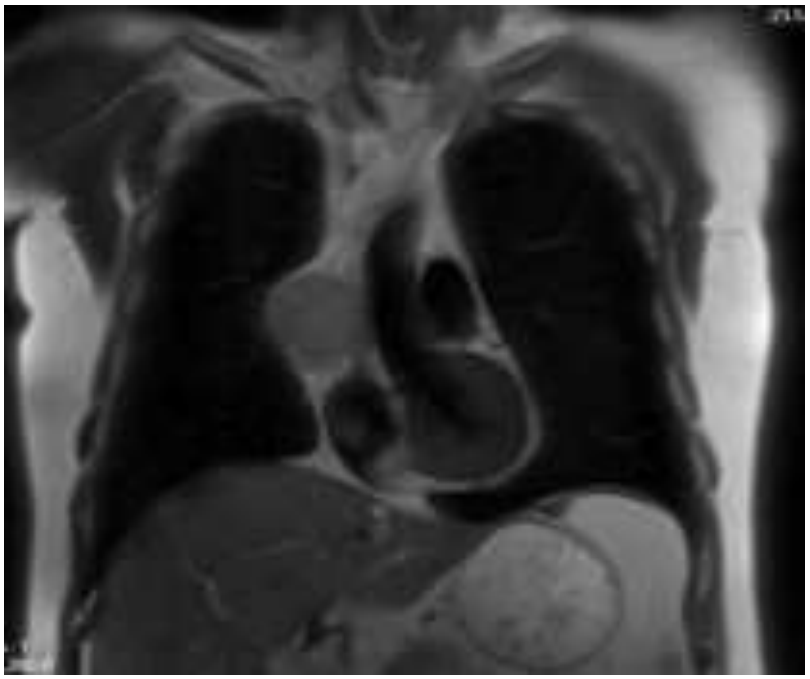

Sonuç: Parakardiyak kistlerin teşhisi tipik olarak ekokardiyografi, bilgisayarlı tomografi (BT) ve manyetik rezonans görüntüleme (MRI) gibi görüntüleme tekniklerini içerir ve her biri farklı avantajlar sunar. Ekokardiyografi, kistik yapıları tanımlamak için değerlidir, ancak kist tipini belirlemede özgüllüktür değildir (2). BT mükemmel uzaysal çözünürlük sağlarken, MRI, özellikle homojen olmadığında kistin içeriğini ayırt etmede üstündür (3, 4). Başka bir parakardiyak kist türü olan perikardiyal kistler genellikle doğuştandır ve genellikle diğer durumlar için görüntüleme sırasında tesadüfen bulunur. Tipik olarak sağ kardiyofrenik açıda bulunurlar ve kalp odası genişlemesi veya diyafragma felci (5-7) gibi diğer koşulları taklit edebilirler. İyi huylu doğalarına rağmen, bu kistler bazen bitişik yapıların sıkışması nedeniyle semptomlara neden olabilir (6, 8). Parakardiyak kistlerin ayırıcı tanısı kapsamlıdır ve yanlış tanıyı önlemek ve uygun yönetimi sağlamak için görüntüleme bulgularının ve klinik durumun dikkatli bir şekilde değerlendirilmesini gerektirir (1, 5).Göğüs ağrısının bir başka nadir sebebi olan parakardiyak kist, yerleşim yeri itibariyle frenik sinir ve diyafragma etkisi yapabilecek nadir bir durumdur. Lezyonun tanınmasında görüntüleme yöntemleri önemlidir.

Anahtar Kelimeler: Parakardiyak Kist, Göğüs Ağrısı, Göğüs Cerrahisi

Kaynakça

1. Olgica M, Radoica J, Radojica S, Milena B. Paracardial cyst in an infant with pleural effusion: A case report. Medical review. 2017;70:115-7.

2. Jinfeng L, Qing L, Jing W, Li Z, Mingxing X, Yali Y. Diagnostic value of echocardiography in paracardiac cystic lesions: 43 cases from one single medical center. International Journal of Cardiovascular Imaging. 2021;37(6):1961-6.

3. P129 rare case of a giant thymic cyst: a challenging differential diagnosis of a paracardiac cystic lesion. European Heart Journal Supplements. 2023;25(Supplement_D):D89-D.

4. Schiavo MA, Marco F, Fabio C, Maddalena G, Domenico A, Giampiero D, et al. 186 rare case of a giant thymic cyst: a challenging differential diagnosis of a paracardiac cystic lesion. European Heart Journal Supplements. 2022;24(Supplement_K).

5. Mohammad N. Pericardial cyst. 2020.

6. Hakan A, Serkan Y, Murat S, Mehmet O. A rare giant pericardial cyst mimicking a paracardiac mass. Cardiovascular Journal of Africa. 2016;27(4):7-9.

7. Shaprinskiy VO, Kryvetskyi VF, Suleimanova VG, Dombrovskyi VI. A huge pericardial cyst mimicking a false left diaphragmatic paralysis. Wiadomości lekarskie (Warsaw Poland). 2022;75 1(1):138-40.

8. Aghigh H, Feridoun S, Samsam D, Alireza P. Right Para Cardiac Pericardial Cyst. 2017;9(2).

Yayın No: PS-103

Doege-Potter Sendromu: Hipogliseminin Çok Nadir Bir Nedeni

onur derdiyok[1], bülent arslan[1], uğur temel[1], şule karadayı[1], Mehmet Oğuzhan Özyurtkan[1]

[1]İSTANBUL İL SAĞLIK MÜDÜRLÜĞÜ ŞİŞLİ HAMİDİYE ETFAL EĞİTİM VE ARAŞTIRMA HASTANESİ

onur derdiyok / İSTANBUL İL SAĞLIK MÜDÜRLÜĞÜ ŞİŞLİ HAMİDİYE ETFAL EĞİTİM VE ARAŞTIRMA HASTANESİ

Giriş: Doege-Potter Sendromu (DPS), insüline bağımlı olmayan hipoglisemiyle karakterize nadir bir paraneoplastik sendromdur. DPS sıklıkla intratorasik soliter fibröz tümörlerden (SFT) kaynaklanır ve insülin benzeri büyüme faktörü-II (IGF-II) prohormonunun ektopik sekresyonuna bağlı gelişir. Yazıda mediastinal plevra kaynaklı ve hipoglisemiye sebep olan bir DPS vakası sunulmuştur.

Olgu: Diyabet veya hipoglisemi yaratacak ilaç kullanımı öyküsü olmayan 32 yaşındaki erkek hasta tekrarlayan hipoglisemi atakları sebebiyle değerlendirildi. Herhangi bir solunum şikayeti yoktu. Sigara kullanıyordu (10pk/yıl) ve 6 ayda 10 kilo kaybetmişti. Rutin laboratuvar testleri, idrar analizleri ve tümör belirteçleri (CEA, AFP, CA-125, CA-199, NSE, CK-19) normal sınırlardaydı. Serum büyüme hormonu düzeyi normaldi. Ancak belirgin hipoglisemi (1.4 mmol/L) ile birlikte insülin (< 0.2 µIU/mL) ve C-peptid (< 0.41 nmol/L) seviyeleri düşük, IGF-I seviyesi azalmış, IGF-II seviyesi ise belirgin derecede artmıştı (1038.71 µg/dL). Toraks bilgisayarlı tomografisinde sağ hemitoraksın üst bölgesini kaplayan, düzensiz sınırlı, heterojen yapıda 5.4×6.3 cm boyutlarında büyük bir kitle saptandı. PET-CT'de SUVmax değeri 4.6'ydı. Bronkoskopik veya girişimsel tanı yöntemleriyle tanı koyulamadı. Hibrid yaklaşımla (VATS ve minitorakotomi) ön mediastenden kaynaklanıp perikard ve frenik siniri invaze eden 20x16x12 cm boyutlarındaki kitle total eksize edildi. Makroskopik olarak gri-beyaz renkte, lokal nekroz alanları içeren, kısmen kapsüllü bir solid tümör olarak değerlendirildi. Mikroskopik incelemede minimal nükleer pleomorfizm ve düşük mitotik aktivite gösteren düzenli iğsi hücrelerden oluşan bir tümör izlendi. İmmünohistokimyasal olarak CD34 ve IGF-II için güçlü pozitiflik saptandı. RT-PCR ile NAB2-STAT6 gen füzyonu tespit edilerek malign pleural fibröz tümör tanısı doğrulandı. Hastanın postoperatif dönemde serum glukoz ve insülin seviyeleri normale döndü ve hipoglisemi atakları tamamen kayboldu. Serum IGF-II seviyesi ameliyat sonrası 1029.51'den 604.66 µg/dL'ye düştü. Altı aylık takip sürecinde hipoglisemi atakları tekrarlamadı.

Sonuç: SFT mezodermal kökenli nadir neoplazmdır ve DPS bunların sadece %5'ine eşlik eder. IGF-II'nin aşırı salgılanması sonucu ortaya çıkan hipoglisemiye sebep olur. NAB2-STAT6 gen

füzyonu, bu tümörlerin genetik belirteci olarak kabul edilir. DPS tanısı, hipoglisemi, düşük insülin ve C-peptid seviyeleri ile birlikte IGF-II sekresyonunun gösterilmesiyle konulur. Medikal tedaviyle hipoglisemi atakları kontrol altına alınmaya çalışılır, lakin kesin tedavi tümörün çıkarılmasıdır. Rezeksiyon sonrası hipoglisemi düzelmektedir. Açıklanamayan hipoglisemi atakları olan ve plevral/mediastinal kitlesel lezyonu bulunan hastalarda DPS akla gelmeli ve uygun anda cerrahi rezeksiyon yapılmalıdır.

Anahtar Kelimeler: : Soliter fibröz tümör, Hipoglisemi, Doege-Potter Sendromu

Kaynakça

1. Fernández-Trujillo L, Bolaños JE, Álvarez C, et al. Doege-Potter Syndrome and Hypoglycemia associated with Solitary Fibrous Tumor of the Pleura: Two Case Reports. Clin Med Insights Circ Respir Pulm Med. 2020 Oct 13;14:1179548420964759.
2. Dole S, Gupta S, Barthwal MS, et al. Doege Potter syndrome in patient with solitary fibrous tumor of the pleura. Med J Armed Forces India. 2024 Dec;80(Suppl 1):S333-S336.
3. Tay CK, Teoh HL, Su S. A common problem in the elderly with an uncommon cause: hypoglycaemia secondary to the Doege-Potter syndrome. BMJ Case Rep. 2015 Jan 30;2015:bcr2014207995.

Yayın No: PS-104

Hamartom Görünümünde Gizlenen Bir Karsinoid Tümör: Olgu Sunumu

Eren Zenci[1], Argün Kış[1], Gökhan Öztürk[1], Nagihan Yağın Türkmen[1], Aygün Burak Çelik[1], Ümit Aydoğmuş[1]

[1]Pamukkale Üniversitesi Tıp Fakültesi Hastanesi Göğüs Cerrahisi Ana Bilim Dalı

Eren Zenci / Pamukkale Üniversitesi Tıp Fakültesi Hastanesi Göğüs Cerrahisi Ana Bilim Dalı

Giriş: Akciğer tümörlerinin benign (iyi huylu) alt gruplarından biri olan hamartomlar, genellikle tesadüfen saptanan ve malignite potansiyeli taşımayan lezyonlardır (1). Ancak, radyolojik görüntüleme sırasında malignitelerle veya diğer akciğer tümörleriyle karışabilmeleri, doğru tanıya ulaşmayı zorlaştırabilir (2). Özellikle karsinoid tümör gibi düşük dereceli malignitelere benzeyen durumlarda, hamartomların ayırıcı tanısı önem kazanmaktadır (3). Bu nedenle, multidisipliner bir yaklaşım ve detaylı değerlendirme süreci gereklidir. Bu olgu sunumunda, radyolojik olarak hamartom lehine değerlendirilen, ancak cerrahi sonrası tipik karsinoid tümör tanısı alan bir vaka tartışılmaktadır. Sunum, hamartom görünümlü lezyonların tanı sürecinde karşılaşılabilecek zorluklara dikkat çekmeyi amaçlamaktadır.

Olgu: Karında şişlik nedeniyle tetkik edilen 65 yaşında erkek hastanın, batın bilgisayarlı tomografi(BT)'sinde toraks kesitlerinde lezyon saptanması üzerine polikliniğimize başvurdu. Öz geçmişinde tüberküloz , aktif içici olmamakla beraber 30 paket/yıl sigara olan hastanın solunumsal herhangi bir yakınması yoktu. Toraks BT'de, sağ akciğer alt lob süperior segmentte, bronşiyal yapıyı oblitere eden ve major fissüre uzanan, kalsifik ve yağ bileşenleri içeren 3x2,5 cm boyutunda bir kitle saptandı (Resim 1). Kitle, mevcut BT görüntüsüne bakılarak hamartom lehine yorumlandı. Bronkoskopide, sağ akciğer alt lob medial segmentte daralma izlendi ve mukozal infiltrasyonlardan biyopsi alındı. Patoloji sonucu kronik inflamasyon ile uyumlu bulundu. Bu bulgu doğrultusunda, malignite açısından ek değerlendirme amacıyla PET-BT görüntülemesi yapıldı. PET-BT'de, sağ alt lob süperior segmentte bulunan lezyonda SUV max değeri 2,73 olarak ölçüldü. Düşük metabolik aktivite, kitleyi benign olarak düşündürmekle birlikte malignite tamamen dışlanamadı. Torasik onkoloji konseyinde tartışılan olgu mevcut klinik, radyolojik ve biyopsi bulguları bir arada değerlendirildiğinde; büyüklüğü, lobülasyon göstermesi, inferior pulmoner vene yakınlığı nedeniyle ayrıca malignite şüphesi göz önünde bulundurularak sağ alt lobektomi yapılmasına karar verildi. Videotorakoskopik sağ alt lobektomi yapılan hastanın postoperatif takip dönemi sorunsuzdu.Patoloji sonucunda kitlenin tipik karsinoid (nöroendokrin tümör, Grade 1) ve bronşiektazi, bronşiektaziye sekonder kartilajinöz osseöz metaplazi olduğu tespit edildi. Tümör boyutu 7x2 mm olarak ölçüldü ve olarak cerrahi sınırlar temizdi. Takip

döneminde gerçekleştirilen Ga-68 DOTATE PET görüntülemede herhangi bir patolojik tutulum saptanmadı. Hasta, düzenli klinik ve radyolojik takiplerle izlenmektedir.

Resim 1

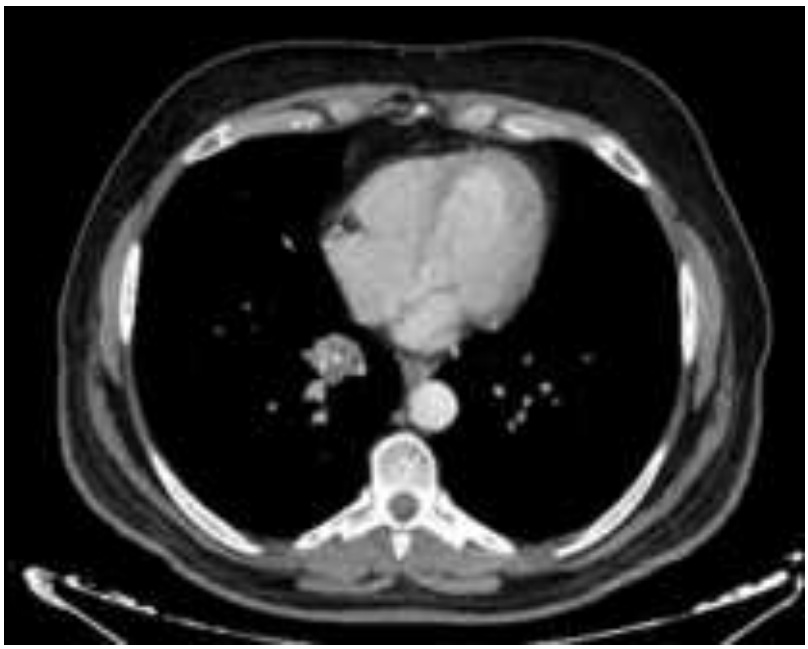

Kitle, mediasten penceresi

Resim 2

Kitle, parankim penceresi

Resim 3

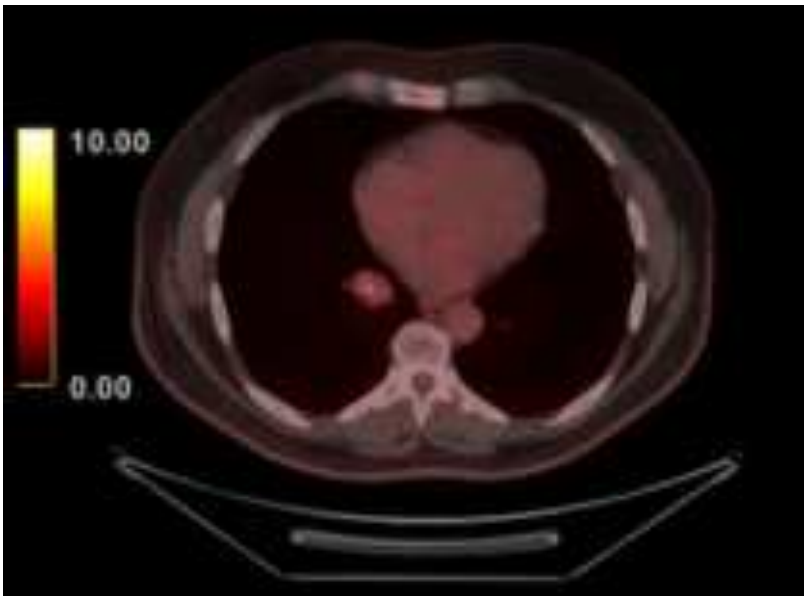

Kitle, PET-BT görüntüsü

Sonuç: Bu olgu, radyolojik olarak benign bir hamartom lehine değerlendirilen bir lezyonda, cerrahi sonrası tipik karsinoid tümör tanısı alınmasının önemini vurgulamaktadır. Hamartom görünümünde olmasına rağmen, multidisipliner bir yaklaşımın tercih edilmesi erken tanı ve tedavi için kritik öneme sahiptir (4,5). Özellikle düşük SUV değerleri gibi yanıltıcı radyolojik bulgulara rağmen malignite şüphesi taşıyan vakalarda cerrahi tedavi kararı, doğru tanı ve hasta prognozunu belirlemede hayati bir rol oynamaktadır (3,6). Bu tür vakalarda düzenli takip, nüks ve metastaz risklerini azaltmada kilit bir stratejidir.

Anahtar Kelimeler: hamartom, karsinoid tümör, toraks cerrahisi

Kaynakça

1.Gjevre, J. A., Myers, J. L., & Prakash, U. B. S. (2002). Pulmonary hamartomas. Mayo Clinic Proceedings, 77(8), 796-800.

2.Arslan, S., Yılmaz, A., Bayramgürler, B., & Kurt, B. (2011). Pulmonary hamartoma: Cases of an uncommon benign tumor. Respiratory Medicine Case Reports, 4(1), 16-20.

3.Caplin, M. E., Baudin, E., Ferolla, P., & Filosso, P. L. (2015). Pulmonary neuroendocrine (carcinoid) tumors: European Neuroendocrine Tumor Society Expert Consensus and Recommendations for Best Practice for Typical and Atypical Pulmonary Carcinoid. Annals of Oncology, 26(8), 1604-1620.

4.Dasari A, Mehta K, Byers LA, et al. Comparative epidemiology of carcinoid tumors: United States versus the rest of the world. *JCO Global Oncology*. 2020;6:591-604.

5.Özkaya Ş, Telli O, Ünlü H. Akciğer karsinoid tümörlerinde PET-BT'nin tanıdaki yeri. *Solunum Dergisi*. 2021;23(1):45-50.

6.Kulkarni K, McHugh KE, Miller JI. Long-term outcomes of surgical resection in pulmonary carcinoid tumors. *The Annals of Thoracic Surgery*. 2017;103(3):1015-1020.

Yayın No: PS-105

Nadir Görülen Göğüs Duvarından Kaynaklı Desmoid Tümör : Olgu Sunumu

Marıam ARAFA[1], Ahmed YOSSOUF[1], Mahmoud KOULOU[1], Temmuz Baran ŞENCAN[1], Burak GİRGİN[1], Tarık ARICI[1], Ayten Güner AKBIYIK[1], Cansel ATİNKAYA BAYTEMİR[1], Tahir Şevval EREN[1]

[1]İstanbul Medeniyet Üniversitesi .Göztepe Prof Dr Süleyman Yalçın Şehir Hastanesi

Marıam ARAFA / İstanbul Medeniyet Üniversitesi .Göztepe Prof Dr Süleyman Yalçın Şehir Hastanesi

Giriş: Desmoid tümörler : Agresif fibromatosis olarak da bilinen desmoid tümörler, musküloaponörotik dokulardan gelişlen benign karakterde fibröz tümörlerdir. Fibrosarkomlardan farklı olarak metastaz yapmazlar.(1,2,3,4).Desmoid tümörler en yaygın olarak karın duvarı kaslarından kaynaklanır. Daha nadir olarak kol, bacak tendon ve ligamanları ile baş ve boyun bölgesindeki kas yapılarından kaynaklanabilir. (5,6) Desmoid tümörler tüm tümörlerin %0.03 oluşturmaktadır.(7) Vücutta herhangi bir iskelet kasında ortaya çıkabilir, ancak en sık postpartum kadınlarda rektus abdoministen kaynaklandığı görülmektedir. Desmoid tümörler myofibroblastlardan kaynaklanırlar, gerçek kapsülleri yoktur ve komşu kas demetleri içine genellikle infiltre ederler.(8) Histopatolojik olarak benign karakterde olsalar da biyolojik davranışları agresiftir. Çünkü büyük boyutlara ulaşıp visseral organlara bası yaparak ölümlere neden olabilirler.(9) Benign tümörler olarak tanımlanmalarına rağmen lokal invazyon ve rekürrens eğilimleri yüksektir. Metastaz yaptıklarına dair bir bilgi yoktur. Cerrahi travmanın desmoid tümörlerin %68-86 arasında olduğunu gösteren çalışmalar vardır.(10,11)

Olgu: Sağ kol ağrısı şikayeti ile başvuran hasta , çekilen paac de sağ 2,3,4. kotların arkasında opasite izlendi (Resim1) .toraks bt çekildi :sağ akciğer üst lob apikoposterior segmente uzanan geniş tabanla plevraya oturan 5.5x3cm solid kitlesel lezyon saptandı . bir yıl önce çekilen toraks bt ile anlamlaı fark yoktur .(Resim3)pet ct : kitlesel lezyonun FDG tutulumu izlenmektedir (SUV max: 4,5) trucut bx yapıldı : Sağ akciğer üst lobda yer alan 5x6X3 cm boyutta lezyondan 2 İİAB ve tru-cut biopsi işlemi yapıldı.rezeksiyon operasyonu karar verildi : per operasyonda kitleden biyopsi gönderildi , frozen sonucu benign lehine olmasına bağlı 1cm cerrahi sınırı ile sağ 2-3-4-5. kotlar parsiyel olarak rezekte edildi . postop paac (Resim2) .

Resim 1

Resim 2

Sonuç: patoloji tanı : benign fibromatozis desmoid tümor ile lehine geldi . hasta 1 ay radyotrapi gördükten sonra 3 yıl düzgün aralıklı toraks bt ile takip edildi . operasyonu lokasyonunda bir değişiklik saptanmadı .ameliyat tarihi 20.04.2016 : 7 yıllık takipte olan hastada nüks gözlenmedi .Toraks yerleşimli dev boyutlarda desmoid tümörü az rastlanması nedeniyle , meslektaşlarımızın dikkatini çekmek istedim .

Anahtar Kelimeler: Desmoid tümor, Göğüs duvarı, Cerrahi Girişim .

Kaynakça

1. Posner MC, Shiu MH, Newsome JL, et al. The desmoid tumor: Not a benign disease. Arch Surg 1989;124:191-6.

2. Fletcher AF, Naeem R, Xiao S, et al. Chromosome aberrations in desmoids tumors. Cancer Genet Cytogenet 1995;79:139-43.

3. Alman BA, Pajerski ME, Diaz-Cano S, et al. Aggressive fibromatosis (desmoid tumor) is a monoclonal disorder. Diagn Mol Pathol 1997;6:98-101.

4. Li M, Cordon-Cardo C, Gerald WL, et al. Desmoid fibromatosis is a clonal process. Hum Pathol 1996;27:939- 43.

5. Reitamo JJ, Scheinin TM, Hairy P. et al. The desmoid syndrome: New aspects in the cause, pathogenesis and treatment of desmoid tumors. Am J Surg 1986;151:230-7.

6. Mendez-Fernandez MA, Gard DA. The desmoid tumor: Benign neoplasm, not a benign disease. Plast Reconstr Surg1991;87:956- 60.

7. Shields CJ, Winter DC, Kirwan WO, et al. Desmoid tumor. Eur J Surg Oncol 2001;27:701-6.

8. Middleton SB, Pack K, Phillips RK. et al. Telomere length in familial adenomatous polyposis-associated desmoids. Dis Colon Rectum 2000;43:1535-9.

9. Lefevre JH, Parc Y, Kernıis S, et al. Risk factors for development of desmoid tumours in familial adenomatous polyposis. Br J Surg 2008;95:1136- 9.

10. Clark SK, Phillips RK. Desmoids in familial adenomatous polyposis. Br J Surg 1996;83:1494-504.

11. Bertario L, Russo A, Sala P, et al. Genotype and phenotype factors as determinants of desmoid tumours in patients with familial adenomatous polyposis. Int J Cancer 2001;95:102-7.

Yayın No: PS-106

Giant Solitary Fibrous Tumour: A Case Report

MAHMOUD KOULOU[1], cansel atinkaya baytemir[1]

[1]istanbul medeniyet üniversitesi / prof.dr.süleyman yalçın şehir hastanesi

MAHMOUD KOULOU / istanbul medeniyet üniversitesi / prof.dr.süleyman yalçın şehir hastanesi

Introduction: With the widespread use of computed tomography (CT), the incidental detection of pulmonary lesions has increased. These lesions range from benign tumors to malignant diseases. Solitary fibrous tumors (SFTs) are rare mesenchymal neoplasms that most commonly arise from the pleura but can also develop in the lung parenchyma. Though often asymptomatic, they can cause respiratory symptoms or paraneoplastic syndromes. Histologically, while most SFTs are benign, some exhibit malignant behavior characterized by high mitotic activity and necrosis. The treatment of choice is complete surgical resection, as recurrence and metastasis may occur in cases with incomplete excision. This report discusses the successful management of a large, pedunculated SFT via a minimally invasive VATS approach.

Case: A 72-year-old female with diabetes mellitus was incidentally found to have a 70×60 mm mass in the anterior segment of the right upper lobe on a follow-up CT scan for pneumonia. The lesion was well-defined with no invasion of adjacent structures. The patient was asymptomatic, and PET-CT (SUVmax=1.92) revealed no evidence of malignancy. Given the lesion's characteristics, surgical excision was planned using a VATS approach.During surgery, a lobulated, pedunculated mass (15 cm in diameter) was identified, arising from the right upper lobe via a 2 cm stalk. The lesion was dissected using an energy device while preserving surrounding lung tissue. The mass was extracted in an endobag, and hemostasis was achieved. Histopathological analysis confirmed an SFT (9×7×5.5 cm) (figure-1), with positive CD34 and STAT6 staining, indicative of a benign tumor. The patient had an uneventful recovery and was discharged on postoperative day 3 (figure-2). No recurrence was detected at the one-month follow-up (figure-3).

Resected tumour per-op

PA chest x-ray at discharge of the patient

PA chest x-ray after one month at rutine control

Conclusion: VATS provides a safe and effective approach for resecting large pulmonary lesions, minimizing morbidity compared to traditional thoracotomy. In this case, the pedunculated nature of the tumor facilitated complete excision using a minimally invasive technique. Accurate preoperative imaging and histopathological evaluation are essential to guide surgical planning and optimize outcomes. Given the risk of recurrence in SFTs, long-term follow-up is crucial.

Keywords: Solitary pulmoner giant lesion, Minimal invasif surgical approach, VATS

Kaynakça

1. **de Perrot M, Fischer S, Bründler MA, Sekine Y, Keshavjee S. Solitary fibrous tumors of the pleura. Ann Thorac Surg. 2002;74(1):285-293.**
2. **Robinson LA. Solitary fibrous tumor of the pleura. Cancer Control. 2006;13(4):264-269.**
3. **Tapias LF, Mercier O, Ghigna MR, Mussot S, Fabre D, Dartevelle PG. Malignant solitary fibrous tumors of the pleura: an aggressive subset of solitary fibrous tumors. J Thorac Cardiovasc Surg. 2015;149(1):84-90.**
4. **Cardillo G, Carleo F, Carbone L, et al. Solitary fibrous tumors of the pleura: clinicopathologic and prognostic study of 110 patients. Ann Thorac Surg. 2009;88(5):1632-1637.**
5. **Doe J, Smith R, et al. The clinical spectrum of solitary fibrous tumors: A systematic review. J Thorac Oncol. 2019;14(2):276-282.**

Yayın No: PS-107

Travmada Görülen Nadir Bir Olgu: Travmatik Pnömotoraks Sonrası Gelişen Spontan Hemotoraks

Denizhan Kılınç[1], Kuthan Kavaklı[1], Hasan Çaylak[1], Musab Yeniköy[1], Sema Tuzcu[1]

[1]Gülhane Eğitim ve Araştırma Hastanesi

Denizhan Kılınç / Gülhane Eğitim ve Araştırma Hastanesi

Giriş: Giriş: Travmatik pnömotoraks, göğüs duvarının delici veya künt travmaları sonucu plevral boşluğa hava girmesiyle karakterize bir klinik durumdur. Bu tür travmalar, kaburga kırıkları, ateşli silah yaralanmaları veya bıçaklanma gibi nedenlerle meydana gelebilir (1). Travmatik pnömotoraksın tedavisi genellikle acil müdahale gerektirir ve plevral boşluktaki havanın drenajı için göğüs tüpü yerleştirilmesi gibi yöntemler uygulanır (2). Ancak, travmatik pnömotoraks sonrası spontan hemotoraks gelişimi nadir görülen bir komplikasyondur ve literatürde sınırlı sayıda vaka bildirilmiştir.

Olgu: Olgu: Suicid amacıyla sol 3. ica sternum yanından delici kesici alet yaralanması(dkay) ile uyumlu kesisi olan 36 yaş erkek hasta , acil serviste çekilen toraks bt de solda hemopnömotoraks izlenmesi üzerine sol tüp torakostomi uygulandı . 500 cc hemorajik drenaj izlenmesi sonrası takip amaçlı kliniğe alındı. 1.günde hava kaçağı ve aktif drenajı devam eden hastaya VATS ile eksplorasyon kararı verildi. Yatışının 2.gününde yapılan VATS eksplorasyonda toraks içinde 1000 cc'ye yakın hematom tahliyesi yapılması sonrası anterior göğüs duvarında 3.ica bölgesinde yara izi görüldü. Perikartta, toraks duvarındaki delici kesici alet giriş yeri komşuluğundaki parankim dokusunda ve diafragmada yaralanma izlenmedi. Göğüs duvarında apikal bölgede aktif kanama izlendi. Enerji cihazı ile kanama alanı kontrol altına alındı. Yapılan eksplorasyonda apekste büllöz yapılar olduğu izlendi. Yaralanmadan kaynaklanan pnömotoraks ile akciğer kollabe olurken, plevral yapışıklığın kopması nedeni ile göğüs duvarında kanama olduğu değerlendirildi. Ameliyat sonrası hava kaçağı ve drenajı devam etmeyen hasta postoperatif 2.gün tüp torakostomisi sonlandırılarak taburcu edildi.

Yaralanma yerinin toraks içinden görüntüsü

2

Akciğer apeksindeki kanama bölgesi

3

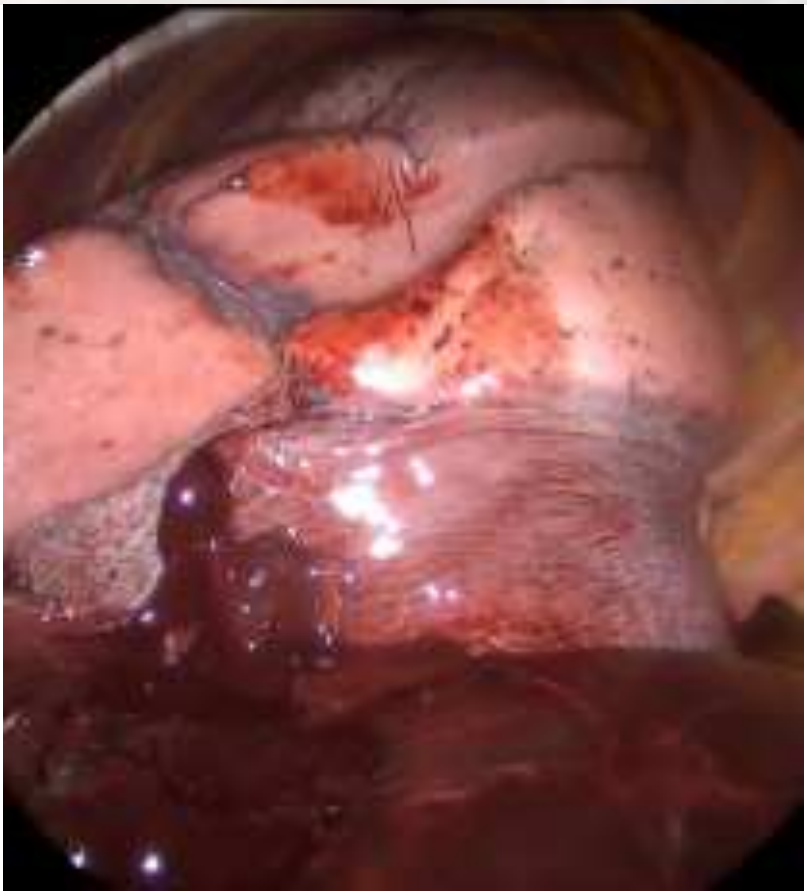

Toraks içinde birikmiş hematom

Sonuç: Sonuç: Travmatik pnömotoraks sonrası gelişen spontan hemotoraksın insidansı kesin olarak bilinmemekle birlikte, nadir olduğu kabul edilmektedir (3). Travma sonrası plevral bridlerin yırtılması, interkostal damarların hasarı veya plevral yüzeydeki küçük damarların rüptürü gibi durumlardan kaynaklanabilir. Travmatik pnömotoraks sonrası spontan hemotoraks, nadir ancak potansiyel olarak ciddi bir komplikasyondur. Erken tanı ve uygun tedavi, mortalite ve morbiditeyi azaltmada önemli bir role sahiptir. Bu nedenle, travma öyküsü olan hastalarda gerekirse cerrahi eksplorasyon yapmaktan kaçınılmamalıdır. Ayrıca ekplorasyon sadece yaralanma bölgesi ile sınırlandırılmamalı; başka odaklardan da kanama olasılığı akılda bulundurularak tüm toraks kavitesi dikkatli bir şekilde değerlendirilmelidir.

Anahtar Kelimeler: pnömotoraks, travma, hemotoraks, vats, ekplorasyon

Kaynakça

1. Chang YT, Dai ZK, Kao EL, et al. Early video-assisted thoracic surgery for primary spontaneous hemopneumothorax. World J Surg 2007; 31:19-25.
2. Berg AM, Amirbekian S, Mojibian H, et al. Hemothorax due to rupture of pulmonary arteriovenous malformation: an interventional emergency. Chest 2010; 137:705-7.
3. Patrini D, Panagiotopoulos N, Pararajasingham J, Gvinianidze L, Iqbal Y, Lawrence DR. Etiology and management of spontaneous haemothorax. J Thorac Dis. 2015 Mar;7(3):520-6.

Yayın No: PS-110

Nadir Yerleşimli Bronkojenik Kist

Zeynep Şahin[1], Ezin Cem Yeni[1], Funda İncekara[1], Ahmet Melih Şahin[2]

[1]Ankara Atatürk Sanatoryum Eğitim ve Araştırma Hastanesi
[2]Dr Hulusi Alataş Elmadağ Devlet Hastanesi

Zeynep Şahin / Ankara Atatürk Sanatoryum Eğitim ve Araştırma Hastanesi

Giriş: Bronkojenik kistler, embriyonik ön bağırsaktan köken alan nadir konjenital anomaliler olup, genellikle mediastinum veya akciğer parankiminde lokalizedir [1]. Erken embriyogenezde oluşan kistler çoğunlukla mediastinal yerleşimli olup, bronşiyal ağaç ile bağlantıları nadirdir. Mediastinal bronkojenik kistler sıklıkla posterior mediastinumda yerleşirken, anterior mediastinum lokalizasyonu nadir görülür. Genellikle asemptomatik seyreden bu lezyonlar, çoğunlukla görüntüleme çalışmaları sırasında rastlantısal olarak saptanır. Ancak zamanla büyüyerek hava yolları ve vasküler yapılara bası yapabilir, bu da klinik semptomlara ve ciddi komplikasyonlara yol açabilir [2]. Bu komplikasyon riski, cerrahi eksizyonun önemini ortaya koymaktadır. Hastaların asemptomatik veya semptomatik dönemde opere edilmesi arasında; cerrahi tedavi başarısı, morbidite ve mortalite açısından belirgin bir fark bulunmamaktadır. Mevcut malignitenin gözden kaçma riski veya bronkojenik kistin çok düşük de olsa malign transformasyon potansiyeli nedeniyle, literatürde cerrahi eksizyonun güvenilir ve etkin bir yöntem olduğu ve asemptomatik hastalarda da önerildiği bildirilmektedir [3].

Olgu: Romatoid artrit ve hepatit B taşıyıcılığı tanıları bulunan 49 yaşındaki kadın hasta, dispne yakınması üzere yapılan değerlendirmede anterior mediastende lezyon saptanması üzerine merkezimize yönlendirildi. Toraks bilgisayarlı tomografi (BT) incelemesinde, anterior mediastinumun prevasküler alanında 20×15 mm boyutlarında, düzgün sınırlı nodüler lezyon tespit edildi. Bunu takiben gerçekleştirilen F-18 floro-deoksiglukoz pozitron emisyon tomografisi-bilgisayarlı tomografi (F-18 FDG PET-BT) incelemesinde, lezyonda metabolik aktivite artışı saptanmadı.Ayırıcı tanıda timoma, timik kist ve bronkojenik kist ön planda değerlendirildi. Elektif cerrahi tedavi planlanan hastaya, video yardımlı torakoskopik cerrahi (VATS) ile girişim uygulanmasına karar verildi. Sağ VATS yaklaşımı ile hemitoraksa girilerek eksplorasyon yapıldı. Cerrahi eksplorasyonda lezyonun kistik yapıda olduğu gözlendi ve tam eksizyon gerçekleştirildi.Eksize edilen kistin patolojik incelemesi sonucunda bronkojenik kist tanısı doğrulandı. Postoperatif dönemde herhangi bir komplikasyon geliştirmeyen hasta, altıncı gününde göğüs tüpü sonlandırılarak taburcu edildi.

Şekil 1

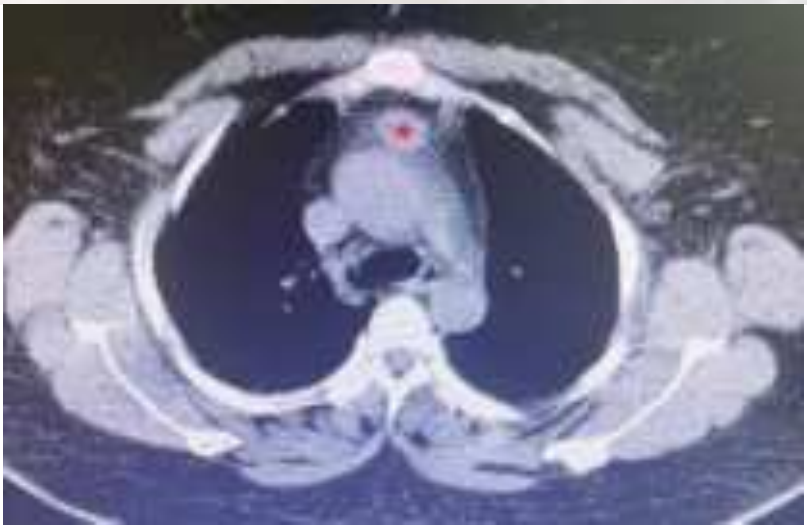

Pre-operatif Toraks BT görüntüsü. Anterior mediastinumda prevasküler alanda 20×15 mm boyutlarında, düzgün sınırlı nodüler lezyon (kırmızı yıldız)

Sonuç: Mediastinal veya intrapulmoner kistik lezyonların ayırıcı tanısında bronkojenik kist olasılığı dikkate alınmalı ve semptomatik ya da asemptomatik olsun, cerrahi eksizyon en uygun tedavi yöntemi olarak kabul edilmelidir. Minimal invaziv bir yaklaşım olan VATS, uygun hastalarda mediastinal kistik lezyonların hem tanı hem de tedavisinde düşük morbidite ile başarılı sonuçlar sağlayabilmektedir.

Anahtar Kelimeler: bronkojenik kist, VATS, anterior mediastinum

Kaynakça

1. Limaiem F, Ayadi-Kaddour A, Djilani H, Kilani T, El Mezni F. Pulmonary and mediastinal bronchogenic cysts: a clinicopathologic study of 33 cases. Lung 2008; 186:55–61.
2. Vos CG, Hartemink KJ, Golding RP, Oosterhuis JWA, Paul MA. Bronchogenic cysts in adults: frequently mistaken for a solid mass on computed tomography. Wien Klin Wochenschr 2011; 123: 179-82.
3. Kirmani B, Kirmani B, Sogliani F. Should asymptomatic bronchogenic cysts in adults be treated conservatively or with surgery? Interact Cardiovasc Thorac Surg 2010; 11:649–59

Yayın No: PS-111

A Rare Disease in Focus: Pulmonary Langerhans Cell Histiocytosis

Nurevşan KUŞDOĞAN[1], Maruf ŞANLI[2], Canberk HESKİLOĞLU[1], Yasemin AKCA[3], Mehmet Alper HENGİRMEN[1], Hilal Zehra KUMBASAR DANACI[2]

[1]Şanlıurfa Eğitim ve Araştırma Hastanesi Göğüs Cerrahisi Kliniği
[2]Gaziantep Üniversitesi Tıp Fakültesi Göğüs Cerrahisi AD
[3]Gaziantep Üniversitesi Tıp Fakültesi Patoloji AD

Nurevşan KUŞDOĞAN / Şanlıurfa Eğitim ve Araştırma Hastanesi Göğüs Cerrahisi Kliniği

Introduction: Langerhans cells are a type of antigen-presenting dendritic cell that originate in the bone marrow and are distributed across multiple organs. In the lungs, they are found within the bronchial epithelium. Langerhans cell histiocytosis is thought to develop due to the abnormal proliferation of Langerhans cells, a type of histiocytic cell, leading to their accumulation in different organ systems. Pulmonary langerhans cell histiocytosis (PLCH) is a rare interstitial lung disease classified under the broader group of Langerhans cell histiocytoses. It is most commonly observed in young adults between the ages of 20 and 40. A history of current or past cigarette smoking is identified in up to 95% of cases. Patients with PLCH often present with symptoms such as cough or dyspnea; however, these symptoms are frequently attributed to smoking. Nonetheless, some individuals may remain entirely asymptomatic, with the diagnosis being made incidentally through routine chest radiography. Another clinical manifestation is spontaneous pneumothorax, which tends to recur and may present bilaterally. In our case, we will describe a patient diagnosed with PLCH following spontaneous pneumothorax.

Case: A 21-year-old female patient presented to the emergency department with dyspnea. The patient had no known medical history or previous surgical interventions. There was no family history of chronic diseases .She has never smoked and reported working as a dental technician for the past nine months. No signs of cyanosis and clubbing were observed .Routine laboratory tests and arterial blood gas values were within normal limits. A chest X-ray revealed right pneumothorax and a reticulonodular interstitial pattern in all lung zones (Figure 1). Following the placement of a chest tube, the patient showed no respiratory distress during hospital monitoring. A subsequent chest CT scan demonstrated a diffuse bilateral reticulonodular pattern, air-filled cystic lesions, and a honeycomb appearance resulting from the coalescence of cysts, particularly in the upper and middle lung regions (Figure 2). On the third day of hospitalization, the patient was referred to a higher clinic for diagnostic lung biopsy. At the referral center, a right lower lobe video-assisted thoracoscopic surgery (VATS) wedge resection was performed, and the pathology

report confirmed a diagnosis of PLCH. The patient was subsequently transferred to the hematology department for the regulation of medical treatment and follow-up.

Figure-1

Patient Chest X-ray

Figure-2

a diffuse bilateral reticulonodular pattern, air-filled cystic lesions, and a honeycomb appearance resulting from the coalescence of cysts, particularly in the upper lung

Conclusion: PLCH is a rare and enigmatic lung disease, primarily affecting young adults, often associated with smoking. Its clinical presentation varies widely, ranging from asymptomatic incidental findings to progressive respiratory failure. The diagnosis relies on a combination of radiological, histopathological, and clinical evaluations, with high-resolution CT scans playing a crucial role. While smoking cessation remains the cornerstone of management, treatment strategies depend on disease severity, sometimes requiring corticosteroids or targeted therapies. Despite its rarity, recognizing PLCH is essential for timely intervention and appropriate management. Further research is needed to better understand its pathophysiology and develop more effective therapeutic options.

Keywords: Pulmonary Histiocytosis, Langerhans Cell Histiocytosis, lung disease

Kaynakça

1) Vassallo, R., Ryu, J. H., Colby, T. V., Hartman, T., & Limper, A. H. (2000). Pulmonary Langerhans'-cell histiocytosis. *New England Journal of Medicine*, *342*(26), 1969-1978.

2) Tazi, A. (2006). Adult pulmonary Langerhans' cell histiocytosis. *European Respiratory Journal*, *27*(6), 1272-1285.

3) Vassallo, R., Ryu, J. H., Schroeder, D. R., Decker, P. A., & Limper, A. H. (2002). Clinical outcomes of pulmonary Langerhans'-cell histiocytosis in adults. *New England Journal of Medicine*, *346*(7), 484-490.

Yayın No: PS-112

TİROİD CERRAHİSİNE BAĞLI GEÇ TRAKEAL RÜPTÜR OLGUSU

Musab Yeniköy[1], Denizhan Kılınç[1], Kuthan Kavaklı[1], Onur Genç[1]

[1]GÜLHANE EAH

Musab Yeniköy / GÜLHANE EAH

Giriş: TİROİD CERRAHİLERİ GÜNÜMÜZ TIP PRATİĞİNDE OLDUKÇA SIK UYGULANAN,OLASI KOMPLİKASYONLARI BELLİ VE YÖNETİLEBİLİR OLAN GÖRECE KOLAY CERRAHİ BİR ALANDIR.TROİD CERRAHİSİNDE TRAKEAL RÜPTÜR OLDUKÇA AZ GÖRÜLMEKTE VE TAMAMINA YAKINI İNTROPERATİF OLARAK MENAJE EDİLMEKTEDİR.GEÇ TRAKEAL RÜPTÜRLER İSE OLDUKÇA MORTAL SEYREDEN VE YÖNETİLMESİ GÜÇ OLGULARDIR. LİTERATÜRDE SADECE 2 KEZ RAPOR EDİLEN VE BİZİM HASTAMIZDA DA GELİŞEN HEMİTİROİDEKTOMİ(SOL SUBTOTAL TİROİDEKTOMİ) SONRASI GEÇ TRAKEAL RÜPTÜRÜ VE YAKLAŞIMIMIZI PAYLAŞMAYI AMAÇLADIK. (1)

Olgu: 28 YAŞ KADIN HASTA DIŞ MERKEZDE TROİDİT NEDENİ İLE SOL SUBTOTAL TROİDEKTOMİ OPERASYONU GEÇİRMİŞ VE EXTERNE EDİLMİŞTİ.POSTOPERATİF 7.GÜNÜNDE NEFES DARLIĞI BOYUNDA ŞİŞLİK VE CİLT ALTI AMFİZEM ŞİKAYERTLERİ İLE HASTANEMİZ ACİL SERVİSİNE BAŞVURAN HASTADA SAĞ PNÖMOTORAKS VE PNÖMOMEDİASTİNUM İZLENMESİ ÜZERİNE SAĞ TÜP TORAKOSTOMİ UYGULANARAK KLİNİĞİMİZE YATIRILDI.YAPILAN BRONKOSKOPİSİNDE TRAKEA ANTERİOR DUVARINDA RÜPTÜR İZLENEN HASTA OPERE EDİLDİ.ESKİ İNSİZYONUNDAN DEFEKT ALANINA ULAŞILDI VE YAKLAŞIK 1 CM LİK DEFEKT 3/0 PROLEN SUTUR MARİFETİ İLE PRİMER TAMİR EDİLDİ.HASTA SORUNSUZ TAKİBİMİZDEDİR.

2

Sonuç: TROİDEKTOMİ SONRASI GEÇ TRAKEAL RÜPTÜRLER YÜKSEK MORBİDİTE VE MORTALİTE İLE İLİŞKİLİDİR.PRİMER TAMİR VE UYGUN KAS FLEPLERİ DEFEKTLERİN ONARIMINDA ESAS MODALİTEYİ OLUŞTURMAKTADIR.HASTAMIZDAKİ DEFEKTİN ÇAPI VE TRAKEADA HERHANGİ BİR NEKROZ GÖRMEMEMİZ BİZİ PRİMER TAMİRİN YETERLİ OLDUĞUNA İKNA

ETSE DE KAS FLEPLERİ DE GEREKTİĞİ DURUMLARDA MUTLAKA UYGULANMALIDIR.

Anahtar Kelimeler: TRAKEA, RÜPTÜR, TİROİDEKTOMİ

Kaynakça

1. Azar S.S., Patel E., Chhetri D.K. et.al., Delayed Tracheal Perforation After Partial Thyroidectomy: A Case Report and Review of the Literature, 2023, Ear, Nose & Throat Journal, Vol. 102(8) 410 –412, DOI: 10.1177/01455613211019785

Yayın No: PS-113

İntrapulmoner Teratom

Kübra Hasanoğlu[1], Kadir İlbey Yıldırım[1], Muhammed Yavuz Haktanır[1], Gizem Özçıbık Işık[2], Osman Yakşi[1], Ali Kılıçgün[1]

[1]Bolu Abant İzzet Baysal Üniversitesi EAH
[2]Bolu İzzet Baysal Devlet Hastanesi

Kübra Hasanoğlu / Bolu Abant İzzet Baysal Üniversitesi EAH

Giriş: Germ hücreli tümörler genelde primordial germ hücrelerinden köken alan, sıklıkla da gonadlarda ortaya çıkan tümörlerdir. Ekstragonadal olarak en sık mediastende sonrasında retroperitoneal alan, epifiz bezi ve presakral bölgede görülürler. Histogenezi tam olarak bilinmemekle beraber erken embriyogenez döneminde primordial germ hücrelerinin migrasyonunun kesintiye uğramasına bağlı olarak görüldükleri düşünülmektedir. Germ hücreli tümörler büyük oranda benıgn seyirlidir ve genelde 2-4.dekatta, kadın ve erkekte eşit oranda görülür. Teratomlar en sık rastlanan mediastinal germ hücreli tümörlerdir. Bunların çoğunluğunu da matür teratomlar oluşturmaktadır. Klinik olarak genelde asemptomatik olmakla birlikte kitlenin lokalizasyonuna ve büyüklüğüne bağlı olarak göğüs ağrısı, dispne, öksürük gibi semptomlar verebilirler. Akciğer teratomları ise oldukça nadirdir ve genelde sol akciğer üst lobda görülürler.

Olgu: 36 yaşında erkek hasta yaklaşık 1 haftadır olan göğüs ağrısı şikayetiyle dış merkeze başvurmuş, çekilen akciğer filminde sağ orta zon, parakardiyak alanda kitlesel lezyon izlenmesi üzerine tarafımıza yönlendirilmiş. Hastadan toraks BT istendi. BT: ‘’Anterior mediastende sağ parakardiyak alan komşuluğunda 53x77x62 mm boyutlarında, içerisinde yağ dansitesinde alanlar ve kalsifikasyonların izlendiği, periferinde kapsülü bulunan iyi sınırlı, heterojen, hipodens, yumuşak doku kitlesi izlenmiştir. Ayırıcı tanıda öncelikle teratom düşünülmüş olup histopatolojik inceleme önerilir. Kitleye komşu akciğer parankiminde sağ akciğer orta lob medial segmentte buzlu cam dansitesinde, sentrilobüler nodüler opasiteler izlenmiştir.(enfeksiyöz süreçler?)’’ şeklinde raporlandı. Hasta tarafımızca 22/10/24’te opere edildi. Parsiyel sternotomi ile kitle çıkarıldı, operasyon sırasında sağ alt lobda kitlenin invaze olduğu alan wedge rezeksiyon yapılarak çıkarıldı. Patoloji sonucu mediastendeki kitle için matür kistik teratom; akciğer wedge materyali için ‘’Bronş içerisinde tespit edilen kıl kesitleri mediastendeki teratom ile birlikte değerlendirildiğinde lezyonun teratom olma ihtimali bulunmaktadır’’ şeklinde raporlandı.

Toraks BT

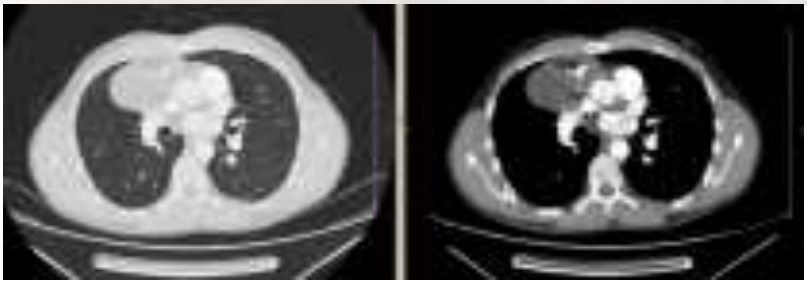

Makroskopik Görüntü

Makroskopik Görüntü

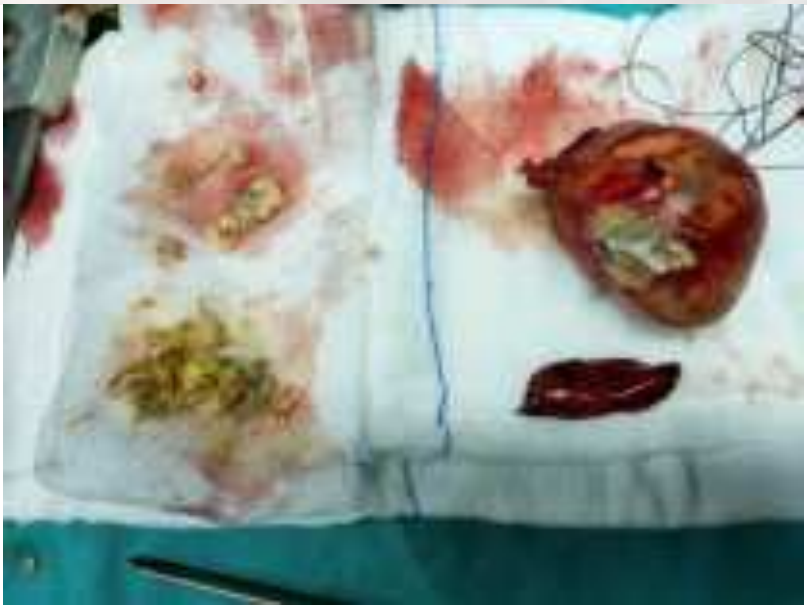

Sonuç: Matür teratomlar, germ hücreli tümörlerin en sık görülen histolojik tipidir. Germ hücreli tümörler en sık gondalarda bulunurken, ön mediasten en sık ekstragonadal tutulum yeridir. Pulmoner teratomlar ise oldukça nadir görülürler. Sıklıkla 2-4. dekatta ortaya çıkarlar. SGenellikle 2,5-3cm çapında, kistik ve multiloküle yapıdadırlar. Hastalar göğüs ağrısı, öksürük, hemoptizi ve trikoptizi ile gelebilirler. Cerrahi tam rezeksiyon uzun dönemde nükssüz sağ kalım sağlar.

Anahtar Kelimeler: germ hücreli tümör, intrapulmoner, matür kistik teratom

Kaynakça

https://pmc.ncbi.nlm.nih.gov/articles/PMC6411339/

https://pmc.ncbi.nlm.nih.gov/articles/PMC1626485/

Yayın No: PS-115

Plevranın Soliter Fibröz Tümörü

Kübra Hasanoğlu[1], Kadir İlbey Yıldırım[1], Muhammed Yavuz Haktanır[1], Gizem Özçıbık Işık[2], Osman Yakşi[1], Ali Kılıçgün[1]

[1]Bolu Abant İzzet Baysal Üniversitesi EAH
[2]Bolu İzzet Baysal Devlet Hastanesi

Kübra Hasanoğlu / Bolu Abant İzzet Baysal Üniversitesi EAH

Giriş: Soliter fibröz tümörler sıklıkla visseral plevradan kaynaklanan, nadir görülen neoplazmlardır. Daha önceden malıgn mezotelyomanın bir formu olarak değerlendirildiğinden ‘’benıgn mezotelyoma’’,’’lokalize plevral mezotelyoma’’, ‘’benign plevral fibrom’’, ‘’fibröz mezotelyoma’’ gibi isimlendirmeler yapılmıştır. Fakat günümüzde plevranın mezenkimal tabakasından köken aldığı düşünülen bu tümörler ‘’plevranın soliter fibröz tümörü’’ olarak adlandırılmaktadır. Genelde asemptomatik seyrederler. İmmünohistokimyasal olarak çoğunlukla CD34, CD99, Bcl-2 pozitifliği gösterirken EMA, aktin, S100 ile reaksiyon vermezler.

Olgu: 62 yaşında kadın hastanın, aritmi sebebiyle kardiyoloji tarafından işlem yapıldıktan sonra çekilen toraks BT’sinde sol akciğerde fissur yerleşimli lezyon izlenmesi üzerine hasta göğüs hastalıklarına yönlendirilmiş. Sonrasında hastadan PET/BT istenerek sonuçlarıyla tarafımıza konsulte edilmiş. BT: Sol akciğerde, fissur yerleşimli, plevral tabanlı 50x50x50mm boyutlarında kitle, komşuluğunda subsegmenter atelektaziler ve buzlu cam alanları izlenmektedir, şeklinde raporlanmış. Çekilen PET/BT’de ise lezyonda SUVmax:2,5 olup lezyon dışında FDG tutulumu olmamış. Hastanın mevcut görüntülemeleri, 2018 görüntüleri ile kıyaslandığında lezyonda belirgin progresyon izlenmedi. Ön planda göğüs duvarına ait benıgn patolojiler düşünülerek hastaya operasyon önerildi. 24/09/24 tarihinde hasta operasyona alındı. Torakoskopik cerrahi sırasında lezyonun lingulaya ince bir pediküle tutunduğu görüldü. Kitle parankime wedge rezeksiyon yapılarak çıkarıldı. Postoperatif takiplerinde komplikasyon gelişmeyen hasta 5.günde dreni çekilerek taburcu edildi.

Toraks BT

Sonuç: Soliter fibröz tümörler nispeten nadir görülen neoplazmlar olup plevra kaynaklı tümörlerin < %5'ini oluşturur. Sıklıkla 5-6. dekatta ve her iki cinsiyette eşit olarak görülür. Yaklaşık %80 oranında visseral plevra kaynaklı olup parankime vaskükler bir pediküle bağlı şekilde izleniriler. Klinik olarak çoğunlukla asemptomatik olsalar da kitlenin lokalizasyonuna bağlı olarak göğüs ağrısı, nefes darlığı, öksürük gibi semptomlar gösterebilirler. Nadir olmaları ve noninvaziv yöntemlerle tanı şansının düşük olması sebebiyle cerrahi ön planda tercih edilir. Nüks ve malıgn transformasyon olasılığı düşük olduğundan kitlenin total rezeksiyonu ile genelde küratif tedavi sağlanmış olur.

Anahtar Kelimeler: soliter fibröz tümör, plevra

Kaynakça

https://tgkdc.dergisi.org/uploads/pdf/pdf_TGKDC_748.pdf

https://pmc.ncbi.nlm.nih.gov/articles/PMC5218951/

Yayın No: PS-116

Kateter Torakostominin Major Komplikasyonlarının Yönetimi

Feyza Nur Özlü[1], Elçin Ersöz Köse[1], Fatih Güler[1], Sena Yıldız Gündoğdu[1], Ayşe Ulusoy[1], Mustafa Akyıl[1], Serkan Bayram[1], Serda Kanbur Metin[1], Sevinç Çıtak[2], Merve Yumuşak[1]

[1]Süreyyapaşa Göğüs Cerrahisi E.A.H
[2]Kartal Koşuyolu Yüksek İhtisas E.A.H

Feyza Nur Özlü / Süreyyapaşa Göğüs Cerrahisi E.A.H

Giriş: Kateter torakostomi plevral boşlukta biriken hava,sıvı veya enfekte materyalin drene edilmesi amacıyla yapılan bir işlemdir. Göğüs cerrahisi pratiğinde en sık uygulanan girişimsel işlem olmasına karşın çeşitli komplikasyonlara da sebebiyet verebilir. Bu yazımızda yılda ortalama 1500 göğüs tüpü ve kateter uygulanan kliniğimizde karşılaştığımız 3 adet nadir ve mortalite ile sonuçlanabilecek komplikasyonlardan bahsedeceğiz.

Olgu: Olgu 1: 76 yaş kadın hastanın bilinen koroner arter hastalığı, hipertansiyon, diyabet ve meme kanseri öyküsü mevcut. Meme kanseri sebebiyle sol mastektomi ve radyoterapi uygulanmış. Hasta göğüs hastalıkları servisine pnömoni ve tanısız plörezi ön tanısı ile yatırıldı. Hastaya çekilen toraks tomografisi (BT)'sinde lokalize efüzyon saptanması üzerine kliniğimize konsülte edilen hastaya sol toraksa kateter torakostomi kararı alındı. Hastanın yapılan işlem sonrası yaklaşık 800 cc hemorajik drenajı olması üzerine kateteri kapatıldı. Hastaya acil toraks ve üst batın BT çekildi. Takılan kateterin sol ventriküle nafiz olduğu görüldü (Resim 1). Hasta kalp damar cerrahisi bulunan ileri bir merkeze nakil edildi. Hastaya sternotomi ile yaklaşılıp ekokardiyografi (EKO) eşliğinde kateteri kontrollü şekilde çekilen hastanın postoperatif takiplerinde herhangi bir komplikasyon izlenmedi. Hasta birkaç gün kalp damar cerrahisi servisinde takip sonrası taburcu edilmiştir.Olgu 2:56 yaş kadın hasta dış merkez acil servisine evde yemek yedikten sonra solunum sıkıntısı ve bilinç kaybı gelişmesi üzerine kardiyak arrest olarak getirilmiş,20 dakika kadar kardiyopulmoner resüsitasyon (CPR) sonrası hasta yoğun bakıma alınmış, hasta entübe takip edilmiş. Hastaya çekilen toraks BT'de sağ toraksta plörezi saptanması üzerine kliniğimize konsülte edildi. Hastaya kateter torakostomi uygulandıktan sonra takiplerinde hava kaçağı görülmesi üzerine hastaya bronkoskopi yapıldı. Sağ ana bronş içinde katetere ait olduğu düşünülen yabancı cisim görüldü (Resim 2). Bronkoskopi eşliğinde hastanın kateteri çekildi. İşlem komplikasyonsuz sonlandırıldı, ek bir cerrahi girişim uygulanmadı. Hastanın takiplerinde herhangi bir komplikasyon görülmedi.Olgu 3: 56 yaş erkek hasta akciğer kanseri sebebiyle sol pnömenektomi yapıldı. Onkoloji tedavisi sonrası takiplerinde bronkoplevral fistül gelişen hastaya pezzer dren uygulandı. 2 defa liquiband uygulanan ve fistülü kapanan hastanın pezzer dreninin sonlandırılmasına karar verildi, İşlem sırasında drenin baş kısmı koparak hastanın toraksı içinde kaldı (Resim 3).

Torakotomi ile pezzer dren başı arandı ancak pnömenektomi sonrası oluşan fibrinöz koleksiyon dokusu içinde pezzer dren başı bulunamadı. İşlem sonlandırıldı. Hasta bir süre serviste takip edildikten sonra herhangi bir komplikasyon izlenmedi, hasta taburcu edildi.

Resim 1

Olgu 1'e ait toraks BT görüntüsünde plevral drenaj kateterinin sol ventrikül içinde olduğu görülmektedir.

Resim 2

Olgu 2’ye ait bronkoskopi görüntüsünde sağ ana bronş içinde plevral drenaj kateteri görülmektedir.

Resim 3

Olgu 3'e ait toraks BT görüntüsünde pezzer dren başı pnömonektomi boşluğu içinde görülmektedir.

Sonuç: Kateter torakostomi, plevral efüzyonlarda lokal anestezi ile kolayca uygulanabilen bir yöntemdir [1]. Bu işlem için plevral drenaj kateteri kullanılır. Plevral drenaj kateterleri göğüs tüplerinden daha incedir ve bir trokarın kılavuzluğunda plevral boşluğa yerleştirilir. Göğüs tüpü ve kateter torakostomisi sırasında %30 oranında majör komplikasyon riski vardır [2].Bu komplikasyonlar arasında hemotoraks,hemoptizi,organ yaralanmaları(dalak,akciğer parankimi, bronş,kalp,karaciğer,diyafram vb) bronkoplevral fistül,hava embolisi,subkutan amfizem sayılabilir[3]. Komplikasyon gelişmesi halinde hızlı ve erken müdahale mortaliteyi önlemede en önemli adımdır.

Anahtar Kelimeler: Plevral efüzyon, Kateter torakostomi, Komplikasyon yönetimi

Kaynakça

1. Reddy CB, DeCamp MM, Diekemper RL, Gould MK, Henry T, Iyer NP, et al. Clinical Practice Guideline for Management of Malignant Pleural Effusions. Ann Am Thorac Soc. 2019;16(1):17-21.
2. Haron H, Rashid NA, Dimon MZ, Azmi MH, Sumin JO, ZabirAF,et al. Chest tube injury to left ventricle: complication or negligence? Ann Thorac Surg. 2010;90(1):308-9.
3. Feller-Kopman DJ, Reddy CB, DeCamp MM, Diekemper RL, Gould MK, Henry T,et al. Management of Malignant Pleural Effusions. An Official ATS/STS/STR Clinical Practice Guideline. Am J Respir Crit Care Med. 2018;198(7):839-849.

Yayın No: PS-119

Steroid Ve Kolşisin Tedavisi İle Total Regrese Olan Mediastinal Epiteloid Hemanjioendotelyoma

İsmail Kılıç[1], Cenk Balta[1], Şamil Günay[1], Mehmet Tarık Karakaş[1], Faris Dönmez[1], Ezgi Çelik[1], Özgür Cengiz[1], Ahmet Bülent Kargı[1], Hasan Çağrı Çetin[1], Ahmet Cahit Çalışkan[2]

[1]Antalya Şehir Hastanesi Göğüs Cerrahisi Kliniği
[2]Antalya Şehir Hastanesi Tıbbi Patoloji Kliniği

Mehmet Tarık Karakaş / Antalya Şehir Hastanesi Göğüs Cerrahisi Kliniği

Giriş: Epiteloid hemangioendotelyoma (EHE), ara veya sınırda malign vasküler tümör olarak kabul edilir(1). İlk olarak Weiss ve Enzinger tarafından 1982'de tanımlanmıştır ve karaciğer, yumuşak dokular ve kemik dahil olmak üzere çeşitli organları içerir(1). EHE görülme sıklığı yaklaşık olarak 1/1.000.000 ve bu da onu son derece nadir görülen bir kanser türü yapar (2). En sık cilt altı yumuşak dokularda gözlenmiş(%30,8) olup devamında sıklık olarak abdomen (%28) ve solunum sistemi(%19) gelmektedir(2). Tümörün bazı tipleri trakea ve plevraya invazyon üzerine yaşamı tehdit eden bir hemoptizi geliştirebilir. (2). Çalışmamızda nadir görülen bu hastalıkla ilgili opere etmeden steroid tedavisi altında regresyonunu ve takibinin sonuçlarını anlattık.

Olgu: Yirmibir yaşında, bilinen ek hastalığı olmayan erkek hasta acil servise nefes darlığı ve göğüs ağrısı ile başvurdu. Yapılan görüntülemelerde anterior mediastende yer kaplayıcı vasküler yapılarla ayrımı yapılamayan 15 cm'lik kitle ve ayrıca plevral ve perikardiyal efüzyonlar (Resim 1a) görülmesi üzerine hasta YBÜ alındı. Perikardiyal efüzyona yönelik Indol ve kolşisin başlandı. Hastadan girişimsel radyoloji tarafından USG eşliğinde örnekleme yapıldı. Ybü de takip edilirken VCSS gelişti. Medikal Onkoloji önerisiyle Deksometazon 2x8mg iv başlandı. Tedavisinin 13. gününde solunumu rahatlayan ve bulguları gerileyen hastanın histopatolojik inceleme sonucu EHE(Resim 2) olarak gelmesi üzerine Pet/CT çekilen hastanın Pet/CT incelemesinde kitlenin tamamen regrese olduğu izlendi (Resim1b,c). Hasta toraks konseyine sunuldu. Konsey kararı sonrası klinik takip önerileri ile hasta takibe alındı. 3. Ay takibinde nüks saptanmadı

Resim 1

Resim 1. a. Başvuru anında çekilen Toraks BT'de anterior mediastendeki invaze 15 cm kitle, b ve c. Steroid ve kolşisin tedavisi sonrası Pet/CT görüntülemeleri

Resim 2

Mediastinal EHE

Sonuç: Mediastinal EHE çok nadir rastalanan mediastinal kitlelerdir. Geçmişte yapılan olgu sunumlarında 100 ün üzerinde case report şeklinde olgular görülmüş olup , çoğunlukla cerrahi müdahale tercih edilmiş.(3-4)Geçmişte mediastinal epiteloid hemanjioendotelioma olgusuna sadece medikal tedavi olarak 4 olguda kullanılmış fakat hiçbirinde steroid kullanımı gözlenmemiş olup olgumuz farklı bir bakış açısı olmasından dolayı kıymetlidir.Nadir rastlanan bu mediastinal kitlelere yönelik tedavi rehberi belirgin olmamakla beraber güncel vakalarda güncel tıbbi imkanlar ile daha kritik hastaların daha yakın takibi yapılabildikçe hastalığa dair karanlık kalan noktalar daha da aydınlatılacaktır.

Anahtar Kelimeler: Hemanjioendotelyoma, steroid, kolşisin, mediastinal

Kaynakça

1. Weiss SW, Enzinger FM. Epithelioid hemangioendothelioma: a vascular tumor often mistaken for a carcinoma. Cancer. 1982 Sep 1;50(5):970-8 doi: 10.1002/1097-0142(19820901)50:5<970::aid-cncr2820500527>3.0.co;2-z. PMID: 7093931.

2. Liu Z, He S. Epithelioid Hemangioendothelioma: Incidence, Mortality, Prognostic Factors, and Survival Analysis Using the Surveillance, Epidemiology, and End Results Database. J Oncol. 2022 Sep 16;2022:2349991. doi: 10.1155/2022/2349991. PMID: 36157226; PMCID: PMC9507694.
3. Toursarkissian B, O'Connor WN, Dillon ML. Mediastinal epithelioid hemangioendothelioma. Ann Thorac Surg. 1990 Apr;49(4):680-5. doi: 10.1016/0003-4975(90)90331-y. PMID: 2181956.
4. Mineo TC, Biancari F, Cristino B, D'Andrea V. Benign vascular tumours of the Mediastinum: presentation of three cases and review of the literature. Thorac Cardiovasc Surg. 1995 Dec;43(6):361- doi: 10.1055/s-2007-1013811. PMID: 8775864.

Yayın No: PS-120

SOL VERTEBRAL ARTERİOTOMİ SONRASI SAĞ ŞİLOTORAKS

ALİ İHSAN YAYLACI[1], LEYLA NESRİN ACAR[1], SELİM ŞAKİR ERKMEN GÜLHAN[1]

[1]ANKARA ATATÜRK SANATORYUM EĞİTİM VE ARAŞTIRMA HASTANESİ

ALİ İHSAN YAYLACI / ANKARA ATATÜRK SANATORYUM EĞİTİM VE ARAŞTIRMA HASTANESİ

Giriş: Şilotoraks, Duktus Torasikus'un (DT) bütünlüğünün bozulmasıyla lenfatik sıvının plevral boşlukta birikmesidir. İlk defa Bartolet 1633'de şilöz efüzyonu tarif etmiştir(1). 1907'de ilk biloteral şilotoraksı tanımlamış ve 3 hastanın eksitus olduğunu yayınlamıştır(2). Servikal girişimler sonrasında şilotoraks gelişimi son derece nadirdir(3). Boyun diseksiyonlarında %1-5 oranında görüldüğü bildirilmektedir(4). Şilotoraks, nadir olmakla birlikte nefes darlığı, metabolik ve immünolojik bozukluklara sebep olabilen, hayatı tehdit edebilen ciddi bir durumdur. Bu nedenle erken tanı ve tedavi uygulanması önemlidir(3). Vakaların nadir olması nedeniyle bu konu hakkında çok az sayıda yayın mevcuttur. Bunlarda da servikal girişim ile aynı tarafta veya bilateral gelişen şilotoraks olguları bildirilmiştir.(1) Çalışmamızda servikal cerrahide karşı tarafta da şilotoraks gelişebileceğini ve hasta takibinin önemini vurgulamak için sol servikal girişim sonrasında ilginç olarak sağda şilotoraks gelişen olgumuzu literatür bilgileri eşliğinde sunuyoruz.

Olgu: Nefes darlığı şikayeti olan 56 yaşında kadın hasta, yapılan tetkikleri sonucunda plevral edüzyon saptanması üzerine kliniğimize yönlendirildi. Hastanın öyküsünde Parkinson Hastalığı olduğu ve 1 ay önce solda hemiparezi gelişmesiyle sol supraklavikuler yaklaşımla vertebral arterden arteriotomi yapıldığı, postoperatif 2. Günde taburcu edildiği öğrenildi. Fizik muayenede sol supraklavikuler insizyon skarı, sağ hemitoraksta solunum seslerinin azaldığı saptandı . Posteroanterior akciğer grafisinde sağ hemitoraksta plevral efüyon ile uyumlu opasite mevcuttu. Bilgisyarlı tomografide sağ hemitoraksta plevral sıvı saptandı. Sağ 7. İnterkostal aralıktan torasentez yapıldı, süt renginde plevral sıvı alındı ve katater torakostomi uygulandı. Plevral mayinin biyokimya analizinde Trigliserid:1833 mg/dL ve Kolesterol:188 mg/dL tespit edilmesiyle şilotoraks tanısı doğrulandı. Hastanın oral beslenmesi kesilerek periferik total parenteral beslenme başlandı. Somatostatin tedavisi 3 mcg/kg/saat olarak 5 gün uygulandı. Günlük plevral drenaj, kan biyokimyası, Akciğer grafileri takip edildi. İlk gün 600cc şilöz, 2.Günde 200cc, 3.Günde 100cc seröz plevral sıvı drenajı mevcuttu. Hastaya 7.Günde oral beslenme başlandı. Şilöz drenajı olmaması, Akciğer grafisinde akciğerin ekspanse olarak gözlenmesi üzerine kateter torakostomi sonlandırılarak 9.Gün taburcu edildi. Medikal tedaviye cevap verdiğinden ve benign bir olay olduğundan lenfanjiografi yapılması planlanmadı. Hastada 2 ay takip süresinde asemptomatikti.

sol supraklavikuler insizyon skarı

başvuru grafisi

taburcu grafisi

Sonuç: Lenfatik sıvıyı taşıyan duktus torasikus, sisterna şiliden başlar. Diyafragmada aortik hilustan geçerek posterior mediastene geçer. T-5 vertebra seviyesinde sol tarafa geçerek subklavyen venin solunda aortun posteriorunda seyreder ve internal juguler ve subklavian venlerin birleşim yerinin yakınında sonlanır(1). İdiyopatik nedenler tüm şilotoraks vakalarının yaklaşık %10'unu oluşturur. Servikal girişimlerde şilotoraks oluşumunun kesin mekanizması net değildir. İki ayrı mekanizma öne sürülmüştür: biricisi, servikal bölgede gelişen şilöz sıvının posteriorda retrofarengeal ve retroözofageal fasiya ile, anteriorda pretrakeal fasiya ve karotis kılıfı ile mediastene ulaşır. Birikim sonucu oluşan basınç ve inspirasyonda intratorasik negatif basınç sonucunda şiloz sıvı boyuna değil toraksa drene olur.(6) Bu, hastamızda en olası neden gibi görünmektedir, çünkü boyunda kesin bir şilotoraks sızıntısı tespit edilmemiştir. İkinci mekanizma, DT'nin bağlanmasının ardından normalde 10-25 mmHg olan torasik kanalın intraluminal basıncı artmaya başlar ve 50 mmHg'ya kadar ulaşabilir. Kanalda geriye doğru hidrostatik basınç arttıkça travmatik olmadan şilöz sıvı ekstravaze olmaya başlar. İnhalasyon sırasında negatif intratorasik basınçla birleştiğinde, şilotoraks'ın mediastene ve toraksa atravmatik bir şekilde sızmasına yol açar(5,7,8,9,10) Şilotoraksın kesin tanısı, torasentez ile alınan plevral sıvının analizi ile konulur. Plevral sıvı, kokusuz ve tipik olarak süt görünümündedir. Plevral sıvının kimyasal analizinde trigliseritin 110 mg/dl'den yüksek, kolesterol/trigliserit oranının 1'den küçük olması tanı için önemli kriterlerdir(1).

Anahtar Kelimeler: şilotoraks, servikal arteriotomi, total parenteral beslenme, somatostatin, triglisetid/kolesterol oranı

Kaynakça

1. Talwar A, Lee HJ. A Contemporary Review of Chylothorax. The Indian Journal of Chest Diseases & Allied Sciences. 2008; 50: 343-51.
2. STUART W. J. (1907) Operative injury of thoracic duct in the neck. Edinburgh Med. J. 22, 301-6.
3. Rudrappa M, Paul M. Chylothorax. 2023 Feb 21. In: StatPearls [Internet]. Treasure Island (FL): StatPearls Publishing; 2023 Jan–. PMID: 29083798

4. Surolia P, Kambala R, Bhola N, et al. (June 10, 2024) The Silent Spill: A Case Report on Navigating the Challenges of a Chyle Leak. Cureus 16(6):e62072. DOI 10.7759/cureus.62072
5. La Hei E.R, Menzie S.J, Thomson J.F Right Chylothorax Following Left Radical Neck Dissection. Aust. N.Z. J. Surg. 1993,63,17-79
6. BILATERAL CHYLOTHORAX AN UNUSUAL COMPLICATION OF RADICAL NECK DISSECTION WITH RECOVERY*EDGAR L. FRAZELL, M.D., CHARLES C. HARROLD, JR., M.D., AND LOTON RASMUSSEN, Annals of SurgeryJ u l y , 1 9 5 1
7. Bilateral chylothorax following left-sided radical neckDissection S SRIKUMAR, J R NEWTON,T A B WESTIN The Journal of Laryngology & Otology (2006), 120, 705 – 707
8. Postoperative Chylothorax after Modified Radical Neck Dissection for Thyroid Carcinoma: A Missable Rare Complication of Thyroid Surgery . Junghyun Lee, In Eui Bae, Jin Yoon, Keunchul Lee, Hyeong Won Yu, Su-jin Kim, Young Jun Chai, June Young Choi* and Kyu Eun Lee, Medicina . 2020 Sep 21;56(9):481
9. Hal EG, Segal K, et al. Bilateral chylothorax complicating radical neck dissection-Report of a case without concurrent external chylous leakage- . Head Neck Surg. 1985; 7:225–30
10. RIGHT CHYLOTHORAX FOLLOWING LEFT RADICAL NECK DISSECTION ERIK R. LA HEI, STUART J. MENZIE AND JOHN F. THOMPSON Aust. N.Z. J. Surg. 1993,63,17-79

Yayın No: PS-121

Konjenital Lober Amfizem Nedeniyle Opere Edilen Hasta ve Sonrasında Gelişen Pektus Ekskavatumun Düzeltilmesinde Hibrid Yöntemin Kullanılması

Serkan UYSAL[1], Fatma Hande UĞURLU ÖZGÜL[1], Ulaş KUMBASAR[1], Erkan DİKMEN[1]

[1]Hacettepe Üniversitesi Tıp Fakültesi Göğüs Cerrahisi Anabilim Dalı

Fatma Hande UĞURLU ÖZGÜL / Hacettepe Üniversitesi Tıp Fakültesi Göğüs Cerrahisi Anabilim Dalı

Giriş: Konjenital lober amfizem (KLA), akciğerin bir veya daha fazla lobunun aşırı havalanmasıyla karakterize doğumsal bir anomalidir. Etkilenen lobun hava hapsine hiperinflasyonuna ve çevreleyen akciğer dokusu ile mediastenin baskılanmasına yol açar. KLA genellikle yaşamın ilk aylarında solunum sıkıntısı ile ortaya çıkar ve acil tıbbi müdahale gerektirebilir. KLA'nın kesin nedeni tam olarak anlaşılamamış olsa da, bronşiyal kıkırdak gelişimindeki anormallikler, bronşiyal duvarın zayıflığı veya bronşiyal obstrüksiyon gibi faktörlerin rol oynadığı düşünülmektedir. Prenatal dönemde ultrasonografi ile KLA saptanabilir; ancak birçok vaka doğumdan sonra, özellikle yaşamın ilk aylarında, solunum sıkıntısı belirtileri ile tanınır. KLA tedavisi, semptomların şiddetine bağlıdır. Hafif vakalarda konservatif izlem yeterli olabilirken, ciddi solunum sıkıntısı olan hastalarda cerrahi müdahale gerekebilir.Uzun süreli mekanik ventilasyon, özellikle yüksek basınçlı ventilasyon uygulamaları, göğüs duvarına sürekli bir dış basınç uygular. Bu durum, özellikle yenidoğan ve çocuk hastalarda, henüz gelişmekte olan kemik ve kıkırdak dokuların şekil bozukluklarına yatkın olması nedeniyle, pektus ekskavatum gelişmesine neden olabilir. Olgumuzda 9 aylık iken lober amfizem nedeni ile sol üst lobektomi yapılan sonrasında mekanik ventilatör ilişkili pektus ekskavatum gelişen ve 11 aylık iken eş seanslı olarak tamamlayıcı pnömonektomi ve pektus ekskavatum onarımı yapılan hasta sunulmuştur.

Olgu: 9 aylık erkek hastaya torakotomi ile konjenital lober amfizem nedeni ile sol üst lobektomi uygulandı.Sol akciğer alt lob toraks kavitesini dolduramayacak kadar küçük olduğu görüldü. Hastanın çocuk hasta olması nedeniyle pnömonektomi ilk aşamada düşünülmedi. Hastanın takiplerinde mekanik vemtilatör ihtiyacı oldu ve uzun dönem mekanik ventilatör desteği ile izlendi. Ekspansiyon kusuru sebat etmesinin haricinde solunum sıkıntısına bağlı göğüs duvarında ciddi pektus ekskavatum deformitesi gelişti.Hastaya 11 aylık iken (ilk ameliyattan 2 ay sonra) tamamlayıcı sol pnömonektomi ve eş seanslı pektus ekskavatum onarımı kosta barı ile Nuss tekniği uygulanarak yapıldı. Küçük olmasından dolayı hastanın boyutuna uygun olduğundan kosta barı kullanıldı. Hasta şifa ile taburcu edildi. Hasta şu an 11 yaşında olup postop 10 yılını

tamamlamış olan hasta sağ ve sağlıklıdır. Hastanın solunum sıkıntısı olmayıp göğüs duvarı deformitesi de yoktur.

Sonuç: Konjenital lober amfizemin cerrahisi sonrası solunum fonksiyonlarında belirgin düzelme gözlenir ve hastaların yaşam kalitesi artar. Erken tanı ve uygun cerrahi tedavi ile uzun dönem sonuçlar olumludur. Pektus ekskavatum hastalarının çoğunda da cerrahi tedavi sonrası semptomlar azalır ve yaşam kalitesi artar. Mekanik ventilatör ilişkili pektus ekskavatum, özellikle uzun süreli ventilasyon gerektiren hastalarda dikkate alınması gereken bir komplikasyondur. Ventilasyon stratejilerinin dikkatli bir şekilde planlanması ve multidisipliner bir yaklaşımla yönetilmesi, bu tür komplikasyonların önlenmesinde ve tedavisinde önemli rol oynar.Olgumuz konjanital lober amfizemin ve cerrahi sonrası mekanik ventilasyona bağlı gelişen pektus ekskavatumun nadir görülmesi, ayrıca bu durumun başarı ile yönetilmesi nedeniyle takdim edilmiştir.

Anahtar Kelimeler: Konjental Lober Amfizem, Pektus ekskavatum, mekanik ventilatör

Kaynakça

1-Huddleston C. B. (2004). Pectus excavatum. *Seminars in thoracic and cardiovascular surgery*, *16*(3), 225–232.

2-Mukhtar, S., Sharma, S., & Trovela, D. A. V. (2024). Congenital Lobar Emphysema. In *StatPearls*. StatPearls Publishing.

Yayın No: PS-122

Geçirilmiş Pnömonektomi Sonrası Kontralateral Akciğer Lezyonuna Cerrahi Yaklaşım: Olgu Sunumu

Zeynep Şahin[1], İlteriş Türk[1], Pınar Bıçakçıoğlu[1]

[1]Ankara Atatürk Sanatoryum Eğitim ve Araştırma Hastanesi

Zeynep Şahin / Ankara Atatürk Sanatoryum Eğitim ve Araştırma Hastanesi

Giriş: Akciğer kanseri nedeniyle pnömonektomi uygulanmış hastalarda, kontralateral akciğerde yeni lezyonlar gelişebilir ve bu lezyonların yönetimi amacıyla pulmoner rezeksiyon gereksinimi doğabilir [1]. Bu tür rezeksiyonlara ilişkin ilk olgu bildirimi 1950'li yıllarda yayımlanmıştır [2]. Ancak, bu cerrahi girişimler yüksek mortalite ve morbidite riski, fonksiyonel sonuçlarda ve uzun dönem sağkalım konusundaki belirsizlikler nedeniyle nadiren uygulanmaktadır [3]. Bununla birlikte, bazı çalışmalar seçilmiş hasta gruplarında pnömonektomi sonrası gelişen metastatik veya metakron hastalığa yönelik pulmoner rezeksiyonun kabul edilebilir morbidite ve düşük mortalite oranlarıyla gerçekleştirilebileceğini göstermektedir [3-5].Bu olgu sunumu, yaklaşık 15 yıl önce küçük hücreli dışı akciğer kanseri (KHDAK) tanısı alarak sol pnömonektomi geçiren bir hastada, sağ akciğerde malignite şüphesi taşıyan yeni bir nodül gelişimini ve bu süreçte uygulanan tanısal, cerrahi ve terapötik yönetimi vurgulamaktadır.

Olgu: Bilinen hipertansiyon öyküsü bulunan 62 yaşındaki erkek hasta, 2009 yılında dış merkezde sol akciğerinde tespit edilen kitle nedeniyle sol pnömonektomi uygulanmış, patoloji sonucu büyük hücreli akciğer kanseri olarak raporlanmıştır. Takip sürecinde hastada beyin metastazı saptanmış, beyin cerrahisi ekibi tarafından metastazektomi gerçekleştirilmiştir. Postoperatif dönemde kemoterapi (KT) ve radyoterapi (RT) uygulanmış, on yıllık takibi boyunca hastada nüks izlenmemiştir.2020 yılında merkezimizde gerçekleştirilen toraks bilgisayarlı tomografisinde (BT), sağ akciğerin üst lob medialinde, paramediastinal alanda spiküle konturlu 20 mm çapında bir nodül saptandı. Bunu takiben yapılan F-18 Floro-deoksiglukoz Pozitron Emisyon Tomografisi-Bilgisayarlı Tomografide (F-18 FDG PET-BT) nodülün metabolik aktivitesi ölçülerek SUVmax değeri 3.40 olarak belirlendi. Hastanın sol pnömonektomi öyküsü ve nodülün santral yerleşimi nedeniyle, invaziv tanısal girişimin yüksek risk taşıdığı değerlendirildi. Nodülün malign özellikler taşıdığı kanaatine varılarak, stereotaktik vücut radyoterapisi (SBRT) uygulanmasına karar verildi. 5 fraksiyon 11 Gy dozunda SBRT uygulanmasının ardından hasta takibe alındı.2023 yılına kadar takip edilen nodülde progresyon saptanması üzerine, endobronşial ultrasonografi (EBUS) ile 11R lenf nodu istasyonundan biyopsi alındı. Patoloji sonucunda antrakotik lenf nodu saptandı. Bunu takiben gerçekleştirilen likid biyopside maligniteyle ilişkili herhangi bir mutasyon tespit edilmedi. Hasta düzenli takip programına alındı.Kasım 2024'te gerçekleştirilen F-18 FDG PET-BT'de nodül

boyutunun 35×22 mm, SUVmax'ın 3.76 olduğu belirlendi. Bu bulgular doğrultusunda, multidisipliner konseyde yapılan değerlendirme sonucunda tanısal amaçlı cerrahi girişim uygulanmasına karar verildi. Operasyon sırasında sağ akciğerin zorunlu ventilasyonu nedeniyle eksplorasyonun suboptimal olabileceği öngörülerek posterolateral torakotomi planlandı. Anestezi kliniği ekibiyle yapılan değerlendirme sonucunda, jet ventilatör kullanımının yeterli akciğer havalanmasını sağlarken eksplorasyonu kısıtlayacak düzeyde ekspansiyona neden olmaması sebebiyle uygun bir yöntem olduğu değerlendirildi. Tek lümenli entübasyon sonrası sağ akciğer, jet ventilatör desteğiyle havalandırılarak sağ hemitoraksa giriş gerçekleştirildi. Cerrahi eksplorasyonda lezyonun apikal segmentte yerleşimli olduğu tespit edilerek biyopsi alındı ve intraoperatif frozen inceleme yapıldı. İnceleme sonucu fibrozis olarak bildirildi. Biyopsi ile kesin tanıya ulaşılamama olasılığı dikkate alınarak intraoperatif apikal segmentektomi kararı verildi ve hastaya sağ üst lob apikal segmentektomi uygulandı. İntraoperatif ve postoperatif herhangi bir komplikasyon izlenmeyen hasta, postoperatif yedinci günde göğüs tüpü sonlandırılarak taburcu edildi. Postoperatif patoloji sonucu, fibröz bağ dokusu artışıyla karakterize antrakotik akciğer parankimi olarak saptandı. Hasta, postoperatif kontrol muayenesinde patoloji sonucuyla takip edildiği göğüs hastalıkları kliniğine yönlendirildi. Ek bir tedavi gereksinimi olmadığına karar verildi.

Şekil 1

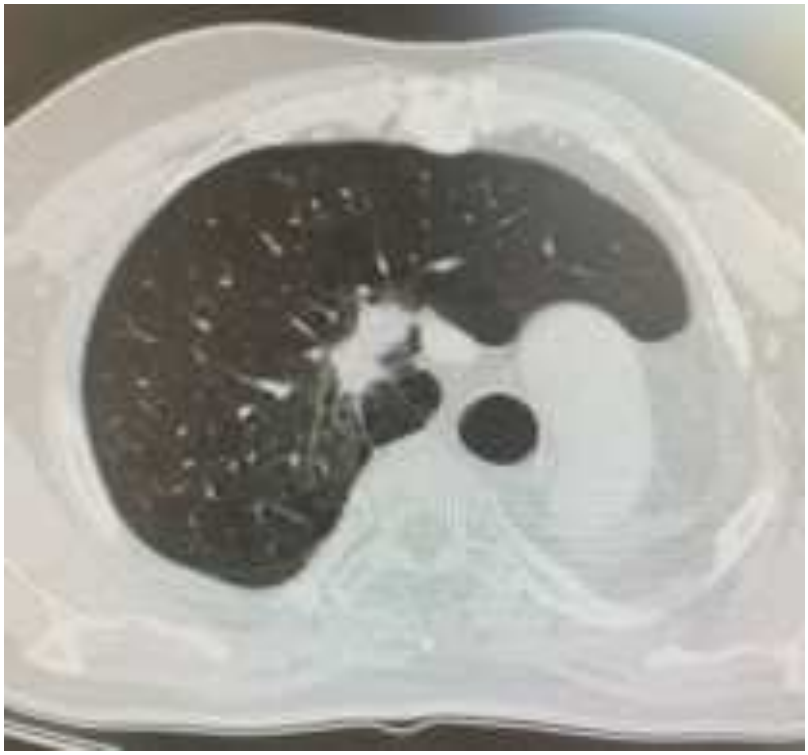

Preoperatif çekilen Toraks BT görüntüsü: sağ akciğerin üst lob medialinde, paramediastinal alanda spiküle konturlu 35x22 mm boyutlu nodül

Şekil 2

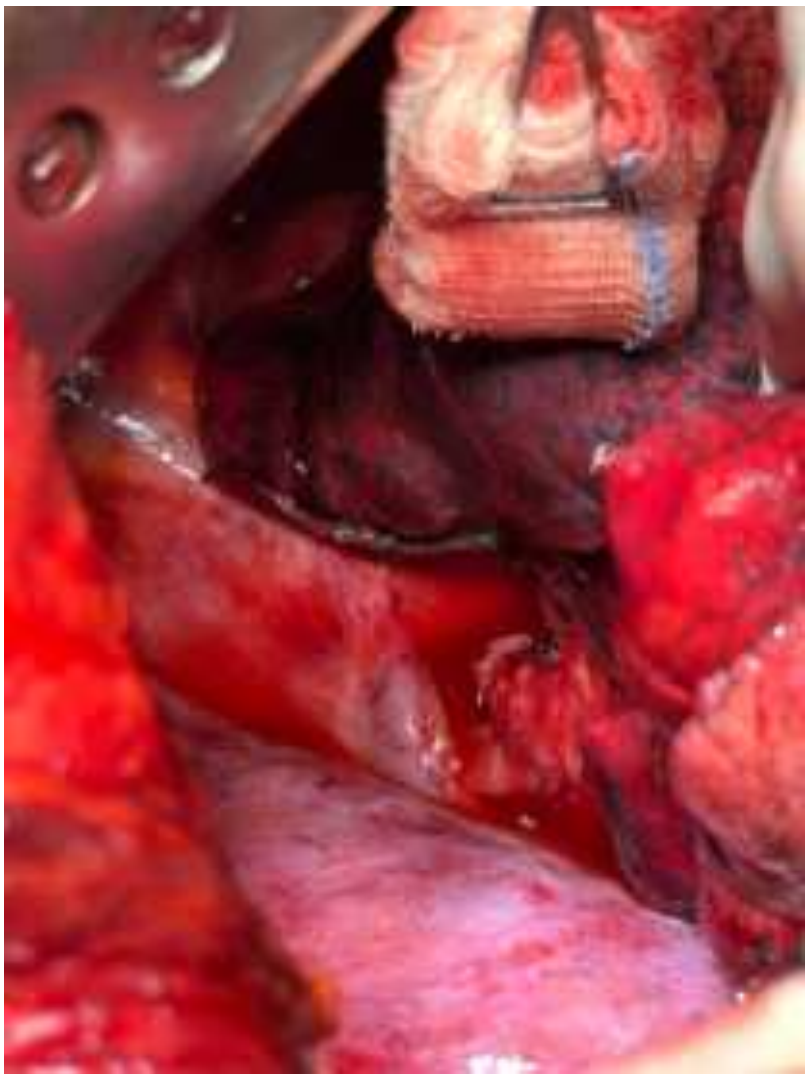

Apikal segmentektomi sonrası kalan akciğer parankimi ve bronş güdüğünün intraoperatif görüntüsü. Sağ pnömonektomiye bağlı olarak mediastinal yapıların sağ hemitoraksa doğru deviye olduğu gözlenmektedir.

Şekil 3

Apikal segmentektomi ile çıkarılan akciğer parankimi

Sonuç: Geçirilmiş pnömonektomi sonrası kontralateral akciğerde yeni gelişen lezyonların tanı ve tedavisinde, seçilmiş hastalarda pulmoner rezeksiyon bir seçenek olarak değerlendirilebilir. Ancak, bu yaklaşımın etkinliği ve güvenliği konusunda daha kapsamlı araştırmalara ihtiyaç vardır.

Anahtar Kelimeler: Akciğer kanseri, Pnömonektomi, kontralateral pulmoner rezeksiyon

Kaynakça

1. Kawamoto N, Furukawa M, Okita R, Okada M, Hayashi M, Inokawa H, et al. Contralateral pulmonary resection using selective bronchial blockade in postpneumonectomy patients. Thorac Cancer. 2020; 11:3528–35.

2. Rzepecki W. Is partial pulmonary resection after contralateral pneumonectomy in pulmonary tuberculosis feasible and indicated? Acta Med Pol 1960; 1:259-67.

3. Grodzki T, Alchimowicz J, Kozak A, Kubisa B, Pieróg J, Wójcik J et al. Additional pulmonary resections after pneumonectomy: actual long-term survival and functional results. Eur J Cardiothorac Surg 2008; 34:493-8.

4. Toufektzian L, Patris V, Potaris K, Konstantinou M. Is it safe and worthwhile to perform pulmonary resection after contralateral pneumonectomy? Interact Cardiovasc Thorac Surg. 2015; 20:265-9.

5. Ayub A, Rehmani SS, Al-Ayoubi AM, Raad W, Flores RM, Bhora FY. Pulmonary resection for second Lung Cancer after Pneumonectomy: a Population-Based study. Ann Thorac Surg. 2017; 104:1131–7.

Yayın No: PS-123

Bilateral Akciğerlerde Dev Kist Hidatik: Pediatrik Olgu Sunumu

Metin Çelik[1], Edip Dedeoğlu[2], Mahmut Yıldız[2], İlyas Konuş[3], Ahmet Sızlanan[3], Fatih Meteroğlu[2]

[1]Mehmet Akif İnan Eğitim ve Araştırma Hastanesi Göğüs Cerrahisi Kliniği/Şanlıurfa
[2]Dicle Üniversitesi Tıp Fakültesi Göğüs Cerrahisi AD/Diyarbakır
[3]Gazi Yaşargil Eğitim ve Araştırma Hastanesi Göğüs Cerrahisi Kliniği/Diyarbakır

Metin Çelik / Mehmet Akif İnan Eğitim ve Araştırma Hastanesi Göğüs Cerrahisi Kliniği/Şanlıurfa

Giriş: Kist hidatik, Echinococcus granulosus'un larva for¬munun sebep olduğu gelişmemiş ve gelişmekte olan ülkelerde yaygın bir sağlık sorunu olan, yerleştiği organda kistik lezyon oluşturası ile karakterize paraziter bir hastalıktır (1). Tüm organlarda hastalık yapma potansiyeli olmasına rağmen en sık karaciğer ve akciğere yerleşir (2). Yetişkinlerde en sık karaciğer (%60-80) ikinci sıklıkla akciğerilerde (%10-30) tespit edilir. Pediatrik yaş grubunda ise akciğerde kist hidatik oranı %64 iken, karaciğerde bu oran %28 dir (3,4). Hastalığın erken ve doğru tanısı önemli olup, özellikle hastalığın yaygın olarak görüldüğü bölgelerde karşımıza çıkan kistik lezyonların ayırıcı tanısında kist hidatik düşünülmelidir. Amacımız pediatrik bir hastada karşılaşılan bilateral dev kist hidatik olgusunu sunmaktır.

Olgu: 4 yaşında erkek hasta öksürük şikâyeti nedeniyle polikliniğimize refere edilmiş. Yapılan fizik muayenede bilateral solunum sesleri azalmıştı. Laboratuvar tetkiklerinde enfeksiyon parametreleri normal sınırlar içerisinde ölçülmüştü. Çekilen posterior-anterior akciğer grafisinde (PAAG) bilateral hemitoraks subtotal opak izlendi. Hastaya kontrastlı toraks bilgisayarlı tomografisi (BT) çekildi. Toraks BT'de sağ akciğer orta lobda ve sol akciğer üst lobda dev (>10 cm) boyutlu, içerisi homojen kistik lezyon izlendi (Resim 1). Toraks BT görüntüsü kist hidatik ile uyumlu ve perforasyon riski olduğundan ek tetkik yapılmadan hastaya cerrahi planlandı. Orta lobdaki kist daha büyük olduğundan öncelikle sağ torakotomi yapıldı. Kistin içindeki sıvı ponksiyonu sonrası germinatif membran çıkarıldı. Orta lobun tamamen destroyed olduğunun izlenmesi üzerine hastaya orta lobektomi yapıldı. İki hafta sonra sol üst lobdaki kiste torakotomi ile kistotomi ve kapitonaj uygulandı. Postoperatif 3. günde PAAG'de bilateral akciğerler tam ekspanse, drenaj olmaması üzerine toraks tüpü sonlandırıldı. Postop 3. günde kontrol PAAG sonrası (Resim 2) hastaya Albendazol tedavisi başlanarak hasta eksterne edildi. Hastanın takibine devam edilmekte.

Toraks BT görüntüsü

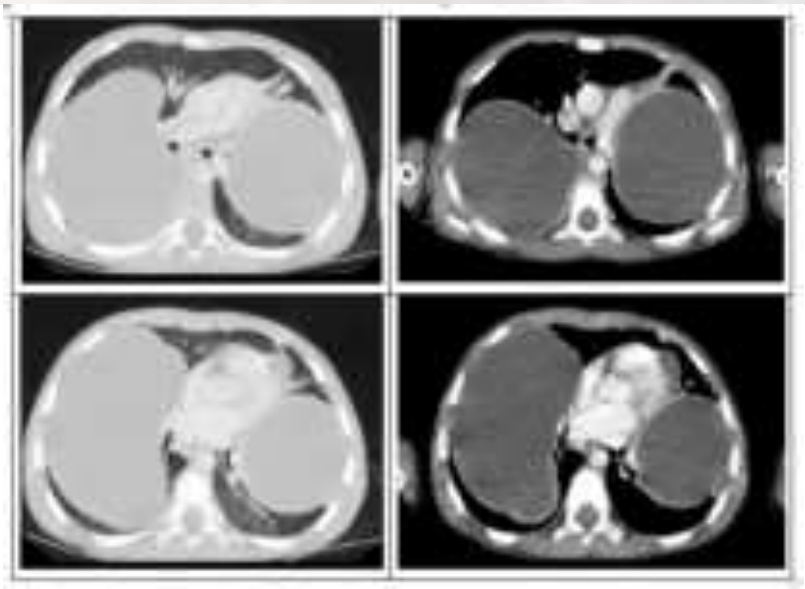

Hastanın preop toraks BT kesitleri

PAAG görüntüsü

Cerrahi öncesi ve sonrası PAAG görüntüleri

Sonuç: Kist hidatik, özellikle tarım ve hayvancılığın yaygın olduğu ülkelerde sık görülür ve fekal-oral yol ile bulaşır. Köpek, çakal ve kurtlar gibi et yiyen canlılar ana konaklar olup koyun, sığır keçi, domuz ve deve gibi ot ile beslenen hayvanlara ara konaktır (5). Parazit akciğere transdiyafragmatik yol, lenfatik yol veya por¬tokaval anastomozlar yoluyla ulaşabilmektedir. Multipl pulmoner kist hidatikler dev pulmoner kist hidatikler gibi, çocuklarda erişkinlere göre daha sık görülmektedir. Multipl pulmoner kist hidatiklerinin patogenezi tam olarak bilinmemektedir. Multipl pulmoner kist hidatikler oluşumunun Echinococcus granulosus ile masif maruziyete bağlı olduğuna inanılmaktadır (6). Kist hidatik hasta¬lığı sıklıkla asemptomatik olmakla birlikte hastalığın seyrine göre çeşitli komplikasyonlar görülebilir. Akciğer dokusunun süngerimsi yapısından dolayı kist akciğerde diğer organlardakinden daha büyük boyutlara ulaşıp daha erken semptom ve bulgu verebilir (7). Dev kistlerde semptom ve bulgular kist perfore olduktan sonra basit kistlere göre daha kötü olabilmektedir. Akciğer kist hidatiğinin temel tedavisi cerrahidir. Dev kistlerde, basit kistlere nazaran cerrahi prosedürün uygulanımı daha zordur ve postoperatif dönemde daha sık komplikasyon görülebilir. Cerrahi tedavideki amaç, parazitin eradike edilmesi, kist perforasyonun önlenmesi, kistotomi sonrası kalan kavitenin kapatılmasıdır (8,9). Birçok cerrahi yöntem olmakla birlikte cerrahi tedavide temel prenip olabildiğince akciğer parankimi korunmalı ve radikal yöntemlerden kaçınılmalıdır. Dev hidatik kistlerde rezeksiyon oranı %6,6-13 olarak bildirilmiştir(10,11).

Anahtar Kelimeler: Akciğer, Bilateral dev kist, Kist hidatik

Kaynakça

1- Agudelo H, Brunetti E, McCloskey C. Cystic Echinococcosis. Clin Microbiol. 2016;54(3):518-23.

2- Sarkar M, Pathania R, Jhobta A, Thakur BR, Chopra R. Cistic pulmonary hydatidosis. Lung İndia. 2016;33(2):179-191.

3- Petrov DB, Terzinacheva PP, Djambazov VI, Plochev MP, Goranov EP, Minchev TR, et al. Surgical treatment of bilateral hydatid disease of the lung. Eur J Cardiothorac Surg 2001;19(6): 918-23.

4- Cangir AK, Sahin E, Enon S, Kavukcu S, Akay H, Okten I, et al. Surgical treatment of pulmonary hydatid cysts in children. J Pediatr Surg 2001;36(6):917-920.

5- Santivanez S, Garcia HH. Pulmonary cystic echinococcosis. Curr Opin Pulm Med. 2010;16:257–261

6- Brahim MB, Nouri A, Ksia A, Ezzi OE, Mekki M, and Belgihith M. Management of multiple echi-nococcosis in childhood with albendazole and surgery. Journal of Pediatric Surgery 2008;43: 2024–2030.

7- Brahim MB, Nouri A, Ksia A, Ezzi OE, Mekki M, and Belgihith M. Management of multiple echinococcosis in childhood with albendazole and surgery. Journal of Pediatric Surgery 2008;43: 2024–2030.

8- Karao¤lano¤lu N, Kürkcüo¤lu IC, Görgüner M, et al. Giant hydatid lung cysts. Eur J Cardiovasc Surg 2001; 19; 914- 7.

9- Blanton R. Echinococcosis. In: Behrman RE, Kliegman RM, Jenson HB, eds. Nelson textbook of pediatrics. W.B. Saunders Company. 2000; 1079- 81.

10- Dincer SI, Demir A, Sayar A, et al. Surgical treatment of pulmonary hydatid disease: a comparison of children and adults. 2006; 41: 1230- 6.

11- Dhaliwal RS, Kalkat MS. One-stage surgical procedure for bilateral lung and liver hydatid cysts. Ann Thorac Surg 1997; 64: 338- 41.

Yayın No: PS-124

Kolin PET ile Ektopik Paratiroid Adenomu Tanısı

Serkan UYSAL[1], Fatma Hande UĞURLU ÖZGÜL[1], Ulaş KUMBASAR[1], Erkan DİKMEN[1]

[1]Hacettepe Üniversitesi Tıp Fakültesi Göğüs Cerrahisi Anabilim Dalı

Fatma Hande UĞURLU ÖZGÜL / Hacettepe Üniversitesi Tıp Fakültesi Göğüs Cerrahisi Anabilim Dalı

Giriş: Ektopik paratiroid adenomu, paratiroid bezlerinin normal anatomik konumları dışında yerleşmesidir ve primer hiperparatiroidizmin (PHPT) nadir nedenlerinden biridir. Paratiroid bezleri embriyolojik gelişim sırasında farengeal poşlardan köken alır ve bu süreçte anormal göçler ektopik yerleşimlere neden olabilir. Ektopik paratiroid bezleri, ağız tabanından mediastene kadar geniş bir yelpazede bulunabilir. En sık görülen ektopik yerleşim yerleri arasında intratiroidal, paraözofageal, karotis kılıfı ve anterior mediasten bulunmaktadır. Ektopik paratiroid adenomları, hiperkalsemiye bağlı olarak kemik ağrıları, böbrek taşları, yorgunluk ve depresyon gibi belirtilerle ortaya çıkabilir. Bununla birlikte, mediastinal yerleşimli büyük adenomlar; bası nedeniyle öksürük, nefes darlığı veya disfaji gibi semptomlara da neden olabilir. Bu nedenle tedavisi cerrahidir. Ektopik paratiroid adenomlarının tanısında çeşitli görüntüleme yöntemleri kullanılır. Boyun ultrasonografisi, 99mTc Sestamibi sintigrafisi ve tek foton emisyonlu bilgisayarlı tomografi (SPECT) gibi yöntemler tanısal doğruluğu artırır. Ektopik paratiroid adenomu tanısında F18-Kolin PET/BT'nin etkinliğini değerlendiren bilimsel çalışmalar, bu görüntüleme yönteminin yüksek duyarlılık ve doğruluk oranlarına sahip olduğunu göstermektedir. Özellikle, geleneksel görüntüleme yöntemleriyle (ultrasonografi ve 99mTc-sestamibi sintigrafisi) negatif veya uyumsuz sonuçlar elde edilen primer hiperparatiroidizm vakalarında, F18-Kolin PET/BT'nin ek bir değer sağladığı bildirilmiştir.Minimal invaziv cerrahi teknikler başarılı bir şekilde uygulanabilir. Ektopik paratiorid adenomunun yerleşim yerinin preop tespiti cerrahi başarı açısından önemlidir. Bu nedenle, video yardımlı torakoskopik cerrahi (VATS) uygunlanan hastamızda F18-Kolin PET/BT uygulamasının cerrahiye katkısını göstermek amacıyla olgumuz sunulmuştur.

Olgu: 59 yaşında kadın hasta halsizlik ve yorgunluk şikayeti ile başvuran hastanın kalsiyum değeri (11,5 mg/dL) yüksek bulunması üzerine yapılan tetkiklerde multinodüler guatr tespit edilmiştir. Bu nedenle tiroidektomi uygulanmış olan hastanın özgeçmşinde tip 2 diyabet haricinde ek hastalığı yoktur. Allerjisi ve sigara öyküsü yoktur. Soygeçmişinde özellik yoktur. Hastaya Ocak 2023 tarihinde yapılan Sestamibi sintigrafisi sonucunda; Tiroid bezi anteroinferior komşuluğunda belirgin aktivite tutulumu göstermeyen 7 mm çapında yumuşak doku dansiteli nodüler alan izlenmiştir. Hiperkalsiürisi olan hastaya boyun eksplorasyonu yapılmış ancak şikayetlerinin gerilemediği görülmüştür. Bunun üzerine F18 Kolin PET ile yapılan tetkikinde, manubriosternal

eklem düzeyinde, ön mediastende izlenen yaklaşık 11 mm çapındaki nodüler lezyonda artmış 18F-Florokolin tutulumu saptanmıştır. Hasta VATS ile opere edildi.Sadece lezyona uyan bölge değil,mediastinal dokular enblok rezeke edildi. Lezyon rezeke edildikten sonar serumda 0., 5. ve 10. dakikada hızlı PTH çalışıldı. Hormon seviyesinde düşme anlamlı bulundu. Biyopsi sonucu hiperselüler paratiroid dokusu, ektopik adenom ile uyumlu olarak raporlandı. Postoperatif 2. Gününde toraks dreni sonlandırıldı. Postoperatif 3. Gününde hasta şifa ile taburcu edildi.

Sonuç: Ektopik paratiroid adenomları nadir görülmekle birlikte, primer hiperparatiroidizmin önemli nedenlerinden biridir ve doğru tanı ile uygun cerrahi tedavi, hastaların prognozunu olumlu yönde etkiler.Ektopik paratiroid adenomunu cerrahi sırasında bulmak zor olabilir. Bu nedenle preoperatif değerlendirme önemlidir.18F-Kolin PET/BT'nin, özellikle geleneksel yöntemlerle tespit edilemeyen ektopik paratiroid adenomlarının tanısında önemli bir rol oynayabileceğini göstermektedir. VATS ise cerrahi olarak güvenle kullanılabilir.

Anahtar Kelimeler: Ektopik paratiroid adenomu, VATS, PET

Kaynakça

1-Yimin Liu, Yonghong Dang, Li Huo, Ya Hu, Ou Wang, He Liu, Xiaoyan Chang, Yu Liu, Xiaoping Xing, Fang Li, Quan Liao, Marcus Hacker, Xiang Li and Michael C. Kreissl

Journal of Nuclear Medicine April 2020, 61 (4) 584-589

2- Orevi, Marina MD*; Freedman, Nanette PhD*; Mishani, Eyal PhD†; Bocher, Moshe MD*; Jacobson, Orit PhD†; Krausz, Yodphat MD*. Localization of Parathyroid Adenoma by 11C-Choline PET/CT: Preliminary Results. Clinical Nuclear Medicine 39(12):p 1033-1038, December 2014.

Yayın No: PS-126

Gastrointestinal Cerrahi Sonrası Postoperatif 9 Yıldır Devam Eden Hıçkırığa Minimal İnvaziv Yaklaşım

Hüseyin Utku Yıldırım[2], Cenk Balta[1], Şamil Günay[1], İsmail Kılıç[1], Mehmet Tarık Karakaş[1], Faris Dönmez[1], Ezgi Çelik[1], Özgür Cengiz[1], Ahmet Bülent Kargı[1], Hasan Çağrı Çetin[1], Ayşe Naz Bozan[1]

[1]Antalya Şehir Hastanesi Göğüs Cerrahisi Kliniği
[2]Antalya Şehir Hastanesi Algoloji Kliniği

Mehmet Tarık Karakaş / Antalya Şehir Hastanesi Göğüs Cerrahisi Kliniği

Giriş: Klinik pratiğimizde sık karşılaşılan ve genellikle benign seyirli olan hıçkırık, hemen herkesin zaman zaman deneyimlediği fizyolojik bir olaydır. Ancak, nadiren uzun sürebilir ve ciddi hastalıkların belirteçleri olabilir. (1)Hıçkırık (singultus) , diyafragma ve interkostal kasların istemsiz, aralıklı ve spazmodik kontraksiyonlarıyla karakterize edilen bir durumdur.Hıçkırık atakları, süresine göre 3 kategoriye ayrılmaktadır. 48 saate kadar sürebilen hıçkırık atakları, 48 saatten, 1 aya kadar sürebilen persistan hıçkırık, 1 aydan daha uzun süren inatçı hıçkırık.(2) Bizim vakamızda hasta 9 yıldır kesilmeyen hıçkırık şikayeti ile geldi.

Olgu: Kırkbir yaşında kadın hasta dispeptik yakınmalar ve inatçı öksürük nedeniyle 2015 yılında hiatal herniden opere edilmiş. Devamında yutma güçlüğü ve hıçkırık gelişmesi üzerine 2019 yılında fundoplikasyon yapılmış. 2020 yılında mide yapışıklıkları nedeniyle tekrardan opere olmuş yapışıklıklar açılmış. 2021 yılında tekrardan mide britleri nedeniyle antrektomi yapılmış. 2022 de kolon yapışıklıkları nedeniyle, 2023 yılında ventral herni ve ileus tan opere olmuş.İnatçı hıçkırığı devam ettiğinden hastaya verilen Klorpromazin(Largactil) anafilaksisi gelişmiş. Akupunktur tedavisine rağmen Tarafımıza geçmeyen hıçkırık ve öksürük şikayeti ile başvurdu. Bilinen hastalığı yoktu. Hıçkırık frekansı anamnez alınırken 1/dk şeklindeydi. Hıçkırığın temelindeki başka ek patolojiyi ekarte etmek için kranial , toraks ve batın görüntülemeler istendi. Laboratuar bulguları değerlendirildi. Hıçkırığı açıklayacak santral hadise bulunmadı. Postoperatif gelişmiş olabileceği düşünüldü. Minimal invaziv yaklaşım değerlendirilerek , literatür taramalarında yeni uygulamalardan olan Frenik sinir Radyofrekans(Rf) ablasyon modeli değerlendirildi. Hastanemiz Algoloji Kliniği ile istişare edilerek işleme uygun hasta olduğuna karar verilerek işlem planlandı.Hastaya sedasyon altında supin pozisyonda işleme alındı. Hastanın kafası sağ yana çevirildi. Sol skalen üçgen klavuzluğunda Ultrasonografi eşliğinde frenik sinir bulundu. Frenik sinir öncelikle Lidokain HCl(Aritmal) ile düşük doz blok uygulandı. Hıçkırığında geçtiği gözlendi. Sonrasında 42’C 6 dakika RF ablasyon uygulandı. İşlem sonlandırıldı. Komplikasyon gelişmedi.

Hastanın servis takiplerine başlandı. Servis takiplerinde hemodinamisi stabil olan , ek semptomları gelişmeyen hasta, hiç hıçkırık gözlenmedi. Hastanın inatçı hıçkırığında kür elde edilmiş oldu.

Sonuç: Hıçkırık hayat kalitesini bozan basit bir semptom olmakla beraber inatçı hıçkırıklar kişinin yaşam kalitesini ileri derecede bozmaktadır(1).İnatçı hıçkırıklara temelde medikal tedavi ile müdahale başlanmış olup yanıt alınamayan olgulara Ultrason eşliğinde Frenik sinire lokal anestezik uygulamaları literatürde bildirimiş(3).Ultrason eşliğinde Frenik sinire Rf ablasyon uygulaması ile kür literatürde bildirimiş(4).Buradaki görüşümüz Ultrason eşliğinde Frenik sinire Rf ablasyon uygulamasının cerrahi tedaviye alternatif güvenli bir model olabileceği gibi lokal anestezik uygulamasına göre daha uzun ve kalıcı etkili bir yöntem olabileceğini düşünmekteyiz.

Anahtar Kelimeler: Hıçkırık, Radyofrekans, Ablasyon, Frenik sinir, Ultrason

Kaynakça

1. Souadjian, J. V., & Cain, J. C. (1968). Intractable Hiccup. Postgraduate Medicine, 43(2), 72–77. doi:10.1080/00325481.1968.11693139
2. DEMİRCİ, H., & GÜLŞEN, M. (2014). Hıçkırık (Singultus). *Güncel Gastroenteroloji*, *18*(2), 277-284.
3. Ke X, Wu Y, Zheng H. Successful termination of persistent hiccups via combined ultrasound and nerve stimulator-guided singular phrenic nerve block: a case report and literature review. J Int Med Res. 2023 Dec;51(12):3000605231216616. doi: 10.1177/03000605231216616. PMID: 38041831; PMCID: PMC10693799.
4. Kang KN, Park IK, Suh JH, Leem JG, Shin JW. Ultrasound-guided Pulsed Radiofrequency Lesioning of the Phrenic Nerve in a Patient with Intractable Hiccup. Korean J Pain. 2010 Sep;23(3):198-201. doi: 10.3344/kjp.2010.23.3.198. Epub 2010 Aug 26. PMID: 20830266; PMCID: PMC2935982.

Yayın No: PS-127

Spontan Pnömotoraks İle Prezente olup Nörofibromatozis Tanısı Alan Olgu

Serkan Uysal[1], Şerife Handan İnliceliler[1], Ulaş Kumbasar[1], Erkan Dikmen[1]

[1]Hacettepe Üniversitesi Tıp Fakültesi Hastanesi

Serkan Uysal / Hacettepe Üniversitesi Tıp Fakültesi Hastanesi

Giriş: Nörofibromatozis tip 1 (NF1) sinir sistemini, cildi, akciğeri, gözleri ve kemikleri etkileyen bir genetik hastalıktır. Üç alt grupta sınıflandırılır; NF1, NF2 ve Schwannomatozis. NF1 von Recklinghausen hastalığı olarak da bilinir. NF1 geninin otozomal dominant mutasyonundan kaynaklanan bir hastalıktır. Hastaların %10-20si torasik etkilenime sahiptir. Bu etkilenimler; göğüs duvarında kutanöz/subkutanöz lezyonlar, apikal kist ve büller, interstisyel parankim lezyonları şeklinde kendini gösterebilir. Pnömotoraks NF-1in komplikasyonlarından biri olduğu kadar tanı almaya götüren klinik prezentasyonu da olabilir. Olgumuz spontan pnömotoraks ile başvurusu sonucu nörofibromatozis tanısı alması ve nadir bir durum olması nedeniyle sunulmuştur.

Olgu: 40 yaşında erkek hasta ani gelişen nefes darlığı ile spontan pnömotoraks tanısını almıştır. Tüp torakostomi uygulanması sonrasında etyoloji araştırması için uygulanan toraks bilgisayarlı tomografisinde toraks boşluğunda Nörofibrom ile uyumlu lezyonlar izlendi. Hastanın ayrıca cilt lezyonları da mevcut idi. Tüp torakostomi uygulaması pnömotoraksın tedavisi için yeterli oldu. Kontrollerinde NF uyumlu lezyonları için Manyetik rezonans görüntüleme ile değerlendirildi ve ön tanımız olan NF ile uyumlu raporlandı. Hastanın sol uyluktan alınan periferik sinir kılıfına ait biyopsiler ve yumuşak doku biyopsi materyalleri NF tanısı kesin olarak konuldu. Hasta NF tedavisi için onkoloji polikliniğine yönlendirildi. Onkoloji polikliniği tarafından genetik tetkikler talep edilen hasta medikal onkoloji takiplerine dış merkezde devam edeceğini beyan etmiştir. Bölümüzce yapılan takiplerinde pnömotoraks tekrarı saptanmamıştır.

Resim 1

Sağ hemitoraksta göğüs tüpü uygulaması

Resim 2

Toraks tüpü sonlandırıldıktan sonra kontrol PAAG

Resim 3

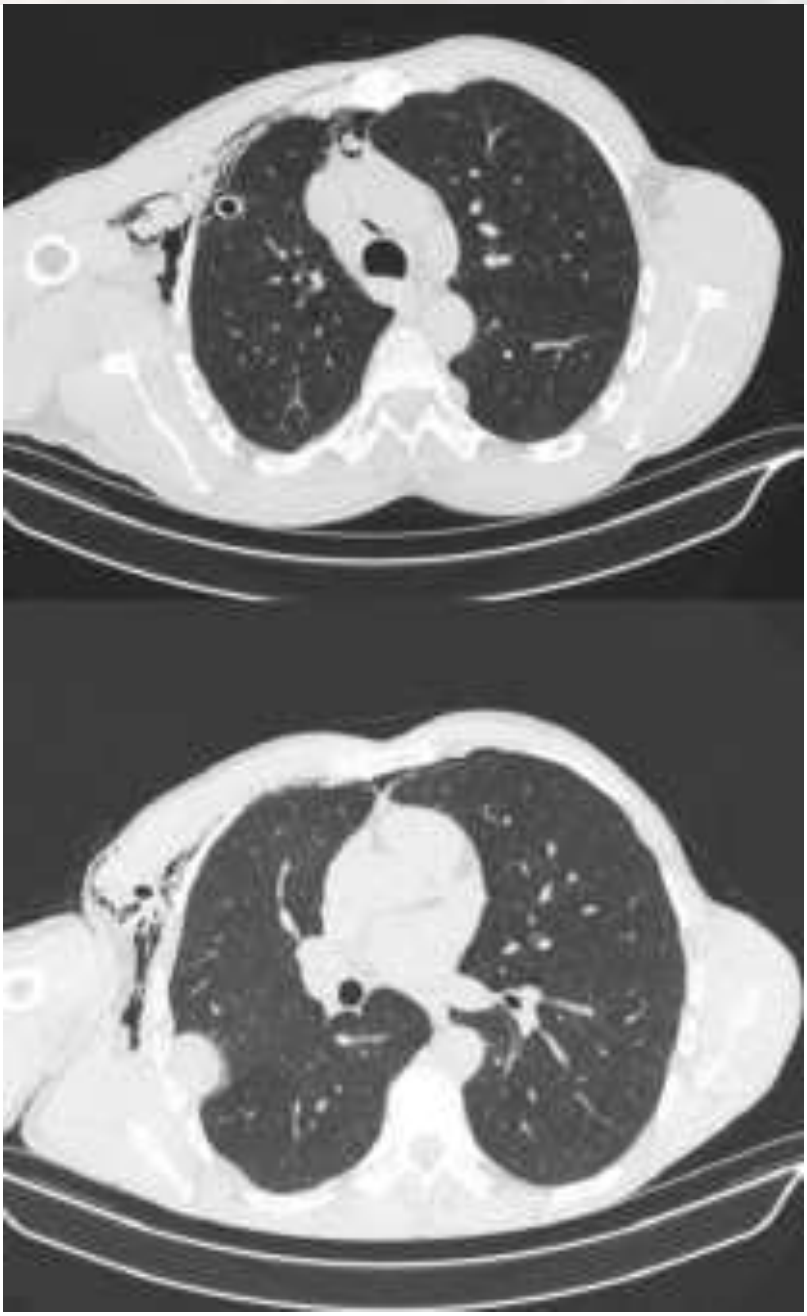

İlk BT tetkiklerinde izlenen pnömotoraks ve nörofibrom ile uyumlu lezyonlar

Sonuç: Sekonder spontan pnömotoraks(SSP) oldukça ağrılı ve %4.6 mortal seyredebilen bir durumdur. Altta yatan birçok sebebi olabilir. Pnömotoraks tanısı koyan hekimin akciğerde altta yatan sebepler açısından dikkatli olması ve bu sebepler içinde NF'si düşünmesi önerilir. Nörofibromatozisin pulmoner etkileri olmakla beraber sonuçları hala çoğu klinisyen tarafından

bilinmemektedir. Pulmoner kist ve bül etkileri olan durumlarda sekonder spontan pnömotoraksa neden olduğu vakalar literatürde mevcuttur. NF1 tanılı akciğer etkilenimi olan hastalarda SSP riskinin arttığı unutulmamalı ve rüptüre olma ihtimali olan büle sahip hastalarda pnömotoraks gelişmeden bül eksizyonu yapılması önerilir.Sekonder spontan pnömotporaksın primer nedenleri arasında NF1 az rastlanan literatürde az örneği bulunan bir vaka olması sebebiyle takdim edilmiştir.

Anahtar Kelimeler: Nörofibromatozis, Pnömotoraks, İnterstisyel Akciğer Hastalığı, NF1

Kaynakça

Lorentzen T, Madsen H, Lausten-Thomsen MJZ, Bygum A. Spontaneous pneumothorax as a clinical manifestation of neurofibromatosis type 1. BMJ Case Rep. 2021 Mar 18;14(3):e238694. doi: 10.1136/bcr-2020-238694. PMID: 33737277; PMCID: PMC7978331.

Alves Júnior SF, Zanetti G, Alves de Melo AS, Souza AS Jr, Souza LS, de Souza Portes Meirelles G, Irion KL, Hochhegger B, Marchiori E. Neurofibromatosis type 1: State-of-the-art review with emphasis on pulmonary involvement. Respir Med. 2019 Mar;149:9-15. doi: 10.1016/j.rmed.2019.01.002. Epub 2019 Jan 17. PMID: 30885426.

Onuki T, Ueda S, Yamaoka M, Sekiya Y, Yamada H, Kawakami N, Araki Y, Wakai Y, Saito K, Inagaki M, Matsumiya N. Primary and Secondary Spontaneous Pneumothorax: Prevalence, Clinical Features, and In-Hospital Mortality. Can Respir J. 2017;2017:6014967. doi: 10.1155/2017/6014967. Epub 2017 Mar 13. PMID: 28386166; PMCID: PMC5366759.

Gutmann DH, Ferner RE, Listernick RH, Korf BR, Wolters PL, Johnson KJ. Neurofibromatosis type 1. Nat Rev Dis Primers. 2017 Feb 23;3:17004. doi: 10.1038/nrdp.2017.4. PMID: 28230061.

Riccardi VM. Von Recklinghausen neurofibromatosis. N Engl J Med. 1981 Dec 31;305(27):1617-27. doi: 10.1056/NEJM198112313052704. PMID: 6796886.

Yayın No: PS-129

İzole Plevral Efüzyon Ve Dev Over Fibromu İle Seyreden Atipik Meigs Sendromu Olgusu

Tuğba Önyılmaz[1], Esra Betül Kartal[1], Serap Argun Barış[1], İlknur Başyiğit[1]

[1]Kocaeli Üniversitesi Tıp Fakültesi Göğüs Hastalıkları Anabilim Dalı

Tuğba Önyılmaz / Kocaeli Üniversitesi Tıp Fakültesi Göğüs Hastalıkları Anabilim Dalı

Giriş: Meigs Sendromu klasik olarak asit, plevral efüzyon ve fibrom veya fibroma benzeri tümör (tekoma, granüloza hücreli tümör veya Brenner tümörü) üçlüsü ile birlikte görülen son derece nadir bir hastalıktır (1). Triadda plevral efüzyon veya asit olmadığında ise atipik/eksik Meigs olarak adlandırılır. Atipik Meigs çok nadir görülür (2). Burada asit olmadan dev over fibromu, plevral efüzyon ve serum CA 125 yüksekliği ile prezente olan atipik Meigs vakası sunulmaktadır.

Olgu: 25 yaşında genç kadın doktor, 1,5 aydır nonprodüktif öksürük şikayeti ile polikliniğimize başvurdu. Anamnezde pelvik kitle nedenli operasyon planlandığı, tarafımıza preoperatif değerlendirme için yönlendirildiği öğrenildi. Bilinen çölyak hastalığı tanısı vardı, düzenli ilaç kullanımı veya sigara öyküsü yoktu. Fizik muayenesinde sağ akciğer alt zonda solunum sesi azalmıştı. Satürasyonu oda havasında %98'di. Laboratuvar parametrelerinde hemogram, biyokimya ve idrar tahlili sonuçlarında patoloji saptanmadı. Ancak tümör belirteçlerinde CA 125 seviyesi (serum 345 U/mL, normal değer < 35 U/mL) yüksekti. Diğer tümör belirteçleri normal aralıktaydı. PA akciğer grafisinde sağ plevral aralıkta domosyo hattı oluşturan effüzyon izlendi (Resim 1). Jinekolojik ultrasonda sağ over 149x80 mm boyutunda ölçüldü, overden umblikusa kadar uzanan heterojen kitle tespit edildi. Sol over 44x30 mm ölçüldü, içerisinde 23x16 mm anekoik kistik yapı görüldü. Yapılan batın ultrasonografisinde orta hatta pelvik girim düzeyinde 13x9,5 cm boyutlu heterojen hipoekoik kitlesel lezyon görüldü, asit izlenmedi. Batın MR'ında sağ adneksiyal lojdan batına uzanan yaklaşık 16x9,5 cm T2 heterojen hipointens, T1 hipointens postkontrast minimal kontrastlanan kitle lezyon saptandı. Hastada atipik Meigs Sendromu düşünüldü, pelvik kitlenin rezeksiyonu sonrası plevral efüzyonun regrese olacağı beklendiğinden ameliyat sonrası takip kararı verildi. Ameliyat sırasında yapılan muayenede, sağ overden kaynaklanan 20 cm çapında umblicusa kadar uzanım gösteren fibrom görünümünde kitle izlendi. Frozen kesitin intraoperatif histolojik incelemesinde over fibromu tanısı konuldu. Hastaya unilateral salpingoooferektomi yapıldı. Ameliyattan sonra rutin patolojik inceleme sağ over fibromu tanısını doğruladı. Ameliyat sonrası 1.gün ve 3.gün bakılan kontrol PA akciğer grafilerinde sağ plevral efüzyonda tam regresyon izlendi (Resim 2 ve 3) ve 3.günde hasta taburcu edildi.

Resim 1

Preoperatif PA akciğer grafisinde sağ hemitoraksta domosyo hattı oluşturan plevral efüzyon

Resim 2

Postoperatif 1. Gün – Kontrol PA akciğer grafisinde plevral efüzyonda gerileme ve sağ akciğer alt zonda lineer atelektatik bant

Resim 3

Postoperatif 3. Gün – Kontrol PA akciğer grafisinde plevral efüzyonda regresyon

Sonuç: Nadir bir hastalık olan Meigs Sendromu, klasik triaddan farklı olarak asit eşlik etmeden sadece izole plevral efüzyon ile ve yükselmiş CA 125 seviyeleriyle seyredebilmektedir. Over fibromunun eksizyonu sonrası plevral sıvının regresyonu tanısaldır.

Anahtar Kelimeler: atipik Meigs, plevral efüzyon, over fibromu

Kaynakça

1. Hou YY, Peng L, Zhou M. Meigs syndrome with pleural effusion as initial manifestation: A case report. World J Clin Cases. 2021 Jul 26;9(21):5972-5979. doi: 10.12998/wjcc.v9.i21.5972. PMID: 34368316; PMCID: PMC8316948.

2. Gianchandani Gyani SG, Yeola M, Keshwani RO, Gianchandani SG, Katariya P. Atypical Psuedo-Demons-Meigs Syndrome Presenting As Acute Dyspnoea With Pseudomembranous Colitis. Cureus. 2024 Jan 21;16(1):e52689. doi: 10.7759/cureus.52689. PMID: 38384615; PMCID: PMC10879644.

Yayın No: PS-130

Pulmoner tromboembolinin nadir bir nedeni:Faktör 7 eksikliği

Coşkun Ardan Şener[1], Can Sevinç[1]

[1]Dokuz Eylül Üniversitesi Tıp Fakültesi Göğüs Hastalıkları Anabilim Dalı

Coşkun Ardan Şener / Dokuz Eylül Üniversitesi Tıp Fakültesi Göğüs Hastalıkları Anabilim Dalı

Giriş: Kalıtsal pıhtılaşma bozuklukları nadir olarak görülmekte olup,bunlar içinde en yaygın faktör 7 (F7) eksikliği karşımıza çıkmaktadır. Tahmini görülme sıklığı 500.000'de 1'dir. Otozomal resesif kalıtım paternine sahip olan klinik fenotip, asemptomatikten yaşamı tehdit eden şiddetli kanamaya kadar değişir. Nadiren trombozla seyreden vakalar da bildirilmiştir (1,2,3). Bu olgu sunumunda F7 eksikliğine bağlı gelişmiş pulmoner tromboemboli (PTE) tanısı konmuş olan vakamızı sunmayı planladık.

Olgu: Otuz üç yaşında kadın hasta, akut başlangıçlı sol tarafta plöretik vasıfta göğüs ağrısı ve nefes darlığı yakınmaları ile acil servise başvurdu. Rutin kan incelemelerinde hemogramında lökositozu olmayan ve CRP düzeyi normal bulunan olguda Wells PTE klinik olasılık skoru 4,5 (orta olasılık) ve serum D-dimer düzeyi yüksek (1,16 ug/mL) saptanan hastada pulmoner bilgisayarlı tomografi (BT) anjiyografi çekildi. BT anjiyografi sonucu teknik nedenlere bağlı olarak nondiyagnostik sonuçlandı. Hastaya alt extremite venöz doppler ultrasonografi (AEVDUSG) ve akciğer perfüzyon sintigrafisi planlandı. AEVDUSG sonucunda her 2 alt ekstremite derin venöz sistemi distale kadar açık izlendi. Akciğer perfüzyon sintigrafisi sonucunda sol akciğer alt lob superior segmentte subsegmenter hipoperfüze alan saptandı (Resim 1). Hastaya trombofili testleri yapıldı. Protein C,protein S ve antitrombin düzeyleri normal saptandı. F7 plazma düzeyi %64,1 (Normali:%70-120) saptandı. Diğer faktör düzeyleri normal düzeylerde idi. Hastaya pulmoner tromboemboli ön tanısı ile ilk 3 hafta enoksaparin 2x0,6 subkutan, daha sonra rivaroksaban 1x20 mg antikoagülan tedavi uygulandı. Olgunun semptomları antikoagülan tedavi ile yaklaşık 7-10 gün sonra belirgin düzeldi.

Akciğer perfüzyon sintigrafisinde sol akciğer alt lob superior segmentte subsegmenter hipoperfüze alan

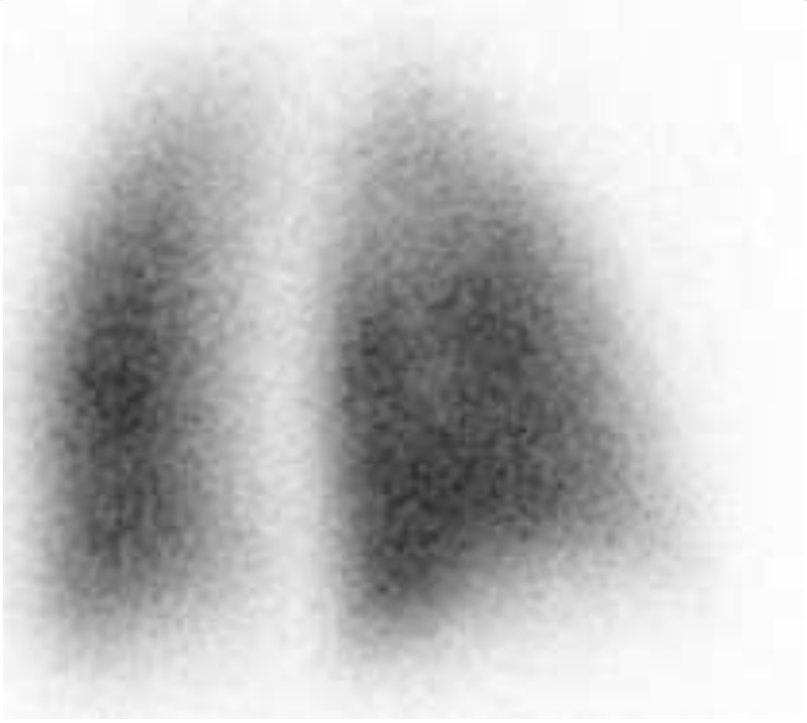

Sonuç: Faktör 7 eksikliğine bağlı kanama yanında nadiren ‘’pulmoner tromboemboli’’ gelişebileceği her zaman akılda tutulmalıdır. Özellikle genç yaşta ve tekrarlayan olgularda klinik kuşku olması durumunda gerekli ileri tetkikler yapılmalıdır.

Anahtar Kelimeler: Faktör 7, Pulmoner Tromboemboemboli, Sintigrafi

Kaynakça

1. **Kang D, Cha H, Park SE, et al. Paradoxical massive pulmonary thromboembolism in a postpartum woman with factor VII deficiency with bleeding tendency: A case report. Medicine (Baltimore). 2023; 7;102):e33437.**
2. **Marty S, Barro C, Chatelain B, et al. The paradoxical association between inherited factor VII deficiency and venous thrombosis. Haemophilia. 2008; 14:564–70.**
3. **Singh B, Modi V, Kaur P, et al. Unprovoked pulmonary embolism in factor VII deficiency. Acta Haematol. 2020;143:181–3.**

Yayın No: PS-131

Genç Bir Erkekte Takayasu Arteriti: Nadir Bir Hastalık, Alışılmadık Bir Sunumla

Tuğba Önyılmaz[1], Esra Betül Kartal[1], Serap Argun Barış[1], Ayten Yazıcı[2], Haşim Boyacı[1]

[1]Kocaeli Üniversitesi Tıp Fakültesi Göğüs Hastalıkları Anabilim Dalı
[2]Kocaeli Üniversitesi Tıp Fakültesi Romatoloji Bilim Dalı

Tuğba Önyılmaz / Kocaeli Üniversitesi Tıp Fakültesi Göğüs Hastalıkları Anabilim Dalı

Giriş: Takayasu arteriti (TA), nedeni bilinmeyen, daha çok adölesan ve genç erişkin yaşta, özellikle kadınlarda daha sık görülen büyük damar vaskülitidir. Subklavian arter genellikle en sık etkilenen damar olup, hastalık çoğu zaman ekstremiteler arası nabız farkı nedeniyle tesadüfen fark edilir. Pulmoner arter tutulumu TA'da yaygın değildir. Burada, hemoptizi şikayetiyle başvuran ve pulmoner arter tutulumu eşliğinde TA tanısı alan genç bir erkek hasta sunulmaktadır.

Olgu: 20 yaşında erkek hasta, 1,5 aydır öksürük şikayeti ve ara ara olan ağızdan kan gelme şikayetiyle başvurdu. Özgeçmişinde özellik yoktu. Sigara kullanım öyküsü yoktu. Hastanın vital bulguları doğal olup, fizik muayenede inspeksiyonda zayıf yapılı ve soluk olduğu görüldü. Oskültasyonda patolojik ses işitilmedi. Hasta, yılda 1-2 kez oral aft olduğunu belirtti. Genital ülser izlenmedi. Sol radial nabız sağa göre daha zayıf alındı. Alt ekstremitede popliteal nabızları zayıf alındı. Çift kol tansiyon bakıldı ve sağ kol 110/70, sol kol 90/70 ölçüldü. Sol subklavian arter alanında duyulabilen üfürüm vardı. Laboratuvar parametrelerinde; hemoglobin 9,2 g/dL, beyaz kan hücresi sayısı 8790/µL, hematokrit %29,6, ortalama eritrosit hacmi (MCV) 76,30 fL, RDW-CV %14,80 saptandı. Eritrosit sedimantasyon hızının (ESH) 92 mm/saat ve C-reaktif proteinin (CRP) 212 mg/L olduğu görüldü. Balgamda asidorezistan basil görülmedi. Kanama diyatezi, immunglobulinler ve otoantikorlar normal geldi. Posteroanterior akciğer grafisinde patoloji saptanmadı. Dış merkezde çekilen kontrastsız Toraks BT'sinde, sağ akciğer akciğer alt lob bazalinde alveoler hemoraji ile uyumlu peribronşial ağırlıklı buzlu cam infiltrasyonları izlendi (Resim 1). Ekokardiyografide, sağ ventrikül önünde 6 mm perikardiyal effüzyon, sol ventrikül ejeksiyon fraksiyonu %65, pulmoner sistolik basınç 40 mmHg, hafif-orta triküspid yetersizliği, koroner sinüs hafif geniş (9 mm) saptandı. Pulmoner hipertansiyon saptanan hastada, vaskülit ön tanısıyla BT anjiyografi çekildi. Arcus aortada ve sol subklavian arterde duvar kalınlaşması mevcuttu (Resim 2). Pulmoner arterde sağ üst ve alt segmenter dallarda yaygın duvar kalınlaşmaları, kresent trombüsler ve yer yer distal dallarda tıkanmalar, orta pulmoner arter ise tama yakın tıkalı görüldü. Sol pulmoner arter segmental dallarda ise yaygın duvar kalınlaşmaları mevcuttu (Resim 3). Abdominal aort ve dallarında özellik yoktu. Her iki alt ekstremiteye yapılan renkli doppler ultrasonografide trombüs görülmedi. Hastada sol üst ekstremitede nabzın daha az

alınması ve subklavian arterlerin daraldığını gösteren BT anjiografi bulguları olması nedeniyle Romatoloji Bölümü tarafından Takayasu Arteriti düşünüldü ve hastaya 60 mg iv prednizolon, azatioprin ve oral demir tedavisi başlandı. Devamında 300 mg infliximab yükleme dozu yapıldı. Tedavi sonrasında hastanın hemoptizisi geriledi, klinik ve laboratuvar parametreleri düzeldi.

Resim 1

Dış merkezde çekilen kontrastsız Toraks BT'de sağ akciğer alt lobda infiltrasyon

Resim 2

Arkus aortada duvar kalınlaşması, sol subklavian arterde duvar kalınlaşması ve azalmış kalibrasyon

Resim 3

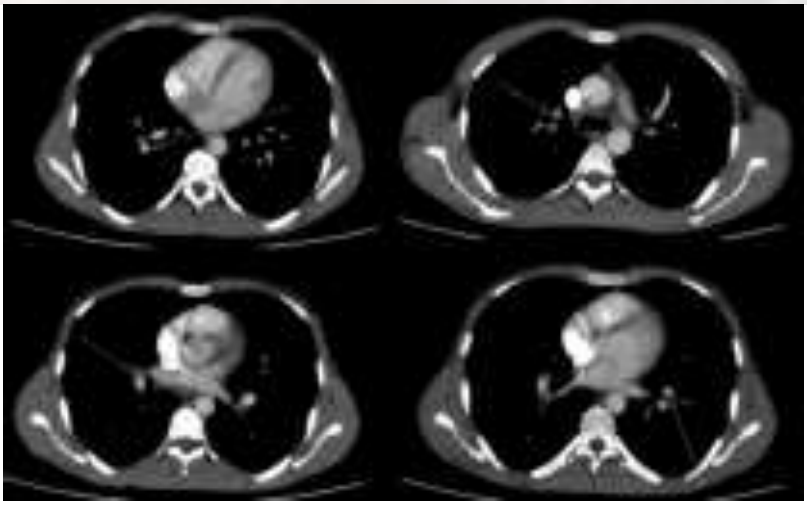

Pulmoner arter dallarında yaygın duvar kalınlaşmaları

Sonuç: TA, sıklıkla asendan aort ve ana dallarını etkileyen bir vaskülittir. Sol subklavyen arter en sık etkilenirken, pulmoner arter tutulumu nadir görülür. Hemoptizinin büyük damar vaskülitlerinde başlangıç semptomu olarak görülmesi oldukça nadirdir. Genç hastalarda hemoptizi varlığında altta yatan bir vaskülit olasılığı mutlaka göz önünde bulundurulmalıdır.

Anahtar Kelimeler: hemoptizi, pulmoner arter, vaskülit, Takayasu arteriti

Kaynakça

1. Rai, D. K., Gupta, V. B., Sharma, P., Harish, A., & Mohanta, P. C. (2023). Takayasu Arteritis in a Young Male: A Rare Entity with an Unusual Presentation. *The Indian Journal of Chest Diseases and Allied Sciences*, *65*(2), 92-95.

2. Bajpai, Jyoti1; Bajaj, Darshan Kumar1; S Kushwaha, R. A.1; Kant, Surya1,; Pradhan, Akshyaya1; Verma, Ajay Kumar2; Verma, Shiv Kumar1. A Rare Cause of Hemoptysis in a Young Female. Journal of Medical Sciences 42(1):p 42-45, Jan–Feb 2021. | DOI: 10.4103/jmedsci.jmedsci_300_20.

3. Toledano, K., Guralnik, L., Lorber, A., Ofer, A., Yigla, M., Rozin, A., ... & Balbir-Gurman, A. (2011, December). Pulmonary arteries involvement in Takayasu's arteritis: two cases and literature review. In *Seminars in arthritis and rheumatism* (Vol. 41, No. 3, pp. 461-470). WB Saunders.

Yayın No: PS-132

Diyafram Altı Hava Nadir Sebebi Olarak Chilaiditi Sendromu

Zehra YÜCEL[1], Caner ÇINAR[1], Hacer DOĞU[1], Zeynep MERCANCI[1], Cansu ÜNLÜ YILDIZ[1], Sait KARAKURT[1]

[1]Marmara Üniversitesi Tıp Fakültesi

Zehra YÜCEL / Marmara Üniversitesi Tıp Fakültesi

Giriş: Chilaiditi işareti, bir kolon ansı veya ince bağırsağın bir segmentinin karaciğer ile diyafram arasında yerleşmesiyle ortaya çıkan bir radyolojik bulgudur. Bu durum, sindirim sistemi semptomlarına yol açarsa, Chilaiditi sendromu olarak bilinir. Doğumsal varyasyonlar, karaciğer hastalıkları,iatrojenik sebepler, alt torasik boşluğun genişlemesine sebebiyet verebilen kronik obstrüktif akciğer hastalığı ve çoğul gebelikler sonucu gelişebilir. Çoğunlukla insidental saptanır. Servis takiplerinde gastrointestinal yakınmaları gelişen ve sağ hemidiyafram altında serbest hava benzeri görünüm eşlik eden bir pnömoni hastasını bu vakada sunduk.

Olgu: 72 yaşında bilinen epilepsi, atrial fibrilasyon, serebrovasküler olay tanıları olan, bakımevinde kalan kadın hasta; 90 dakika süren jenaralize tonik klonik nöbet geçirmiş sonrasında saturasyonu 70 görülmesi üzerine hastanemiz acil servisine getirilmiş.Hastanın kraniyal görüntülemelerinde epilepsi etiyolojisini açıklayacak patoloji saptanmamış olup nöroloji önerisiyle levetirasetam 2x1500 mg uygulanmış. Hastanın pulmoner bilgisayarlı tomografi anjiyografisinde sağ akciğer alt lobda konsolide alan ile yaygın segmenter ve subsegmenter dolum defekti izlenmiş olup; acil servis takiplerinde hipotansif takipneik görülmesi üzerine pnömosepsis ve pulmoner emboli nedeniyle yoğun bakım endikasyonu konulan hasta yoğun bakım ünitesine interne edilmiş. Hastaya yoğun bakım takiplerinde tedavi dozundan düşük molekül ağırlıklı heparin tedavisi ve ampisilin sülbaktam tedavisi başlanmış. Yoğun bakımda extübe şekilde, high flow oksijen tedavisi ve non-invaziv mekanik ventilasyon desteği ile dönüşümlü takip edilmiş.Hastanın mekanik ventilasyon gereksiniminin gerilemesi ve oksijen ihtiyacının nazal kanülle karşılanabilir düzeye gelmesi üzerine göğüs hastalıkları kliniğine interne edildi. Hastanın takibinde viral solunum yolu panelinde influenza üremesi olması üzerine oseltamivir tedavisi başlandı hasta antibiyotik ve antiviral tedavilerini tamamladı. Servis takiplerinde kabızlık ve karında şişkinlik tariflemesi üzerine fizik muayenesinde sağ üst kadranda hassasiyet saptandı çekilen grafide diyafram altı hava görüldü gelişindeki toraks bilgisayarlı tomografi görüntülemesi ile benzer görüntü olması üzerine hastaya laksatif ajan verildi hasta tedaviye yanıt verdi. Kliniği stabilleşen, yakınmaları gerileyen hasta önerilerle taburcu edildi.

Hastanın Akciğer Grafisi

Hastanın servis yatışında karında şişkinlik ve kabızlık tariflemesi üzerine çekilen akciğer grafisinde sağda diyafram altında serbest hava görülmektedir.

Hastanın Toraks Bilgisayarlı Tomografi Aksiyal Kesit Parankim Görüntüsü

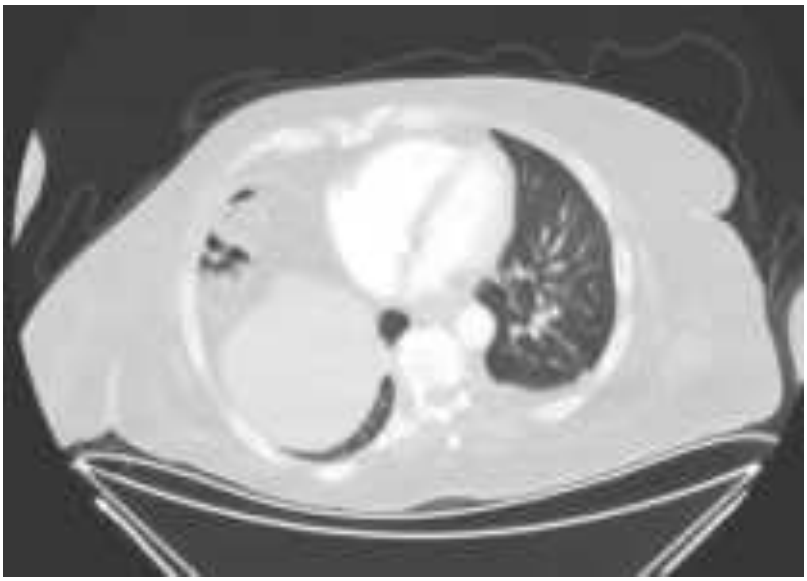

Hastanın acil servis başvurusunda çekilen Toraks bilgisayarlı tomografisinde diyafram altında bağırsak ansları görülmektedir.

Hastanın Pulmoner Bilgisayarlı Tomografi Anjiografisi Koronal Kesit

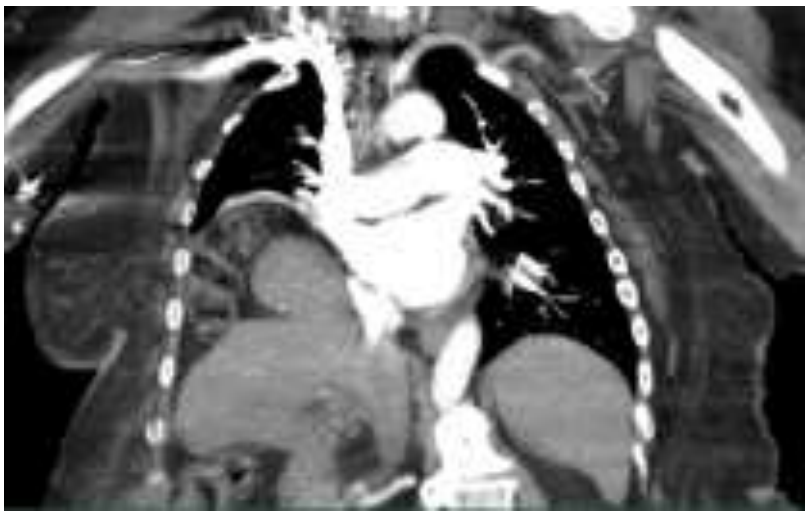

Hastanın acile başvurusunda çekilen pulmoner bilgisayarlı tomografi anjiyo görüntülemesinde sağda diyafram altında karaciğerin üzerinde barsak ansları görülmektedir.

Sonuç: Chilaiditi işaretini radyolojik bulgulara dayanarak teşhis etmek için sağlanması gereken kriterler vardır. Sağ hemidiyafram, bağırsak tarafından karaciğerin üzerinde yükselmiş olmalı, bağırsak ansı hava ile dolmuş olmalı ve bu durum pseudo-pneumoperitoneum görüntüsü oluşturmalı, karaciğerin üst kenarı ise sol hemidiyafram seviyesinin altına inmiş olmalıdır. Semptomsuz Chilaiditi işareti olan hastalarda, müdahale genellikle gerekmez ve tedavi genellikle konservatiftir. Chiliaditi sendromu toplumda nadir görülen, tesadüfen tanı konulan bir tablodur. Asemptomatik hastalarda takip önerilirken semptomatik hastalarda konservatif tedavi yaklaşımları önerilmektedir.

Anahtar Kelimeler: chiliaditi sendromu, pnömoni, pnömoperitoneum

Kaynakça

1. Kumar A, Mehta D. Chilaiditi Syndrome. [Updated 2023 Apr 10]. In: StatPearls [Internet]. Treasure Island (FL): StatPearls Publishing; 2025 Jan-. Available from: https://www.ncbi.nlm.nih.gov/books/NBK554565/

2. Christine Girard, Andrew Daya, Astrid Carrion Rodriguez, Rajaganesh Rajagopalan and Nydia Martinez Chest, 2020-10-01, Volume 158, Issue 4, Pages A1376-A1376, Copyright © 2020 American College of Chest Physicians

3. Aisha O. K Mohamed, Alzhara O. K Mohamed and Malaz I. IbrahimRadiology Case Reports, 2024-09-01, Volume 19, Issue 9, Pages 3824-3828, Copyright © 2024 The Authors

Yayın No: PS-136

Kronik Hemoptiziden Pulmoner Emboliye: BT Anjiyografinin Subsegmental Trombüslerdeki Tanısal Üstünlüğü"

Nisanur KARAKAYA[1], Ahmet Selim Kervancıoğlu[2], Ertan Şahin[3], Emsal Tuğçe Aslan[1], Meral Uyar[1]

[1]Gaziantep Üniversitesi, Şahinbey Araştırma Hastanesi, Göğüs Hastalıkları Anabilim Dalı, Gaziantep, Türkiye.
[2]Gaziantep Üniversitesi, Şahinbey Araştırma Hastanesi, Radyoloji Anabilim Dalı, Gaziantep, Türkiye.
[3]Gaziantep Üniversitesi, Şahinbey Araştırma Hastanesi, Nükleer Tıp Anabilim Dalı, Gaziantep, Türkiye.

Nisanur KARAKAYA / Gaziantep Üniversitesi, Şahinbey Araştırma Hastanesi, Göğüs Hastalıkları Anabilim Dalı, Gaziantep, Türkiye.

Giriş: Pulmoner emboli genellikle alt ekstremite derin venlerindeki trombüslerden kopan parçaların pulmoner arter ve/veya dallarını tıkaması ile meydana gelir. Mortalite ve morbiditesi yüksek, tekrarlayabilen, tanısı güç olan ve önlenebilir bir hastalıktır (1). Özellikle dispne ve taşikardi ile başvuran, akciğer grafisi normal ve durumu başka bir hastalık ile tanımlanamayan hastalarda pulmoner emboliden kuşkulanılmalıdır (2).

Olgu: 32 yaşında kadın hasta göğüs hastalıkları polikliniğine kanlı balgam şikayeti ile başvurdu. 20 yıldır ayda 2 defa bulaş tarzı kanlı balgam şikayeti olan hastanın hemoptizisinin idiopatik olarak değerlendirildiği; bununla birlikte son 2 haftadır günde 2 kez 50 cc/gün kanlı balgamı olmaya başladığı öğrenildi. 4 paket/yıl aktif sigara içicisi idi. İmmobilizasyon öyküsü yoktu. Bilinen ek hastalığı ve oral kontraseptif dahil düzenli ilaç kullanımı bulunmuyordu. Fizik muayanede genel durumu iyi, bilinci açık. Vital bulgular TA:120/80 Nb:75 Ateş:36,8 SAT:%97 (oda havası). Bilateral akciğer sesleri olağandı. DVT bulgusu yoktu. Laboratuvar testlerinde üre:24, kreatinin:0.58, AST:32, ALT:15, Sedimantasyon:9, Hgb:13,8 Plt:172, INR:0,97, d-dimer:1 saptandı. Akciğer grafisinde patoloji saptanmadı. Hastanın pulmoner BT anjiyografisinde sağ akciğer alt lob bazal segmenter dalda dolum defekti saptandı (Resim 1). Perfüzyon sintigrafisi normal olarak değerlendirildi (Resim 2). Hastaya klinik ve radyolojik olarak pulmoner emboli tanısı konuldu. EKO normal olarak değerlendirildi. Bilateral alt ekstremite venöz doppler USG'de derin ven trombozu lehine sonografik bulgu saptanmadı. Hastada emboli risk faktörü saptanmadı. Antifosfolipid, antikardiolipin ve beta 2 mikroglobulin negatif geldi. Trombofili paneli istendi. Hastaya tedavi dozunda enoxaparin başlanıp ardından warfarin sodyum tedavisine geçildi.

Hemoptizi açısından yakın takip edilen hastanın antikoagülan tedavi başlandığı andan itibaren hemoptizisi olmadı.

Resim 1

Resim 2

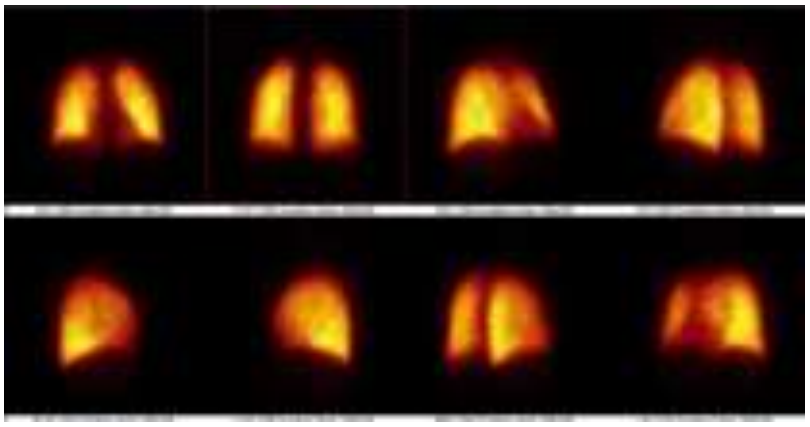

Sonuç: Pulmoner embolide tanı klinik kuşku ile başlar. Bu hastada pulmoner emboliden kuşku duyulmasının sebebi 20 yıldır devam eden kanlı balgam şikayetinin son iki haftadır artmış olması idi. BT anjiyografide dolum defekti tespit edilen hastada eş zamanlı yapılan perfüzyon sintigrafisi normal olarak değerlendirilmiştir. Subsegmental trombüslerin tespitinde BT anjiyografi daha duyarlı olduğu bilinmektedir (3,4).

Anahtar Kelimeler: pulmoner emboli, hemoptizi, sintigrafi, pulmoner BT anjiografi

Kaynakça

1) Roy PM, Meyer G, Vielle B, Le Gall C, Verschuren F, Carpentier F et al. Appropriateness of diagnostic management and outcomes of suspected pulmonary embolism. Ann Intern Med 2006;144:157–164

2) Stein PD, Henry JW. Prevalence of acute pulmonary embolism among patients in a general hospital and at autopsy. Chest 1995; 108: 978-81.

3) Hull RD, Raskob GE, Hirsh J, et al. Continuous intravenous heparin compared with intermittent subcutaneous heparin in the initial treatment of proximal-vein thrombosis. N Engl J Med 1986; 315: 1109-14

4) Hyers TM, Agnelli G, Hull RD, et al. Antithrombotic therapy for venous thromboembolic disease. Chest 2001; 119: 176-93

Yayın No: PS-137

Enoksaparin Enjeksiyonu Sonrası İlaç Uygulama Yeri Ve Çevresinde Oluşan Eritem

Ezgi Özbay[1], Caner Çınar[1], Umut Emre Uyanık[2], Muhammet Topçu[1], Cansu Ünlü Yıldız[1], Zeynep Mercancı[1], Sait Karakurt[1]

[1]Marmara Üniversitesi Göğüs Hastalıkları Abd
[2]Marmara Üniversitesi İç Hastalıkları Abd

Ezgi Özbay / Marmara Üniversitesi Göğüs Hastalıkları Abd

Giriş: Pulmoner tromboemboli(PTE) olgularında tedavinin amacı yeni pıhtı oluşumunu ve mevcut trombozun progresyonunu engellemektir. Tedavi edilmemiş olgularda PTE'nin mortalitesi yaklaşık %25-30 iken, tedavi edilenlerde bu oran %2-8' e düşmektedir .Bu olgu sunumunda da enoksaparin enjeksiyonu sonrasında ilaç uygulama yerinde gelişen cilt reaksiyonunun görüldüğü bir vaka tartışılacaktır.

Olgu: Bilinen koroner arter hastalığı olan hasta 10 gündür artan nefes darlığı ve eşlik eden plöritik göğüs ağrısı şikayeti ile acil servise başvurusundaki anamnezinde yakın dönemde uzun yolculuk, immobilizasyon ya da operasyon öyküsü yoktur. Aktif smoker olan hastanın 50 paket/yıl sigara öyküsü mevcuttur. Fizik muayenede solunum seslerinde sağda belirgin bilateral ralleri ve sağ bacakta kızarıklık izlenen hastanın homans bulgusu negatif olarak görülmüştür. Muayene esnasında vitalleri stabil ateş 36, tansiyon 105 mmHg/ 54 mmHg, nabız:73 saturasyonu oda havasında 96% görülmüş olan hastanın, solunum sayısı 18/dakika ile takipne yok, solunum sesleri doğal olup, ral wheezing veya ronküs eşlik etmemiştir. Akut kardiyak patolojilerin ekartasyonu sonrasında acilde çekilen pulmoner BT anjiyografisinde: ''Her iki hemitoraksta plevral effüzyon izlenmiştir. Bilateral segmenter tromboemboli ile uyumlu görünüm izlenmiştir''. Pulmoner Emboli tanısı alan hastaya, masif pulmoner tromboemboli açısından hipotansiyon, bilinç bulanıklığı,senkop eşlik etmemesi nedeniyle emboli tedavisi enoksaparin 2*0.6 cc SC olarak başlanmıştır. Takiplerinde hipoksi ve hipotansiyon gelişmemesi troponin, proBNP seviyelerinin gerilemesi ve hastanın semptomlarının gerilemesi sonucunda hasta ayaktan taburcu edilmiştir. Hasta taburculuğunun 10. gününde poliklinik kontrolüne enoksaparin kullanımı sonrası ilaç uygulama yerinde kızarıklık,kaşıntı şikayetiyle başvurmuştur (Figür 1 ve 2). Şikayetleri sonrası dermatoloji bölümüne konsülte edilen hastada enjeksiyon yeri reaksiyonu ile uyumlu görünüm izlenmiş olup antihistaminik oral tablet ve mometezon furoat krem başlanılmıştır. Hastaya enoksaparin yerine yeni nesil oral antikoagülan (rivaroksaban) başlanılmıştır. 15 gün sonra poliklinik kontrolünde hastanın lezyonların regrese olduğu görülmüştür.

Figür 1

Enoksaparinin subkütan olarak uygulandığı bölgede görülen ekimoz ve komşuluğunda basmakla solan eritem

Figür 2

Enoksaparinin subkütan olarak uygulandığı bölgede görülen ekimoz ve komşuluğunda basmakla solan eritem

Sonuç: Düşük molekül ağırlıklı heparinler(DMAH) unfraksiyone heparinin depolimerizasyonu ile elde edilirler ve antitrombin III aktivasyonu ile Faktör-Xa'yı inaktive ederek antikoagülan etkisini gösterirler.Tedavide subkutan yolla günde iki kez olacak şekilde kullanılırlar. Başlıca yan etkileri; kanama komplikasyonları, heparin ilişkili trombositopeni, karaciğer toksisitesi, osteoporoz ve ürtiker,kaşıntı,eritem gibi cilt reaksiyonlarıdır . Düşük molekül ağırlıklı heparine karşı olan cilt reaksiyonları 5 farklı mekanizma ile meydana gelebilir . Bunlar; gecikmiş tip (Tip 4) hipersensitivite reaksiyonu, tip 1 alerjik reaksiyon, immunite aracılı trombositopeni, pustülozis ve cilt nekrozudur. Gecikmiş tip hipersensitivite reaksiyonuna bağlı olarak DMAH uygulanan yerde tedavinin 7-10. gününde kaşıntılı eritemler ve egzamatöz plaklar görülebilmektedir.Daha önceden DMAH tedavisi almış olan kişilerde sensitizasyona bağlı olarak bu lezyonlar 1-3 gün içinde de görülebilmektedir.Bu vakada, hastanın kaşıntılı ve eritemli cilt lezyonlarının enoksaparin başlangıcından 10 gün sonra ortaya çıkmış olması ve sadece enoksaparin uygulanan bölgede görülmesi enoksaparine bağlı gecikmiş tip hipersensitivite reaksiyonu açısından şüphe uyandırmaktadır. Hastanın mevcut DMAH tedavisinin kesilip yerine yeni nesil antikoagülan (Rivaroksaban) başlanması sonucunda lezyonlarının regrese olması tanıyı desteklemiştir. Sonuç olarak düşük moleküler ağırlıklı heparinlerin kullanımının artmasıyla birlikte, bu ilaçlarla ilişkili deri lezyonlarının daha sık karşılaşıldığı gözlemlenmektedir.İlaç enjeksiyon bölgesinde eritemli,ekzematöz lezyonlar meydana geldiğinde bu lezyonların ilaç ilişkili gecikmiş tip

hipersensitivite reaksiyonuna bağlı olabileceği akla gelmelidir. Alerjik reaksiyona neden olan ilaç kesilerek hastanın kliniğine uygun alternatif bir antikoagülan ile tedaviye devam edilmelidir.

Anahtar Kelimeler: Düşük molekül ağırlıklı heparin, pulmoner tromboemboli, cilt reaksiyonu

Kaynakça

[1] Türk Toraks Derneği Pulmoner Tromboembolizm Tanı ve Tedavi Uzlaşı Raporu, 2015

[2] Güldaval, Filiz. *Bullous Hemorrhagic Dermatosis Associated with Low-Molecular Weight Heparin: A Case Report*, 2018, Accessed 2017.

[3] Schindewolf, M., et al. “Incidence and causes of heparin-induced skin lesions.” *Canadian Medical Association Journal*, vol. 181, no. 8, 28 Sept. 2009, pp. 477–481, https://doi.org/10.1503/cmaj.081729.

Yayın No: PS-138

UNILATERAL INTERSTITIAL LUNG DISEASE CAUSED BY UNILATERAL PULMONARY ARTERY ATRESIA (UPAA) IN AN ADULT PATIENT

Nurten AYSAN[1], Burcu ÖZTÜRK ŞAHİN[2]

[1]25 Aralık State Hospital, Department of Pulmonary Diseases, Gaziantep, Turkey
[2]Health Sciences University, Gulhane Training and Research Hospital Department of Pulmonary Diseases, Ankara, Turkey

Burcu ÖZTÜRK ŞAHİN / Health Sciences University, Gulhane Training and Research Hospital Department of Pulmonary Diseases, Ankara, Turkey

Introduction: The unilateral manifestation of interstitial lung disease (ILD) is a rare occurrence, with limited case reports documenting this syndrome (1). It is fascinating to find such a condition in a patient who has no symptoms. Only 350 cases of unilateral pulmonary artery atresia (UPAA) have been reported in the literature, making it an uncommon condition (2). During fetal development, the sixth aortic arch fails to unite with the pulmonary trunk (3). It occurs in association with congenital heart defects in the pediatric population. Rarely, when unrelated to congenital heart disease, it is recognized as an asymptomatic adult condition in which the body's oxygen needs are met by the ventilation of the contralateral normal lung. Despite the primary pulmonary artery's atresia, the damaged lung is perfused by the intrapulmonary vascular network, which is strengthened by collateral circulation from systemic arteries (4). The alternative configuration of collateral circulation is, nonetheless, less effective than the primary pulmonary artery in delivering blood to the lung. Consequently, the compromised lung exhibits bronchiectasis, interstitial fibrosis, and recurrent pulmonary infections (5).

Case: A 19-year-old female presented with cough and sputum for one months. There was no history of fever or weight loss. She had an asymptomatic childhood with no history of recurrent lung infections or dyspnea in the past. No abnormality was detected in the cardiovascular or respiratory systems on auscultation. Her vitals were within the normal range. There was no finger clubbing or cyanosis. Her blood count was within normal limits.Chest radiography view was performed which revealed mediastinal shift to right side with absent hilar shadow on ipsilateral side There is ipsilateral loss of lung volume and elevated hemidiaphragm with diminished pulmonary vascular markings (Figure-1). There are few scattered reticular markings seen in mid and lower zones of right lung.Non-contrast computed tomography was then done, which showed volume loss in the right hemithorax with mediastinal shift to the right. CT lung shows subpleural bulla with interspersed reticular thickening, interstitial fibrosis and few micronodules in upper and

middle lobes of right lung. Right lower lobe shows reticular markings with interspersed fibrotic infiltrates (Figure-2).In the perfusion study, no perfusion of the right lung is observed. Perfusion was observed within normal limits in the left lung. In the SPECT/CT study, volume loss and widespread reticulonodular densities were observed in the right lung. No pathology was detected in the left lung. When the loss of perfusion detected in the right lung is evaluated together with CT findings, it primarily suggests agenesis of the right pulmonary artery. There is pulmonary artery aplasia seen at its origin on the right side. A diagnosis of unilateral ILD with right pulmonary arterial atresia was made.

Figure-1

Figure-2

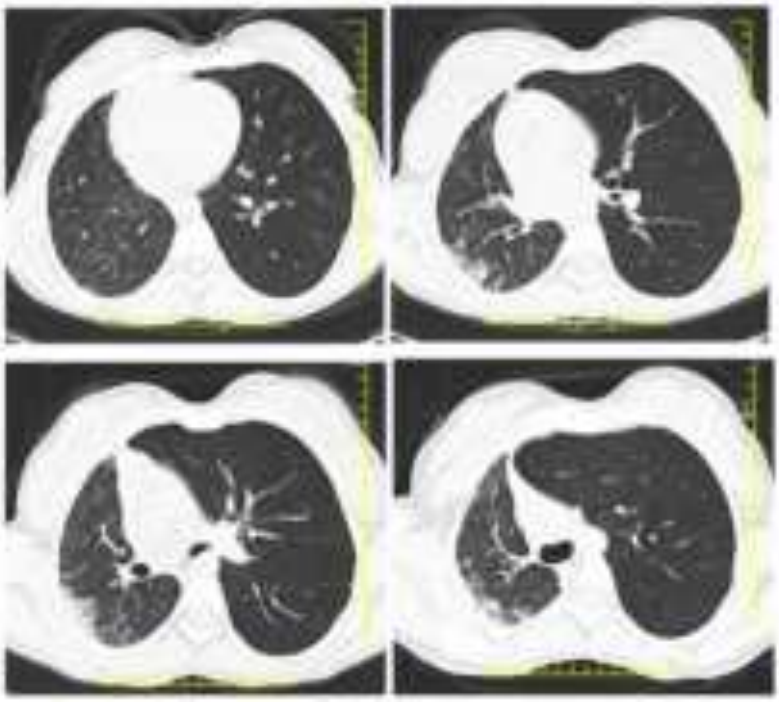

Conclusion: Unilateral interstitial fibrosis is a rare condition and should prompt the clinician to look for pulmonary circulation abnormalities as a possible cause, particularly in the absence of unilateral lung injury. UPAA has a bimodal presentation, occurring with congenital heart disease in the pediatric age group and without congenital heart disease in the adult population, and is usually discovered incidentally.

Keywords: Pulmonary artery atresia, Interstitial lung disease, Unilateral pulmonary fibrosis

Kaynakça

1. Lesnyak VN, Danilevskaya OV, Averyanov AV, Ananyeva LP. Averyanov and Lidia P. Ananyeva. Unilateral pulmonary fibrosis and systemic sclerosis. Am J Respir Crit Care Med 2014;190:1067-8.
2. Ten Harkel AD, Blom NA, Ottenkamp J. Isolated unilateral absence of a pulmonary artery: A case report and review of the literature. Chest 2002;122:1471-7.
3. Pfefferkorn JR, Loser H, Pech G, Toussaint R, Hilgenberg F. Absent pulmonary artery. A hint to its embryogenesis. Pediatr Cardiol 1982;3:283-6.
4. Wang P, Yuan L, Shi J, Xu Z. Isolated unilateral absence of pulmonary artery in adulthood: A clinical analysis of 65 cases from a case series and systematic review. J Thorac Dis 2017;9:4988-96.

5. Kang MK, Kang DK, Hwang Y. Isolated unilateral pulmonary artery agenesis presenting with massive hemoptysis. Respirol Case Rep 2019;8(2):e00511. doi: 10.1002/rcr2.511.
6. Rama Krishna Narra, Manisha Annareddy, Revanth Janam, Shaheen Syed. Unilateral agenesis of the pulmonary artery (UAPA) in an adult. BMJ Case Rep 2022;**15**:e248397. doi:10.1136/bcr-2021-248397
7. Kanaka Durga Prasad Bhamidipati, MD, Professor, Mrudula Vandana. Unilateral proximal interruption of pulmonary artery with ipsilateral interstitial lung disease –A rare case report. R a d i o l o g y Case R e p o r t s 1 6 (2 0 2 1).
8. O'Hare DJ, Scanlon T, O'Connor CT, et al. BMJ Case Rep 2017. doi: 10.1136/bcr- 2015-211289 .
9. Kieffer SA ,Amplatz K ,Anderson RC ,Lillehei CW . Proximal interruption of a pulmonary artery. Am J Roentgenol Radium Ther Nucl Med 1965;95:592–7 .
10. Ryu DS ,Spirn PW ,Trotman-Dickenson B ,et al.HRCT findings of proximal interruption of the right pulmonary artery. J Thorac Imaging 2004;19:171–5 .
11. Akriti Gujral, Namita Singh, Giriraj Singh, Ankush Bansal. Unilateral interstitial lung disease: A unique manifestation of asymptomatic pulmonary artery atresia. Indian J Case Reports 41, Vol 10, Issue 2, February 2024
12. Sakai S, Murayama S, Soeda H, Furuya A, Ono M, Ro T, *et al*. Unilateral proximal interruption of the pulmonary artery in adults: CT findings in eight patients. J Comput Assist Tomogr 2002;26:777-83.

Yayın No: PS-139

Nadir Bir Tutulum: Kardiyak Sarkoidoz Nedeniyle Olgu Sunumu

Özlem Şengören Dikiş[1], Ceren Degirmenci[2], İrem Altan[1], Hacer Aybike Toptaş[1], Sabri Serhan Olcay[1], Utku Tapan[1], Özge Oral Tapan[1], Fatih Alaşan[1], İbrahim Altun[3]

[1]Muğla Sıtkı Koçman Üniversitesi Eğitim ve Araştırma Hastanesi Göğüs Hastalıkları Anabilim Dalı
[2]Muğla Eğitim ve Araştırma Hastanesi, Göğüs Hastalıkları Kliniği
[3]Muğla Sıtkı Koçman Üniversitesi Eğitim ve Araştırma Hastanesi Kardiyoloji Anabilim Dalı

Hacer Aybike Toptaş / Muğla Sıtkı Koçman Üniversitesi Eğitim ve Araştırma Hastanesi Göğüs Hastalıkları Anabilim Dalı

Giriş: Sarkoidoz, her organı etkileyebilecek heterojen klinik prezentasyonları olan karmaşık bir hastalıktır. Mediastinal lenf düğümleri de dahil olmak üzere pulmoner sarkoidoz (>%90) en yaygın olanıdır, ardından karaciğerde (%50-80), gözlerde (%11-83), ciltte (%25) ve periferik lenf düğümlerinde görülür. Kardiyak sarkoidoz (CS) ise hastaların %5'inden daha azında görülmektedir ancak geliştiğinde bu hastalıkla ilişkili morbidite ve mortalitenin çoğunu oluşturur. Semptomatik olduğunda CS, en sık atrial fibrilasyon (AF), ikinci sık ventriküler taşiaritmiler ve daha az yaygın olarak kalp yetmezliğiyle kendini gösterir. Hem AV bloklar hem de ventriküler taşikardi (VT) öyküsü, ani kardiyak ölüm riskini artırır. Erken tanı ve tedavinin önemli olduğu bu tutulumla seyreden kardiyak sarkoidoz olgusu, konuya dikkat çekmek için sunulmuştur.

Olgu: Bilinen hipertansiyon, koroner arter hastalığı tanıları 54 yaşında erkek hasta, hematolojide karın ağrısı ve sonrasında saptanan splenomegali nedeniyle araştırılırken çekilen PET-BT'de bilateral akciğerlerde milimetrik nodüller (SUVmax: 3.7), servikal, mediastinal, abdominal ve ingunal bölgede multiple LAP(en büyüğü 22x14 mm, max-SUVmax: 17.4) ve karaciğerde büyüğü sağ lob segment 8'de 14 mm(SUVmax: 7.5) lezyonlar izlenmiştir. Yapılan inguinal LAP eksizyonu sonucu granülomatöz lenfadenit uyumlu gelmesi üzerine hasta, sarkoidoz? nedeniyle polikliniğimize yönlendirilmiştir. Hastanın başvurusunda eforla nefes darlığı (mMRC:1) mevcuttu, sigara öyküsü yoktu. Muayenesinde Spo2:96, solunum sesleri hafif azalmış, ekspiryum süresi hafif uzundu. Çomak parmak yoktu. Solunum fonksiyon testi; FEV1: 3.15 lt (%95) FVC: 4.57 lt (%111) FEV1/FVC: %68, restriktif paternde idi. Serum ace ve 24 saatlik idrar kalsiyum düzeyi normaldi. EKG: Sinüs ritmindeydi. Hastaya EBUS yapıldı fakat subkarinal LAP patolojisinin kuşkulu gelmesi nedeniyle supraklaviküler LAP eksizyonu yapıldı ve sonucu non-kazeifiye granülomaz lenfadenit ile uyumlu geldi. Hastaya sarkoidoz tanısı konuldu ve 0.5 mg/kg sistemik oral kortikosteroid başlandı. Multisistemik organ tutulumuna rastlanmadı. Takiplerinde 6 ay boyunca oral kortikosteroid dozu kademeli düşülerek tedavi sonlandırıldı. Hastanın 3 ay sonraki

kontrolünde solunumsal şikayeti yoktu. Kardiyak MR; ‘’interventriküler septum(İVS) bazal ve orta kesimlerde duvar kalınlığı en kalın yerinde yaklaşık 14.5 mm'dir. Sağ ve sol ventrikül inversiyonu, İVS midmyokardiyal kontrastlanma alanları mevcuttur. İnterventriküler septumda, sol ventrikül posterior duvarında T1 değerleri artmıştır. Sarkoidozun kardiyak tutulumu ile uyumludur‘’olarak raporlandı. Eş zamanlı yapılan EKO sonucu: EF: %56, İVS:1.6 cm, anterior mitral leaflet kalsifik, asenden aort çapı 40 mm, hafif aort yetmezliği mevcut, perikardiyal efüzyon yok, şeklindeydi. Hastanın göz muayenesinde göz tutulumu saptandı. Hem kardiyak tutulum hem göz tutulumu olması nedeniyle tekrar oral kortikosteroid tedavisi başlanan hasta, hala takip edilmektedir.

Toraks BT Mediasten Kesitleri

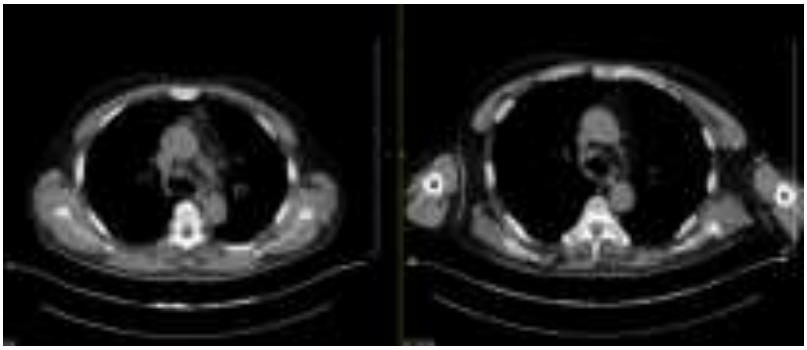

Tedavi başlangıcındaki görsel solda ve tedavinin 6. ayındaki bt kesiti sağda görülmektedir. Mediastinal lenf nodlarında regresyon izlenmektedir.

Toraks BT Parankim Kesitleri

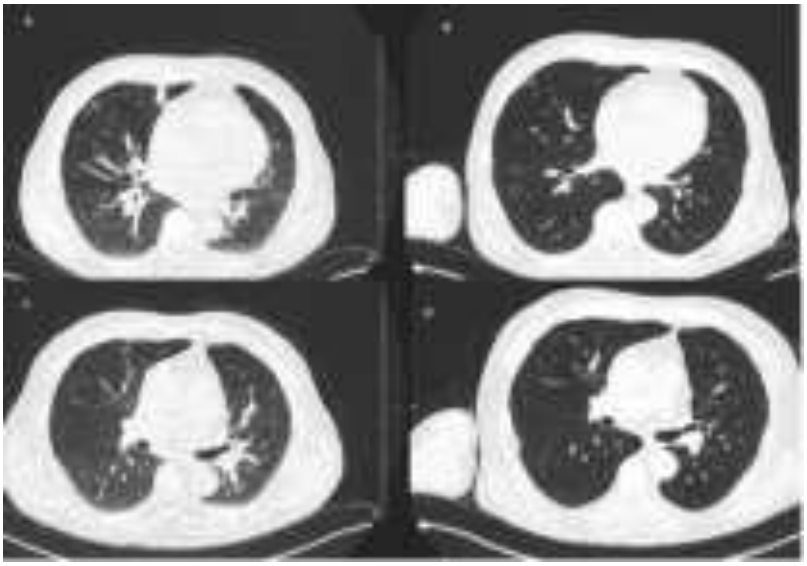

Tedavi başlangıcındaki görseller solda (A ve C) ve tedavinin 6. ayındaki takip bt kesitleri sağda (B ve D) görülmektedir. Sağ üst lobdaki pulmoner nodüllerde(A) regresyon izlenmektedir. Sol akciğerdeki infiltrasyonlarda (C) regresyon mevcuttur.

Kardiyak MR Kesitleri

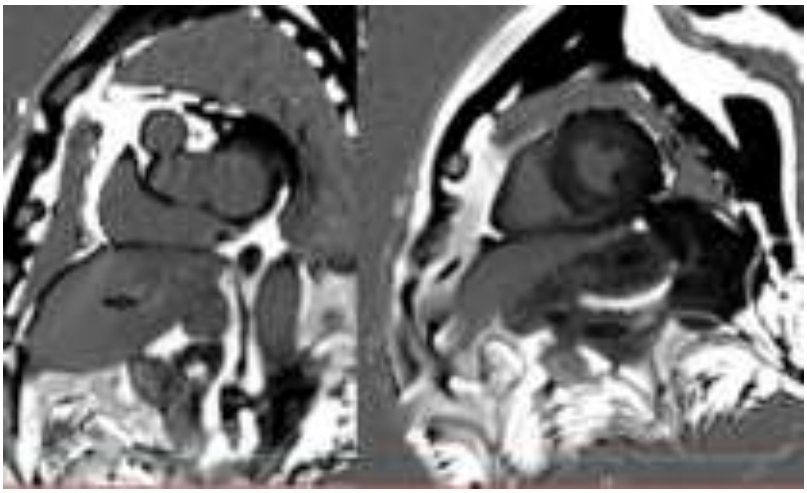

Kardiyak MR'da sarkoidoz lehine kontrastlanmalar ok işareti ile gösterilmiştir. Ayrıca interventriküler septumda incelme mevcuttur.

Sonuç: Sarkoidoz şüphesi olan her olgunun pulmoner tutulum olsun/olmasın tüm sistem tutulumları açısından ilgili konsultasyonları yapılmalıdır. Sarkoidoz tanısı konulan her olguya nadir bir tutulum olan CS taraması için mutlaka EKG çekilmeli, kardiyak MR istenmeli, kardiyoloji kliniği ile ortak olarak değerlendirilmeli ve ileri tetkikleri yapılmalıdır. Kardiyak MR bulgularında ayırıcı tanı tipik olarak aritmojenik sağ ventrikül kardiyomiyopatiyi (KMP) içerir. İki hastalığın birlikteliği söz konusu değildir, raporlamada CS veya KMP şeklinde mutlaka belirtilmelidir. Sarkoidoz ve CS için klinik şüphe varsa ayırıcı tanıda genetik analiz yapılması önerilmektedir. CS tanısı konulan olgularda, erken tedavinin prognoza katkısı aşikardır.

Anahtar Kelimeler: kardiyak tutulum, ritm bozukluğu, sarkoidoz, kardiyak MR

Kaynakça

1. Trivieri MG, Spagnolo P, Birnie D, Liu P, Drake W, Kovacic JC, et al.Challenges in cardiac and pulmonary sarcoidosis: JACC state-of-the-art review. Journal of the American College of Cardiology. 2020:76(16), 1878-1901.

2. Müller ML, Poller W, Skurk C, Poddubnyy D, Siegmund B, Schneider T, et al. Cardiac sarcoidosis presenting with complex conduction abnormalities as the first manifestation of

widespread systemic sarcoidosis: a case report.European Heart Journal-Case Reports. 2020:7(1), ytad017.

3. Philips B, Madhavan S, James CA, Te Riele AS, Murray B, Tichnell C, et al. Arrhythmogenic right ventricular dysplasia/cardiomyopathy and cardiac sarcoidosis: distinguishing features when the diagnosis is unclear. Circulation: Arrhythmia and Electrophysiology. 2014: 7(2), 230-236.

Yayın No: PS-140

Romatoid Artrite Bağlı Gelişen Psödoşilotoraks: Bir Olgu Sunumu

DR. MELİSA ÇAKAR İRİS[1], DR. BUKET SELEN ŞAHİN[1], DOÇ. DR. BUKET ÇALIŞKANER ÖZTÜRK[1], DOÇ.DR. ERSAN ATAHAN[1]

[1]İSTANBUL ÜNİVERSİTESİ CERRAHPAŞA, CERRAHPAŞA TIP FAKÜLTESİ GÖĞÜS HASTALIKLARI ANABİLİM DALI

DR. MELİSA ÇAKAR İRİS / İSTANBUL ÜNİVERSİTESİ CERRAHPAŞA, CERRAHPAŞA TIP FAKÜLTESİ GÖĞÜS HASTALIKLARI ANABİLİM DALI

Giriş: Romatoid artrit, en yaygın olarak teşhis edilen sistemik inflamatuar eklem hastalığıdır. Bu hastalık, özellikle kadınlar, sigara içen bireyler ve ailesinde hastalık öyküsü bulunan kişilerde daha sık görülmektedir. Tanı kriterleri arasında, başka bir patolojik durumla açıklanamayan belirgin eklem şişliği bulunan en az bir eklem yer almaktadır. Romatoid artrit tanısı olasılığı, etkilenen küçük eklem sayısının artmasıyla paralel olarak yükselmektedir. İnflamatuvar artritli hastalarda, romatoid faktör veya anti-sitrülinize protein antikorlarının varlığı, ayrıca yüksek C-reaktif protein düzeyleri ve eritrosit sedimentasyon hızının artışı; romatoid artrit tanısını destekleyen bulgular arasında yer almaktadır (1). Plevral hastalık, romatoid artritin bilinen bir belirtisi olmakla birlikte, genellikle subklinik seyir gösterir. Erkeklerde daha yaygın olup, hastaların %30'unda romatoid nodüller veya interstisyel akciğer hastalığı ile birlikte gözlemlenmektedir.Romatoid artrit ile ilişkili plevra tutulumunda, genellikle düşük pH, düşük glikoz ve nötrofil baskınlığı ile birlikte yüksek laktat dehidrogenaz (LDH) seviyelerine sahip eksüdatif bir plevral effüzyon görülür.Romatoid plevral efüzyonlar genellikle kendiliğinden iyileşir veya romatoid artrit tedavisiyle düzelir, bu nedenle özel bir hedef tedavi genellikle gerekmez.Semptomatik olup kendiliğinden iyileşmeyen plevral efüzyonlar, tedavi gerektiren durumlar arasında yer almaktadır. Bu durumda; steroid olmayan anti-inflamatuar ilaçlar, oral glukokortikoidler veya ileri vakalarda intraplevral glukokortikoidler etkili olabilir (2).Bu nadir görülen romatoid plörezili psödoşilotoraks olgusunu, klinik özelliklerini ayrıntılı bir şekilde ele alarak sunmayı amaçladık.

Olgu: Hastamız 74 yaşında erkek hasta bilinen Ülseratif kolit(2 senedir) ve Romatoid artrit(22 senedir) tanıları mevcuttu. 5-ASA ve metotreksat tedavisi almaktaydı. 50 p-y sigara öyküsü olup; 5 senedir kullanmıyordu.Romatoloji tarafından takipli olan hastanın çekilen batın bt görüntülemesine giren akciğer kesitlerinde sağ akciğerde 3 cm plevral sıvı (Görsel 1) olması üzerine hasta göğüs hastalıkları polikliniğimize yönlendirilmişti. Solunumsal yakınması olmayan hastanın anamnezinde 20 senedir akciğerinde sıvı olduğunu bildiği ancak daha önce hiç örnekleme yapılmadığı öğrenildi. Hastanın tetkik edilmek üzere: PA-AG (Görsel 2), spirometri ve laboratuvar tetkikleri istendi. Spirometrisinde FEV1/FVC:74,1 FEV1:2710 ml %109, FVC:3650 ml %112

olduğu görüldü.Hastaya USG eşliğinde torasentez yapıldı (Görsel 3). Sıvı görünümü süt renginde, koyu kıvamlı olduğundan plevral sıvıdan trigliserid ve total kolesterol bakıldı. Plevral sıvı ve eş zamanlı kan biyokimyası değerleri tablo-1 de görülmektedir. Plevral sıvı kültürlerinde üreme olmadı. Plevral sıvı biyokimyasında eksuda karakterinde ,düşük glukoz, yüksek LDH seviyesi görüldü. Hastamızda trigliserid normal iken total kolesterol yüksekliği saptanması psödoşilotoraks geliştiğini gösterdi. Hastanın klinik olarak solunumsal semptomu olmadığından medikal / boşaltıcı torasentez tedavisi düşünülmedi. Hasta kliniğimizde takibe alındı.

Görsel 1

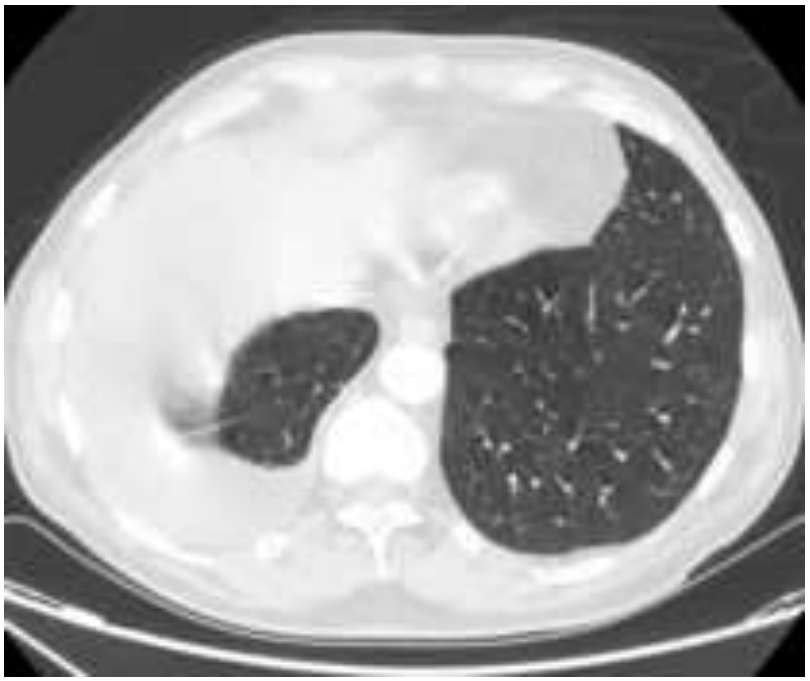

Batın bilgisayarlı tomografisinde görüntülenen akciğer kesiti

Görsel 2

Postero-anterior akciğer grafisi

Görsel 3

Plevral sıvının makroskopik görüntüsü

Tablo 1

Parametre	Değer
Dış görünüş	Süt görünümlü
Sıvı toplam protein	4,4 gr/dL
Serum toplam protein	6,8 gr/dL
Glukoz	2,4 mg/dL
Sıvı LDH	1537 U/L

Serum LDH	152 U/L
Sıvı albumin	2,4 mg/dL
Serum albumin	4,03 mg/dL
Sıvı trigliserid	18 mg/dL
Sıvı total kolesterol	271 mg/dL

Plevral sıvı ve serum sıvı parametreleri

Sonuç: Psödoşilotoraks, romatoid plörezilerde literatürde nadiren bildirilmiştir. Olgumuzda yıllardır plevral sıvı mevcut olup herhangi bir artış gözlenmemesine rağmen hiç örnekleme yapılmamış olması, bu durumun değerlendirilmesini gerektirmiştir. Bu olgu, romatoid plörezilerin farklı seyir özellikleri gösterebileceğini göz önünde bulundurmayı gerektirmektedir.

Anahtar Kelimeler: plevral efüzyon, psödoşilotoraks, romatoid artrit

Kaynakça

1)Wasserman AM. Diagnosis and management of rheumatoid arthritis. Am Fam Physician.2011;84(11):1245-1252.

2)Abbas R, Khan MA, El Khoury A, AlMahdy A, Hishmeh MA. Rheumatoid arthritisassociated recurrent pleural effusion. Respir Med Case Rep. 2024 Oct5;52:102129. doi: 10.1016/j.rmcr.2024.102129. PMID: 39498239; PMCID:PMC11532488.

Yayın No: PS-141

Dev Sol Atriuma Bağlı Ses Kısıklığı Gelişen Ortner Sendromu Olgusu

Tuğba Önyılmaz[1], Sevil Aydoğan Diş[1], Serap Argun Barış[1], Sevtap Doğan[2], İlknur Başyiğit[1]

[1]KOCAELİ ÜNİVERSİTESİ ARAŞTIRMA VE UYGULAMA HASTANESİ GÖĞÜS HASTALIKLARI ANABİLİM DALI
[2]KOCAELİ ÜNİVERSİTESİ ARAŞTIRMA VE UYGULAMA HASTANESİ RADYOLOJİ ANABİLİM DALI

Sevil Aydoğan Diş / KOCAELİ ÜNİVERSİTESİ ARAŞTIRMA VE UYGULAMA HASTANESİ GÖĞÜS HASTALIKLARI ANABİLİM DALI

Giriş: Kardiyovasküler nedenlere bağlı gelişen sol rekürren larengeal sinir basısı sonucu ses kısıklığı Ortner Sendromu olarak adlandırılmaktadır. Kalp kapak hastalıkları, torasik aorta anevrizması, konjenital kalp hastalıkları gibi çeşitli kardiyak patolojilere bağlı sol rekürren larengeal sinir, pulmoner arter ve aort arasında veya aort ile aortik ligaman arasında sıkışmakta ve paraliziye bağlı ses kısıklığı oluşmaktadır. Burada ses kısıklığı ile başvuran, klinik, laboratuvar ve radyolojik incelemeler sonucunda Ortner sendromu tanısı alan bir vaka sunulmaktadır.

Olgu: 72 yaşında kadın hasta, yaklaşık 7 aydır olan ses kısıklığı şikayeti ile polikliniğimize başvurdu. Anamnezde KBB tarafından rekürren larengeal sinir basısı değerlendirilmek üzere çekilen Toraks BT tetkiki ile yönlendirildiği öğrenildi. Aktif solunumsal şikayeti yoktu. Ateş, gece terlemesi, kilo kaybı tariflemiyordu. Bilinen HT tanısı ve mitral kapak replasmanı operasyonu öyküsü olup sigara kullanım öyküsü yoktu. Fizik muayenesinde solunum sistemi değerlendirmesi normaldi. KBB değerlendirmesinde ise sol vokal kord paramedian paralizisi olduğu öğrenildi. Laboratuvar parametrelerinde hemogram, biyokimya, tiroid fonksiyon testleri sonuçlarında patoloji saptanmadı. Ancak BNP değeri (serum 389 ng/L, normal değer < 125 ng/L) hafif yüksekti. Toraks BT' de kardiyotorasik oran artmış ve asendan aort çapı 48 mm ölçülerek artmış olarak değerlendirildi. Biatriyal dilatasyon izlendi (Resim1). Aynı zamanda özofagus proksimali dilate (Resim2) görünümde olup sol atrium basısına sekonder olarak değerlendirildi. Boyun BT değerlendirilmesinde ise ses kısıklığını açıklayıcı bir patoloji saptanmadı. Ekokardiyografide sol atrium çapı 11,3 cm (normal değer 1,9-4 cm) ölçülerek dev sol atrium olarak tanımlandı. Ekokardiyografide sol atrium dilatasyonu dışında pulmoner arter ve asendan aortada genişleme, ileri TY ve pulmoner HT tespit edildi. Mevcut bulgulara dayanarak hastada sol vokal kord paralizisini açıklayacak dev sol atriyum basısı dışında herhangi bir etyolojik faktör saptanmadı ve hastaya Ortner sendromu tanısı konuldu.

Resim 1

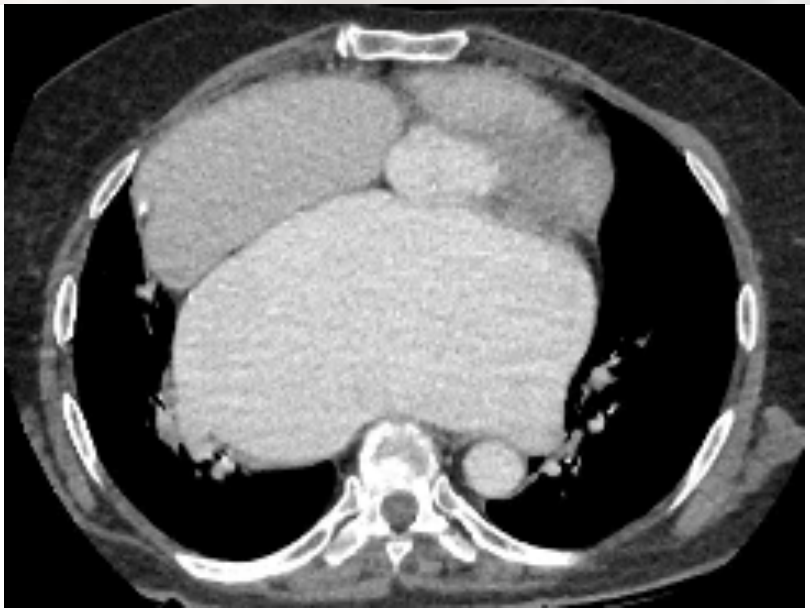

Toraks BT mediasten kesitinde; Kardiyotorasik oranda artış ve biatriyal dilatasyon izlenmektedir.

Resim 2

Toraks BT parankim kesitinde; özofagus proksimalde dilate görünümde izlenmektedir.

Sonuç: Sık gözlenen ses kısıklığı semptomunun nadir bir sebebi olan Ortner sendromu, özellikle kardiyovasküler hastalık öyküsü olan ve ileri yaş hastalarda etyolojiye yönelik gerekli tetkiklerin planlanması ve uygun yönlendirmelerin yapılabilmesi için akılda tutulması gereken önemli bir sendromdur.

Anahtar Kelimeler: Ses kısıklığı, Ortner Sendromu, Rekurren Laringeal Sinir

Kaynakça

1. Thirlwall AS. Ortner's syndrome: a centenary review of unilat- eral recurrent laryngeal nerve palsy secondary to cardiothoracic disease. J Laryngol Otol 1997;111:869-71. (PMID:9373557).

Yayın No: PS-142

Akciğerde Multipl kaviter Lezyonlara Neden Olan Nadir Bir Durum: Olgu Sunumu

ALPASLAN AKSAKAL[1], DOÇ DR AYPERİ ÖZTÜRK[1], PROF DR AYDIN YILMAZ[1]

[1]ANKARA SANATORYUM EĞİTİM VE ARAŞTIRMA HASTANESİ

ALPASLAN AKSAKAL / ANKARA SANATORYUM EĞİTİM VE ARAŞTIRMA HASTANESİ

Giriş: Wegener granülamatozu, akciğerde nodüler ve kaviter infiltrasyonlar ile karakterize, granülamatöz inflamatuvar, etyolojisi net olarak ortaya konulamayan bir vaskülittir. Wegener granülomatozunun prevelansı avrupa ve kuzey amerikada yaklaşık yılda 23-160 kişi/milyon hastada görülmektedir. Akciğer parankimi bu hastalıktan en çok etkilenen bölge olurken plevral tutulum nadirdir. Hastalığın semptomları arasında öksürük, nefes darlığı, kanlı balgam, burun kanaması sıktır. Tanı klinik ve radyolojik bulguların yanı sıra serumda sitoplazmin antinötrofil sitoplazmik antikor (c-ANCA) pozitifliği ve histopatolojik bulgularla konulur. Multipl kaviter lezyonu olan olgu histopatolojik bulguları ve organ tutulumlarıyla birlikte sunulmuştur.

Olgu: 34 yaşındaki kadın hasta, 3-4 aydır devam eden halsizlik, iştahsızlık, son 2 ayda 5 kilo kaybı, kanlı balgam şikayeti ile öncelikle dış merkeze başvurmuş, yapılan tetkikler sonucuyla tüberküloz araştırılmak üzere tarafımıza yönlendirildi. Hastanın fizik muayenesinde bacak iç kısımlarında purpurayı andıran çok sayıda lezyon izlendi. İdrarında her zaman olmayan kırmızılık tarifledi. Hastadan alınan 3 ayrı günde olan ARB sonuçları ve Fiberoptik Bronkoskop ile balgam ARB negatif sonuçlandı. PPD 0 mm olarak görüldü. Bilgisayarlı tomografi (BT) bugularında; Sağ akciğer üst orta zonda en büyük çapında 10x7.5 cm ölçülen içinde hava sıvı seviyesi bulunan düzensiz kalın duvarlı geniş kaviter lezyon görüldü (resim.1-2). Ayrıca sol akciğer üst lob anterior segmentte yaklaşık 16 mm boyutlu diğer bir kaviter lezyon dikkati çekti. Paranazal Sinüs BT sinde sol alt konka düzeyinde daha belirgin olmak üzere bilateral ılımlı konkal hipertrofi sağ maksiller duvar kalınlaşması izlendi (resim.3). Laboratuvar tetkiklerinde c-ANCA pozitif, anti-GBM negatif sonuçlandı.Tam idrar tetkikinde protein pozitifliği görülmesi üzerine 24 saat idrar proteini toplandı. Alınan numune protein 96,8 mg/dL, 24 saat idrar proteini 871.2 mg/dL olarak sonuçlandı. Nefroloji konsültasyonu ile hastaya sol böbrek alt pol parankimden tru cut biyopsi yapıldı. Patoloji sonucu 'Nekrotizan Glomerulonefrit' olarak sonuçlandı. Hastaya Wegener Granülomatozu tanısı konuldu. Hastaya pulse steroid tedavisi başlandı. Böbrek tutulumu olması üzerine nefroloji önerisi ile siklofosfamid başlandı. Hasta halen takibimizde olup kaviter lezyonlarında tedavi sonrası regresyon gözlendi.

RESİM1

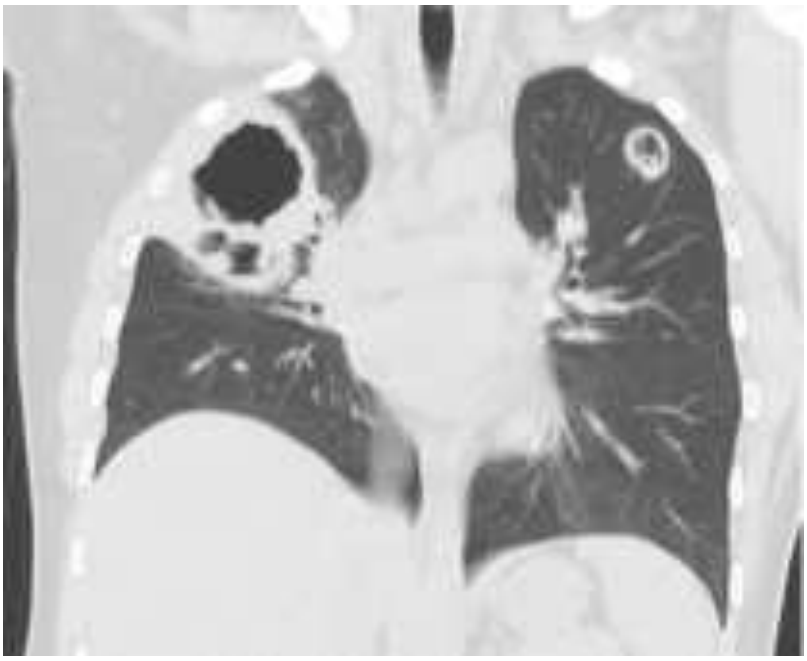

bt görüntüsü multipl kavite

resim2

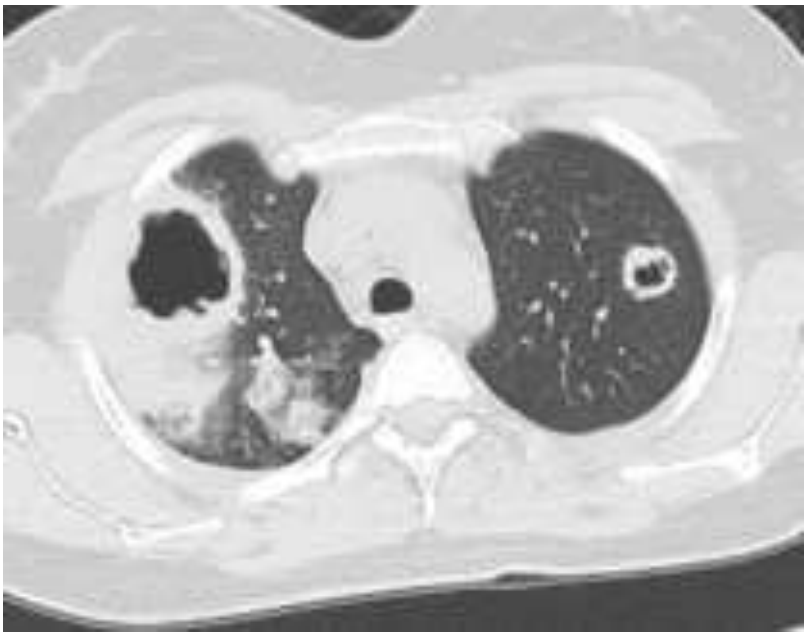

bt görüntüsü multipl kavite

resim3

paranazal bt görüntüsü

Sonuç: Wegener granülamatozunun, ayırıcı tanısı radyolojik bulguların diğer hastalıklar ile benzer olması nedeniyle dikkatli yapılmalıdır. Özellikle ülkemizde görülen yüksek tüberküloz oranları nedeniyle, kaviter lezyonlu hastalarda solunumsal semptomların ayrımı iyi değerlendirilmeli tam fizik muayenesi yapılmalıdır. Tüberküloz için mikrobiyolojik tanının olmadığı olgularda ileri tetkikler istenmeli gerekli durumlarda uzmanlaşmış merkezlerden ikinci bir görüş alınmalıdır.

Anahtar Kelimeler: Multipl kaviter lezyon, Vaskülit, Wegener Granülamatozu, Granülomatöz Polianjitis

Kaynakça

1.Zarbo JR, Torres XF, Gomez J. Nasal cavity and paranasal sinuses. In Pilch BZ ed. Head and Neck, Surgical Pathology. Philadelpihia Lippincott Williams and Wilkins 2001; 80-156.

2. Ando M, Goto A, Yamasue M, Usagawa Y, Oka H, Shigenaga T, et al. Pulmonary Vol. 9 Sayı - No. 1 15 polyangiitis caexisting with mixed connective tissue disease. Tohoku J Exp Med 2017; 242:109-14

3. Takwoingi YM, Dempster JH. Wegener's granulomatosis: an analysis of 33 patients seen over a 10-year period. Clin Otolaryngol 2003; 28(3): 187.

4. Jennette JC, Falk RJ, Bacon PA, Basu N, Cid MC, Ferrario F, et al. 2012 revised International Chapel Hill Consensus Conference nomenclature of vasculitides. Arthritis Rheum 2013; 65:1-11.

5. Berti A, Cornec D, Crowson CS, Specks U, Matteson EL. The Epidemiology of Antineutrophil Cytoplasmic Autoantibody-Associated Vasculitis in Olmsted County, Minnesota: A Twenty-Year US Population J (2023) 50 (2) : 282-286 286 Based Study. Arthritis Rheumatol. 2017 Dec;69(12):2338–50.

Yayın No: PS-145

Kardiyak Sarkoidoz: Farklı Tablolarla Başvuran Dört Olgu

Nilüfer Doruk[1], Sema Nur Doğru[1], Gülce Cansu Serin[1], Hilal Kaplan[1], Esra Aktekin Soydan[1], Serhat Erol[1], Özlem Özdemir Kumbasar[1]

[1]Ankara Üniversitesi Tıp Fakültesi Göğüs Hastalıkları Ana Bilim Dalı

Nilüfer Doruk / Ankara Üniversitesi Tıp Fakültesi Göğüs Hastalıkları Ana Bilim Dalı

Giriş: Sistemik sarkoidoz olgularının yaklaşık %5'inde klinik olarak anlamlı kardiyak tutulum saptanmaktadır. Kardiyak sarkoidozda ileti sistemi veya myokard tutulabilmektedir. Bazı hastalar doğrudan kalp tutulumu nedeniyle başvururken, bazı olgularda sarkoidoz için tarama yapılırken kardiyak tutulum saptanmaktadır. Kardiyak sarkoidoz açısından tüm olgularda ayrıntılı öykü, kapsamlı fizik muayene ve Elektrokardiyografi (EKG) şarttır. Öykü, fizik muayene veya EKG ile kardiyak tutulum kuşkusu olursa ileri tetkikler gündeme gelmelidir. Kardiyak sarkoidoz tanısı ile izlediğimiz, farklı tablolarla seyreden dört olgumuzu paylaşmak istedik.

Olgu: Olgu 1: 41 yaşında kadın hasta 2020 yılında dispne, ortopne, PND nedeni ile kardiyolojiye yatırılmış. EKO'da sol ventrikül duvarında diffüz hipokinetik alanlar saptanmış ve Ejeksiyon Fraksiyonu (EF) %38 bulunmuş. Akciğer grafisinde patolojiler nedeniyle kliniğimize danışılan hastanın geçmiş verileri incelenince, 2016 yılında başka bir merkezde yapılan akciğer biyopsisinde granülomatöz iltihap saptanması nedeniyle tüberküloz tedavisi verildiği, yanıt alınmayan olguya kısa süreli steroid uygulanıp kesildiği görüldü. Kardiyak MR'da sol ventrikülde global hipokinezi ve ventriküler kompliyansta azalma izlendi. Kardiyak sarkoidoz olarak değerlendirildi.Metilprednizolon 1mg/kg, metotreksat (MTX) 15mg/hafta ve kalp yetmezliği tedavisi başlandı. Hastanın kontrol EKO'sunda hipokinetik alanların düzeldiği, EF'nin %55'e yükseldiği görüldü. Olgu 2: pulmoner sarkoidoz, hiperkalsiüri, böbrek taşı, optik nörit öyküsü olan 30 yaşında erkek hasta steroid, metotrexat, infliximab, adalumimab gibi tedaviler almış, tedaviye dirençli olarak değerlendirilmiş. Anjina, efor dispnesi, çarpıntı şikayetleri olması nedeni ile kardiyak açıdan tetkik edildi. EKO'da sol ventrikülde hipokinetik alanlar görüldü. Kardiyak PET-BT'te sol ventrikülde tutulum ve MR'da sistolik fonksiyonda azalma, duvar hareket bozukluğu izlendi. Koroner anjiyografi ve holter normal saptandı. Steroid dozu artırıldı, mikofenolat mofetil eklendi, rituximab uygulandı. Tüm tedavilere dirançli olan olgunun takibinin 10. yılında bulgularında düzelme oldu, EKO bulguları düzelirken, akciğer bulgularında da gerileme saptandı. Olgu 3: pulmoner sarkoidoz tanısı olan 60 yaşında kadın hasta epigastrik ağrı nedeni ile başvurdu. Koroner anjiografi normal değerlendirildi. EKG'de Atriyal Fibrilasyon (AF) saptandı. Antikoagülan ve ritim düzenleyici tedaviler başlandı. Yeni tanı AF nedeni ile kardiyak tutulum açısından tetkik edildi. Kardiyak PET-BT'de inferolateral duvar bazalinde metabolizma artışı

görüldü. Kardiyak sarkoidoz olarak değerlendirilerek prednol dozu arttırıldı ve tedavisine MTX eklendi. Takiplerinde AF nedeni ile 2 kere kardiyoversiyon yapıldı. Tedavi sonrası hastanın AF'sinin düzeldiği görüldü. Olgu 4: bilinen pulmoner sarkoidoz, glokom, diyabet tanıları olan 66 yaşında erkek hastanın EKG'sinde ve sonrasında yapılan holterde sık Ventriküler Prematür Atım (VPA) izlendi. Kardiyak MR da kardiyak tutulum düşünüldü. Hastaya yüksek doz steroid ve beta bloker tedavileri verildi. Steroid tedavisi ile aritmisi düzelen hastada doz azaltılması ile yeniden VPA'ların çıkması, doz artışı ile yeniden kaybolması ile aritminin sarkoidoz ilişkili olduğu desteklendi.

Olgu 1 başlangıç ve kontrol akciğer filmi

Olgu 2 PET-BT görüntüleri

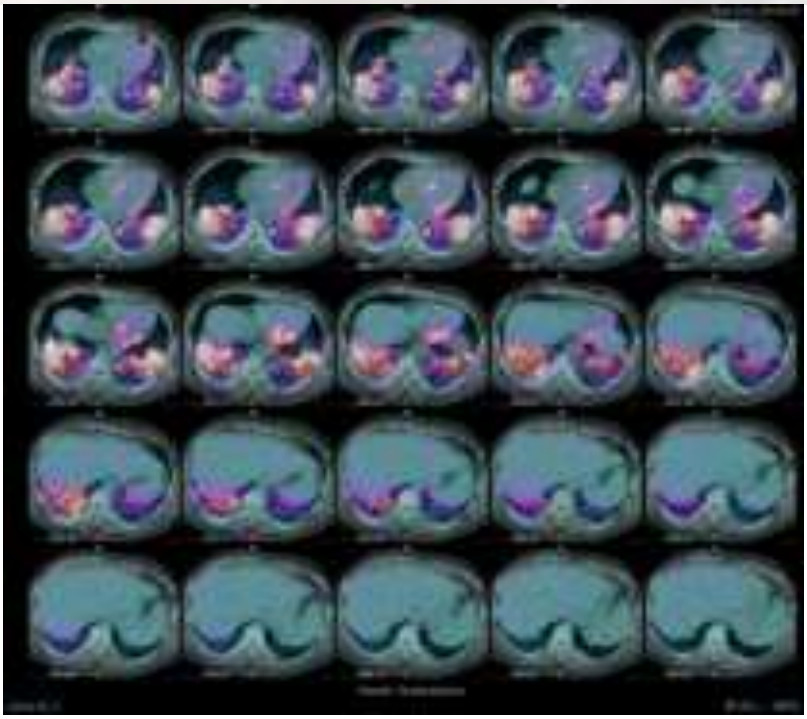

Sonuç: Bu dört olgu değerlendirildiğinde olguların farklı şikâyetlerle başvurdukları ve ilk iki olgunun kalp yetmezliği, üçüncü olgunun AF, dördüncü olgunun VPA olmak üzere farklı klinik tablolarının olduğu görülmüştür. Tanı sürecinde ilk olarak anamnez, fizik muayene ve EKG yer almıştır. Bunlarda saptanan anormallikler doğrultusundan ileri görüntüleme yapılmıştır. Sarkoidoz hastalarında kalp tutulumunun tedaviye erken başlanması için atlanmaması önemlidir.

Anahtar Kelimeler: Sarkoidoz, Kardiyak Sarkoidoz, Aritmi, Kalp yetmezliği

Kaynakça

Birnie DH, Kouranos V. Cardiac sarcoidosis. In: Bonella F, Culver DA, Israël-Biet D, eds. Sarcoidosis (ERS Monograph). Sheffield, European Respiratory Society, 2022; pp. 142–159

Thillai M, et al. BTS Clinical Statement on pulmonary sarcoidosis, Thorax 2020;0:1–17

Cheng, R. K., Kittleson, M. M., et al. (2024). Diagnosis and Management of Cardiac Sarcoidosis: A Scientific Statement From the American Heart Association. Circulation, 149(21), e1197-e1216.

Yayın No: PS-146

Pulmoner Hemorajik Sendoma Neden Olan Leptospiroz Olgusu

Esra Arslan Aksu[1], Savaş Gegin[2], Levent Özdemir[1], Özgür Günal[3], Mustafa Usanmaz[3]

[1]Samsun Üniversitesi Tıp Fakültesi Göğüs Hastalıkları A.D
[2]Samsun Eğitim Ve Araştırma Hastanesi Göğüs Hastalıkları Kliniği
[3]Samsun Üniversitesi Tıp Fakültesi Enfeksiyon Hastalıkları A.D

Esra Arslan Aksu / Samsun Üniversitesi Tıp Fakültesi Göğüs Hastalıkları A.D

Giriş: Leptospiroz, leptospira cinsi spiroketlerin neden olduğu zoonotik bir hastalıktır. Enfeksiyon sıklıkla infekte hayvanlarla yada leptospiralarla kontamine su veya toprak ile direkt temas sonrası bulaşır. Hastalık, %90 asemptomatik veya hafif seyirli olabileceği gibi, %10 çoklu organ tutulumu ile seyreden Weil hastalığı veya alveolar hemoraji ile karakterize pulmoner hemorajik sendrom (PHS) gibi ciddi klinik tablolara da yol açabilir. Pulmoner hemorajik sendrom leptospirozlu hastalarda önde gelen ölüm nedenlerindendir ve %40-60 mortaliteye sahiptir.Bu yazıda, pulmoner hemorajik sendrom ile karakterize olan, tedavide plazmaferez ve yüksek doz steroid kullanılan leptospiroz olgusu sunulmuştur

Olgu: 31 yaşında erkek hasta, karın ağrısı şikayeti ile acil serviste değerlendirildi. Anamnezinde şikayetleri başlamadan 2 hafta öncesinde farelerin bulunduğu bir depoyu temizlediği öğrenildi. Fiziki muayenesinde batında hassasiyet dışında bulgu saptanmadı. Laboratuvar tetkiklerinde; üre 239,3 mg/dL (17-43), kreatin 6,31 mg/dl (0,67-1,17), AST 50,3U/L (0-50), ALT 52,3 U/L (0-50), CRP 249,8 mg/L (0-5), WBC 1900/L, Nötrofil 1500/L, Hb 15,2 (12-17) Plt 39000/L idi. Kan gazında metabolik asidozu mevcuttu. Hastaya ilk değerlendirme sonrasında hemodiyaliz uygulandı. Ampirik seftriakson tedavisi başlandı. Klinik, radyolojik ve laboratuvar parametrelerinin takibi sırasında hastada öksürük ve nefes darlığı şikayetlerinin ortaya çıkması, total bilurubin düzeylerinin artması, trombosit değerlerinin düşmesi üzerine plazmaferez uygulandı. Serolojik testlerinde direk-indirek coombs, Anti HAV Ig M, Anti HCV, Anti HIV, HBsAg, Brucella Ig G, Ig M, Anti CMV Ig M, EBV Ig M negatif idi. Kan, idrar, balgam ve bronş lavaj kültüründe üreme saptanmadı. Bronkoalveolar lavaj kültüründe aside rezistan basil negatif idi. Reverse Transkriptaz PCR ve solunumsal virüs paneli negatif olarak saptandı. Radyolojik bulgularında; yatışındaki akciğer grafisi normal olarak değerlendirilen hastanın solunumsal semptomların çıktığı 5. günde çekilen grafisinde bilateral tüm zonlarda konsolidasyon alanları izlendi.(Şekil 1) Bilgisayarlı toraks tomografisinde her iki akciğerde dağınık yamasal buzlu cam dansiteleri saptandı.(Şekil 2) .Bronkoalveolar lavaj patolojisinde hemosiderin yüklü makrofajlar izlendi. Hastadan leptospiroz için gönderilen tetkik sonucunda L. icterohaemorrhagiae antikoru 1/800 titrede pozitif saptandı. Anamnez, klinik, laboratuvar ve radyolojik bulgular ile leptospiroza

bağlı alveolar hemoraji düşünülen hastada seftriakson tedavisine bronkoskopik lavajdan sonra yüksek doz metil prednizolon (500 mgr / gün) eklendi ve 3 günde bir doz azaltılarak 15 günde kesildi. Metil prednizolon tedavisinin 3. gününden itibaren hastanın solunumsal şikayetlerinin azaldığı, bilurubin değerlerinin düştüğü ve trombosit sayısının normale geldiği gözlendi. Tedavi sonrası hasta şifa ile taburcu edildi.

Şekil 1

Şekil 1a-c: Yatış, tedavinin 5. günü ve tedavi sonu PA akciğer grafisi

Şekil 2

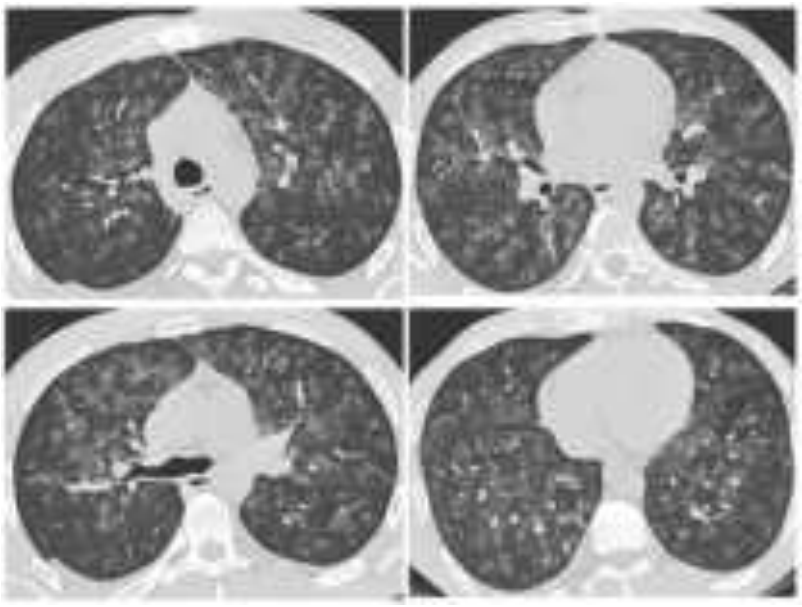

Toraks Tomografisi: Her iki akciğerde dağınık yamasal buzlu cam dansitesi

Tablo 1 Olgunun yatış günlerine göre laboratuar bulguları

	Yatış	3.gün	5.gün	8.gün	10.gün	Tedavi sonu
HB	15,2	10,1	9,9	10,1	8,6	9,7
WBC (10^9/L)	1900	7820	12600	20500	9100	10600
Nötrofil (10^9/L)	1500	4800	8300	17000	7660	6500
Trombosit (10^9/L)	39000	27000	31000	305000	541000	374000
Üre (mg/dL)	239	132	129	26	36	35
Kreatinin (mg/dL)	6,31	2,6	2	0,7	0,6	0,8
AST (U/L)	50	33	35	55	31	42
ALT (U/L)	52	41	39	55	56	73
Total bilurubin(mg/dL)	2,64	10,6	14,6	25,4	6,6	2,8
CRP(mg/L)	249	137	43,6	31	7,8	4,1

Sonuç: Leptosipirozda pulmoner tutulum hafif solunum semptomları şeklinde olabileceği gibi yüksek ateş, trombositopeni, böbrek yetmezliği ve ikter ile birlikte olan pulmoner hemoraji ve ARDS şeklinde de görülebilir . Olgumuzda da trombositopeni, billürbin yüksekliği ve böbrek yetmezliği hastalığın başından beri mevcuttu. 5. günden sonra da pulmoner semptomlar ve grafi bulguları literatür ile uyumlu olarak belirginleşmişti. Leptospiroz tedavisinde semptomların süresini kısaltmak, morbidite ve mortaliteyi azaltmak, idrarla mikroorganizma atılımını azaltmak için antibiyotik tedavisi erken başlanmalıdır. Tedavide oral doksisiklin, azitromisin ve amoksisilin, parenteral penisilin G, seftriakson ve sefotaksim kullanılmaktadır.Ayrıca literatürde leptospiroza bağlı pulmoner hemorajik sendrom ve ARDS'de tedavide kortikosteroid, plazmaferez ve ECMO'nun kullanımına dair olgu sunumları mevcuttu. Olguda da antibiyotik, plazmaferez, kortikosteroid tedavi uygulandı.Sonuç olarak; leptospiroz nadir de olsa yüksek mortaliteye sahip pulmoner hemorajik sendroma neden olabilir. Klinik şüphe varlığında erken antibiyoik tedavinin başlanması ve solunumsal semptomlar eklendiğinde tedaviye eklenecek kortikosteoidlerin ve plazmaferezin mortaliteyi azaltabilmektedir.

Anahtar Kelimeler: Pulmoner hemoraji, leptospiroz, Weil Hastalığı

Kaynakça

1. SEYMAN, D., ÖZTOPRAK, N., BERK, H., KIZILATEŞ, F., ÖZSANCAK, A., & GÜNAY, V. (2015). Seftriakson ve Kortikosteroid Kombinasyonu ile Tedavi Edilen Pulmoner Leptospiroz Olgusu. FLORA, 20(1), 47-51.
2. Vijayachari P, Sugunan AP, Shriram AN. Leptospirosis: an emerging global public health problem. J Biosci. 2008;33(4):557-569. doi:10.1007/s12038-008-0074-z

3. Dong WH, Chen Z. Leptospirosis with pulmonary haemorrhage and multiple organ failure: a case report and literature review. J Int Med Res. 2021;49(5):3000605211019665. doi:10.1177/03000605211019665
4. Jones RC, Opal SM. Leptospirosis. In: PDxMD Infectious Diseases Volume 1: Bacterial, 1st ed. Philadelphia: Elsevier Science, 2003: p.297-322.

Yayın No: PS-147

Uterus Sarkoidozu: Malignite İle Karışan Nadir Bir Olgu

Mert Savcı[1], Kadirhan Gürsoy[1], İpek Sertbudak[2], Şebnem Batur[2], Ersan Atahan[1]

[1]Cerrahpaşa Tıp Fakültesi ,Göğüs Hastalıkları Anabilim Dalı
[2]Cerrahpaşa Tıp Fakültesii Patoloji Anabilim Dalı

Mert Savcı / Cerrahpaşa Tıp Fakültesi ,Göğüs Hastalıkları Anabilim Dalı

Giriş: Sarkoidoz, multisistemik granülomatöz bir hastalık olup en sık akciğerleri ve mediastinal lenf nodlarını etkiler. Ekstrapulmoner tutulumlar arasında cilt, göz ve lenf nodları yer alırken, genitoüriner sistem tutulumu oldukça nadirdir. Literatürde uterus tutulumuna dair yalnızca sınırlı sayıda vaka bildirilmiştir. Bu nadir tutulumlar, klinik tabloların çeşitliliği nedeniyle tanı zorluğu yaratabilir. Bu olguda, metastatik uterin myom ön tanısıyla total abdominal histerektomi ve bilateral salpingo-ooferektomi (TAH+BSO) yapılan ve ileri tetkiklerle sarkoidoz tanısı alan 48 yaşında bir kadın hasta sunulmaktadır.

Olgu: Epilepsi tanılı 48 yaşında kadın hasta, 6 ay içinde 10 kilogram kayıp ile dış merkeze başvurmuş. Solunumsal yakınması olmamış. Sigara, tüberküloz geçirme veya temas öyküsü yok. Çekilen Toraks BT'si sol akciğer üst lob apikoposterior segmentte 15x12 mm ve 35x32 mm boyutlarında kitle lezyonları saptanmış. PET-BT'de, sol akciğer üst lobda anteriorda mediastinal plevral yüzle ilişkili 22 mm genişliğinde (SUVmax: 7.5) ve apikoposterior segmentte fissür hattına oturan 33 mm genişliğinde (SUVmax: 14.39) yoğun hipermetabolik kitleler görülmü. Sol alt lob posterobazal segmentte spiküle konturlu 13 mm genişliğinde (SUVmax: 6.73) kitle izlenmiş. Mediastende subkarinal ve bilateral hiler bölgede sınırları belirgin, hipermetabolik lenf nodları (SUVmax: 4.79) saptanmış. Çekilen Pelvik MRG'de leiomyom ile uyumlu kitle lezyon görülmes i üzerine multidisipliner konseyde değerlendirilmiş ve metastatik myom ön tanısı ile uterus tru-cut biyopsi yapılmış. Leiomyom ile uyumlu değerlendirilmesi üzerine akciğer lezyonları metastaz ile uyumlu düşünülmüş. Akciğer lezyonlarına yönelik transtorasik tru-cut biyopsi tanısal gelmemiş, yapılan bronş lavajında malignite, tüberküloz ve diğer enfeksiyonlar lehine bulgu görülmemiş. TAH+BSO kararı alınmış ve merkezimizin kadın hastalıkları ve doğum bölümüne yönlendirilmiş. Yapılan ameliyat sonrası patoloji incelemesinde atipik hücrelere rastlanmamış olup non-granülomatöz bulgular saptanmış.Mediastinal ve parankimal tutulumların değerlendirilmesi için kliniğimize yönlendirildi Endobronşiyal ultrasonografi (EBUS) işlemi uygulandı, sağ lober (12R), subkarinal (7) ve sol hiler (11L) lenf nodlarından kriyonodal biyopsiler alındı. Geleneksel transbronşiyal iğne aspirasyon biyopsisinden (TBİAB) tanı elde edilemezken, kriyonodal biyopsi ile non-nekrotizan granülomlar saptandı ve sarkoidoz tanısı konuldu. TBC PCR, TBC kültür ve diğer enfeksiyon testleri negatif sonuçlandı. Solunum fonksiyon testleri (SFT)'ne koopere

olamadığı için Spirometri ve DLCO görülemedi. Sistemik değerlendirmede cilt, göz, karaciğer ve kalp gibi ek organ tutulumları saptanmamıştır. Uterustaki granülomların sarkoidozun nadir bir tutulum şekli olduğu değerlendirilmiştir.

Toraks BT Sol Üst Lob Lezyon

Toraks BT'sinde sol akciğer üst lob apikoposterior segmentte 35x32 mm boyutlarında kitle lezyon

Pelvik MRG

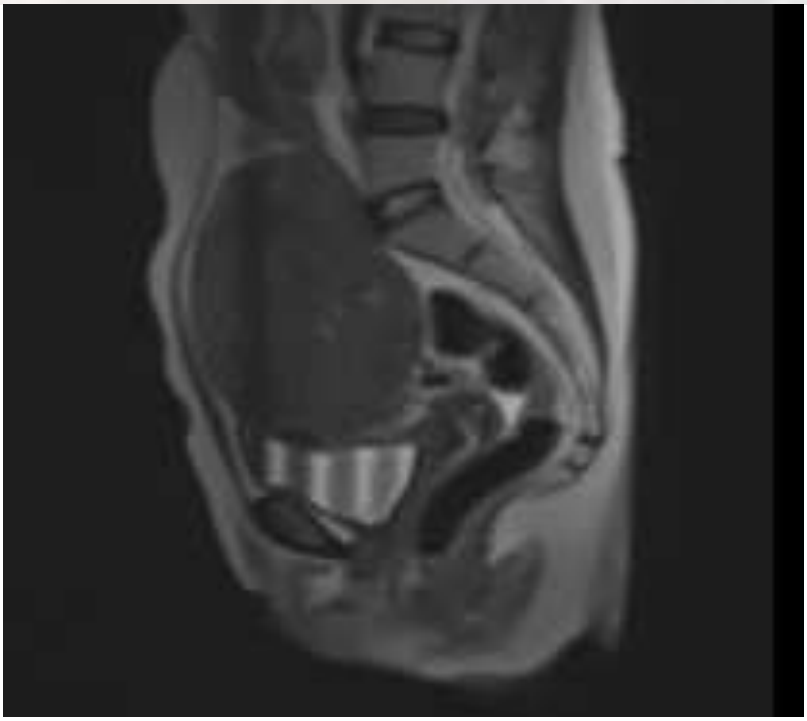

Pelvik MRG'de uterin myom ile uyumlu düşünülen kitle görünümü

Kriyonodal Biyopsi Patolojisi

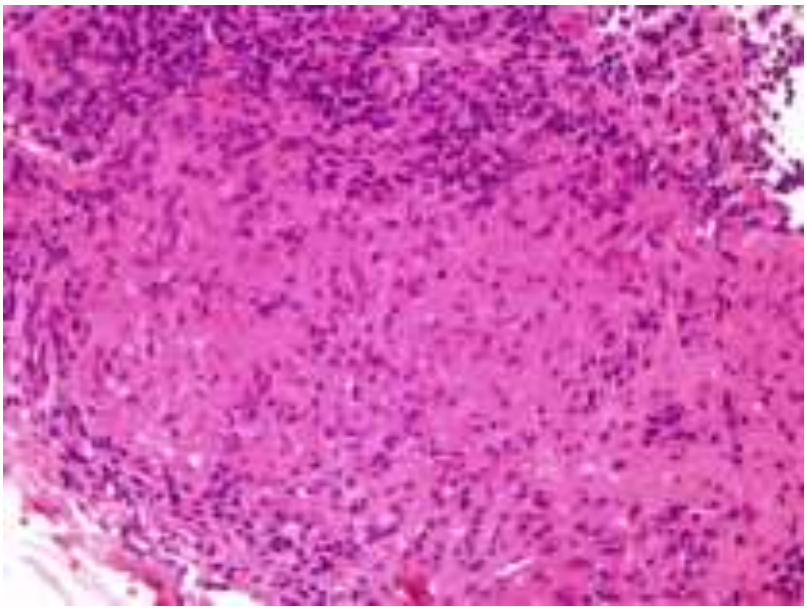

EBUS ile kriyonodal biyopsi yapılan lenf nodlarının non-nekrotizan granülom ile uyumlu patolojisi

Sonuç: Bu olgu, uterus granülomlarının ayırıcı tanısında sarkoidozun da dikkate alınması gerektiğini göstermektedir. PET-BT ve kriyonodal biyopsi gibi ileri görüntüleme ve tanısal yöntemler, bu nadir tutulumların değerlendirilmesinde değerli katkılar sunmaktadır. Malignite ve enfeksiyon dışlandıktan sonra sarkoidoz tanısı değerlendirilmelidir ve sistemik tutulum açısından multidisipliner bir yaklaşım benimsenmelidir.

Anahtar Kelimeler: Sarkoidoz, uterus tutulumu, kriyonodal biyopsi, granülomatöz hastalıklar, endobronşiyal ultrasonografi

Kaynakça

Šefčíková A, Turková M, Žurková M. Sarkoidóza ženského pohlavního ústrojí [Sarcoidosis of the female genital tract]. *Ceska Gynekol*. 2016;81(6):458-462.

Yayın No: PS-148

Tekrarlayan Venöz Tromboembolide Herediter Trombofili ve Antifosfolipid Sendromu Birlikteliği: Olgu Sunumu

Sıla Begüm Gölcük Gök[1], Fatma ARSLAN[1], Deniz Doğan Mülazımoğlu[1], Miraç Öz[1], Aslıhan Gürün Kaya[1], Serhat Erol[1], Akın Kaya[1]

[1]Ankara Üniversitesi Tıp Fakültesi Göğüs hastalıkları Anabilim Dalı

Sıla Begüm Gölcük Gök / Ankara Üniversitesi Tıp Fakültesi Göğüs hastalıkları Anabilim Dalı

Giriş: Tetiklenmemiş tekrarlayan tromboemboli (VTE) etiyolojisinde herediter trombofili araştırılmalıdır. İlk VTE atağında herediter trombofili riski %20' lerde iken tekrarlayan durumlarda risk %50' lere çıkmaktadır. Antikoagulan tedavi altında tekrarlayan VTE varlığında öncelikle tedavi uyumsuzluğu ve ilaç direnci akla gelmektedir. Ancak bu olgularda, çok nadir olsa da, altta yatan ikinci bir trombofilik antitetin varlığı atlanmamalıdır. İdiyopatik antifosfolipid antikor sendromu (AFAS), antikor-bağımlı trombofili sonucunda gelişen multisistemik bir otoimmün hastalık kompleksidir. Antifosfolipit antikorları, aktive protein C rezistansı (APCR) ve Faktör 5 leiden mutasyonu (F5L) arasındaki ilişki, üzerine araştırmaların devam ettiği güncel bir konudur.

Olgu: Akut başlangıçlı nefes darlığı, göğüs ağrısı ve hemoptizi şikayetiyle acil servise başvuran 24 yaşında erkek hastada, D-dimer yüksekliği (4121 ng/mL) ve saturasyon düşüklüğü (SpO2: %80) saptandı. Akciğer grafisinde bilateral, solda daha belirgin diyafragma yüksekliği, sol alt zonda konsolidasyon-infarkt? görüldü (Şekil 1). Pulmoner emboli (PE) ön tanısı ile çekilen pulmoner BT anjiyografide, sol pulmoner arter alt lober ve segmenter dallarında, sağ pulmoner arter alt lob posterobazal segmenter dalında akut tromboemboliyle uyumlu dolum defekti ile sol akciğer alt lob posterobazalde subplevral buzlu cam-konsolidasyon alanları, sağ akciğer alt lob posterobazalde subplevral kama-nodüler opasiteler izlendi (Şekil 2). EKO'da kalp boşlukları, duvar hareketleri normal, TAPSE: 19 mm, PAB 30, triküspid jet akım hızı 2,49 m/s olarak sonuçlandı. Akut PE tanısı ile 2x1 mg/kg Enoksaparin başlanarak kliniğimize devralındı. Özgeçmişinde 2018 ve 2021'de DVT geçirdiği öğrenildi. 2018'de Dabigatran 2x150 mg 6 ay kullandığı, 2021' de trombofili araştırıldığı, F5L pozitifliği ve APCR saptanarak, ömür boyu tedavi verildiği öğrenildi. Ancak hasta, 5 ay önce antikoagülanı kendisi bırakmıştı. DMAH tedavisi sonrası apixaban başlandı. Takibinde hipoksemisi devam eden, hemoptizisi olan hastada ANA, ANCA, anti-kardiyolipin IgG-IgM, anti-beta2glikoprotein IgG-IgM ve lupus antikoagülanı istendi. Lupus antikoagulan pozitifliği olan olgunun hem herediter hem immünolojik mekanizmalar ile tromboza yatkınlığı saptandı. Romatoloji ile konsülte deilerek AFAS tanısıyla warfarin tedavisi başlandı. Takibinde semptomları kaybolan hasta taburcu edildi.

Şekil 1.

Olgunun başvurusunda posteroanterior akciğer grafisi

Şekil 2.

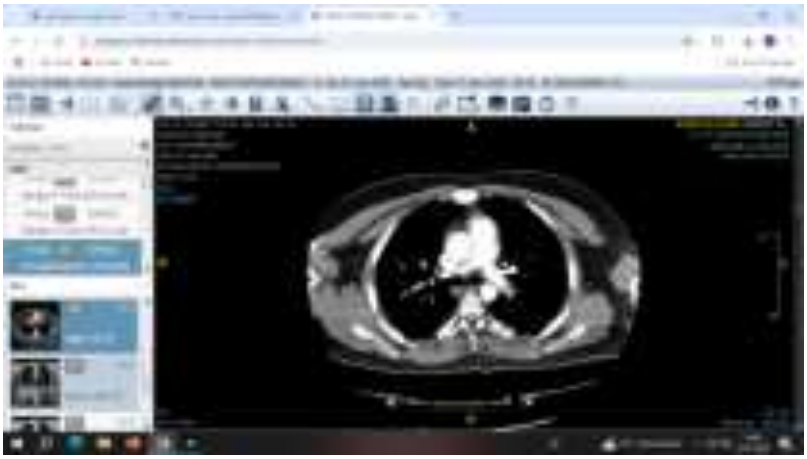

Olgunun Pulmoner BT anjiyografisinde bilateral lober ve segmenter dallarda akut tromboemboli ile uyumlu görünümler izlendi.

Şekil 2.

Sonuç: Bu olgu, tekrarlayan VTE olan hastalarda, özellikle antikoagülan tedaviye rağmen trombotik olayların devam ettiği durumlarda, birden fazla trombofilik faktörün birlikte bulunabileceğini göstermektedir. Herediter trombofili ve AFAS birlikteliği, tromboz riskini artırarak tedavi yönetimini daha karmaşık hale getirebilir. Bu nedenle, tekrarlayan PTE öyküsü olan hastalarda kapsamlı bir trombofili taraması yapılması ve tedavi planının multidisipliner bir yaklaşımla düzenlenmesi önemlidir.

Anahtar Kelimeler: AFAS, Trombofili, aktive protein C rezistansı, tromboembolizm, Lupus antikoagülanı

Kaynakça

Foret T, Dufrost V, Lagrange J, Costa P, Mourey G, Lecompte T, Magy-Bertrand N, Regnault V, Zuily S, Wahl D. Thrombin Generation Assay in Antiphospholipid Antibodies Positive Subjects as a Personalized Thrombotic Risk Assessment: State of the Art and Perspectives. Curr Rheumatol Rep. 2024 May;26(5):178-187. doi: 10.1007/s11926-024-01140-1. Epub 2024 Feb 19. PMID: 38372872.

Wahl D, Membre A, Perret-Guillaume C, Regnault V, Lecompte T. Mechanisms of antiphospholipid-induced thrombosis: effects on the protein C system. Curr Rheumatol Rep. 2009 Feb;11(1):77-81. doi: 10.1007/s11926-009-0011-7. PMID: 19171115.

Wu J, Zhou Z, Li X, Li X, Chen Y, Wang G, Wang Z. Activated protein C resistance in antiphospholipid thrombosis syndrome. Chin Med J (Engl). 2000 Aug;113(8):699-701. PMID: 11776051.

Zuily S, de Laat B, Guillemin F, Kelchtermans H, Magy-Bertrand N, Desmurs-Clavel H, Lambert M, Poindron V, de Maistre E, Dufrost V, Risse J, Shums Z, Norman GL, de Groot PG, Lacolley P, Lecompte T, Regnault V, Wahl D. Anti-Domain I β2-Glycoprotein I Antibodies and

Activated Protein C Resistance Predict Thrombosis in Antiphospholipid Syndrome: TAC(I)T Study. J Appl Lab Med. 2020 Nov 1;5(6):1242-1252. doi: 10.1093/jalm/jfaa072. PMID: 32572467.

Pontara E, Cattini MG, Bison E, Cheng C, Denas G, Pengo V. Antiphospholipid syndrome: Reversal of antiphosphatidylserine/prothrombin-induced activated protein C resistance. Thromb Res. 2022 Oct;218:17-23. doi: 10.1016/j.thromres.2022.08.004. Epub 2022 Aug 11. PMID: 35973396.

Yayın No: PS-149

Bir Yelpazenin Parçaları Eozinofilik Akciğer Hastalıkları:

Elif Selçuk[1], Zehra Haşıloğlu Kumkumoğlu[1], Raziye Nur Akın[1], Sıla Begüm Gölcük Gök[1], Aslıhan Gürün Kaya[1], Akın Kaya[1]

[1]Ankara Üniversitesi Tıp Fakültesi Göğüs Hastalıkları Anabilim Dalı, Ankara, Türkiye

Elif Selçuk / Ankara Üniversitesi Tıp Fakültesi Göğüs Hastalıkları Anabilim Dalı, Ankara, Türkiye

Giriş: Eozinofilik akciğer hastalıkları kanda, dokuda eozinofili ve akciğer tutulumu ile seyreden hastalık grubudur. Hastalıkların seyri ve prognozları birbirinden farklı olup; başlangıca göre akut veya kronik, tutulum yaygınlığına göre akciğere sınırlı ya da sistemik şeklinde sınıflandırılabilir. Bulgular çoğu zaman non-spesifiktir. Bu olgu serisinde periferik eozinofili nedeniyle ileri tetkik edilen akciğere sınırlı ve sistemik eozinofilik pnömoni tanıları alan hastalar sunulmuştur.

Olgu: Olgu 1: Bilinen hipertansiyon ve koroner arter hastalığı olan 76 yaş kadın hasta, bir aydır olan eforla dispnesi, çabuk yorulma, öksürük, geniz akıntısı şikayetleriyle başvurdu. Bu şikayetlerle dış merkezde sinüzit tanısı konularak antibiyotik ve antihistaminik verilmiş, ancak şikayetleri gerilememişti. Sigara öyküsü yoktu. Başvurusunda hipoksemisi olan hastanın periferik kanda eozinofil yüzdesi %26,2 olarak görüldü. Eozinofiliye yol açacak ilaç kullanım öyküsü yoktu. Bronkoalveoler lavaj (BAL) sitolojisinde %48 oranında yoğun eozinofil infiltrasyonu saptandı. Solunum fonksiyon testinde restriksiyon ve diffüzyon kapasitesinde azalma görüldü. Gaitada parazit incelemesi negatif sonuçlandı, total immunoglobulin E düzeyi normal saptandı. Toraks bilgisayarlı tomografide (BT) her iki akciğerde buzlu cam alanları ve interlobüler septumlarda kalınlaşmalar, konsolidasyon alanları dikkat çekti (Resim-1, A-B). Antinükleer antikor (ANA)+ ve antinötrofil sitoplazmik antikor (ANCA)+ pozitif saptanırken, ANCA alt tipleri negatif sonuçlandı. Hastaya eozinofilik pnömoni tanısı konuldu, kortikosteroid tedavisine 60 mg prednizolon ile başlandı takiplerinde klinik, radyolojik semptomları geriledi (Resim-1, C).Olgu 2: Bilinen kronik obstrüktif akciğer hastalığı (KOAH), aterosklerotik kalp hastalığı (ASKH), tanıları olan 48 yaşında erkek hasta kronik progresif dispne ve periferik eozinofili nedeniyle kliniğimize yönlendirildi. Özgeçmişinde 25 paket-yıl sigara öyküsü olan hasta memur olarak çalışmaktaydı. Hastanın dispne şikayeti bir yıl önce başlamış, sık tekrarlayan hastane ve yoğun bakım yatışları olmuş, antibiyotik ve steroid tedavileri verilmişti. Ciltte aralıklı döküntüsü tarifleyen hastanın on gün önce bilateral bacaklarda uyuşma ve karıncalanması başlamıştı. Periferik kanda eozinofil yüzdesi %25,9 olarak görüldü. Arter kan gazında hipoksemi saptanan hastanın solunum fonksiyon testinde erken reversibilitesi pozitif izlendi. İmmunolojik markerları, deri prick testi negatif sonuçlanırken total IgE'si yüksekliği görüldü. Göz hastalıkları ve kulak burun boğaz

muayenesinde aktif üveit veya vaskülit lehine bulgu izlenmedi. Endoskopide gastrointestinal tutulum saptanmadı. Hastaya hipereozinofilik sendrom (HES) ve eozinofilik granülomatöz polianjitis (EGPA) ön tanıları ile (Tablo-1) bronkoskopi yapıldı. BAL ve bronş mukoza biyopsi sitolojisi intravasküler yoğun eozinofil lökosit içeren, non-spesifik inflamasyon bulguları şeklinde raporlandı. Çekilen toraks BT' sinde subplevral yerleşimli yamasal konsolidasyon sahaları, buzlu cam alanları ve alt loblarda belirgin retiküler dansiteler saptandı (Resim-2,A-B). Ekokardiyografisinde akinetik-hipokinetik duvar hareketleri yanında ejeksiyon fraksiyonu %25 olarak tespit edilirken, kardiyak magnetik rezonans görüntülemesinde miyokardda subendokardiyal alanlarda fokal kontrastlanmalar izlendi . Elektromylografisinde kronik sensorimotor aksonel polinöropati saptandı. Kemik iliği biyopsisi eozinofil lökositlerde artış hipersellüler kemik iliği şeklinde raporlandı. Multidisipliner değerlendirme sonucu hastaya ANCA negatif, kardiyak-nörolojik tutulumlu EGPA tanısı konularak pulse steroid ve siklofosfamid tedavisi başlandı.

Resim-1, A-B-C

Resim 1, A-B: Sağ orta lobda daha belirgin olmak üzere her iki akciğerde sentriasiner buzlu cam dansitesinde alanlar ve interlobüler septumlarda kalınlaşmalar . C: Önceki incelemede izlenen yaygın buzlucam alanları ve konsolidasyon sahaları gerilmiştir.

Resim 2

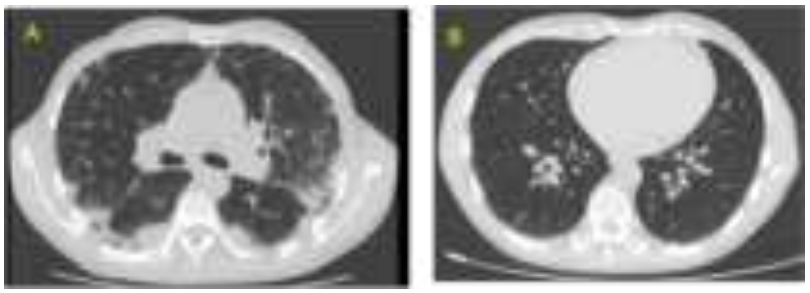

Resim 2, A: subplevral yerleşimli yamasal konsolidasyon sahaları, buzlu cam alanları ve alt loblarda belirgin retiküler dansiteler, B: konsolidasyon sahaları, buzlu cam alanlarında regresyon

Tablo 1

	Özellikler	Var	Yok
Hipereozinofilik Sendrom (HES)	1:Periferik kanda eozinofili, doku eozinofilisi/hasarı	+	
	2:Kardiyomiyopati	+	
	3:Kortikosteroid yanıtı kötü		+
	4:Santral Sinir Sistemi Tutulumu		+
Eozinofilik Granülomatöz Polianjitis (EGPA)	1:Obstrüktif hava yolu hastalığı (Astım)	+	
	2:Paranazal Sinüs Anormallikleri (Nazal polip)		+
	3: Nöropati (Mononeuritis multipleks)	+	
	4:Periferik Kan Eozinofilisi (>1x10 9/L)	+	
	5:Ekstra Vasküler Eozinofili (Biyopside)	+	

	6:ANCA pozitifliği (c-ANCA ya da anti-PR3 antikor)		+
	7:Glomerülonefrit (hematüri, proteinüri)		+
	8: Deri döküntüsü (palpable purpura)	+	
	9:Kardiyak Tutulum	+ (myokardit, konjestif kalp yetmezliği)	

Hipereozinofilik Sendrom (HES) ve Eozinofilik Granülomatöz Polianjitis (EGPA) ayırıcı tanı tablosu

Sonuç: Olgularda klinik belirtiler, laboratuvar bulguları ve radyolojik değerlendirmelerle eozinofilik akciğer hastalığı tanısı konulmuş olup uygun tedaviler planlanmıştır. Erken tanı ve tedavi, hastalığın ilerlemesini önlemede ve komplikasyonları en aza indirmede kritik rol oynamaktadır. Bu nedenle, eozinofilik akciğer hastalığı şüphesi olan hastalarda dikkatli klinik değerlendirme, kapsamlı laboratuvar testleri ve görüntüleme yöntemlerinin kullanımı büyük önem taşımaktadır. Bu olgular eozinofilik akciğer hastalığının farklı klinik tablolarla ortaya çıkabileceğini ve multidisipliner bir yaklaşımın gerekliliğini hatırlatmaktadır.

Anahtar Kelimeler: Eozinofilik Akciğer Hastalıkları, Periferik Eozinofili, Bronkoalveoler Lavaj

Kaynakça

1. De Giacomi F, Vassallo R, Yi ES, Ryu JH. Acute Eosinophilic Pneumonia. Causes, Diagnosis, and Management. Am J Respir Crit Care Med. 2018 Mar 15;197(6):728-736. doi: 10.1164/rccm.201710-1967CI. PMID: 29206477.
2. Erbaş G. Eozinofilik Akciğer Hastalıkları. Turk Radiol Semin. 2024 Apr;12(1):121-134. doi:10.4274/trs.2024.24136.
3. M. ÖZ And A. KAYA, "Eozinofik Akciğer Hastalıkları," In *Göğüs Hastalıkları Tanı ve Tedavi El Kitabı* , Bilimsel Tıp, 2021, pp.410-414.

4. D. J. Jackson And M. E. Wechsler "Eosinophilic Lung Diseases", In ERS Monograph, January 2022, pp.153-193. doi:10.1183/2312508X.erm9522

Yayın No:

Yayın No: PS-151

Primer pulmoner hipertansiyonda antikoagulasyon ne zaman verilmeli?

Dorina Esendağlı[1], Sahar Eftekhari[1]

[1]başkent üniversitesi tıp fakültesi

Sahar Eftekhari / başkent üniversitesi tıp fakültesi

Giriş: Pulmoner hipertansiyon (PH), pulmoner arterdeki basıncın anormal şekilde yüksekolması durumudur , Ortalama Pulmoner Arter Basıncı (mPAP) ≥ 20 mmHg ve genelliklediddi bir hastalık olarak kabul edilir. PH, kalp ve akciğer fonksiyonlarını etkileyebilir vetedavi edilmediğinde, organ hasarına yol açarak yaşam kalitesini önemli ölçüdedüşürebilir.PH'nin klinik belirtileri genellikle yavaşça ortaya çıkar ve solunum sıkıntısı,yorgunluk, çabuk yorulma, baş dönmesi, senkop gibi semptomlarla kendini gösterir.Buhastalık, her yaştan bireyi etkileyebilir ve tedavi edilmediğinde kalp yetmezliği gibi ciddikomplikasyonlara yol açabilir. PH'nin tedavisi, hastalığın türüne ve şiddetine bağlı olarakdeğişir. Erken tanı ve uygun tedavi, hastaların yaşam kalitesini artırabilir ve yaşam süresiniuzatabilir.PH'li hastalar sıklıkla antikoagülasyon gerektirebilecek diğer tromboemboli riskfaktörlerine sahiptir, (örneğin, pulmoner emboli, atriyal fibrilasyon, şiddetli sol kalpyetmezliği). Bu durumlar için antikoagülasyon, bağımsız olarak değerlendirilmelidir ve kişibazında karar verilmesi gerekir.

Olgu: 28 yaşında erkek hasta çarpıntı ve mükerrer senkop nedeniyle hastanemizebaşvuruyor. Yapılan ekokardiyografide (EKO) ortalama pulmoner arter basıncı (PAB) 70-75mmHg ölçülüyor. Pulmoner BT anjiografisinde (BTA) ve V/P sintigrafisinde pulmoneremboli lehine bulgu yok, romatolojik bir hastalık saptanmıyor ve senkop açısından yaplantetkiklerin sonucunda santral patoloji ekarte ediliyor. Hastaya sağ kalp kateterizasyonyapılıyor, PA 90/30 mmHg, PCWP 8, PVR 9.3 ayrıca transözofageal ekosunda küçük ASDsaptanıyor. Hastaya primer pulmoner hipertansiyon tanısı ile bosentan başlanıyor ve nörolojiönerisi ile aspirin 100 mg ekleniyor.6 ay sonra hastanın klinik olarak belirgin bir iyileşme, PVR 6.8 e geriliyor, PA 70/26/46olarak saptanıyor. 6 dakika yürüme testinde de düzelme mevcut. Hasta iyi olunca ilacınauyum azaldı ve kontrollere düzenli gelmedi. Tanıdan 5 yıl sonra tekrar senkop ile geliyor,EKO'da ölçülen ortalama PAB 110 mmHg, tekrar BTA yapılıyor ancak PTE saptanmıyor.Tedavisi bosentan yerine masitentan olarak düzenleniyor ve bir sonraki kontrolünde düzelmeolmaması nedeniyle tadalafil de ekleniyor. Durumu daha iyi olunca takiplere artık gelmiyor,dış merkeze takibe girdiği ve aynı tedavilerle takip edildiği öğreniliyor.Tanı anından 12 yıl sonra karın ağrısı ile acilimize başvuruyor. BTA'sında ana pulmonerarterin her iki ana dalında ve alt lober dallarında kronik PTE

ile uyumlu bulguları saptanıyorve sağda plevral efüzyon eşlik ediyor. Hastanın derin hipoksemisi olması nedeniyle yoğunbakıma alınıyor. Yapılan EKO'da PAB 140-150 mmHg, NT-proBNP 6572 pg/mL, plevralefüzyon eksuda ile uyumlu, CRP 318 mg/L . Hastaya kilo ve GFR sine göre uygunantikoagulasyon başlanıyor (DMAH), antibiyotik tedavisi piperasilin tazobaktam olarakveriliyor ve furosemid ile diürezi sağlanıyor. Takiplerinde senkop veya hipotansiyon olmuyorancak tüm tedavilerine rağmen oksijen ihtiyacı 15 lt/dk'dan devam ediyor. Hastaya klinikprogresyon nedeniyle masitentan ve tadalafil yanına iloprost nebül tedavisi ekleniyor veoksijen ihtiyacı 5 lt/dk'ya kadar düşünce taburcu ediliyor.

Sonuç: Primer pulmoner hipertansiyon hastalarında antikoagulasyon tedavisi ile ilgili halanet bir öneri yoktur. Yapılan çalışmalarda antikoagulasyonun verilmesi durumunda prognozve mortalite açısından daha iyi sonuçların olduğunu gösteren çalışmaların yanında etkin biryararının de olmadığını gösteren meta-analizler mevcut. Bazı çalışmalarda antikoagulasyonile daha çok kanama ve buna bağlı daha çok hastane başvuruların olduğu gösterilmiş. Ancakbu vakada da gösterildiği gibi PAH hastasında yıllar sonra da pulmoner emboli gelişebilir. Bugrup hastalarında belirli aralıklarda BTA veya sintigrafi yapılması veya tromboz riskiniazaltmak amacıyla profilaksi dozunda antikoagulasyon tedavisi açısından çalışmalarınplanlanması gerekmektedir.

Anahtar Kelimeler: pulmoner hipertansiyon, pulmoner emboli, antkoagülasyon

Kaynakça

1. Humbert, M., Kovacs, G., Hoeper, M. M., Badagliacca, R., Berger, R. M. F., Brida, M., Carlsen, J., Coats, A. J. S., Escribano-Subias, P., Ferrari, P., Ferreira, D. S., Ghofrani, H. A., Giannakoulas, G., Kiely, D. G., Mayer, E., Meszaros, G., Nagavci, B., Olsson, K. M., Pepke-Zaba, J., Quint, J. K., … ESC/ERS Scientific Document Group (2022). 2022 ESC/ERS Guidelines for the diagnosis and treatment of pulmonary hypertension. *European heart journal*, *43*(38), 3618–3731. https://doi.org/10.1093/eurheartj/ehac237

2. Preston, I. R., Howard, L. S., Langleben, D., Lichtblau, M., Pulido, T., Souza, R., & Olsson, K. M. (2024). Management of pulmonary hypertension in special conditions. *The European respiratory journal*, *64*(4), 2401180. https://doi.org/10.1183/13993003.01180-2024

3. Kearon, C., Akl, E. A., Comerota, A. J., Prandoni, P., Bounameaux, H., Goldhaber, S. Z., Nelson, M. E., Wells, P. S., Gould, M. K., Dentali, F., Crowther, M., & Kahn, S. R. (2012). Antithrombotic therapy for VTE disease: Antithrombotic Therapy and Prevention of Thrombosis, 9th ed: American College of Chest Physicians Evidence-Based Clinical Practice Guidelines. *Chest*, *141*(2 Suppl), e419S–e496S. https://doi.org/10.1378/chest.11-2301

Yayın No: PS-152

Bleomisin'e Bağlı Akciğer Toksisitesi Gelişen Germ Hücreli Over Karsinom Olgusu

Şerife Yasemin Orhanlı[1], Özlem Ataoğlu[1], Ege Güleç Balbay[1]

[1]Düzce Üniversitesi Tıp Fakültesi, Göğüs Hastalıkları Anabilimdalı

Özlem Ataoğlu / Düzce Üniversitesi Tıp Fakültesi, Göğüs Hastalıkları Anabilimdalı

Giriş: Bleomisin kanser tedavisinde kullanılan antitümoral etkili bir ilaçtır. Bleomisini inaktive eden hidrolaz enziminin akciğer dokusunda diğer dokulara oranla çok düşük düzeyde bulunmasından dolayı yan etki olarak özellikle akciğerlerde yaygın fibrozis ve interstisyel pnömoni oluşturur ve bleomisin kullanılan hastalarda akciğer hasarı gelişme oranı %3-40 oranında değişmektedir. Bu olguda radyolojik ve klinik bulguları pnömoni ile karışabilen bleomisin ilaç toksisitesini sunmayı amaçladık.

Olgu: 37 yaşında bilinen metastatik over ca (germ hücreli tm) tanılı kadın hasta 15 gündür olan nefes darlığı ve öksürük şikayeti ile başvurdu. Histerosalfingooferoktemi operasyonu geçirmiş. 4 kür bleomisin, etoposid, sisplatin tedavi protokolü uygulanmış. Son kemoterapisini 40 gün önce almış. Fizik muayenesinde genel durumu orta olan hastanın Ateş: 36.4 °C Nabız: 132 /dk Tansiyon: 115/58 mmHg Spo2: 92 (5lt/dk nazal O2), SS:18/dk idi .Solunum sistemi muayenesinde bilateral yaygın ral mevcuttu. Diğer sistem muayenesi normaldi. Laboratuvar değerlerinde CRP: 3.4 Wbc: 12.8 mm3, Neu: 9.8 mm3 iken, diğer parametreler normaldi. Torax BT'sinde bilateral yaygın buzlu cam alanları, retiküler dansite artışları ve septal kalınlaşmalar mevcuttu (Resim 1). Pnömoni ve ilaç toksisitesi ön tanılarıyla servisimize interne edildi.Hastaya moksifloksasin, metilprednizolon (40 mg),antikoagülan, inhaler tedavi başlandı. Covid PCR negatifti. Solunum fonksiyon testleri FEV1/FVC %90, FEV1 1930 ml%60, FVC 2140 ml %58 DLCO %40 izlendi. Yapılan bronkoalveolar lavaj işleminde hücre sayımında nötrofil %70.5, eozinofil %2.5, lenfosit %5.4, CD4/CD8 2 idi. Bronkoalveolar lavaj kültüründe Pseudomonas Putida üremesi oldu. Moksifloksasin stoplanıp, siprofloksasin 2x500mg ve amikasin 1x1gram başlandı. Antibiyotik tedavisinin 9.gününde CRP si 3.4 'ten 1 e gerileyen hastanın takiplerinde steroid tedavisi sonrası klinik durumunda düzelme ve PAAC kontrolünde regresyon görülmesi (Resim 2, tedavi öncesi ve sonrası) üzerine 32 mg prednol ile taburculuk planlandı.

Resim 1

Resim 2

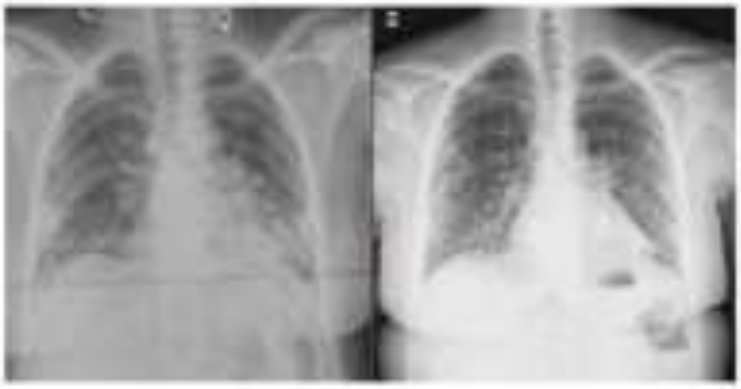

Sonuç: Kemoteröpatik ilaçlara bağlı yan etkilerin bir kısmı önlenebilir olmakla birlikte, çoğunun ne şekilde zarar vereceği tahmin edilemez. Akciğer toksisitesinin gelişmesinde, yaş, doz, diğer kemoterapik ilaçlarla birlikte kullanımı gibi risk faktörleri önemlidir. Prognozu mortal seyredebileceğinden bleomisin kullanan olgularda klinisyenin dikkatli olması gerekir.

Anahtar Kelimeler: kanser, akciğer toksisitesi, bleomisin

Kaynakça

Della Latta V, Cecchettini A, Del Ry S et al (2015) Bleomycin in the setting of lung fibrosis induction: from biological mechanisms to counteractions. Pharmacol Res 97:122–130. doi:10.1016/j.phrs.2015.04.012

Yayın No: PS-153

Aktinomikoz İle Komplike Olan Bir Bronkojenik Kist Olgusu

Coşkun Ardan Şener[1], Aydan Elmas[1], Aylin Özgen Alpaydın[1]

[1]Dokuz Eylül Üniversitesi Göğüs Hastalıkları Anabilim Dalı

Coşkun Ardan Şener / Dokuz Eylül Üniversitesi Göğüs Hastalıkları Anabilim Dalı

Giriş: Bronkojenik kist, yavaş büyüme hızına sahip,sinsi başlangıçlı ve enfekte olabilen, benign lezyonlardır. Çoğunlukla asemptomatik olan bu kistler görüntüleme sırasında tesadüfen keşfedilebilir (1). Actinomyces filamentli, aerobik ve modifiye edilmiş aside dirençli gram pozitif bir basildir (2). En yaygın olarak etkilediği alan, vakaların %50 ila %60'ını oluşturan servikofasiyal bölgedir. Pulmoner aktinomikoz günümüzde nadir görülen ancak tedavi edilebilir bir hastalıktır, bronş biyopsisi ile erken tanı mortaliteyi önemli ölçüde azaltır. Aynı zamanda erken tanı ile ameliyata gerek kalmadan antibiyotik tedavisi ile kolaylıkla tam remisyon sağlanabilmektedir (2,3). Bu olgu sunumumuzda bronş lavaj sıvısı sitolojisi sonucu pulmoner aktinomikoz tanısı konulan nadir bir olguyu literatür eşliğinde sunmayı planladık.

Olgu: 15 gündür devam eden minör hemoptizi ve öksürük şikayetiyle acil servise başvuran 55 yaşındaki kadın hastanın bilinen herhangi bir ek hastalığı ve düzenli ilaç kullanım öyküsü yoktu. Oda havasında Spo2 (periferik oksijen saturasyonu) %97 olarak tespit edildi. Hastanın vital bulguları olağan ve solunum sistemi fizik muayenesi normaldi. Hastanın 6 ay önce diş çekimi öyküsü mevcuttu. Laboratuvar değerlerinde beyaz kan hücresi 22700/uL, hemoglobin değeri 10,8 g/dL, platelet değeri 506000/uL, crp 160,3 mg/L ve d-dimer 1,81 ug/mL olarak saptandı. Hastanın ilk toraks BT taramasında da hava kisti mevcut olduğu gözlendi (Resim 1). Hastanın güncel Toraks Bilgisayarlı Tomografi (BT) anjiyografisinde pulmoner tromboemboli ile uyumlu dolum defekti görülmedi. Ancak parankimal kesitte sağ üst lobda 7*5,5 santimetre (cm) boyutlarında, hava-sıvı seviyeli, kalın duvarlı kaviter lezyonun görüldüğü bildirildi (Resim 2). Hastada ön planda düşünülen tanılar abse, tüberküloz, akciğer kanseri veya kist hidatik idi. Hastaya amoksisilin klavulanik asit 2*1000 miligram (mg) ve klaritromisin 2*500 mg tedavileri başlandı. Hastaya bronkoskopi yapıldı. Bronkoskopide tüm lob ve segment bronşlarının açık olduğu görüldü. Endobronşiyal lezyon izlenmedi. Bronş lavaj sıvısından kültür, aside dirençli basil (ARB) ve sitoloji örnekleri gönderildi. Bronş lavaj sitolojisinde bronş lavaj sıvısının malignite açısından negatif olduğu rapor edildi. Bronş lavaj sıvısı sitolojisinde actinomyces uyumlu filamentli bakteriler rapor edildi. Hastanın kliniğine bağlı olarak 6-12 ay süreyle literatür doğrultusunda uzun süreli amoksisilin klavulanik asit 2*1000 mg tedavisine devam edildi. Dört yıl önce çekilen toraks BT'sinde hava kisti kaviter kitle lezyonu olarak görülen hastaya cerrahi girişim planlandı. Hastaya videotorakoskopi yapıldı. İşlem sırasında sağ üst lobun mediastinal tarafında büllöz lezyon

gözlendi. Wedge rezeksiyonu yapılarak materyal patolojiye gönderildi. Akciğer kama biyopsi sonucu enflame bronkojenik kist ile uyumlu bulgular olarak raporlandı. Hastanın cerrahi sonrası çekilen posteroanterior akciğer grafisi(PAAG) Resim 3'te görülmektedir.

Sağ üst lobda hava kisti ile uyumlu görüntü

Sağ üst lobda 7*5,5 cm boyutlarında kaviter lezyon

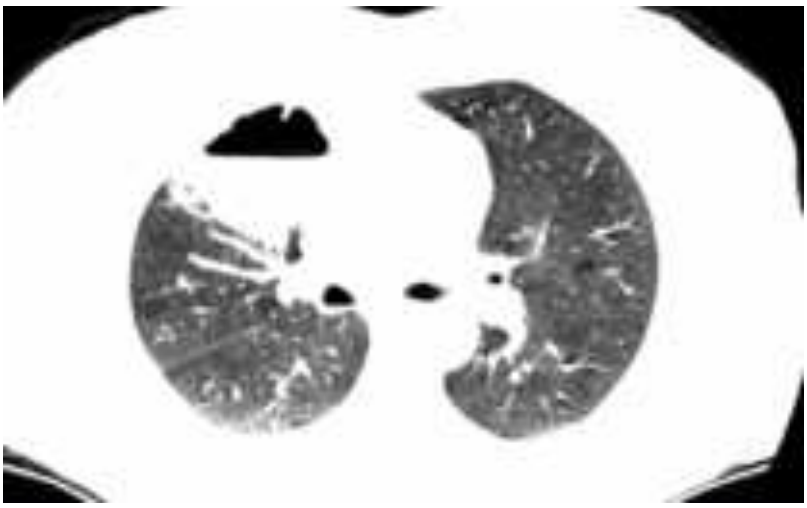

Hastanın Cerrahi sonrası çekilen PAAG görüntüsü

Sonuç: Toraks BT'de saptanan kistik lezyonlarda bronkojenik kist akla gelmelidir. Orofasiyal sistem ile ilgili komplikasyon görülen hastalarda aktinomikoz mutlaka akla gelmelidir.

Anahtar Kelimeler: Actinomyces, Bronkojenik Kist, Tüberküloz, Bronş lavaj sıvısı, Patoloji

Kaynakça

1-Sharma S, Limaiem F, Collier SA, Mlika M. Bronchogenic Cyst. 2024 Nov 9. In: StatPearls [Internet]. Treasure Island (FL): StatPearls Publishing; 2025 Jan–. PMID: 30725658.

2-G.F. Mabeza, J. Macfarlane.Pulmonary actinomycosis. European Respiratory Journal 2003 21: 545-551.

3-Ariel I, Breuer R, Kamal NS, Ben-Dov I, Mogel P, Rosenmann E. Endobronchial actinomycosis simulating bronchogenic carcinoma. Diagnosis by bronchial biopsy. Chest. 1991 Feb;99(2):493-5.

Yayın No: PS-154

HEPATOSELÜLER KARSİNOM TANILI HASTANIN PET/BT GÖRÜNTÜLEMESİNDE İNSİDENTAL PULMONER TROMBOEMBOLİ

Merve Nur DUMAN[1], Aylin ÖZGEN ALPAYDIN[1], Recep BEKİŞ[1], Pınar BALCI[1], Aydan ELMAS[1]

[1]DOKUZ EYLÜL ÜNİVERSİTE HASTANESİ

Merve Nur DUMAN / DOKUZ EYLÜL ÜNİVERSİTE HASTANESİ

Giriş: Kanser tanısı alan hastalarda venöz tromboemboli(VTE) sıklıkla görülebilmektedir. Hepatoselüler karsinom (HCC) ilişkili hiperkoagülabite sebebiyle hem lokal hem sistemik faktörler portal ven trombozuna sebep olabileceği gibi, derin ven trombozu(DVT) ve pulmoner tromboemboli(PE) ile sonuçlanabilir(1,2). Malignite tanısında ve onkoloji takibinde PET BT görüntüleri sıklıkla kullanılmaktadır(3).

Olgu: 75 yaşında erkek hasta, 3 hafta önce güncel görüntüleme sonucuyla göğüs hastalıkları polikliğine başvurdu. Kronik Hepatit C enfeksiyonuna sekonder gelişen HCC tanısı ve özofageal varisleri mevcut. Astım sebebiyle formeterol+budesonid kullanmakta olan hasta ara ara olan öksürük tariflendi. Hastanın aktif solunumsal yakınması yoktu. Belirgin kilo kaybı yoktu. Hastanın bilinen başka komorbiditesi yoktu. Yaklaşık 1 ay önce üst solunum yolu enfeksiyonu sebebiyle antibiyotik kullanım öyküsü mevcut. Yakın zamanlı travma öyküsü yoktu. Yakın zamanlı operasyon öyküsü yoktu. Yaklaşık 1 ay önce karaciğere yönelik radyofrekans ablasyon yapıldığı öğrenildi. Kemoterapi öyküsü yoktu. Sigara öyküsü 48 yıldır exsmoker 4-5 paket/yıldı.Fizik muayene sırasında belirgin solunumsal distres bulgusu yoktu. Oda havasında spontan solunumda oksijen saturasyonu: %95 ve solunum hızı: 14/dakika idi. Solunum sistemi muayenesinde patolojik bulgu saptanmadı. Pretibial ödem ve DVT bulgusu saptanmadı. Laboratuvar testlerinde Lökosit:4100 (normal, 4000-10300), nötrofil#: 2000 (düşük, 2100-6100), hemoglobin:13.9 g/dL (normal, 13.5-17.5 g/dL), trombosit sayısı:177 10^3 (normal, 156-373 10^3), üre azotu (BUN): 9.3 mg/dL (normal, 8-23 mg/dL), kreatinin: 0.87 mg/dL (normal, 0.9-1.3 mg/dL), aspartat aminotransferaz (AST): 30 U/L (normal, 0-50 U/L), alanin aminotransferaz (ALT): 24 U/L (normal, 0-50 U/L), gamma glutamil transferaz (GGT): 79 U/L (yüksek, 0-55 U/L), alkalen fosfataz (ALP): 74 U/L (normal, 30-120 U/L), CRP: 1.6 mg/L (normal, 0.2-5 mg/L), D-Dimer: 4.51ug/mL (yüksek, 0-0.55 ug/mL).15 gün önceki Toraks BT'de (Şekil 1A) sağ akciğer alt loba giden lober ve segmenter dallar içerisinde pulmoner tromboemboli ile uyumlu olabilecek dolum defekti?, VCİ 'da da trombüs ile uyumlu dolum defekti, sağ hemitoraksta 11 mm kalınlığında plevral efüzyon saptandı.1 hafta önceki FDG-PET BT'de (Şekil 1B) Sağ pulmoner arter alt lob dalı komşuluğunda artmış F-18 FDG tutulumları izlendi ve SUVmax: 7,07 idi. Vena kava inferior

hepatik düzeyde içinde hipodens alanlar dikkati çekmekte olup bu alanlarda hipometabolik olarak izlenmektedir (trombüs materyali?).Hasta malignite ile ilşkili Pulmoner emboli olarak değerlendirildi. Değerlendirme amacıyla çekilen PET/BT de emboli izlenen alanda tutulum alması nedeniyle vaka ilginç bulunmuştur. Özofageal varisleri de olan hasta antikoagülan uygunluğu açısından gastroenteroloji ile birlikte değerlendirilerek tedavi dozundan düşük molekül ağırlıklı heparin başlandı. Hastaya ek olarak Ekokardiyografi yapıldı. Sağ yapılar olağandı, VCİ subtotal kısıtlayan trombüs ile uyumlu görünüm olarak sonuçlandı. Alt Ekstremite Venöz Doppler Ultrasonografi istendi. Akut DVT görülmedi.

Şekil A

Hastanın Kontrastlı Toraks BT görüntülemesinde sağ akciğer alt lob giden lobar ve segmenter dallarda trombüs ile uyumlu? dolum defekti, ince ok ile aksiyal kesitte trombüsün seyri ve aynı alan koronal kesitte daire ile gösterildi. Kalın ok ile vena kava inferiordaki trombüs gösterildi.

Şekil B

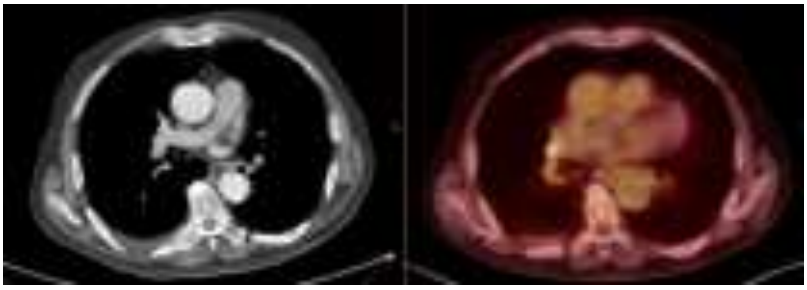

Sağ akciğer alt lob komşuluğunda FDG tutulumu olan alan ve Toraks BT görüntülemesindeki karşılığı gösterildi.

Sonuç: Malignite ilişkili akut VTE ve tümör embolisi zaman zaman karışabilmektedir. Yapılan çalışmalarda her ikisinde de FDG tutulu olmakla birlikte tümör ilişkili trombüslerin daha yüksek FDG tutulumları olduğu görülmüştür. Bu hastalarda gereksiz antikoagülan kullanımından kaçınmak için klinik/radyolojik multidisipliner değerlendirme gerekebilmektedir(4,5).

Anahtar Kelimeler: Pulmoner tromboemboli, Hepatosellüler karsinom, PET/BT, FDG, Kontrastlı Toraks bilgisayarlı tomografisi

Kaynakça

1. Zanetto, Alberto, Elena Campello, Luca Spiezia, Patrizia Burra, Paolo Simioni ve Francesco Paolo Russo. 2018. "Hepatoselüler Karsinomalı Sirotik Hastalarda Kanserle İlişkili Tromboz" *Kanserler* 10, no. 11: 450. https://doi.org/10.3390/cancers10110450
2. Wang, Y., Attar, BM, Hinami, K. *ve diğerleri*. Hepatosit Kanserli Hastalarda Venöz Tromboembolizmin Özellikleri ve Etkileri. *J Gastrointest Canc* **49** , 275–282 (2018). https://doi.org/10.1007/s12029-017-9945-6
3. Kaghazchi F, Borja AJ, Hancin EC, Bhattaru A, Detchou DKE, Seraj SM, Rojulpote C, Hess S, Nardo L, Gabriel PE, Damrauer SM, Werner TJ, Alavi A, Revheim ME. Venous thromboembolism detected by FDG-PET/CT in cancer patients: a common, yet life-threatening observation. Am J Nucl Med Mol Imaging. 2021 Apr 15;11(2):99-106. PMID: 34079639; PMCID: PMC8165725.
4. Sharma, Punit; Kumar, Rakesh; Jeph, Sunil; Karunanithi, Sellam; Naswa, Niraj; Gupta, Arun; Malhotra, Arun .Tümör trombüsünün tanımında 18 F-FDG PET-CT: İyi huylu trombüsten ayırt edilebilir mi?. Nükleer Tıp İletişimleri 32(9):s 782-788, Eylül 2011. | DOI: 10.1097/MNM.0b013e32834774c8
5. Sarswat, Sulochana; Han, Dihra; Sagar, Sambit; Kumar, Rakesh .Benign ve malign tümör trombüsünün tanınmasında 18 F-FDG PET/BT'nin rolü. Nükleer Tıp İletişimleri 44(8):s 726-731, Ağustos 2023. | DOI: 10.1097/MNM.0000000000001708

Yayın No: PS-155

Kanser Mücadelesinden Fibrozis Mücadelesine: Olgu Sunumu

Feride Marım[1], Göktuğ Şahin[1], Ümran Erbay[1], Mustafa Ersoy[2], Mustafa Gürol Celasun[3]

[1]Kütahya Sağlık Bilimleri Üniversitesi Tıp Fakültesi Göğüs Hastalıkları Anabilim Dalı
[2]Kütahya Sağlık Bilimleri Üniversitesi Tıp Fakültesi Tıbbi Onkoloji Bilim Dalı
[3]Kütahya Sağlık Bilimleri Üniversitesi Tıp Fakültesi Radyasyon Onkolojisi Anabilim Dalı

Göktuğ Şahin / Kütahya Sağlık Bilimleri Üniversitesi Tıp Fakültesi Göğüs Hastalıkları Anabilim Dalı

Giriş: Son dönemlerde fibrozis ile seyirli hastalıkların farkındalığında belirgin artış olup, umut vadeden antifibrotik tedavilerin bu süreçte rolü büyüktür(1). Sizlere mortal bir progresif hastalık sürecinden dönen hastamızı sunmak istedik.

Olgu: 68 yaş kadın hasta tarafımıza yoğun öksürük krizleri nedeniyle radyasyon onkolojisi tarafından yönlendirildi. Meme CA tanısıyla post-op mastektomi sonrası aktif radyoterapi sürecindeydi. Fizik muayenede dinlemekle orta ve alt zonlarda velcro ralleri vardı. Oda havası satürasyonu %90'dı. Radyasyon onkolojisi tarafından çekilen toraks BT'de bilateral tüm zonlarda yaygın subplevral fibrotik değişiklikleri mevcuttu(Resim 1). Hastanın RT öncesi 4 kür dosataxel ve transtuzumab tedavisi aldığı öğrenildi. Romatolojik değerlendirmede kollajen doku hastalığı düşünülmedi. Fibrotik değişikliklerin yaygın olması ön planda kemoterapiye sekonder pnömonit düşündüren hastaya 32mg metilprednizolon tedavisi başlandı. Yakın takipte metilprednizolon tedavisi 16mg'ye kadar azaltıldı. Bu süreçte RT ve KT'ye ara verildi. Tedavinin 4.ayında ciddi solunum sıkıntısı ile acile başvuran hastanın yoğun bakımda HFNO ile takibe alındığı öğrenildi. Yaklaşık 15 lt/dk maske oksijen ile satürasyonu %88 seyreden hasta servise devir alınan hastanın metilprednizolon dozu 80mg'ye kadar yükseltilmişti. Yoğun bakım yatışı öncesi çekilen Toraks BT'de fibrotik değişikliklerinde belirgin artış ve yaygın buzlu cam dansiteleri görülen hasta alevlenme düşünülerek yüksek doz steroid tedavisi ile serviste yakın takibe alındı(Resim 2). mMRC skoru 4 olup, yaklaşık 1 aylık tedavi sonrası yaklaşık 8lt/dk maske oksijen ve 16mg metilprednizolon tedavisiyle taburcu edilen hastaya progresyon gösteren fibrozis bulguları nedeniyle endikasyon dışı Nintedanib başvurusunda bulunuldu. Başvurusu kabul edilen hastaya Nintedanib 150mg 2x1 başlandı ve steroid tedavisi basamaklandırılarak kesildi. Nintedanib tedavisinin 1.ayında hastanın kliniğinde ve oksijen ihtiyacında belirgin düzelme oldu. Bulguları stabil seyreden ve akciğer grafisi takiplerinde fibrozis bulgularında progresyon görülmeyen hastanın 6.ayında endikasyon dışı başvurusu hasta solunum fonksiyon testlerine uyum sağlayamadığı için yinelendi ve onay alındı(Resim 3). Nintedanib tedavisi altında semptomları

belirgin gerileyen mMRC skoru 3'e düşen ve 2lt/dk nazal oksijen desteği altında satürasyonları %94 civarında seyreden hastanın kliniğimizce yakın takibine devam edilmektedir.

Resim 1

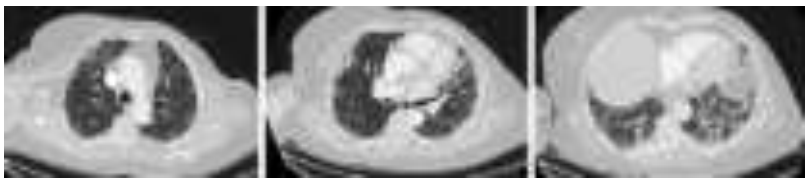

Kemoterapi sonrası çekilen Toraks BT'de bilateral yaygın fibrotik değişiklikler.

Resim 2

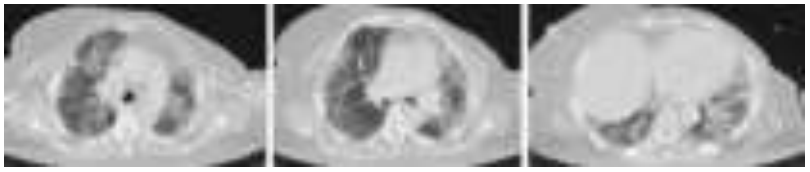

Steroid tedavisi altında progresyon gösteren fibrozis bulguları ve yaygın buzlu cam dansiteleri

Resim 3

Nintedanib tedavisi sonrası aralıklı çekilen kontrol akciğer grafilerinde fibrozis bulgularında progresyon görülmemiştir.

Sonuç: İPF ve kollajen doku hastalıkları ilişkili İAH başta olmak üzere progresif fibrozis ile seyreden hastalıkların erken tanı ve progresyonu yavaşlatmaya yönelik tedavisi önem arz etmektedir (2). Hayatımıza son yıllarda giren hedefe yönelik kemoteröpatik ajanlar ve immünoterapi ajanları yararları yanında akciğer toksisitesi açısından yakın takip gerektirmektedir (3). Bu hastalarda özellikler steroid tedavisi altında fibrozis bulgularının progresyonun yakın takip edilmesi ve gereği halinde anti fibrotik tedavi başlanması hayati önem arz edebilmektedir. Ülkemizde anti fibrotik tedavilerin ödeme yönetmeliğindeki kısıtlılıklar birçok hastada tedaviye

ulaşımı da zorlaştırmaktadır. Bunula ilgili yasal düzenlemelerin yapılabilmesi için meslek derneklerinin iş birliği zorunludur.

Anahtar Kelimeler: Progresif fibrozis, Antifibrotik, Malignite

Kaynakça

1- Raghu G, Remy-Jardin M, Richeldi L, et al. Idiopathic Pulmonary Fibrosis (an Update) and Progressive Pulmonary Fibrosis in Adults: An Official ATS/ERS/JRS/ALAT Clinical Practice Guideline. Am J Respir Crit Care Med 2022;205(9):e18-e47.

2- Shumar JN, Chandel A, King CS. Antifibrotic Therapies and Progressive Fibrosing Interstitial Lung Disease (PF-ILD):Building on INBUILD. Journal of Clinical Medicine 2021;10(11):2285.

3- Tvsvgk T, Handa A, Kumar K, Mutreja D, Subramanian S. Chemotherapy-Associated Pulmonary Toxicity-Case Series from a Single Center. South Asian J Cancer. 2021 Nov 11;10(4):255-260. doi: 10.1055/s-0041-1731581. PMID: 34984206; PMCID: PMC8719973.

Yayın No:

Yayın No: PS-158

Check-Valve Mekanizması Gözlenen Soliter Dev Bül Olgusu

Mert Savcı[1], Esra Geçgel[1], Eda Köroğlu[1], Burcu Kılıç[2], Şermin Börekçi[1]

[1]Cerrahpaşa Tıp Fakültesi, Göğüs Hastalıkları Anabilim Dalı
[2]Cerrahpaşa Tıp Fakültesi, Göğüs Cerrahisi Anabilim Dalı

Mert Savcı / Cerrahpaşa Tıp Fakültesi, Göğüs Hastalıkları Anabilim Dalı

Giriş: Dev bül formasyonlarının patogenezi henüz tam olarak bilinmemektedir. Çoğu hastada bül formasyonları yaygın amfizem ile birlikte görülmekle birlikte, nadiren soliter büller de izlenebilmektedir. Bu olgumuzda, genç bir hastada akciğer parankiminde amfizematöz değişiklikler olmaksızın gelişen dev bül formasyonu ve eşlik eden check-valve mekanizması sunulmaktadır.

Olgu: 44 yaşında erkek hasta, beş gün önce başlayan öksürük ve masif olmayan hemoptizi nedeniyle Acil Servis'e başvurdu. Hemoptizi nedeniyle tetkik ve tedavi amacıyla hasta yatırıldı. Eşlik eden solunumsal yakınması olmayan hastanın bilinen kronik hastalığı, sürekli kullandığı ilacı, tüberküloz geçirme ya da temas öyküsü bulunmamaktaydı. 10 paket-yıl sigara öyküsü olan hasta, 17 yıldır sigara kullanmadığını belirtti. B semptomları tariflemedi.Oda havasında desatüre olmayan hastanın solunum sesleri, sol orta ve alt alanda azalmış olarak izlendi. Posterior-anterior akciğer grafisinde, sol alt ve orta alanda dev bül ile uyumlu hiperlüsens alan mevcuttu. Toraks BT incelemesinde endobronşiyal uzanım gösteren lezyon izlenmedi. Sağ akciğer üst lob anterior segmentinde ve sol akciğer alt lobda alveolar hemoraji ile uyumlu olabilecek fokal buzlu cam dansiteleri saptandı. Sol akciğer alt lobda, mediastinal yapıları hafifçe sağa deviye eden, 130x180x180 mm boyutlarında, multiple septalar içeren, makrokistik görünümlü bir lezyon izlendi. Sol hemitoraksta, en geniş yerinde 8 cm olarak ölçülen, hiperdens alanların eşlik ettiği ve hemotoraks ile uyumlu değerlendirilen effüzyon mevcuttu.Laboratuvar değerlerinde akut faz reaktanlarında hafif yükseklik dışında anlamlı sonuç görülmedi.Alfa-1 antitripsin düzeyi normal saptandı. Balgam kültürü, Mikobakteri (Löwenstein) kültürü ve üç sabah balgamında yapılan ARB incelemeleri negatif sonuçlandı. Aktif hemoptizisi olan hasta embolizasyon açısından Girişimsel Radyolojiye yönlendirildi. Sol akciğeri besleyen bronşial arterde ekstravagasyon görülmüş olup partikül aracılığıyla embolizasyon yapıldı.PET-BT incelemesinde sol akciğerde yer alan kistik lezyonlarda patolojik düzeyde FDG tutulumu izlenmedi. Sol hemitoraks alt zonda, hemotoraks ile uyumlu değerlendirilen ve enflamatuar karakterde hafif düzeyli FDG tutulumu gösteren alanlar izlendi.Bronkoskopide, sol üst lob bronş segmentlerinin distorsiyone ve daralmış olduğu gözlendi. Apikoposterior segmentin girişinin check-valve mekanizması şeklinde inspiryumda açıldığı ve ekspirasyon başında kapandığı dikkat çekti. Sol alt lob girişinden itibaren sekresyona bulaşık

koagulumlar izlendi. Sol alt lob bronş segmentlerinin girişleri belirgin daralmış olup, dar girişler koagulum ile tıkalıydı. Hemoptizinin sol alt lob segmentlerinden kaynaklandığı değerlendirildi.Dev bül yapısı bulunan ve sol alt lobdan hemoptizisi olan hasta, VATS uygulanması açısından Göğüs Cerrahisi ekibine danışıldı. Büllektomi ve sol alt lobektomi endikasyonu konularak cerrahi müdahale gerçekleştirildi.Postoperatif takiplerinde, ara ara hemopteik krase yakınması olan hastaya kontrol amaçlı ikinci bronkoskopi yapıldı. Sol bronş sisteminde ana bronş açık, alt lob girişindeki güdük alanı temiz olarak izlendi. Önceki bronkoskopide saptanan sol üst lobdaki bası ve check-valve bulgularının ortadan kalktığı gözlendi. Sol alt lob girişindeki güdük alanı temiz olarak değerlendirildi ve hava kaçağı izlenmedi.Yakınmaları gerileyen hasta taburcu edilmiş olup, takiplerinde hemoptizisi tekrarlamamıştır.

Toraks BT

Hastanın sol alt lobunda izlenen dev bül formasyonu

Sol alt lob

Bronkoskopisinde sol alt lob bronşu torsiye izlendi. Alt lob girişi koagulum ile kaplı izlenmiş olup hemoptizinin kaynağı bazal sol alt lob olarak değerlendirildi.

Sol üst lob

Sol üst lob apikoposterior segment girişi daralmış izlendi. Bronş girişinin inspiryum ile açıldığı ve ekspiryum ile kapandığı dinamik olarak gözlemlendi. Check-valve mekanizması ile uyumlu düşünüldü.

Sonuç: Tek taraflı dev bül olgularında, patogenezde check-valve mekanizmasının değerlendirilmesi önemlidir. Bronkoskopik inceleme, check-valve mekanizmasının görülmesi ve dinamik solunum değişikliklerinin gözlenmesi açısından değerli bir araçtır.

Anahtar Kelimeler: Dev bül, check-valve mekanizması, hemoptizi, bronkoskopi, hava yolu obstrüksiyonu

Kaynakça

Hirata A, Saraya T, Arai N, et al. Giant bulla formation in the lung because of a check-valve mechanism. *Respir Investig*. 2017;55(1):63-68. doi:10.1016/j.resinv.2016.10.006

Yayın No: PS-159

E-cigarette or Vaping product use Associated Lung Injury (EVALI) in a 32 year old male patient - case report

Elif Karabacak Mutlu[1], Mehmet Oğuz Meşe[1], Cansu Yıldız[1], Umut Sabri Kasapoğlu[1], Kadir Kolçak[2], Emine Bozkurtlar[2], Özlem Demircioğlu[3], Mustafa Erdoğan[4], Derya Kocakaya[1]

[1]Marmara University School of Medicine, Department of Pulmonary Medicine and Critical Care
[2]Marmara University School of Medicine, Department of Pathology
[3]Marmara University School of Medicine, Department of Radiology
[4]Marmara University School of Medicine, Department of Internal Medicine, Division of Rheumatology

Elif Karabacak Mutlu / Marmara University School of Medicine, Department of Pulmonary Medicine and Critical Care

Introduction: E-cigarettes are devices which allow users to inhale an aerosol, and usually contains nicotine, flavorings, or other substances. Ever since they were released on the market, the number of users constantly increasing, especially among the adolescents. With the increasing usage of these products, EVALI (E-cigarette or Vaping product use Associated Lung Injury) is an alarming condition with several cases reported worldwide. We report a case of EVALI in a 32-year-old male patient, who was referred for interstitial lung disease (ILD) and diagnosed as EVALI in our clinic.

Case: The patient had COVID-19 in 2019, requiring hospitalization. He experienced prolonged dyspnea, and a thoracic computed tomography (CT) scan suggested ILD. In January 2023, a diagnostic wedge resection was performed, with histopathological findings confirming ILD. Methylprednisolone (64 mg) was initiated in February 2023 and gradually tapered. Due to worsening exertional dyspnea and declining carbon-monoxide diffusion capacity (DLCO), a multidisciplinary Rheumatology-Pulmonology board evaluated him in March 2024 and decided to start him on methotrexate and increased the methylprednisolone (40 mg) dosage. Despite this treatment combination, his dyspnea persisted. In January 2025, he presented to our pulmonary medicine outpatient clinic and discussed in our multidisciplinary ILD board, methotrexate discontinued and methylprednisolone dosage continued with 16 mg and he further evaluated for the underlying causes of ILD. In February 2025, new ground-glass opacities on thoracic CT prompted hospitalization for suspected ILD exacerbation (Image 1). The patient, a gas station owner, quit smoking three months ago. He had intermittent e-cigarette use, particularly during exacerbations. His exposures included dogs, horses, iguanas, and past pigeon contact in his attic, last cleaned two years ago , and there has been no re-exposure since.. No history of high-risk sexual encounters or illicit drug use was reported.Pathological reevaluation of his slides, initially assessed

as ILD, revealed mild subpleural interstitial fibrosis, smooth muscle metaplasia, lung parenchyma atrophy, and chronic inflammation with lymphocytes. Significant alveolar macrophage accumulation, peribronchiolar metaplasia, and iron deposition were noted, suggesting desquamative pneumonia and potential smoking-related lung disease. Usual interstitial pneumonia and nonspecific interstitial pneumonia were ruled out. His condition suggested progression toward a “honeycomb” lung pattern (Image 2).Given his e-cigarette exposure, clinical, and pathological findings, EVALI was suspected. The patient was treated with prophylactic trimethoprim/sulfamethoxazole 3/7days and pulse methylprednisolone (1 g for 3 days) then continued with 1mg/kg dose, resulting in dramatic recovery.

Image 1

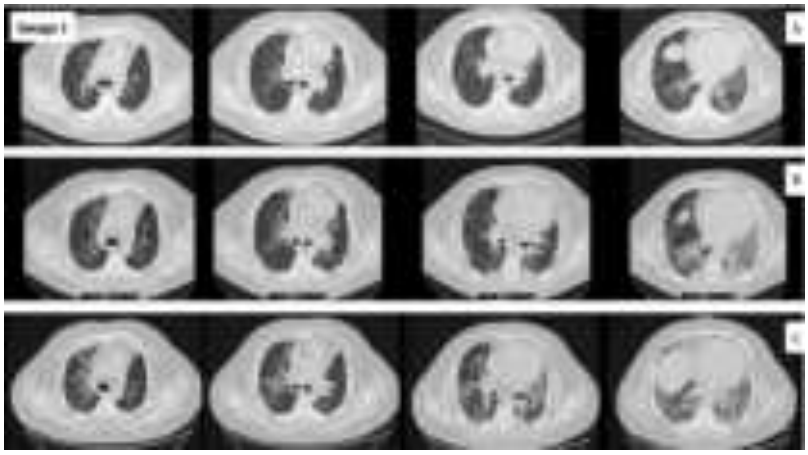

Image 1: A: August 2023 Thoracic CT Scan , B: April 2024 Thoracic CT Scan , C: February 2025 Thoracic CT Scan

Image 2

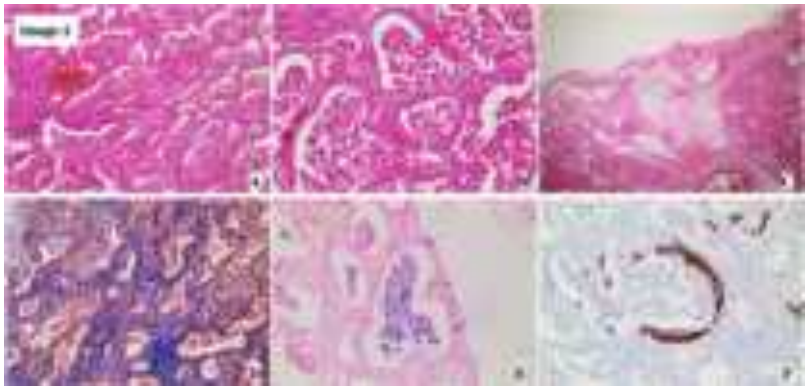

Image 2: A: Intraalveolar dense accumulation of alveolar macrophages, 10x, HE. B: Intraalveolar dense accumulation of alveolar macrophages, 20x, HE. C: Subpleural lung parenchyma atrophy, 10x, HE. D: Interstitial fibrosis, 10x, Trichrome. E: Iron accumulation in intraalveolar and focal interstitial macrophages/histiocytes, 10x, Iron stain. F: Widespread smooth muscle metaplasia in alveolar septa, 20x, Desmin.

Conclusion: EVALI started being recognized at 2019, and there are increasing case reports being reported from around the world. There are no diagnostic criteria yet but the patients history of smoking e-cigarettes, clinical , pathological and radiological findings can lead us to diagnose these patients earlier and with the emerging cases around the world raise awareness to this new age disease ; EVALI .

Keywords: EVALI, E-cigarette, E-cigarette or Vaping product use Associated Lung Injury, Case report

Kaynakça

1. Butt YM, Smith ML, Tazelaar HD, Vaszar LT, Swanson KL, Cecchini MJ, Boland JM, Bois MC, Boyum JH, Froemming AT, Khoor A, Mira-Avendano I, Patel A, Larsen BT. Pathology of Vaping-Associated Lung Injury. N. Engl. J. Med. 2019; : NEJMc1913069.

2. Agustin M, Yamamoto M, Cabrera F, Eusebio R. Diffuse Alveolar Hemorrhage Induced by Vaping. Case Rep. Pulmonol. 2018; 2018: 1–3.

3. Villeneuve T, Prevot G, Le Borgne A, et al. Diffuse alveolar haemorrhage secondary to e-cigarette “vaping” associated lung injury (EVALI) in a young European consumer. Eur Respir J 2020.

Yayın No: PS-160

Ülseratif Kolit Tanılı Olguda İntersitisyel Akciğer Hastalığı: Olgu Sunumu

Merdiye Serdaroğlu[1], Ramazan Eren[1], derya gündöner[1], Ayşe Yeter[1], Elif Yelda Özgün Niksarlıoğlu[1]

[1]Yedikule göğüs hastalıkları ve göğüs cerrahisi eğitim ve araştırma hastanesi

Merdiye Serdaroğlu / Yedikule göğüs hastalıkları ve göğüs cerrahisi eğitim ve araştırma hastanesi

Giriş: Ülseratif kolit (ÜK), inflamatuvar barsak hastalıkları (İBH) grubunda yer alan, kronik ve immün aracılı bir hastalık olup, nadir de olsa pulmoner tutulum gösterebilir. Pulmoner tutulum interstisyel akciğer hastalığı, bronşektazi, organize pnömoni ve alveoler hemoraji gibi heterojen klinik tablolar ile ortaya çıkabilir. Yüksek çözünürlüklü bilgisayarlı tomografi (YÇBT) bulguları arasında buzlu cam opasiteleri, retiküler infiltrasyonlar, bronşektazi ve fibrotik değişiklikler yer alabilir. Bu olguda, immünsupresif tedavi altındaki bir ÜK hastasında gelişen interstisyel akciğer hastalığını ve uzun dönem takibini ele alarak, bu nadir pulmoner tutulumun klinik seyrine ve yönetimine dikkat çekmeyi amaçladık.

Olgu: Ülseratif kolit tanısı ile 10 yıldır takip edilen ve bu süreçte mesalazin, adalimumab ve azatioprin tedavisi kullanmakta olan 65 yaşındaki erkek hasta, 2016 yılında nefes darlığı, öksürük ve balgam şikayetleri ile acil servise başvurdu. YÇBT görüntülemesinde, her iki hemitoraksta yaygın buzlu cam opasiteleri ve konsolidasyon alanları izlendi (Resim 1).Laboratuvar incelemelerinde enfeksiyon parametrelerinde yükselme tespit edilmesi üzerine hasta, multilober pnömoni ön tanısı ile servise yatırıldı ve ampirik geniş spektrumlu antibiyotik tedavisi başlandı. Hastanede yatışı sırasında hemoptizi gelişmesi nedeniyle, ülseratif kolite bağlı diffüz alveoler hemoraji (DAH) ve immünsupresif tedaviye bağlı Pneumocystis jirovecii pnömonisi (PCP) ayırıcı tanıları düşünüldü ve bronkoskopi uygulandı. Bronkoalveoler lavaj (BAL) örneklerinin hücresel incelemesinde ve PCP açısından yapılan analizlerde anlamlı bir patoloji saptanmadı. Gönderilen solunum viral panelinde pozitiflik yoktu. Klinik ve radyolojik değerlendirmeler sonucunda,antibiyotik tedavisine yanıt olarak belirgin iyileşme sağlandı ve hastanın tedavisi düzenlenerek kontrol randevusu planlandıktan sonra taburcu edildi. Taburculuğun ardından 3. ayda yapılan poliklinik kontrolünde,hastanın solunum fonksiyon testi sonuçları FEV1: %104, FVC: %112, FEV1/FVC: %85 ve DLCO: %76 olarak saptandı. Serolojik incelemelerde ANA pozitifliği tespit edilirken, diğer kollajen doku hastalığı ve vaskülit belirteçleri negatif bulundu. Yapılan romatoloji konsültasyonu sonucunda, romatolojik bir hastalık düşünülmedi. Radyolojik değerlendirmede, önceki kontrollerde bilateral multilober buzlu cam opasiteleri ve konsolide alanların tamamen regrese olduğu gözlendi (Resim 2). Hastaya, ülseratif kolite bağlı akciğer

tutulumu açısından FOB/BAL tekrarlandı. BAL sıvı analizinde; lenfosit oranı %17, nötrofil oranı %47, makrofaj oranı %14, eozinofil oranı %10 ve CD4/CD8 oranı 2.03 olarak tespit edildi. Multidisipliner interstisyel akciğer hastalıkları konseyinde yapılan değerlendirme sonucunda, hastada ülseratif kolite bağlı pulmoner tutulum ile uyumlu İAH tanısı konuldu ve gastroenteroloji bölümü önerilerine devam edilmesine karar verildi. Hasta, önerilen kontrollere düzenli katılım sağlamamış olup, 2024 yılında nefes darlığında belirgin artış şikayeti ile polikliniğimize başvurdu. SFT değerlendirmesinde restriktif patern ile birlikte ağır derecede difüzyon bozukluğu (DLCO: %33) saptandı. YÇBT görüntülemesinde, akciğer tutulumunun belirgin şekilde ilerlediği, daha önce mevcut olmayan bronş genişlemelerinin yanı sıra özellikle alt loblarda belirgin retiküler infiltrasyonlar ve traksiyon bronşektazilerinin arttığı gözlendi (Resim 3). Hastanın klinik kötüleşmesi, solunum fonksiyonlarındaki belirgin kayıp ve radyolojik progresyonun saptanması üzerine, sistemik steroid ve immünsupresif tedavi başlandı. Hastanın klinik takibi devam etmektedir.

Resim 1

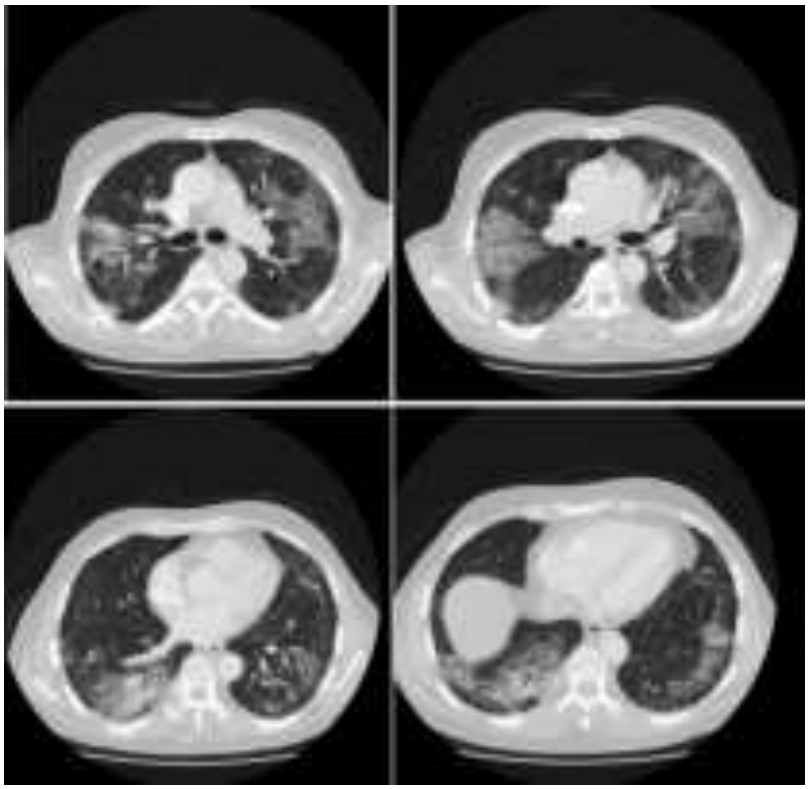

Resim 2

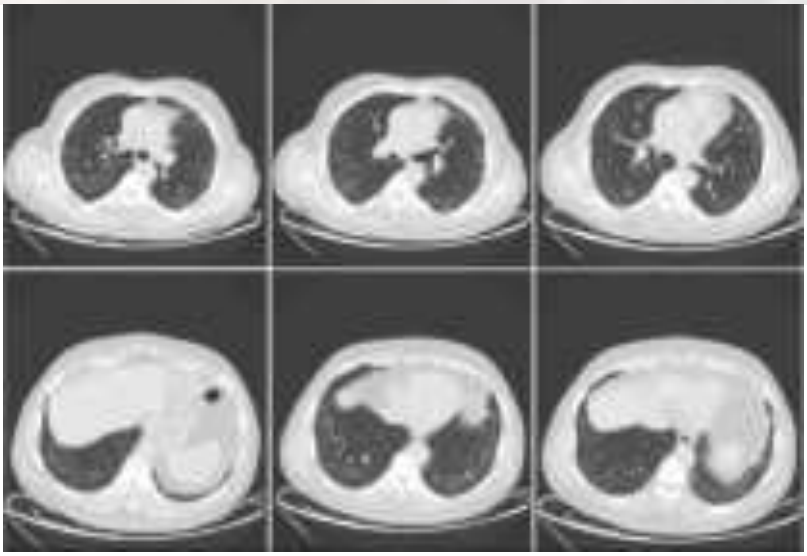

Resim 3

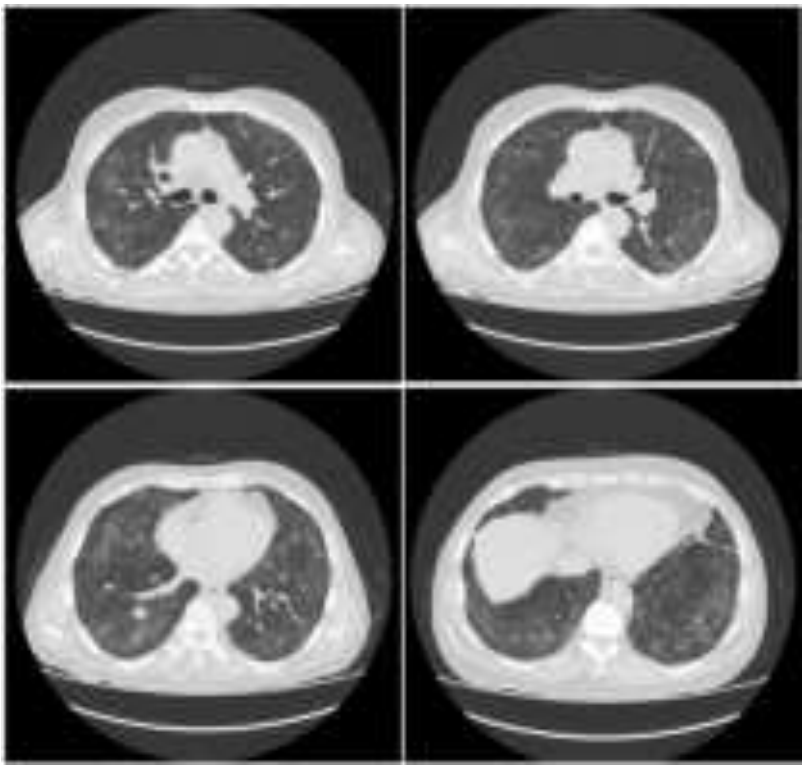

Sonuç: Olgumuzda, ülseratif kolite bağlı pulmoner tutulumun zaman içinde progresyon gösterebileceğini, düzenli takip edilmediğinde solunumsal fonksiyon kaybının belirginleşebileceğini ve uygun zamanda başlanan immünsupresif tedavinin hastalık

progresyonunu kontrol altına almada önemli bir rol oynayabileceğini ortaya koymaktadır. Bu olgudan yola çıkarak, ülseratif kolitli hastalarda pulmoner tutulumun sistematik değerlendirilmesi ve uzun dönem izlem stratejilerinin belirlenmesi, klinik seyir ve prognoz açısından kritik önem taşımakta olup, immünsupresif tedavi endikasyonlarının hasta bazında dikkatle değerlendirilmesi gerektiğini göstermektedir.

Anahtar Kelimeler: ülseratif kolit, intersitisyel akciğer hastalığı, immünsupresif tedavi

Kaynakça

De Linval QC, Barat M, Aissaoui M, Talabard MP, Martin C, Malamut G, Canniff E, Soyer P, Revel MP, Chassagnon G. Imaging findings of thoracic manifestations of Crohn's disease and ulcerative colitis. Insights Imaging. 2024;15(1):197. doi:10.1186/s13244-024-01742-4.

Yayın No: PS-161

Nivolumab İlişkili Pulmoner Arteriyel Hipertansiyon Olgusu

Pelin Sarıcoşkun[1], İsmail Hanta[1], Çağlar Emre Çağlayan[2], Pelin Pınar Deniz[1]

[1]Çukurova Üniversitesi Tıp Fakültesi, Göğüs hastalıkları AD.
[2]Çukurova Üniversitesi Tıp Fakültesi Kardiyoloji AD

Pelin Sarıcoşkun / Çukurova Üniversitesi Tıp Fakültesi, Göğüs hastalıkları AD.

Giriş: Pulmoner hipertansiyon (PH), pulmoner arter basıncının (PAB) artışı ile karakterize ve birçok klinik duruma eşlik edebilen heterojen bir hastalık grubudur. PH hemodinamik olarak prekapiller, postkapiller veya her ikisini birden içerebilir. Patofizyolojik mekanizmalar, hemodinamik karakteristikler ve tedavi yaklaşımları açısından beş ayrı grupta incelenmektedir. Biz akciğer squamöz hücreli kanser nedeniyle nivolumab tedavisi alan ve tedaviden sonra pulmoner arteriyel hipertansiyon (PAH) gelişen hastamızın tanı ve tedavi yönetimini paylaşmayı amaçladık.

Olgu: 61 yaşında 2016 yılından itibaren metastatik squamöz hücreli akciğer kanseri ile takip edilen erkek hasta son 2 aydır olan nefes darlığı şikayeti ile hastanemize başvurdu. 2022 yılında sol akciğer alt rezeksiyon olan hasta öncesinde radyoterapi ve sonrasında 2.5 yıl nivolumab tedavisi almış. Hasta 2 aydır olan nefes darlığı ile birçok kez dış merkez polikliniğe ve acil servise başvurmuş. Hipoksisi ve ek solunumsal şikayeti olmayan hastaya çekilen pulmoner bilgisayarlı tomografi anjiografide emboliyi düşündürecek dolum defekti izlenmedi. Hastanın dış merkezde yapılan ekokardiyografisinde EF: 60, sistolikPAB: 85 mmHg ve hafif perikardiyal efüzyon mevcuttu.PH etyolojisi için hastadan istenen batın ultrasonografide pulmoner hipertansiyona neden olacak karaciğer hastalığı veya portal hipertansiyon saptanmadı. Nivolumab öncesi solunum fonksiyon testinde (SFT) FEV1/FVC: 63 FEV1: %71 FVC: %89, 2025'te yapılan SFT'sinde FEV1/FVC: 63 FEV1: %62 FVC: %79'du. Hastanın romatolojik tetkiklerinde patolojik bulgu saptanmadı. BNP değeri 3411 pg/mL olan hastanın hastanemizde yapılan ekokardiyografisinde: sistolik PAB:75mmHg, septum D şeklini almış, sağ kalp dilatasyonu izlenmesi üzerine hastaya kalp kataterizasyonu işlemi yapıldı. Kataterizasyon ile ölçülen iloprost sonrası ortalama PAB: 31 mmHg, PVR: 8.7, PCW: 10 mmHg olarak raporlandı. İşlemde koroner arterlerde darlık saptanması üzerine RCA VE LAD bölgelerine stent takıldı ve medikal tedavisi düzenlendi. Kataterizasyon işlemi sonrası PH konseyinde tartışılan hasta grup 1 ilaç ilişkili pulmoner hipertansiyon kabul edilerek hastaya masitentan 10mg 1*1 başlandı. Hasta kardiyoloji ve göğüs hastalıkları bölümlerince takibe alındı.

Resim

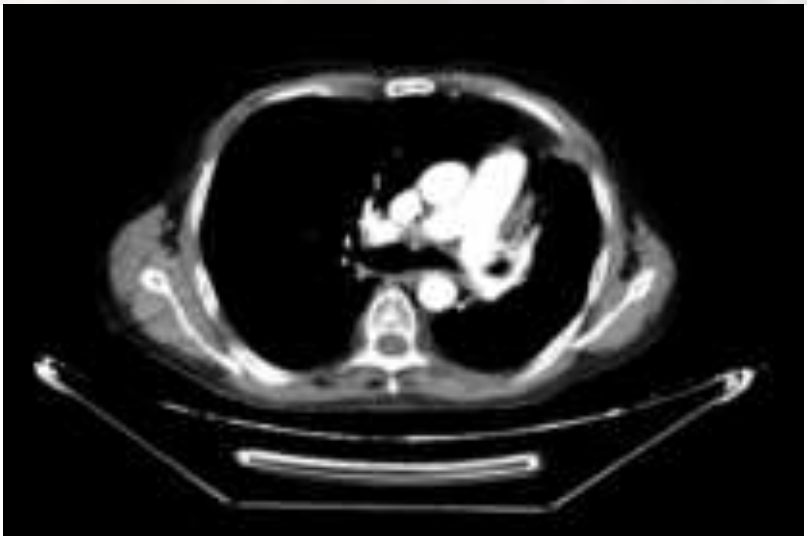

Olgumuzun kontrastlı toraks BT'sinde mediasten kesitinde pulmoner arter çapı aort çapından geniş izlenmektedir.

Sonuç: İlaç ilişkili PAH'ta tanı yaklaşımı ve tedavi PAH'ın diğer alt grupları ile benzerdir. Hafif PH ve düşük riskli hastalarda tetikleyici ilacı kesmek yeterli olabilir, bu hastaların 3-4 ay izlenmesi önerilir. İlaç kesildikten sonra hemodinami düzelmiyor, ilaç kesilemiyor veya başvuru anında ağır PAH var ise PAH spesifik tedavi başlanabilir. İlaç ilişkili PAH önemli bir klinik sorundur. Tüm PAH hastaları öykülerinde olası ilaç kullanımı yönünden değerlendirilmelidir.

Anahtar Kelimeler: Nivolumab, pulmoner hipertansiyon, pulmoner arteriyel hipertansiyon

Kaynakça

Fournel L, Boudou-Rouquette P, Prieto M, Hervochon R, Guinet C, Arrondeau J, Alexandre J, Damotte D, Wislez M, Batteux F, Icard P, Goldwasser F, Alifano M. Nivolumab increases pulmonary artery pressure in patients treated for non-small cell lung cancer. Cancer Chemother Pharmacol. 2020 Oct;86(4):497-505. doi: 10.1007/s00280-020-04142-9. Epub 2020 Sep 16. PMID: 32936316.

Yuanli Lei, Weijia Wang, A case report of severe pulmonary arterial hypertension after nivolumab, an IgG4 anti-PD1 monoclonal antibody, *European Heart Journal - Case Reports*, Volume 8, Issue 5, May 2024, ytae222, https://doi.org/10.1093/ehjcr/ytae222

Chen J, Wen Y, Chu X, Liu Y and Su C (2022), Pulmonary adverse events associated with hypertension in nonsmall cell lung cancer patients receiving PD-1/PD-L1 inhibitors. Front. Pharmacol. 13:944342. doi: 10.3389/fphar.2022.944342

Yayın No: PS-162

İlginç Bir Yabancı Cisim Öyküsü

Elif Ertekin[1], Aydan Elmas[1], Furkan Metin Okudan[1], Kemal Can Tertemiz[1], Gökçen Ömeroğlu Şimşek[1], Can Sevinç[1]

[1]Dokuz Eylül Üniversitesi Tıp Fakültesi Göğüs Hastalıkları Anabilim Dalı

Elif Ertekin / Dokuz Eylül Üniversitesi Tıp Fakültesi Göğüs Hastalıkları Anabilim Dalı

Giriş: Yabancı cisim aspirasyonu yetişkinlerde çocukluk çağına göre daha az görülür. Yabancı cisim aspirasyonu solunum arresti gibi ciddi durumlara sebebiyet verebileceği gibi bazen aylarca asemptomik seyredebilir. Klinik durum, aspire edilen yabancı cisim, cismin bulunduğu lokalizasyon, cismin yer değiştirip değiştirmediği, hava yolu tıkanıklığının şiddeti, hastanın yaşı ve ek hastalıkları gibi faktörlere bağlı olarak farklılık gösterir(2). Bu olgu sunumunda yetişkin bir erkek hastanın çok büyük boyutta bir diş materyalini fark etmeden aspire etmesi sonrası uzun dönemde gelişen pnömoni ve ampiyem olgusunu sunuyoruz.

Olgu: Altmış dokuz yaşında erkek hasta; nefes darlığı, ateş, göğüs ağrısı şikayetleri ile dış merkez acil servise başvurmuş. Dış merkezde yapılan toraks bilgisayarlı tomografi (BT) görüntülemesinde sağ akciğerde 9 cm plevral efüzyon saptanan hasta hastanemizin acil servisine yönlendirilmiş. Gelişinde oda havası solumakta iken oksijenasyonu normal ve vital bulguları stabil olan hastaya acil serviste göğüs cerrahisi tarafından plevral efüzyona yönelik örnekleyici torasentez yapıldı. Alınan sıvının görünüm ve laboratuvar olarak ampiyem ile uyumlu olduğu saptandı (Plevra sıvısı Total Protein: 3.41, Trigliserit:26, Laktat dehidrogenaz (LDH): 22444, Albumin:1.46, Glukoz: <10, Adenozin deaminaz aktivitesi: 193.3). Hasta ampiyem tanısı ile kliniğimize yatırıldı. Hastaya sağ tüp torakostomi uygulandı ve ampisilin-sulbaktam 4x 1500 mg ile klindamisin 2x600 mg antibiyotik tedavisi başlandı.Hastanın öyküsü sorgulandığında 1 haftadır ara ara eforla şiddetlenen nefes darlığı, ateş, göğüs ağrısı, öksürük şikayeti olduğu, bu şikayetler sebebi ile ismini bilmediği antibiyotik tedavisi aldığı, yakın zaman içerisinde 8 kg kilo kaybı olduğu, gece terlemesi olmadığı öğrenildi. Hasta balgam ve hemoptizi şikayeti bildirmedi. Yapılan solunum sistemi fizik muayenesinde sağ bazalde akciğer sesleri azalmış olarak duyuldu. Komorbiditeleri olarak hipertansiyon ve serebrovasküler olay geçirdiği öğrenildi. 15 paket/yıl sigara öyküsü olan hasta aktif sigara içicisi idi.Hastanın akciğer grafisinde sağ akciğer orta zon medialinde, öncelikle hastanın cebinde bir cisim olduğunu düşündüren opasite fark edildi. Hastaya yapılan toraks BT görüntülemesinde sağ ana bronşta birkaç adet yan yana sıralanmış dişe benzer görünümde yabancı cisim olduğu görüldü. Hasta tekrar sorgulandı ve hastanın 2 ay önce takma dişlerini kaybettiği öğrenildi.Olguya, yabancı cisime yönelik rijit bronkoskopi planlandı. Hasta ve yakınlarına bilgi verildi. Genel anestezi eşliğinde 10 no'lu rijid bronkoskop ile entübe edildi. Sağ ana bronşta

hastanın aspire etmiş olduğu diş görünümde yabancı cisim izlendi. Forseps yardımı ile bütün olarak çıkarıldı. Fleksibl bronkoskop ile trakeobronşial yapılar eksplore edildi. Bilateral tüm lob ve segment bronşları açık izlendi.Ampiyem vasfında sıvının seröz görünüm kazanması ve günlük drenaj miktarının 100 cc ve altına inmesi sonrasında, yirmi ikinci günde tüp torakostomisi sonlandırıldı. Antibiyotik tedavisi sefiksim 1x 400 mg ve siprofloksasin 2x500 mg ile orale geçildi ve toplam 6-8 haftaya tamamlanması planlandı. Poliklinik kontrolü önerisi ile belirgin klinik ve radyolojik düzelme ile taburcu edildi.

sağ ana bronştaki yabancı cismin radyolojik görüntüsü

yabancı cismin rijit bronkoskopi görüntüsü

sağ ana bronştan çıkarılan yabancı cisim (diş protezi)

Sonuç: Yabancı cisim aspirayonu önemli bir klinik durumdur ve her zaman akut klinik semptomlarla bulgu vermeyebilir. Boyutu çok büyük olan cisimler ve tek taraflı bronş seviyesindeki yabancı cisimler aylarca asemptomatik seyredip radyolojik olarak gözden kaçabilir ve uzun vadede ampiyem gibi komplikasyonlara sebep olabilir. Yabancı cisimler altın standart tedavi yöntemi olan rijit bronkoskopi yöntemi ile çıkartılır.

Anahtar Kelimeler: yabancı cisim, bronş içi, ampiyem

Kaynakça

1. Yankov G, Alexieva M, Valev D, Mekov E. Development of organized pleural empyema as a result of occult foreign body aspiration. Folia Medica. 2023;65:1000-1004.

2. Liman T, Eliçora A, Topçu S. Yabancı cisim aspirasyonları ve özofagus yabancı cisimleri. Toraks cerrahisi bülteni. 2012;3:94-103.

3. Gökçe M, Yabancı cisim aspirasyonu. Toraks cerrahisi bülteni. 2017;10:1-6.

4. Xu Z, Wu L, Chen Z. Dental aspiration in a pediatric patient: a case report. Journal of International Medical Research. 2023;51:1-6.

5. Khalil H, Mehta A. Bronchoscopy Begets Bronchoscopy. Chest Journal. 1992;101:3-884.

Yayın No: PS-163

SARKOİDOZU TAKLİT EDEN HAEMOPHİLUS İNFLUENZAE PNÖMONİSİ

İpek Çalık[1], Öner Dikensoy[2]

[1]Başakşehir Çam ve Sakura Şehir Hastanesi, Göğüs Hastalıkları Anabilim Dalı
[2]Koç Üniversitesi Tıp Fakültesi, Göğüs Hastalıkları Anabilim Dalı

İpek Çalık / Başakşehir Çam ve Sakura Şehir Hastanesi, Göğüs Hastalıkları Anabilim Dalı

Giriş: Haemophilus influenzae pnömonisinin pulmoner tutulumu; bronşit, bronkopnömoni ve lober pnömoni gibi non-spesifik klinik ve radyolojik bulgularla kendini gösterebilir. Bu olgu sunumu, atipik radyolojik bulgularla prezente olan ve sarkoidozu taklit eden bilateral lenf nodları ile karakterize Haemophilus influenzae pnömonisi vakasını ele almaktadır.

Olgu: Bilinen astım ve insülin direnci tanıları olan 48 yaşında kadın hasta. Beklometazon dipropiyonat ve formoterol fumarat kombine inhalerini ve metformin tablet tedavilerini kullanmakta. Bilinen Sefuroksim antibiyoterapisi ile ürtiker şeklinde alerji öyküsü bulunmakta. Aktif smoker, 30 paket/yıl sigara öyküsü mevcut. Aralık 2023 yılında COVID-19 enfeksiyonu geçirmiş. Enfeksiyon sonrası dönemde tekrarlayan öksürük, balgam, nefes darlığı ve ateş yakınmalarının devam etmesi üzerine sık hastane başvuruları olmuş. Ağustos ayında yapılan solunum fonksiyon testinde (SFT) FEV1/FVC:77 FEV1:%94-2.65lt, FVC:%104 – 3.41lt saptanırken, reversibilite negatif olarak sonuçlanmış. Hasta Ekim 2024'te öksürük ve nefes darlığı yakınması olması üzerine ilk olarak dış merkezde acile başvurmuş. Hastaya pnömoni ön tanısı ile toraks BT çekilmiş. Parankimal patoloji izlenmezken, paratrakeal, subkarinal ve hiler lenf nodlarında (LN) patolojik büyüme izlenmiş. Hasta solunumsal şikayetlerinin devam etmesi üzerine polikliniğimize başvurdu. Öksürük, nefes darlığı yakınmaları belirtildi. Ek semptomları sorgulandığında eklem ağrısı, gece terlemesi ve kilo kaybı yakınmalarının olmadığını ifade etti. Fizik muayenede oda havasında sPO2:%98 olarak ölçüldü. Bilateral akciğer oskültasyon alanlarında yaygın ronküsler saptandı. Yapılan SFT'de FEV1/FVC:77 FEV1:%100-2.75lt, FVC:%110 – 3.54lt DLCO:%83 olarak ölçüldü. Hastanın dış kurum toraks BT'si incelendiğinde ön planda sarkoidoz düşündüren bilateral lenfadenopatileri (LAP) olduğu görüldü. Öncelikle hastaya ampirik klaritromisin 2x500 mg tablet tedavisi başlandı. Hasta 10 gün sonra solunumsal yakınmalarının azaldığı ve muayenesinde ekspiryum uzaması dışında patolojik solunum sesi kalmadığı görüldü. Sarkoidoz ön tanısı ile hastanın kan tetkikleri yapıldı. Eozinofil sayısı 300K/uL; total kalsiyum 9.9 mg/dL; Anjiotensin dönüştürücü enzim (ACE) 34 U/L olarak sonuçlandı. Önceki tahlilleri incelendiğinde hastanın romatoid faktör ve antinükleer antikor panellerinin negatif olduğu görüldü. Hastaya bronkoskopi ve endobronşial ultrasonografi (EBUS)

yapıldı. Sağ alt lob süperior segment girişi ödemli ve daralmış olarak izlendi. Bronş lavaj örneği alındı, ek olarak mukozadan multiple forceps biyopsiler alındı. EBUS ile 7, 4R, 4L ve 11L nolu istasyonlardan multiple örnekler alındı. Patoloji sonucunda LN'dan alınan bütün biyopsiler lenfoid doku olarak sonuçlanırken; bu örneklerde metastaz, granülomatöz hastalık ya da yüksek dereceli lenfoma lehine bulgu izlenmediği raporlandı. Bronş lavaj örneğinin sitolojik incelemesinde bronş epitel hücreleri ve nötrofillerden zengin mikst inflamatuar hücreler dışında patoloji izlenmezken, lavajın kültür sonucunda haemophilus influenzae üremesi tespit edildi. Antibiyotik alerjisi nedeniyle alerji bölümü ile konsülte edilen hastaya levofloksasin tablet tedavisi başlandı. Hasta iki hafta sonra poliklinikte yeniden değerlendirildi. Solunumsal yakınmalarının olmadığı görüldü. Kontrol amaçlı toraks BT çekildi ve son BT'sindeki patolojik LN'larında tama yakın regresyon görüldü. Hasta yakınmasız şekilde poliklinik takibine alındı.

Hastaya ait toraks BT parankimal kesit

Sonuç: Bu olgu sunumu, atipik radyolojik tutulumlu, bilateral LN büyümesi ile sarkoidozu taklit eden Haemophilus influenzae pnömonisi vakasının tanı ve tedavi sürecini anlatmaktadır. Yapılan bronkoskopik ve patolojik incelemeler sonucunda, LN büyümesinin granülomatöz hastalık veya maligniteye bağlı olmadığı, aksine Haemophilus influenzae enfeksiyonuna bağlı olduğu tespit

edilmiştir. Hastanın antibiyotik tedavisine verdiği olumlu yanıt, doğru tanının ve uygun tedavi yöntemlerinin önemini vurgulamaktadır. Bu vaka, benzer semptomlarla başvuran hastalarda ayırıcı tanının dikkatli yapılması gerektiğini göstermektedir.

Anahtar Kelimeler: Haemophilus influenzae, Mediastinel lenfadenopati

Kaynakça

1- Candice Black, Matthew B. Zavod, Benoit J. Gosselin; *Haemophilus influenzae* Lymphadenopathy in a Patient With Agammaglobulinemia: Clinical-Histologic-Microbiologic Correlation and Review of the Literature. *Arch Pathol Lab Med* 1 January 2005; 129 (1): 100–103. doi: https://doi.org/10.5858/2005-129-100-HILIAP

Yayın No: PS-165

Geç Gelen Tanı Hipersensitivite Pnömonisi

Feride Marım[1], Göktuğ Şahin[1], Ümran Erbay[1], Hüseyin Yıldırım[2]

[1]Kütahya Sağlık Bilimleri Üniversitesi Tıp Fakültesi Göğüs Hastalıkları Anabilim Dalı
[2]Eskişehir Osmangazi Üniversitesi Tıp Fakültesi Göğüs Hastalıkları Anabilim Dalı

Göktuğ Şahin / Kütahya Sağlık Bilimleri Üniversitesi Tıp Fakültesi Göğüs Hastalıkları Anabilim Dalı

Giriş: Hipersensitivite Pnömonisi (HP) inhale edilen antijenlerin oluşturduğu immün yanıtla gelişen ve fibrozis ile seyredebilen bir hastalıktır (1). Göğüs hastalıkları polikliniğinde hasta için doğru tanıya gitmede en önemli basamak iyi bir anamnez almaktır. Detaylandırılmış anamnezden yola çıkarak tanı koyduğumuz bir vakamızı sizlerle paylaşmak istedik.

Olgu: 49 yaşında erkek hasta polikliniğimize kuru öksürük ve halsizlik şikayeti ile başvurdu. Hastamız emekli memurdu. 30 paket/yıl sigara öyküsü mevcuttu.Anksiyete bozukluğu nedeniyle paroksetin ve karbamezapin kullanıyordu. Bilinen ek hastalığı yoktu. Asbest maruziyeti yoktu. Başvurusunda oda havası satürasyonu %98'di. Fizik muayenesinde dinlemekle solunum sesleri olağandı. WBC sayısı 14320 olup nötrofil hakimiyeti vardı ve CRP 113,9 mg/L olarak ölçüldü. Hastanın akciğer grafisinde sağ orta zon ve sol alt zonda retiküler değişikler görüldü(Resim 1). Yaklaşık 1 yıldır aralıklı olarak farklı hekim başvuruları olduğu ve pnömoni tanıları ile aralıklı antibiyoterapi aldığı öğrenildi. Başvurudan 4 ay önce sistemde bulunan HRCT'si değerlendirilen hastanın amfizem bulgularına ek olarak farklı kesitlerde periferik sentrlobüler nodülleri ve tomurcuklanan ağaç görünümleri mevcuttu(Resim 2a,b,c). SFT'de FEV1: 2,70L %75, FVC: 3,39L %76, FEV1/FVC: %80 ve DLCO: %31'di. Görüntü üzerine hastanın anamnezi derinleştirildiğinde sorgulama sürecinde 1 yıldır evde papağan beslediği ve önceki başvurularında benzer bir sorgulamanın yapılmadığı öğrenildi. Hastanın onamı alınarak dış merkezde bronkoalveoler lavaj (BAL) planlandı. BAL'da lenfosit hakimiyeti olan ve CD4/CD8 oranı 0,8 olup düşük tespit edilen hastaya hipersensitivite pnömonisi (HP) tanısı koyuldu. Hasta bilgilendirilerek papağan evden uzaklaştırıldı ve farklı bir aileye sahiplendirildi. Hastaya 32m metilprednizolon tedavisi başlandı. Sigarayı bırakması önerildi. Aralıklı takiplerinde solunum semptomlarda düzelme görüldü. Yakın klinik ve radyolojik takipte 4 ay sonunda metilprednizolon tedavisi azaltılarak kesildi. Hasta sigarayı azalttı ancak bırakmadı. Tedavi sonrası çekilen kontrol HRCT'de sentrlobüler nodüllerde ve tomurcuklanan ağaç görünümlerinde belirgin düzelme olduğu görüldü(Resim 2d,e,f). Kontrol SFT'de FVC: 4,24L %94, FEV1: 3,05L %83, FEV1FVC %71,9 ve DLCO %42 olarak görüldü ve difüzyon kapasitesindeki artış tespit edildi. Mevcut haliyle aktif sigara içiciliği de düşünülerek

hasta pre-KOAH açısından takibe alındı. Kontrolleri devam etmekte olup sigara bırakma süreci için kontrollerinde hatırlatmalarımız devam etmektedir.

Resim 2

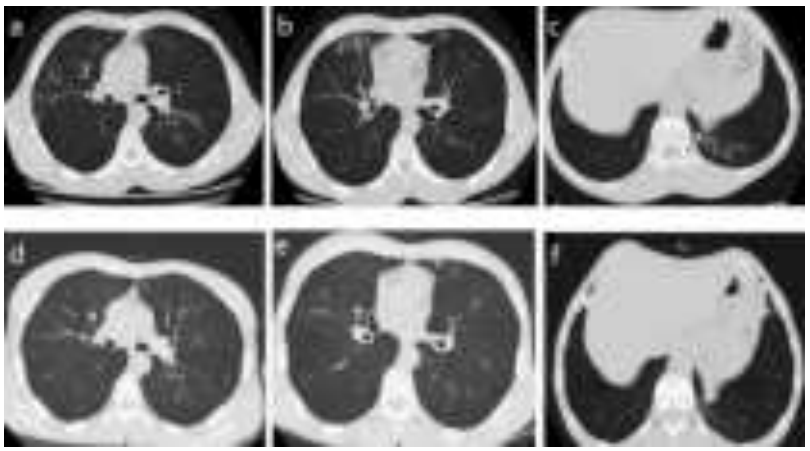

Hastanın başvurudan 4 ay önce(a, b, c) ve steroid tedavisi sonrası(d,e,f) HRCT görüntüleri farklı kesitlerdeki sentrlobüler nodüller ve tomurcuklanan ağaç görümlerinde belirgin düzelme olmuştur.

Resim 1

Hastanın başvurusundaki akciğer grafisinde görülen sağ orta zon ve sol alt zonda retiküler değişikler.

Sonuç: Hastamız poliklinik yoğunluğunda tekrarlayan başvuruların ve detaylı anamnez eksikliğinin sonucunda yaklaşık 1 yıl sonra tanı alabilmiştir. HP için maruziyete sebep olan birçok etken olup tanısal süreçte en zorlayıcı kısım etkeni tespit etmeye yönelik sorgulamadır. Güvercin, kümes hayvanları ve evcil kuşlar gibi kuş antijeni maruziyeti en çok bilinen etkenler arasındadır (2). Papağan besleyen hastamızda çok tanınan bir etkenin olması tanıyı kolaylaştırmıştır, ancak sıradışı olabilecek maruziyetler ayrıntılı ve ciddi bir sorgulama gerektirmektedir. Maruziyetin kesilmesi ve aktif steroid tedavisi altında hastada hızlı ve etkili bir iyileşme süreci görülmüştür. Bu vakada tartışılması gereken en önemli konulardan biri de tanının gecikmesine katkı sunan kısa dakikalara sığdırılmış poliklinik süreleri olmalıdır.

Anahtar Kelimeler: Hipersensitivite Pnömonisi, Maruziyet, Kuş

Kaynakça

1. Fernández Pérez ER, Kong AM, Raimundo K, Koelsch TL, Kulkarni R, Cole AL. Epidemiology of hypersensitivity pneumonitis among an ınsured population in the United States: a claims-based cohort analysis. Ann Am Thorac Soc 2018; 15: 460-9.

2. Ohtani Y, Saiki S, Sumi Y, Inase N, Miyake S, Costabel U, et al. Clinical features of recurrent and insidious chronic bird fancier's lung. Allergy Asthma Immunol. 2003;90:604–610. doi: 10.1016/S1081-1206(10)61863-7.

Yayın No: PS-166

EBUS-TBNA İle Tanı Konulan Eş Zamanlı Sarkoidoz Ve Akciğer Kanseri Olgusu

Gül Mercan[1], Ethem Yıldız[1], İlker Yılmam[1]

[1]Trakya Üniversitesi Tıp Fakültesi, Göğüs Hastalıkları Anabilim Dalı, Edirne

Gül Mercan / Trakya Üniversitesi Tıp Fakültesi, Göğüs Hastalıkları Anabilim Dalı, Edirne

Giriş: Sarkoidoz, multisistemik granülomatöz inflamasyon ile karakterize olup, etyolojisi halen tam aydınlatılamamış ve tanısal süreçlerde zaman zaman malignitelerle karışabilen bir hastalıktır. Bu durum tanıyı geciktirebilir ve klinik yönetimi zorlaştırabilir.Son yıllarda, meme kanseri ve aksiller lenf nodlarında granülomatöz inflamasyonun birlikte saptandığı nadir vakalar bildirilmiştir (1).Bu tür vakalar, granülomatöz inflamasyonun yalnızca inflamatuvar bir süreç mi yoksa maligniteye ikincil bir fenomen mi olduğu sorusunu düşündürmektedir(2).Olgumuzda, öncesinde sarkoidoz tanısı alan bir hastada, aynı tanısal prosedürde hem skuamöz hücreli akciğer kanseri hem de granülomatöz inflamasyon histopatolojik olarak doğrulanmıştır. Bu eş zamanlı bulgular, EBUS-TBNA(Endobronşiyal ultrasonografi - Transbronşiyal iğne aspirasyonu) gibi minimal invaziv tanı yöntemlerinin, sarkoidoz ve malignite ayrımındaki önemini bir kez daha ortaya koymaktadır.

Olgu: 68 yaşında erkek hasta, giderek artan göğüs ve sırt ağrısı nedeniyle başvurdu. 160 paket/yıl sigara öyküsü bulunan hastanın akciğer grafisinde sağ akciğer apikalinde kitle saptandı ve ileri inceleme başlatıldı. Hastanın öyküsünde, 6 yıl önce multipl mediastinal lenfadenopati nedeniyle torakoskopik biyopsi yapıldığı ve histopatolojik incelemenin granülomatöz inflamasyon ile uyumlu olduğu, bunun üzerine sarkoidoz tanısı aldığı öğrenildi. Ancak bu kez PET-CT(Pozitron Emisyon Tomografisi)'de apikal kitle malignite açısından şüpheli görüldü ve hasta ileri tanı için değerlendirildi. Yapılan bronkoskopik incelemede, sağ akciğer üst lob apikal segmentte dış bası bulguları izlendi ancak endobronşiyal lezyon saptanmadı. Mediastinal lenf nodu örneklemesi için 2R'den transbronşiyal iğne aspirasyonu (TBNA) yapıldı ancak işlem tanısal sonuç vermedi. Bunun üzerine, sağ akciğer üst lob apikal segmentindeki plevral kitleden alınan trucut biyopsi, skuamöz hücreli karsinom ile uyumlu bulundu.Malignite tanısı sonrası evreleme amacıyla EBUS-TBNA işlemi uygulandı. 11L, 11R, 7R ve 4R bölgelerinden örnekleme yapıldı. 11L numaralı lenf nodunda iki farklı histopatolojik bulgu tespit edildi: dejenere atipik skuamöz epitel hücreleri (malignite ile uyumlu) ve granülomatöz inflamasyon (sarkoidoz ile uyumlu). Aynı lenf nodunda hem malignite hem de granülomatöz inflamasyonun birlikte bulunması, nadir görülen ve tanısal süreci karmaşıklaştıran bir durum olarak değerlendirildi.Bu bulgular doğrultusunda, hastaya

skuamöz hücreli akciğer kanseri tanısı konularak kemoterapi ve radyoterapi başlandı, eş zamanlı olarak sarkoidoz açısından da takip edilmesine karar verildi.

Sonuç: Sarkoidoz ve malignitenin eş zamanlı varlığı sık görülmemekle birlikte, aynı lenf nodunda histopatolojik olarak birlikte saptanması oldukça nadirdir ve yanlış negatif ya da yanlış pozitif değerlendirmelere yol açma potansiyeli taşımaktadır.Sarkoidozun, maligniteyi taklit edebilme özelliği ve benzer şekilde malignitenin granülomatöz inflamasyon ile birlikte bulunabilmesi, ayırıcı tanıda multidisipliner bir yaklaşımı zorunlu kılmaktadır.Tanısal süreçte EBUS-TBNA gibi minimal invaziv yöntemler, mediastinal lenf nodlarının değerlendirilmesinde önemli bir araç olarak öne çıkmaktadır(3).Özellikle önceden sarkoidoz tanısı almış hastalarda yeni gelişen lenf nodlarının yalnızca inflamatuvar süreçlere atfedilmemesi, malignite olasılığının da dikkatle değerlendirilmesi gerekmektedir. Olguda histopatolojik incelemenin dikkatle yorumlanması, ileri görüntüleme yöntemlerinin multidisipliner bir çerçevede değerlendirilmesi ve minimal invaziv tanısal tekniklerin erken dönemde kullanılması tanısal doğruluğu artıracaktır.Literatürde de benzer olgular bildirilmiş olup (1), aynı lenf nodunda sarkoidoz ve malignitenin eş zamanlı bulunmasının, özellikle ileri evre hastalıkların tanısında yanıltıcı olabileceği ve bu nedenle klinik yönetimde multidisipliner bir yaklaşımın esas alınması gerektiği vurgulanmaktadır.Sonuç olarak, sarkoidoz öyküsü olan hastalarda yeni gelişen lenf nodlarının dikkatli değerlendirilmesi gerekmektedir. Yalnızca inflamatuvar süreçler değil, tanısal süreçte malignite olasılığı da göz önünde bulundurulmalıdır.Klinik pratikte belirsizliklerin azaltılması adına ileri tanı yöntemlerinin etkin kullanımı ve multidisipliner bir yaklaşım, doğru ve zamanında müdahaleyi mümkün kılacaktır.

ŞEKİL – 1 ; Akciğer grafisinde sağ akciğer apeks kitle lezyon görünümü

ŞEKİL – 2 ; Sağ akciğer apeks kitle lezyonun PET-CT aksiyal kesit ve Toraks BT koronal kesitlerdeki görünümü

Anahtar Kelimeler: sarkoidoz, EBUS-TBNA, malignite, mediastinal lenfadenopati

Kaynakça

1. Nishtha, N. and Goyal, N. (2024). Coexistence of Carcinoma and Granulomatous Inflammation in Breast and Axillary Lymph Nodes: A Case Reports. International

Journal of Scientific Research in Dental and Medical Sciences, 6(4), 208-212. doi: 10.30485/ijsrdms.2025.488046.1614

2. Umeano L, Pujari HP, Nasiri SMZJ, Parisapogu A, Shah A, Montaser J, Mohammed L. The Association Between Lung Cancer and Sarcoidosis: A Literature Review. Cureus. 2023 Sep 18;15(9):e45508. doi: 10.7759/cureus.45508 PMID: 37868478; PMCID: PMC10585050.
3. Shen HS, Lin FC, Tung SM, Chang CY, Chen YM, Chao HS. Endobronchial ultrasound-guided transbronchial needle aspiration for the diagnosis of pulmonary sarcoidosis: A 9-year experience at a single center. J Chin Med Assoc. 2023 Feb 1;86(2):191-196. doi: 10.1097/JCMA.0000000000000866 Epub 2022 Dec 13. PMID: 36508498.

Yayın No: PS-167

Geriatrik Yaşta Saptanan Pulmoner Alveolar Proteinozis Olgusu

Tuğçe Karamustafalıoğlu[1], Eylem Sercan Özgür[1], Demet Polat Yuluğ[1], Beyza Televi[1], Sibel Naycı[1]

[1]Mersin Üniversitesi Tıp Fakültesi Göğüs Hastalıkları Ana Bilim Dalı

Tuğçe Karamustafalıoğlu / Mersin Üniversitesi Tıp Fakültesi Göğüs Hastalıkları Ana Bilim Dalı

Giriş: Pulmoner alveolar proteinozis (PAP), alveollerde protein ve fosfolipid açısından zengin materyalin birikimiyle karakterize nadir bir hastalıktır(1). Genellikle 40-55 yaş aralığında tanı konulması ve nadir görülmesi nedeniyle geriatrik hastalarda öncelikli ayırıcı tanılar arasında yer almaz. Bu olgu sunumunda, iki yıldır progresif dispnesi olan ileri yaş PAP tanısı koyduğumuz hastamızı sunmayı amaçladık.

Olgu: Yetmiş sekiz yaşında erkek hasta iki sene önce başlayan, giderek artan nefes darlığı şikayetiyle başvurdu. Oda havası sO2 değerinin %78 olması üzerine ileri tetkik ve tedavi amacıyla göğüs hastalıkları servisine yatırıldı. Özgeçmişinde koroner arter hastalığı ve hipertansiyon öyküsü vardı. Son iki senedir nefes darlığı nedeniyle farklı kliniklere başvurduğu, bu süreçte birden fazla kez pnömoni ön tanısı ile yatarak tedavi aldığı ve en son 1,5 ay önce dış merkez yoğun bakımda yine pnömoni ön tanısı ile tedavi edildiğini öğrenildi. Saturasyon değerlerinin düşük seyretmesi nedeniyle son altı aydır evde oksijen konsantratörü de kullandığını belirtti. Sigara öyküsü 50 paket-yıl idi. Yatış anında kan basıncı 116/78mmHg, nabız:78/dk, solunum sayısı 24/dk olarak kaydedildi. Fizik muayenesinde bilateral yaygın raller mevcuttu. Laboratuvar değerlerinde; WBC: 10170/mm3, Hb: 11,8 gr/dL, nötrofil 5650/mm3, CRP: 1,5 mg/L, kan gazında pH: 7,47, pO2:56 mmHg, pCO2: 33,8 mmHg, sO2: %87.4 olarak bulundu. Postero-anterior akciğer grafisinde (PAAC) bilateral perifere doğru azalan diffüz yaygın opasite mevcuttu. (Resim 1) Çekilen bilgisayarlı toraks tomografide her iki akciğerde santral hiler-perihiler alanda yaygın interstisyel kalınlaşma ve buzlu cama bağlı kaldırım taşı görünümü saptandı. Akciğer parankiminde perifer nispeten korunmuştu. (Resim 2). Hastaya tanısal amaçlı fiberoptik bronkoskopi (FOB) planlandı. BAL örneklemesi sırasında, alınan lavaj sıvısının makroskobik olarak süt görünümünde olduğu ve sıvının renginin giderek açıldığı gözlendi. (Resim 3). Üç hafta sonra patoloji sonucu 'Periodic acid–Schiff (PAS) boyamasında eozinofilik amorf materyalde pozitif boyanma dikkati çekmiştir. Bu eozinofilik birikimler alveolar proteinozis ile uyumlu olarak düşünülebilir.' şeklinde raporlandı. Radyolojik ve klinik uyum dikkate alınarak PAP tanısı konuldu. Hasta terapötik amaçlı total akciğer lavajı yapılmak üzere yönlendirilecekti ancak patoloji sonucunu göstermeye geldiğinde nefes darlığı semptomunda gerileme olduğunu, artık

oksijen konsantratörüne ihtiyacı olmadan günlük yaşamına devam ettiğini belirtti. Çekilen kontrol PAAC'de lezyonların regrese olduğu görüldü. (Resim 4) Takipleri devam etmektedir.

Resim 1

Resim 1: Perihiler ve parakardiyak alanlarda daha yoğun, diffüz yaygın opasite

Resim 2

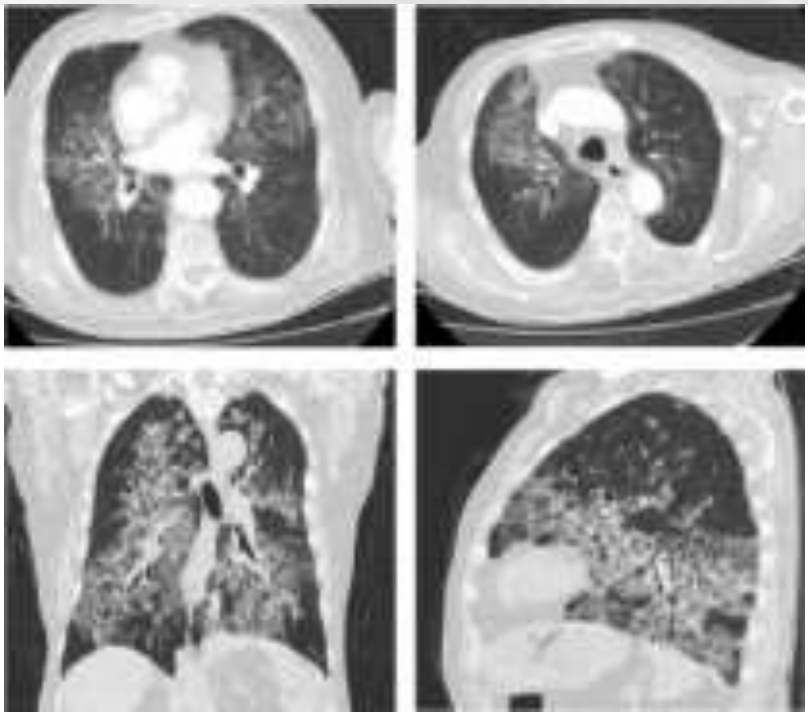

Resim 2: Her iki akciğerde santral hiler-perihiler alanda, peribronkovasküler yerleşimli yaygın interstisyel kalınlaşma ve buzlu cama bağlı kaldırım taşı görünümü

Resim 3

Resim 3: Süt görünümünde bronkoalveolar lavaj sıvısı

Sonuç: Bu olgu, geriatrik yaş grubunda tanı alan; klinik, radyolojik ve patolojik olarak PAP ile uyumlu bulunan bir hastayı ortaya koymaktadır. İleri yaş hastalarda pulmoner alveolar proteinozisin ayırıcı tanıda göz ardı edilmemesi gerektiğini vurgulamaktadır.

Anahtar Kelimeler: pulmoner alveolar proteinozis, geriatrik yaş, dispne

Kaynakça

1. Trapnell BC, Whitsett JA, Nakata K. Pulmonary alveolar proteinosis. N Engl J Med. 2003;349(26):2527-39.

Yayın No: PS-168

Pulmoner Embolili Hastada Nadir Bir Ayırıcı Tanı: Sol İliak Ven Bası Sendromu ve May Thurner Sendromu

İpek Çalık[1], Fatma Işıl Uzel[2]

[1]Başakşehir Çam ve Sakura Şehir Hastanesi, Göğüs Hastalıkları Anabilim Dalı
[2]Koç Üniversitesi Tıp Fakültesi, Göğüs Hastalıkları Anabilim Dalı

İpek Çalık / Başakşehir Çam ve Sakura Şehir Hastanesi, Göğüs Hastalıkları Anabilim Dalı

Giriş: May-Thurner sendromu (MTS), iliokaval venöz bölgede iliak arter kompresyonu nedeniyle iliak vende çıkış tıkanıklığına yol açan anatomik olayın, patolojik bir sonucudur. Staz olan vende endotel hasarına sekonder fibröz bantlar ve mahmuzların oluşması MTS için karakteristik değişikliklerdendir. Tek taraflı DVT kliniği olan, iliak ven basısı saptanmış hastalarda; MTS ayırıcı tanılar arasında yer almalıdır.

Olgu: Bilinen kronik hastalığı olmayan, 61 yaşında kadın hasta. Sağ rotator kılıf onarım operasyonu sonrası 2. haftada, sol yanına vuran ağrı şikayeti ile hastanemize başvurdu. Fizik muayenede, hastanın bilinci açık koopere vaziyette idi. Oda havasında takip edilmekteydi ve oksijen satürasyonu %97'idi. Oskültasyon sırasında, sağ akciğer alt zonlarında aralıklı raller dışında patolojik solunum sesi saptanmadı. Hastanın güncel tetkiklerinde proBNP değeri 41,7 ng/L, troponin değeri ise 4.57 ng/L olarak negatif sonuçlandı. Batıcı, kolik tarzda olan ağrısı olan hastaya olası abdomen içi patolojileri ekarte etmek için abdomen bilgisayarlı tomografisi (BT) çekildi. Tomografinin toraks alt bölümünden geçen kesitlerinde, her iki akciğerde solda daha belirgin olmak üzere pulmoner arter segmenter dallarında emboli ile uyumlu dolum defektleri izlendi. Pulmoner emboli şüphesi ile toraks BT anjiografi çekildi. Sağ pulmoner arterin distalinden orta ve alt loblara, solda üst ve alt lob pulmoner arterlerinde segmental ve subsegmental dallara dek uzanan akut pulmoner emboli görünümleri saptandı. Hastaya yatakbaşı transtorasik ekokardiyografi (EKO) incelemesi yapıldı; sistolik ejeksiyon fraksiyonu %60, sistolik pulmoner arter basıncı ise 34 mmHg olarak ölçüldü. Klinik açıdan stabil olan hasta, pulmoner emboli (PE) tanısı ile interne edildi. 70 kilogram olan hastaya 2 x 70 mg subkutan enoxaparin tedavisi başlandı. PE etyolojisi için alt ekstremite venöz doppler ultrasonografisi yapıldı. Her iki bacak alt ekstremite derin venlerinde trombüs izlenmedi. Bunun üzerine hastadan genetik koagülapatiye yatkınlık oluşturabilecek patolojiler için kan tetkikleri gönderildi. Fibrinojen 5.13 g/L ile yüksek sonuçlanırken; protein C ve S normal aralıkta sonuçlandı. Lupus antikoagülan taraması zayıf pozitif olarak raporlandı. LA1 – 56.1 sn, LA2 – 38 saniye, LA1/LA2 1.48 olarak sonuçlandı. Hastadan romatoid faktör ve anti-CCP testleri de istendi ve ikisinin de negatif sonuçlandığı görüldü. Anti nükleer antikor (ANA), anti nötrofil sitoplazmik antikorları (ANCA), IFA ve ENA

profilleri de negatif sonuçlanan hastanın, idame antikoagülan tedavisine rehber önerilerine uygun olarak warfarin ile devam edildi. Bu sırada acilde çekilmiş olan abdomen BT'nin resmi raporunda; Sol internal iliak vene bası ve ven içerisine ve dallarına uzanan hipodens trombüs oluşumu bildirildi. Mevcut klinik ve radyolojik durum birlikte değerlendirildiğinde May Thurner Sendromu ayırıcı tanılar arasında yerini aldı. Bunun üzerine kalp damar cerrahisine ve girişimsel radyoloji bölümüne ileri invaziv işlem gerekliliği açısından danışıldı. Her iki bölüm de mevcut durumda endikasyon olmadığını ve warfarin tedavisinin devamını önerdi. Hastadan antifosfolipid sendrom şüphesi ile koagülapati testleri istendi. Klinik açıdan iyi, vitalleri stabil olan etkin antikoagülan tedavi dozu belirlenen hasta, ayaktan takibi yapılmak üzere taburcu edildi.

Sonuç: May-Thurner sendromu (MTS), iliak venöz kompresyonun nadir fakat klinik olarak önemli bir sonucudur. Bu olgu, MTS'nin asemptomatik seyrinin yanı sıra, akut pulmoner emboli gibi ciddi komplikasyonlara yol açabileceğini de hatırlatmaktadır.

Anahtar Kelimeler: Pulmoner Emboli, Derin Ven Trombozu, May Thurner Sendromu

Kaynakça

1-Hamad MN, Rawashdeh S, Khalidi K. May-Thurner syndrome: a forethought for asymptomatic pulmonary embolism. BMJ Case Rep. 2025 Feb 3;18(2):e250764. doi: 10.1136/bcr-2022-250764. PMID: 39900395.

Yayın No: PS-169

Elektronik Sigaranın (Evali) Tetiklediği Pulmoner Alveoler Proteinozis Olgusu

Orhan Dalkılıç[1]

[1]Üsküdar Üniversitesi Tıp Fakültesi, Hisar Hospital Intercontinental, İstanbul

Orhan Dalkılıç / Üsküdar Üniversitesi Tıp Fakültesi, Hisar Hospital Intercontinental, İstanbul

Giriş: Pulmoner Alveoler Proteinozis (PAP), alveollerde lipoprotein materyalin(surfaktan) birikimi sonucunda ortaya çıkan nadir ve ciddi bir akciğer hastalığıdır(1,3). Bu hastalık, genellikle dispne, solunum yetmezliği ve diğer pulmoner semptomlarla kendini gösterir(2). Giderek artan elektronik sigara kullanımına bağlı olarak gelişen EVALİ (Electronic Cigarette or Vaping product use-Associated Lung Injury) sendromu(4), özellikle gençlerde son yıllarda belirgin bir artış göstermiştir. EVALI sendromu PAP ile benzer klinik ve radyolojik özelliklere sahiptir(5). Bu olgu sunumunda, EVALI'nin tetiklediği düşünülen, detaylı tanısal değerlendirme ile PAP tanısı konulan bir hasta ele alınmıştır.

Olgu: 34 yaşında erkek hasta (FG), giderek artan nefes darlığı, çarpıntı, çabuk yorulma, son zamanlarda gelişen öksürük, balgam ve hırıltılı soluma şikâyetleri ili enfeksiyon hastalıklarına başvuruyor. Mevcut şikayetler yanında ateş olmaması, enfeksiyon parametrelerinin normal gelmesi, dış merkezde çekilen akciğer grafisi ve tomografisinde (Resim- 2) yaygın tutulum izlenmesi üzerine ön planda enfeksiyon dışı etkenler düşünülerek aynı gün göğüs hastalıkları bölümüne refere ediliyor. Özgeçmişinde ek hastalık yoktu. Anamnezinde; alışkanlık olarak sigara içiyorken yakın zamanda elektronik sigara benzeri başka bir madde kullanımı öyküsü vardı. Fizik muayenesinde oda havasında SO2: 93, Ateş: 37, Nabız:92 olarak saptandı. Dinlemekle solunum seslerinde azalma, her iki akciğer orta ve altta yaygın ince raller duyuldu. Akciğer grafisinde bilateral yaygın kelebek tarzı dansite artışları mevcuttu. Çekilen bilgisayarlı toraks tomografisinde (BT) bilateral akciğerde alveolar konsolidasyonlar(Resim 2), kaldırım taşı benzeri buzlu cam alanları saptandı. EVALİ sendromu ön planda düşünülmekle birlikte PAP ihtimali de olası tanılarımız arasındaydı. Laboratuvar analizinde: IG E: 123, CEA:21, LDH: 308, Total kolesterol:243, Trigliserit: 187, ilk venöz kan gazında; pH:7,43 PCO2:34,7, PO2: 24,9, SO2:46,8, laktik asit:2,6 (respiratuvar alkaloz) geldi. Alfa1 antitirpisin, kan enfeksiyon (WBC, CRP, Sedim, Procalsitonin) ve diğer biyokimyasal değerleri normaldi. Kalp yetmezliği için BNP ve Eko normal idi. Ig G, A, M normaldi. Evali tanısı için bakılan vitamin E normaldi. İdrarda elektronik sigarada bulunan psikoaktif bileşen olan THC (Tetrahidrokannabinol) bakıldı, negatif geldi. Olasılık olduğu için hasta ayaktan 1 ay EVALİ tedavisi için steroid verilerek izlendi. Çekilen grafide lezyonların gerilememesi üzerine hiperbarik oksijen tedavisi de yapıldı. Ancak radyolojik bulgular regrese olmadı. Kontrol BT de de lezyonlar sebat etmekte idi. Bu aşamadan sonra PAP ön tanısı ile

Bronkoskopi ve tanısal amaçlı Bronkoalveolar lavaj(BAL) yapılması kararı alındı. Tanı amaçlı yapılan Bronkoskopi ve Bronkoalveolar lavaj (BAL)sıvısında ayran(süt) görümü izlendi (Resim3). Hastanın pap tanısını kesinleştirmek amacıyla yapılan ek tetkiklerinde belirteç olan markerlerinden LDH:308, CEA:21,74 yüksek geldi. Daha sonra sonuçlanan ve kesin tanıda yeri olan granülösit makrofaj koloni uyarıcı faktör otoantikoru (GM-CSF) negatif geldi (15 altı). Hasta halen yakın takip altında olup mini BAL sonrası kliniğinde ve radyolojisinde kısmı gerileme izlendi(Resim 1). 2 aylık izlemde progresyon izlenmedi.

Resim 1: Direk grafiler

Sıralı akciğer grafisi; BAL öncesi ve sonrası.

Resim 2: Bilgisayarlı tomografi görüntüleri

Sonuç: Günümüzde elektonik sigara kullanımı sonrası oluşan Evalı sendromu yeni bir durumdur ve Pulmoner Alvelolar Proteinozis(PAP) i taklit eden bir tablo ile karşımıza çıkmaktadır. Bu olgu, PAP'nin ayırıcı tanıları ve sekonder nedenleri arsında EVALİ nin de göz önünde bulundurulması gerektiğini göstermektedir. EVALI ile benzer özellikler taşıyan PAP, nadir bir hastalık olmasına rağmen doğru tanı ve tedavi ile başarılı şekilde yönetilebilir.

Resim 3: Bronkoalveoler lavaj (BAL)

BAL sıvı örneği ve süt kıvamı görünümü.

Anahtar Kelimeler: Bronkoalveoler Lavaj, Evali, Pulmoner Alveoler Proteinozis

Kaynakça

1. Lawrence SG, Mani SK, Mani S, et al. Pulmonary alveoler proteinosis: clinical features and outcomes. Chest 1998; 114:1357 1362.

2. Bayaz H. Pulmoner alveolar proteinozis. Solunum 2008;10:99 103.

3. Bennet MW, Eric JS, Rodney AS, David JP. Diagnosis pulmonary alveoler proreinosis. Chest 1997;111:460-466.

4. Jatlaoui TC, Wiltz JL, Kabbani S, et al. Update: interim guidance for health care providers for managing patients with suspected E-cigarette, or vaping, product use-associated lung injury-United States, November 2019. MMWR Morb Mortal Wkly Rep 2019; 68: 1081–1086. 5. Reddy TL, Mayo J and Churg A. Respira

5.Wells A, Nicholson A and Hansell D. Challenges in pul monary fibrosis 4: smoking-induced diffuse interstitial lung diseases. Thorax 2007; 62: 904–910.

Yayın No: PS-170

Maligniteyi taklit eden enfekte mukus tıkacı: Olgu sunumu

Nazlı Çetin[1], Hilal Argüner[2], Erhan Uğurlu[2], Ahmet Dumanlı[3]

[1]Afyonkarahisar Devlet Hastanesi, Göğüs Hastalıkları Kliniği, Afyonkarahisar
[2]Pamukkale Üniversitesi Göğüs hastalıkları Anabilim Dalı, Denizli
[3]Afyonkarahisar Sağlık Bilimleri Üniversitesi, Göğüs Cerrahi Anabilim Dalı, Afyonkarahisar

Hilal Argüner / Pamukkale Üniversitesi Göğüs hastalıkları Anabilim Dalı, Denizli

Giriş: Atelektazi akciğer dokusundaki kollapsa bağlı volüm kaybıdır, oluşum mekanizmalarına göre gruplandırılır. Obstrüktif atelektazi hava yollarındaki tıkanıklığa bağlı ventile olmayan alveoller nedeniyle oluşurken, non-obstrüktif atelektazi visseral ve pariyetal plevra arasındaki bağlantı kaybı, parankimal bası, sürfaktan disfonksiyonu veya akciğer dokusundaki infiltratif hastalıklara bağlı meydana gelir (1,2). Lob/segment dağılımına uygun yerleşimde izlenen, hava yolu devamlılığının olmadığı obstruktif atelektazilerde neoplazmaları, yabancı cisimleri veya obstrüksiyona neden olan diğer anomalileri aramak için hava yolunun doğrudan görüntülenmesi gereklidir. Bronkoskopi ile hava yolları segmental bronşlara dek görüntülenip gereklilik halinde örnekleme yapılabilir. Malignite kuşkusu olan hastalarda örneklemeye rehberlik etmesi ya da evreleme amacıyla pozitron emisyon tomografisi (PET) ile radyolojik ve metabolik değerlendirme de yapılabilir. PET-BT'nin malign lezyonlarda sensivitesi yüksek olsa da enfeksiyonlar, inflamatuar süreçlerde de artan metabolik aktiviteye yol açarak yüksek SUVmax değerleri gösterebilir (3). Malignite ön tanısı ile değerlendirilip enfekte mukus tıkacına sekonder onbstruktif atelektazi olduğu tespit edilen olgumuzu hastaya bütünsel yaklaşımın önemine vurgu yapmak üzere sunuyoruz.

Olgu: Bilinen akciğer hastalığı olmayan, 72 yaşında erkek hasta akciğerde kitle ön tanısı ile bronkoskopi için yönlendirilmişti. Hastanın, iki haftadır devam eden öksürük, son dört gündür balgamla karışık kan gelmesi, halsizlik ve kilo kaybı şikayetleri mevcuttu. Benign prostat hipertrofisi dışında ek bir hastalığı bulunmayan hasta aktif sigara içicisiydi (30 paket.yıl) Fizik muayenesinde solunum sesleri normal, vital bulguları olağandı. Dış merkezdeki Toraks bilgisayarlı tomografisinde (BT), sol akciğer üst lobda kalsifikasyonun eşlik ettiği atelektazi izlendi, malignite düşündüren kitle lezyonu olarak raporlanmıştı (Şekil 1). PET-BT'de ise sol üst lob anterior segment atelektatik izlendi, santral kesimlerde fokal artmış FDG tutulumları görüldü (Şekil 2). Bronkoskopik değerlendirmede üst lob tama yakın kapalı izlendi, mukoza üzerinde pıhtılar görüldü. Buradan alınan forseps biyopsilerin patolojik incelemesi reaktif akciğer dokusu olarak sonuçlandı. Göğüs cerrahisinde değerlendirilerek torasik onkoloji konseyine çıkarılan, kontrastlı toraks BT sonrası operasyon önerilen hastanın iki hafta sonraki Toraks BT'sinde

lezyonun belirgin şekilde gerilediği görüldü (Şekil 3A). Bronkoskopi sonrası bronkodilatör ve mukolitik tedavi de verilen, şikayetlerinde de düzelme olduğu öğrenilen hastada, konseyde enfekte mukus tıkacı ve buna sekonder atelektazi düşünüldü. İkinci ayda akciğer grafisinde kitle düşündüren dansite izlenmeyen (Şekil 3B) hastaya 3.ayda kontrol Toraks BT planlandı.

Şekil 1

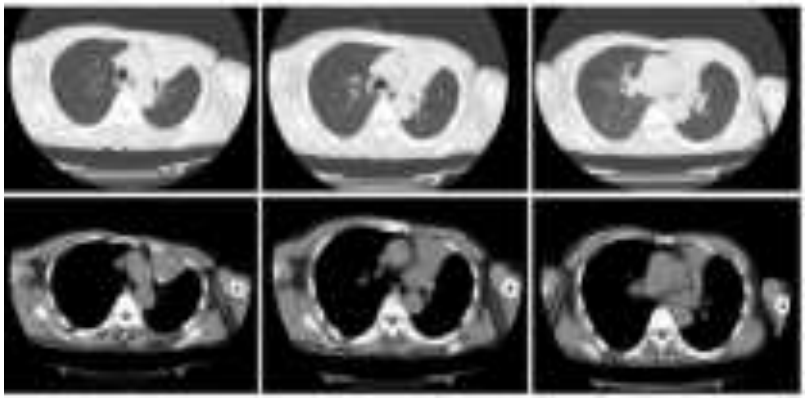

Şekil 1: Hastanın başvuru Toraks BT'sinde sol akciğer üst lobda atelektazi izlenmektedir.

Şekil 2

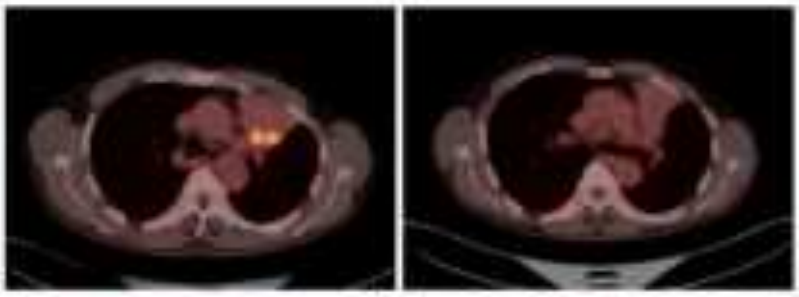

Şekil 2: Sol akciğer üst lob anterior segment tama yakın atelektatik görünümdedir. Bu alan komşuluğunda segmental bronşlar lokalizasyonunda yaklaşık 9 mm aksiyel çaplı, 23 mm boyunca uzanan fokal patolojik artmış FDG tutulumları (SUVmax:10,25; geç SUVmax:16,05)

Şekil 3

Şekil 3A: Sol akciğer üst lob ana bronşunu belirgin daraltan, en kalın yerinde 11x17 mm ölçülen, periferal kontrastlanma gösteren lezyon, distalinde sol akciğer üst lobda en kalın yerinde 3 cm ölçülen lineer atelektazik görünüm. Atelektazik görünüm içerisinde en kalın yerinde 9 mm ölçülen tübüler postobstrüktif mukus tıkacı ile uyumlu olabilecek görünümler. Şekil 3B: Posterior anterior akciğer grafisinde kitle düşündüren dansite izlenmedi.

Sonuç: Endobronşial malign lezyonlar obstruktif atelektazilerin önemli bir nedenidir. Özellikle de sigara öyküsü, hemoptizi varlığı akciğer maligniteleri açısından uyarıcıdır. PET-BT ayırıcı tanıda faydalı olabilse de enfekte mukus tıkacı, trombüs gibi metabolik aktivite gösterebilen benign durumlar malignite ile karışabilmektedir. Yakınmaların süresi ve seyri, radyolojik değerlendirme, bronkoskopik inceleme ile bütünsel ve multidisipliner yaklaşım tanıyı kolaylaştırarak gereksiz invaziv işlemleri önleyebilir.

Anahtar Kelimeler: PET-BT, Mukus Tıkacı, Bronkoskopi

Kaynakça

1. Woodring JH, Reed JC. Types and mechanisms of pulmonary atelectasis. J Thorac Imaging 1996;11:92.
2. Odisio EG, Truong MT, Duran C, de Groot PM, Godoy MC. Role of Dual-Energy Computed Tomography in Thoracic Oncology. Radiol Clin North Am. 2018 Jul;56(4):535-548. doi: 10.1016/j.rcl.2018.03.011. PMID: 29936946.
3. Vansteenkiste JF, Stroobants SG. The role of positron emission tomography with 18F-fluoro-2-deoxy-D-glucose in respiratory oncology. Eur Respir J. 2001;17:802–20.

Yayın No: PS-171

KRONİK TROMBOEMBOLİYİ TAKLİT EDEN NADİR BİR OLGU: PULMONER ARTERİN KİST HİDATİĞİ

Ezgi Özbay[1], Cansu Ünlü Yıldız[1], Şehnaz Olgun Yıldızeli[1], Berrin Ceyhan[1], Derya Kocakaya[1], Özlem Demircioğlu[2], Çagatay Cimşit[2], Feyza Çağlıyan[3], Bülent Mutlu[4], Halil Ataş[4], Koray Ak[5], Bedrettin Yıldızeli[6]

[1]Marmara Üniversitesi Tıp Fakültesi, Göğüs Hastalıkları ve Yoğun Bakım Anabilim Dalı
[2]Marmara Üniversitesi Tıp Fakültesi, Radyoloji Anabilim Dalı
[3]Marmara Üniversitesi Tıp Fakültesi, Nükleer Tıp Anabilim Dalı
[4]Marmara Üniversitesi Tıp Fakültesi, Kardiyoloji Anabilim Dalı
[5]Marmara Üniversitesi Tıp Fakültesi Kalp ve Damar Cerrahisi Anabilim Dalı
[6]Marmara Üniversitesi Tıp Fakültesi Göğüs Cerrahisi Anabilim Dalı

Ezgi Özbay / Marmara Üniversitesi Tıp Fakültesi, Göğüs Hastalıkları ve Yoğun Bakım Anabilim Dalı

Giriş: Kist hidatik çoğunlukla 40 yaşın altında görülen ve asemptomatik seyreden, Echinococcus granulosus'un sebep olduğu bir hastalıktır. En sık karaciğer (%60), ikinci sıklıkla akciğer (%25) tutulumuna neden olurken %0,5-2 hastada intrakardiyak yerleşimli olabilir. Pulmoner arter (PA) yerleşimli kist hidatik oldukça nadir görülmekte olup çoğunlukla karaciğerden hematojen yolla ve intrakardiyak kistin rüptürü ve embolizasyonu sonrası gelişir. Bu bildiride intrakardiyak veya hepatik kist olmaksızın sağ ana pulmoner arterde yerleşim gösteren kist hidatik olgusu sunulacaktır.

Olgu: Öksürük ve nefes darlığı şikayeti ile pulmoner emboli (PE) tanısı alan 39 yaş kadın hasta, 2 sene süre ile antikoagülan tedavi almasına rağmen çekilen ventilasyon/perfüzyon sintigrafisinde sağ akciğerde sebat eden geniş perfüzyon defekti nedeni ile pulmoner endarterektomi açısından değerlendirilmek üzere merkezimize yönlendirilmiş. Öksürük, göğüs ve sırt ağrısı yakınması olan hastanın hemoptizi, senkop, çarpıntı yakınması yoktu. Çekilen pulmoner bilgisayarlı tomografi anjiyografisinde (PBTA) sağ ana pulmoner arterde total oklüzyona neden olan ve daha önce trombüs lehine değerlendirilen yumuşak doku dansitesi ile sağ üst lobda plevraya oturan nodüler görünüm ve plevral efüzyon (Şekil 1) izlenen hastanın güncel PBTA'sı önceki görüntüler ile karşılaştırıldığında tedaviye rağmen sağ ana pulmoner arterde lokalize lezyonun sebat ettiği ancak lezyon periferindeki görünümlerin değişim gösterdiği görüldü. Başka lokalizasyonda trombüs olmaması nedeni ile pulmoner arteri oklüde eden trombüs dışı patolojiler açısından hasta değerlendirildi. Vaskülit açısından yapılan sorgulamasında özellik olmayan ve romatolojik belirteçleri normal saptanan hastanın PA sarkomu ve vaskülit açısından çekilen PET-BT

incelemesinde sağ ana PA içerisinde izlenen 2,5x3,5cm boyutlu hipodens lezyonda tutulum saptanmadı (Şekil 2). Kist hidatik indirekt hemaglutinasyon testi 1/2560 titrede pozitif sonuçlanan hastanın abdominal ultrasonografisinde karaciğerde kist hidatik saptanmadı. Çekilen toraks MR incelemesinde sağ ana PA yerleşimli lezyon kist lehine değerlendirildi (Şekil 3). Ekokardiyografisinde sağ kalp fonksiyonları normal saptanan hastanın 6 dakika yürüme mesafesi 402 metre ölçüldü. Hipoksemisi olmayan hastanın solunum fonksiyon testi normal sınırlarda (FEV1/FVC %79, FEV1 %78 FVC %82) olup difüzyon kapasitesi hafif azalmış (%64) saptandı. Mevcut bulgular ile multi-disipliner konseyimizde cerrahi açısından değerlendirildi ve PH saptanmayan, fonksiyonel kapasitesi sınıf 1 olan hastada cerrahi sonrası nükslerin sık olması nedeni ile medikal tedavi ile takip kararı verildi. Hastaya albendazol 2x400 mg tedavisi başlandı. Hasta halen medikal tedavi ile takip edilmektedir.

Şekil 1

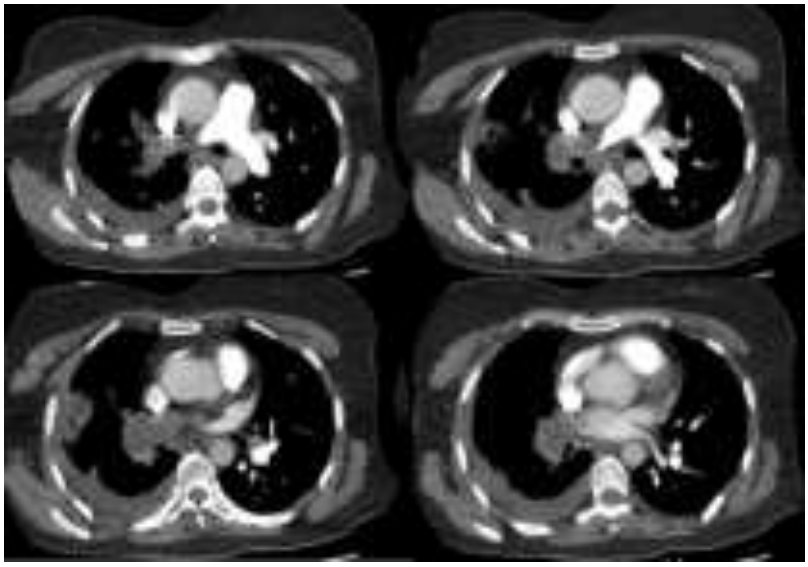

Sağ ana pulmoner arterde yerleşim gösteren yumuşak doku dansitesi ve periferinde plevraya oturan infiltrasyon ile plevral efüyon

Şekil 2

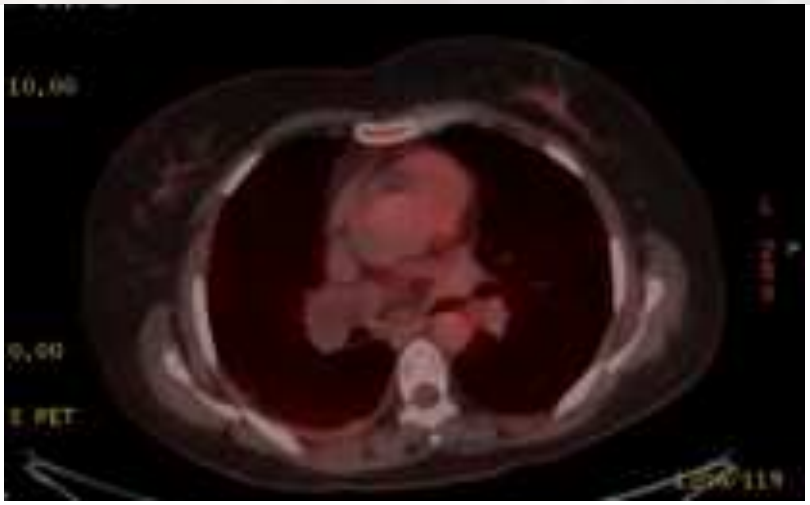

Sağ ana pulmoner arterde yerleşimli yumuşak doku dansitesinin PET-BT görünümü

Şekil 3

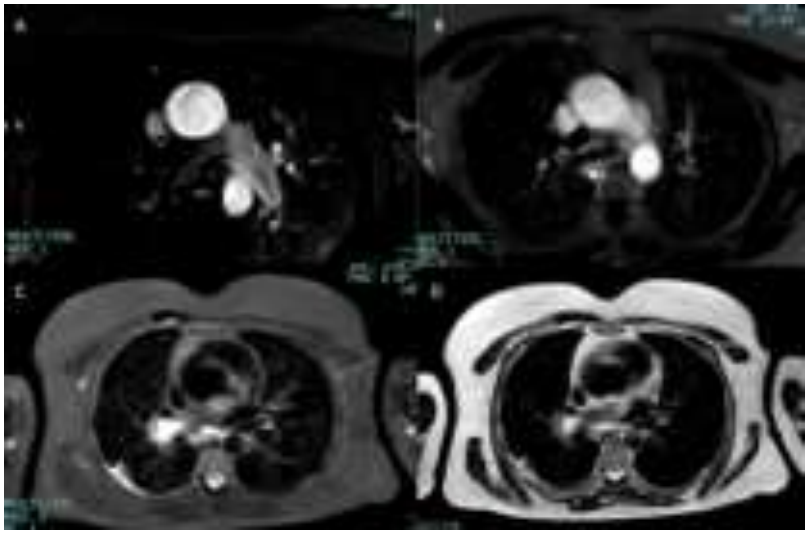

A. Aksiyel T2 ağırlıklı (T2A) STIR (Short T1 Invertion Recovery) incelemede sağ ana pulmoner arterde izlenen hiperintens lezyon, B. T2A TSE (turbo spin eko) incelemede sağ ana pulmoner arterde hiperintens lezyon, C. Aksiyel first pass perfüzyon MR incelemesinde sağ ana pulmoner arterde kontrast tutulumu göstermeyen düşük sinyalli dolum defekti, D. İntravenöz kontrast madde sonrası pulmoner arteriyel fazda sağ ana pulmoner arterde düşük sinyalli dolum defekti

Sonuç: Kist Hidatik en sık karaciğeri (%60), ikinci sıklıkla akciğeri (%25) tutar. Nadiren görülen kalp tutulumu karaciğer ya da akciğer tutulumlarının %0,5-2'sinde görülmektedir. Genellikle

asemptomatik seyreden kist hidatik semptomatik olgularda öksürük, göğüs ağrısı, nefes darlığı ve pulmoner arter yerleşimli olduğunda hemoptiziye neden olabilir. Pulmoner arter yerleşimli kist hidatik nadir görülmekle birlikte genellikle sağ atriyum veya sağ ventriküldeki kistin rüptürü veya inferior vena cava aracılığı ile karaciğerden hematojen yayılımına bağlı gelişir. Kist hidatik PH kılavuzunda 4. grupta pulmoner arteri tıkayan patolojiler arasında yer almaktadır. Bizim vakamızda da PA yerleşimli kist 2 yıl süre ile PE tanısı ile antikoagülan tedavi alarak takip edilmiştir. Literatürde sıklıkla belirtilen intrakardiyak veya karaciğer kist hidatiği hastamızda izlenmemiştir. PA kist hidatiğinin cerrahi tedavisi ile literatürde vaka bildirimleri olmakla birlikte cerrahi sonrası sık nüksler nedeni ile cerrahi çoğunlukla tercih edilmemektedir. Medikal tedavide biyoyararlanımının daha yüksek olması nedeni ile albendazol 10–15 mg/kg/gün dozundan en az 3- 6 ay süre ile önerilir.

Anahtar Kelimeler: Tromboemboli, Pulmoner Hipertansiyon, Echinococcus

Kaynakça

1. Atakan Erkilinc, Nezih Onur Ermerak, Ahmet Zengin, Sehnaz Olgun Yildizeli, Bulent Mutlu, Ayse Zehra Karakoc, Mehmed Yanartas, Serpil Tas, Emine Bozkurtlar, Hasan Sunar, Bedrettin Yildizeli. Is There Any Role of Pulmonary Endarterectomy in Pulmonary Arterial Hydatidosis? Ann Thorac Surg 2022;114:2093-9
2. Aysegul Senturk, Mukremin Er, Aysegul Karalezli, Zeynep Ilerisoy Yakut, Ayse Nur Soyturk, Huseyin Cetin, Hatice Canan Hasanoglu. A Case of Pulmonary Artery Hydatid Cyst Observed on Endobronchial Ultrasound. Iran J Radiol. 2015 January; 12(1): e15995.
3. M. Teresa Gómez Hernández, María Rodríguez Pérez, Pilar García Hernández, Marcelo F. Jiménez López. An Unusual Occupant of the Pulmonary Artery. Arch Bronconeumol. 2017;53(7):399–410
4. Selim Bakan, Sedat Kandemirli, Onur Yıldırım, Ezel Ersen, Mehmet Yanartaş, Erdal Taşçı, Bedrettin Yıldızeli, Canan Akman. Hydatid cysts of the pulmonary artery. Turk Gogus Kalp Dama 2016;24(3):592-595

Yayın No: PS-172

Trombolitik Tedavisinde Hasta Seçimi: 2 Olgu Sunumu

Hilal Argüner[1], Nilüfer Yiğit[1], Neşe Dursunoğlu[1], Göksel Altınışık[1]

[1]Pamukkale Üniversitesi Göğüs Hastalıkları Anabilim Dalı, Denizli

Hilal Argüner / Pamukkale Üniversitesi Göğüs Hastalıkları Anabilim Dalı, Denizli

Giriş: Pulmoner emboli(PTE), hızlıca tanı konulması ve tedavi edilmesi gereken yaygın ve ölümcül bir kardiyovasküler rahatsızlıktır(1). PTE'den kaynaklanan uzun vadeli klinik sonuçlar, başlangıç klinik şiddeti ve tanı ve tedaviye kadar geçen süreyle güçlü bir şekilde ilişkilidir(2). Trombolitik tedavi, embolinin çözülmesi ve hastanın hemodinamik stabilizasyonu için genellikle önerilir, ancak trombolitik tedaviye rağmen %15-20 olguda ölümle sonuçlanabilir. Yapılan çalışmalarda, sistemik trombolitik tedavi ölümcül, intrakraniyal veya majör kanamada artışla ilişkili bildirilmiştir(3). Beyin lezyonları bulunan hastalarda bu oran arttığı için trombolitik tedavinin mutlak kontraendikasyonları arasında santral sinir sistemi tümörleri yer almaktadır. Bu durumlarda multidisipliner bir yaklaşım gerekmekte olup, hekimler tarafından komplikasyon riski,tedaviye dair hedefler göz önünde bulundurularak bireysel olarak belirlenmelidir. Bu vaka sunumunda, trombolitik tedavi seçiminin önemini vurgulamak amaçlanmaktadır.

Olgu: Olgu1:68 yaşında kadın hasta bir haftadır artan nefes darlığı şikayetiyle acil servise başvurmuş. Hastanın dispne, takipnesi olması üzerine çekilen emboli protokolünde toraks bilgisayarlı tomografisinde(BT)emboli(Şekil1A,1B)saptanması üzerine tarafımıza konsülte edildi. Acil serviste değerlendirilen hastanın ek solunumsal yakınması yoktu. Hastanın bilinen diyabet, osteoporozu mevcuttu. Nefes darlığı dışında solunumsal yakınması olmayan hastanın solunum sesleri normaldi,saturasyonu 4l/dk oksijenle 96, tansiyonu 132/85mmHg , nabız 118/dk solunum sayısı 30/dk'idi. Acil serviste, kardiyoloji tarafından yapılan portabl ekokardiyografisinde sağ kalp yapılarında dilatasyon izlendi. Pulmonoloji yoğun bakımına yatırıldı, takiplerinde tansiyonu 85/44 mmHg görülmesi nedeniyle trombolitik kontraendikasyonları sorgulanarak 100 mg aktilaz tedavisi verildi. Trombolitik tedavisinden 12 saat sonra hastanın sağ üst ve alt extremitesinde güçsüzlük, komutlara uymama gelişmesi üzerine nöroloji,beyin cerrahiye konsülte edildi. Beyin BT'sinde(Şekil1C) subaraknoid kanama lehine bulgu saptanması üzerine hasta acil cerrahi işleme alındı. Post-operatif dönemde mannitol+levetirasetam tedavisi başlandı. Beyin cerrahisiyle birlikte takip edilen hasta 37 gün süren yoğun bakım takibinin ardından septisemi nedeniyle kaybedilmiştir.Olgu2:Kömür ticaretiyle ilgilenen 66 yaşındaki erkek hasta, 7 ay önce akciğer skuamöz hücreli karsinom tanısı almış,aktif kemoterapi görmekteydi. Evde aniden gelişen nefes darlığı, çarpıntı, hipotansiyonla acil servise başvurmuş, entübe edilmişti. Hastanın emboli BT'sinde emboli saptanması(Şekil2A,2B) üzerine tarafımıza konsülte edildi. Hastanın diyabet

mellitus, koroner arter hastalığı mevcut olup, 3 ay önce lobektomi öyküsü mevcuttu. 20 paketxyıl sigara öyküsü olup,11 senedir içmiyordu. Hastanın fizik muayenesinde solunum seslerinde kabalaşma mevcuttu. Geliş saturasyonu 70, tansiyon 90/50, nabız 140idi. Hastanın acil serviste yapılan portabl ekosunda sağ kalp yapılarında dilatasyon saptandı. Hastanın beyin BT'sinde lezyon izlendi(Şekil2C). Hasta yakınlarına tüm riskler anlatılarak hastaya 50 mg aktilaz infüzyonu verildi, pulmonoloji yoğun bakıma yatırıldı. İki gün süresince entübe takip edilen hasta, genel durumu, vitallerinin iyileşmesinin ardından ekstübe edildi. Takiplerinde durumu stabil hale geldi, düşük molekül ağırlıklı heparinle(DMAH) taburcu edildi. Poliklinikte emboli takiplerine devam edildi. 8 ay sonra genel durumunun kötüleşmesi üzerine dahiliye yoğun bakıma alınan hasta çoklu organ yetmezliği nedeniyle kaybedilmiştir.

Şekil 1: Olgu 1 Görüntüleme

Şekil1A ve 1B: Hastanın çekilen emboli BT'sinde her iki ana pulmoner arterde segmental dallarına da uzanım gösteren pulmoner emboli izlendi. Şekil 1C: Hastanın beyin BT'sinde sol parietal bölgeden temporal bölgeye dek uzanan, farklı kan elemanlarını barındıran, çevresinde vazojenik ödemin eşlik ettiği hiperdens intraparankimal hemoraji izlendi. Ayrıca temporal bölge anterior kesimde ve frontal bölgede SAK ile uyumlu olabilecek lineer hiperdens görünümler izlendi.

Şekil 2: Olgu 2 Görüntüleme

Şekil2 A ve 2B: Hastanın çekilen emboli BT'sinde sol ana pulmoner arterden lober dallara uzanım gösteren emboli ile uyumlu dolum defekti izlendi. Şekil2C: Hastanın beyin BT'sinde sol frontal lob inferior kesimde sentrum semiovale-lateral ventikül seviyesinde, periferinde ödem alanının eşlik ettiği 7 mm çaplı lezyon izlenmiş olup primeri bilinen olguda metastaz ile uyumlu olabileceği düşünüldü.

Sonuç: Trombolitik tedavi, pulmoner emboli gibi yaşamı tehdit eden durumların yönetiminde etkili bir yöntemdir, ancak her hasta kendi bireysel özellikleriyle değerlendirilmelidir.Bu iki olgu, tedaviye yanıtın hastadan hastaya büyük ölçüde değişebileceğini açıkça göstermektedir. Kanama riski düşük olduğu düşünülen kadın hastada beklenmedik bir şekilde ciddi bir komplikasyon gelişirken, önceden beyin metastazı bulunan erkek hastada yüksek kanama riski öngörülmesine rağmen bu tür bir komplikasyon gözlenmemiştir. Bu durum,"hastalık yoktur, hasta vardır" prensibinin klinik pratiğin ayrılmaz bir parçası olduğunu ve trombolitik tedavi planlamasında multidisipliner bir yaklaşımın, bireysel risklerin ve potansiyel komplikasyonların titizlikle değerlendirilmesinin önemini vurgulamaktadır.

Anahtar Kelimeler: intrakraniyal kanama, Pulmoner emboli, reperfüzyon tedavisi, Trombolitik tedavi

Kaynakça

1. Duffett L, Castellucci LA, Forgie MA. Pulmonary embolism: update on management and controversies. BMJ. 2020 Aug 5;370:m2177. doi: 10.1136/bmj.m2177. PMID: 32759284.
2. Trott T, Bowman J. Diagnosis and Management of Pulmonary Embolism. Emerg Med Clin North Am. 2022 Aug;40(3):565-581. doi: 10.1016/j.emc.2022.05.008. Epub 2022 Jul 8. PMID: 35953217.
3. Marti C, John G, Konstantinides S, Combescure C, Sanchez O, Lankeit M, Meyer G, Perrier A. Systemic thrombolytic therapy for acute pulmonary embolism: a systematic review and meta-analysis. Eur Heart J. 2015 Mar 7;36(10):605-14. doi: 10.1093/eurheartj/ehu218. Epub 2014 Jun 10. PMID: 24917641; PMCID: PMC4352209.

Yayın No: PS-174

A Rare Complication of Interventional Varicocele Treatment: Pulmonary Embolism

İpek Çalık[1], Hakan Göker[2]

[1]Başakşehir Çam ve Sakura Şehir Hastanesi, Göğüs Hastalıkları Anabilim Dalı
[2]Başakşehir Çam ve Sakura Şehir Hastanesi, İç Hastalıkları Anabilim Dalı

İpek Çalık / Başakşehir Çam ve Sakura Şehir Hastanesi, Göğüs Hastalıkları Anabilim Dalı

Introduction: Pulmonary embolism (PE) is a life-threatening clinical condition that often occurs as a complication of venous thromboembolic disease and requires urgent medical intervention. Iatrogenic factors play an important role in the pathogenesis of PE (1). This case report describes a 35-year-old male patient who developed pulmonary embolism after pelvic vein embolization for varicocele.

Case: A 35-year-old male patient with no known chronic diseases who worked as a computer engineer, presented. He had no history of smoking, pet ownership, exposure to biomass, tuberculosis contact. There was no personal or family history of pulmonary embolism or deep vein thrombosis. One week earlier, the patient had undergone pelvic vein embolization for a varicocele at an outside center, during which N-butyl cyanoacrylate (NBCA), also known as glue, and lipiodol were administered by intravascular injection by interventional radiology. After the procedure, the patient suffered a sudden onset of dyspnea and was admitted to our hospital. On arrival to the emergency department, the patient was normotensive, with an oxygen saturation of 97% on room air and a heart rate of 67 bpm. Laboratory tests revealed CRP: 195 mg/L. To clarify the etiology of dyspnea, contrast-enhanced pulmonary CT angiography was performed, which showed opaque filling defects in the distal branches of the pulmonary arteries in both lungs, predominantly in the right lower lobe. In addition, a consolidated parenchymal area was observed around the existing filling defects in the right lung. Consequently, the patient was referred to the pulmonology department.The patient received 0.6 ml enoxaparin (2x1 subcutaneous) and moxifloxacin (1x400 mg IV) with a body weight of 60 kg. Cardiac examination revealed sinus rhythm on ECG and an echocardiogram revealed EF: 60%, no right ventricular dilatation, no septal abnormalities, minimal mitral regurgitation, minimal tricuspid regurgitation and a systolic pulmonary artery pressure (SPAP) of 18+3 mmHg with a tricuspid systolic excursion (TAPSE) of 24 mm. The patient was admitted under the care of Interventional Radiology. On the third day of treatment, the patient continued to have chest pain and fever, with CRP rising to 234 mg/L. The patient was re-examined and blood and sputum cultures were obtained. The tests for respiratory viruses were negative. Pulmonary rehabilitation exercises were started. The patient was consulted with the

infectious disease department and empirical treatment with cefepime (3x2 g intravenously) was initiated.On the fifth day of treatment, re-examination revealed a decrease in CRP levels and the absence of fever for the previous three days. The patient was reviewed by the cardiovascular and thoracic surgery teams and urgent surgery was not considered. The patient, who was now clinically stable and no longer required oxygen, was discharged with a follow-up appointment in one month.

Patient's chest X-ray

Thorax tomography sections of the patient; foreign matter in the pulmonary arteries

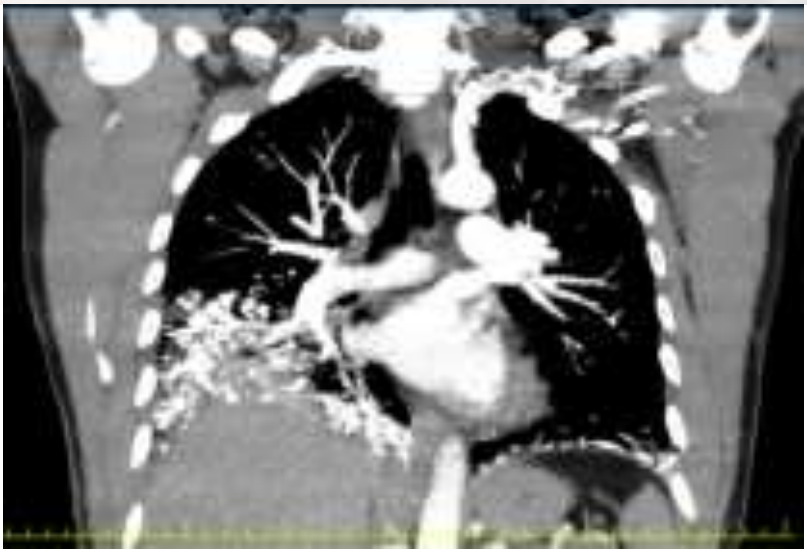

Thorax tomography sections of the patient; foreign matter in the pulmonary arteries

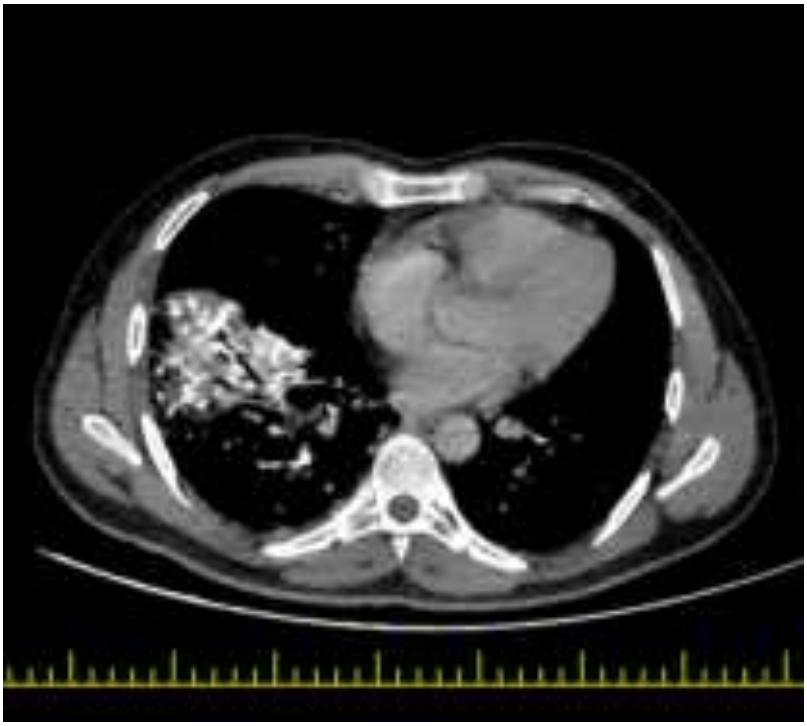

Conclusion: This case reports a rare complication of pulmonary embolism following pelvic vein embolization. Previously reported cases in the literature have usually involved NBCA / glue embolism following gastric vein procedures. This is the second reported case of pulmonary

embolism following pelvic vein embolization. This case underlines the crucial importance of a multidisciplinary approach in the diagnosis and treatment.

Keywords: Pulmonary embolism

Kaynakça

1- Alonso MN, Jareño Esteban JJ, García-León N. N-2-Butyl cyanocrylate-lipiodol® Biological Glue Pulmonary Embolism after Treatment of Pelvic Varicose Veins. Arch Bronconeumol. 2022 Apr;58(4):362. English, Spanish. doi: 10.1016/j.arbres.2021.07.013. Epub 2021 Aug 28. PMID: 35312575.

Yayın No: PS-175

Tüberskleroz-Lenfanjiyoleiomyomatozis (TSC-LAM) Kompleksinin Nadir Radyolojik Bulgusu, Multifokal Mikronodüler Pnömosit Hiperplazi (MMPH)

Selin Varışlı[1], Sabiha Ercan[1], Begümay Kumru[1], Esra Yüksel[1], Burcu Öztürk Şahin[1], Nesrin Öcal[1]

[1]SBÜ Gülhane Eğitim ve Araştırma Hastanesi Göğüs Hastalıkları ABD

Selin Varışlı / SBÜ Gülhane Eğitim ve Araştırma Hastanesi Göğüs Hastalıkları ABD

Giriş: Lenfanjiyoleiomyomatozis (LAM), etiyolojisi belirsiz, ilerleyici, çoğunlukla genç kadınlarda görülen ve sıklıkla akciğeri etkileyen nadir bir multisistem hastalığıdır (1). Sporadik LAM terimi, tüberoskleroz kompleksi (TSC) olmayan LAM'lı hastalar için kullanılırken, TSC-LAM, TSC'li hastalarda ortaya çıkan LAM'ı ifade eder. TSC-LAM'da renal anjiomyolipom (AML) ile birlikte LAM'a ait klasik radyolojik bulgular varlığında genellikle biyopsisiz tanı konabilir (2). Radyolojik bulgular arasında oldukça nadir olan özel bir patern olan Multifokal Mikronodüler Pnömosit Hiperplazi (MMPH) paterni gösteren bir olguyu paylaşıyoruz.

Olgu: Bilinen tuberoskleroz, hipertansiyon, over endometriyozis tanıları ile takipli 44 yaşında kadın hasta 1 haftadır üşüme, titreme şikayetleri ile acil servise başvurdu. Acil serviste çekilen taş protokollü abdominopelvik tomografide insidental saptanan parankim lezyonları nedeniyle ileri evalüasyon açısından Göğüs Hastalıkları polikliniğine yönlendirildi. Poliklinik muayenesinde pulmoner şikayet tariflemeyen hasta aktif sigara içicisiydi. Hastanın poliklinikte yapılan fizik muayenesinde el ve ayaklarda özellikle tırnakların çevresinde deriden kabarık, kenarları düzensiz, deri renginde lezyonlar, yüz ve boyun çevresinde hipomelanotik maküller mevcut olup lezyonların 7 yıldır sebat ettiği öğrenildi (Figür 1). Hastanın acil serviste çekilen abdominopelvik BT'sinde her iki böbrekte büyük ebatlı, değişken boyutlarda çok sayıda kistik lezyonların yağ dansitesi içermesi nedeniyle anjiyomyolipom olarak değerlendirildi. Hastanın çekilen HRCT'sinde akciğer parankiminde bilateral çok sayıda yuvarlak, değişken boyutlarda kistik değişiklikler izlendi. Subependimal maküller, karakteristik cilt lezyonları ve renal AML mevcut olan 7 yıldır TSC ile takipli hastanın HRCTdeki lezyonları nedeniyle TSC-LAM tanısı koyuldu. Tipik LAM bulgularının yanı sıra sağ akciğer üst lob anterior segmentte ve sağ akciğer alt lob superior segmentte düzensiz konturlu, köpüksü görünümlü konsolide alanlar izlendi. Bu atipik görüntüler hastaya ait eski görüntülerle kıyaslamalı değerlendirildiğinde 4 yıl önce de aynı lezyonların mevcut olduğu ve stabil seyrettiği değerlendirildi. Bu lezyonlar radyolojik özellikleri ve dansiteleri ile birlikte değerlendirilerek MMPH olarak değerlendirildi (Figür 2). Literatür bu lezyonlar için tarandığında TSC-LAM için daha özgün lezyonlar olduğu ve benign natürde oldukları görüldü. Hastaya yapılan spirometri ve altı dakika yürüme testi normal saptandı. Pulmoner semptomu da

bulunmayan hasta tedavisiz takibe alındı ve sigara bırakma programı başlatıldı, yaygın solunum patojenlerine karşı aşılanması, fiziksel aktivite düzeyi düşüklüğü nedeniyle egzersiz ve pulmoner rehabilitasyon önerildi. Hava yolculuğu ile pnömotoraks riskleri konusunda uyarıldı. Hasta stabil şekilde takibe devam etmektedir.

Figür 1. TSC deri lezyonları

Figür 1a) Ayak tırnaklarının çevresinde deriden kabarık, kenarları düzensiz, deri renginde Fibromlar (Koenen Tümörleri). Figür 1b) yüz ve boyun çevresinde hipomelanotik maküller.

Figür 2. Hastanın Toraks HRCT ve Abdominopelvik BT kesitleri

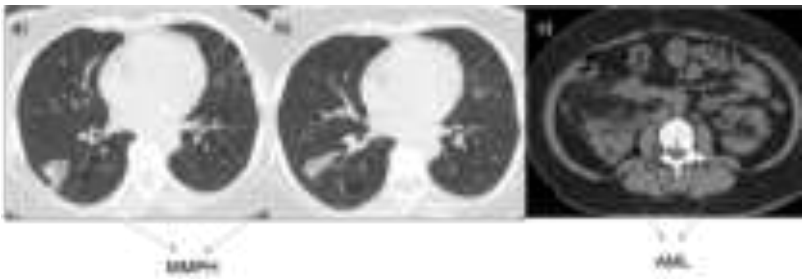

Figür 2a ve 2b'de LAM'in tipik yaygın parankimal kistleri ile birlikte MMPH alanları izleniyor. Figür 2c'de ise bilateral renal AML görünümü izleniyor.

Sonuç: TSC ile takipli 18 yaş ve üstü asemptomatik kadınların pulmoner tutulum açısından taranması önemini vurgulamak istiyoruz. TSC-LAM olgularında klasik radyolojik bulgularla birlikte MMPH ile karşılaşabileceğimizi u olgu aracılığıyla vurgulamak istiyoruz.

Anahtar Kelimeler: Multifokal Mikronodüler Pnömosit Hiperplazi, Lenfanjiyoleiomyomatozis, Renal Anjiomyolipom, Tüberoskleroz

<u>Kaynakça</u>

1) Mihmanlı, A., Öcal, N., Bonella, F. Pulmonary Langerhans Cell Histiocytosis and Pulmonary Lymphangioleiomyomatosis. Airway Diseases. Springer, Cham.

2)Theegarten D, Hager T. [Pulmonary lymphangioleiomyomatosis (LAM)] Pathologe. 2021;42(1):35-39.

Yayın No: PS-176

Nadir Bir Kalıtsal Hastalık ve Pulmoner Fibrozis: Hermansky-Pudlak Sendromu

Zehra YÜCEL[1], Cansu YILDIZ[1], Caner ÇINAR[1], Zeynep MERCANCI[1], Derya KOCAKAYA[1]

[1]Marmara Üniversitesi Tıp Fakültesi Göğüs Hastalıkları ve Yoğun Bakım ABD

Zehra YÜCEL / Marmara Üniversitesi Tıp Fakültesi Göğüs Hastalıkları ve Yoğun Bakım ABD

Giriş: Hermansky-Pudlak sendromu (HPS), okulokutanöz albinizm ve trombosit agregasyon bozukluğuna bağlı kanama yatkınlığı ile karakterize edilen, birden fazla alt tipi bulunan otozomal resesif bir hastalıktır. Retiküleondotelyal sistemde ve iç organlarda seroit benzeri maddelerin ilerleyici birikimi gözlemlenir. Bu birikim, interstisyel akciğer hastalığı (HPS-ILD) ve iltihaplı bağırsak hastalığı (HPS-IBD) gelişimine yol açabilir.On farklı alt tip tanımlanmıştır ve bunlar arasında HPS-1, HPS-2 ve HPS-4, akciğer fibrozisi ile ilişkili olup genellikle daha şiddetli seyretmektedir. Bu olgu sunumunda, polikliniğimize kuru öksürük ve nefes darlığı şikayetleri ile başvuran, bilinen Crohn ve albinizm tanıları bulunan bir hastayı sunmaktayız.

Olgu: 49 yaşında erkek hasta, aylardır devam eden kuru öksürük ve efor dispnesi şikayetleri ile başvurdu. Hastanın bilinen Crohn ve albinizm tanıları mevcuttu. Meslek olarak bahçıvanlıkla uğraşan hastanın sigara kullanım öyküsü yoktu. Fizik muayenesinde solunum sesleri sağ tarafta daha belirgin olmak üzere orta zonlardan bazallere kadar raller duyuldu. Bilgisayarlı tomografi (BT) de bilateral akciğer alt lob bazallerde sınırda bronşektaziler, bilateral akciğer alt loblarda belirgin subplevral alanlarda retiküler patern ve eşlik eden buzlu cam dansiteleri izlendi. Solunum fonksiyon testi (SFT) ve Karbonmonoksit difüyon testinde; FEV1:% 111, FVC:%109, MMEF:% 89, DLCO:%55 olarak saptandı. Multidisipliner değerlendirme sonucunda hastada ayırıcı tanılarda; enfektif süreçlere sekonder değişiklikler, Crohn hastalığına sekonder interstisyel akciğer hastalığı, romatolojik nedenler, genetik hastalıklar düşünüldü. Hasta, antibiyotik tedavisi sonrasında tekrar değerlendirildi. Kontrol görüntülemelerinde buzlu cam alanlarının sebat etmesi ve solunum yolu örneklerinde patojen üremmemesi nedeniyle enfektif süreçler dışlandı. Romatolojik tetkiklerde ve sistemik muayenede patoloji saptanmadı. Hastanının Crohn hastalığı, albinizm ve interstisyel akciğer hastalığı birlikteliği nedeniyle yapılan genetik test sonucunda HSP1 homozigot gen mutasyonu saptandı ve Hermansky-Pudlak sendromu tanısı konuldu.Takiplerinde çekilen toraks BT de her iki akcigerde alt loblarda belirgin subplevral alanda yaygin duzensiz interlobuler septal kalinlasmalar, traksiyon bronsiektazileri ve balpetegi gorunumu izlendi ve bulgular UIP ile uyumlu bulundu.Toraks BT'de fibrotik ilerleme nedeniyle hastaya antifibrotik tedavi başlandı. Akciğer nakli açısından nakil merkezine takip amacıyla sevk edildi.

Hastanın Bilgisayarlı Tomografi Görüntüsü

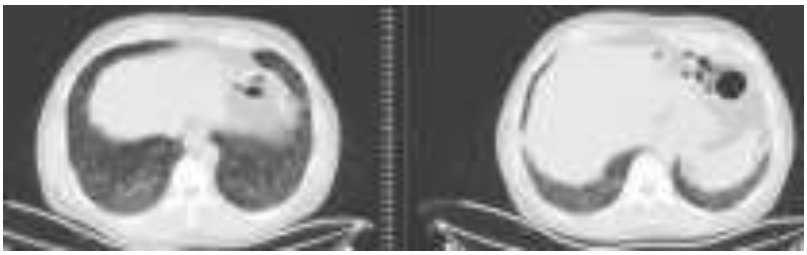

Görüntülemede alt loblarda belirgin subplevral alanda yaygın düzensiz interlobuler septal kalınlaşmalar, traksiyon bronşiektazileri ve bal petegi görünümü izlenmektedir.

Sonuç: HPS ile ilişkili pulmoner fibrozis, genellikle interstisyel pnömoni (UIP) paterninde seyretmektedir. HPS-1 hastalarının büyük bir kısmı, 40' lı yaşlarda pulmoner fibrozis geliştirir ve bu hastalığın ortaya çıkışından sonraki ortalama hayatta kalma süresi 10 yıl olarak bildirilmektedir. HPS pulmoner fibrozisi için halihazırda FDA tarafından onaylanmış spesifik bir tedavi bulunmamaktadır. Pirfenidon veya nintedanib gibi antifibrotik ajanların etkinliği net olarak belirlenmemiş olup, hastaların akciğer nakli açısından değerlendirilmesi önerilmektedir.

Anahtar Kelimeler: Hermansky-Pudlak Sendromu, Pulmoner Fibrozis, Crohn Hastalığı, Albinizm

Kaynakça

1. El-Chemaly S, Young LR. Hermansky-Pudlak Syndrome. Clin Chest Med. 2016 Sep;37(3):505-11. doi: 10.1016/j.ccm.2016.04.012. Epub 2016 Jun 30. PMID: 27514596; PMCID: PMC4987498.

2.Bin Saeedan M., Faheem Mohammed S., Mohammed T.L.: Hermansky-Pudlak syndrome: high-resolution computed tomography findings and literature review. Curr Probl Diagn Radiol 2015; 44: pp. 383-385.

3. El-Chemaly S., O'Brien K.J., Nathan S.D., et. al.: Clinical management and outcomes of patients with Hermansky-Pudlak syndrome pulmonary fibrosis evaluated for lung transplantation. PLoS One 2018; 13: pp. e0194193.

4.O'Brien K.J., Introne W.J., Akal O., et. al.: Prolonged treatment with open-label pirfenidone in Hermansky-Pudlak syndrome pulmonary fibrosis. Mol Genet Metab 2018; 125: pp. 168-173.

Yayın No: PS-177

Botulinum Toksin A Enjeksiyonuna Bağlı Subakut Dispne: İyatrojenik Botulizm Olgusu

Fatma Şevval Ünal[1], İbrahim Arda Yılmaz[2], Nergiz Ayan[3], Demet Polat Yuluğ[1], Sibel Naycı[1], Eylem Sercan Özgür[1]

[1]Mersin Üniversitesi Tıp Fakültesi, Göğüs Hastalıkları Ana Bilim Dalı, Mersin, Türkiye
[2]Mersin Üniversitesi Tıp Fakültesi, Nöroloji Ana Bilim Dalı, Mersin, Türkiye
[3]Niğde Eğitim ve Araştırma Hastanesi, Göğüs Hastalıkları Kliniği, Niğde, Türkiye

Fatma Şevval Ünal / Mersin Üniversitesi Tıp Fakültesi, Göğüs Hastalıkları Ana Bilim Dalı, Mersin, Türkiye

Giriş: Botulinum toksin tip A enjeksiyonu terapötik olarak spastisite, fokal distoni, hemifasiyal spazm, hiperhidroz, şaşılık ve kronik migren tedavisinde etkili ve güvenli bir şekilde yaygın olarak kullanılmaktadır. Bununla birlikte günümüzde botoks adı altında kozmetik amaçlı kullanımında da önemli bir artış söz konusudur. Uygulama sırasında toksin vasküler alana girerek periferik kolinerjik sinir terminallerine ulaşırsa, iyatrojenik botulizme yol açabilir; disfaji, jeneralize felç, solunum depresyonu ve ölüm dahil olmak üzere ciddi advers reaksiyonlara neden olabilir. Bu olgu sunumunda diş sıkma, hiperhidroz ve kozmetik amaçlı çoklu botulinum toxin A uygulama sonrası dokuzuncu günde dispne şikayeti ile acil servise başvuran iyatrojenik botulizmli genç kadın hastayı sunduk.

Olgu: 30 yaşında kadın hasta bir haftadır progresif artış gösteren nefes darlığı nedeni ile acil servise başvurmuş, astım atak tedavisi uygulanmış, kombine bronkodilatör tedavisi başlanmış. Bir gün sonrasında göğüs hastalıkları polikliniğimize şikayetlerinin devam etmesi nedeni ile başvurdu. Öz geçmişinde alerjik rinit, konka hipertrofisi, roza hastalığı, gastroözofageal reflü mevcuttu. Fizik muayenede patolojik bulgu saptanmadı. Laboratuvar testleri normaldi. Akciğer grafisinde belirgin bir patoloji görülmedi (Şekil 1). Hastanın bir gün öncesinde nefes darlığı nedeniyle acil servis başvurusunda çekilen toraks bilgisayarlı tomografisi (BT) normal olarak değerlendirildi. Solunum fonksiyon testinde restriktif tipte solunum fonksiyon bozukluğu ve solunum kas gücünde azalma saptandı [FEV1/FVC: 89,88; FEV1: %60 (2,10 LT); FVC: %59 (2,34 LT); MIP: %33; MEP: %27]. Fizik muayene ve radyolojik bulgularının doğal; solunum kas gücünde azalma ile birlikte restriktif tipte solunum fonksiyon bozukluğu olması nedeni ile nörolojiye konsülte edildi. Konsültasyonda yapılan değerlendirmede, son 2 yılda sonuncusu 10 gün önce olmak üzere çoklu sayıda diş sıkma, hiperhidroz ve kozmetik amaçlı botulinum toxin A uygulamasının mevcut olduğu ve bu uygulamalara bağlı iyatrojenik botulizm tanısı konuldu. Piridostigmin tedavisi başlandı. Hastanın klinik ve fonksiyonel düzelmesi 2 ay süresinde oldu. İkinci ay kontrol solunum

fonksiyon test değerleri FEV1/FVC:85,8; FEV1: %88 (3,06 LT); FVC: %89 (3,57 LT) idi. Takibinin 9.ayında iyilik hali devam etmektedir.

Şekil 1: Akciğer grafisi

Sonuç: Botulinum toksin A uygulaması günümüzde özellikle kozmetik amaçlı oldukça sık yapılmakla birlikte yan etki olarak iyatrojenik botulizm riski mevcuttur. Nefes darlığı ile başvuran hastalarda normal fizik muayene ve restriktif tipte solunum fonksiyon bozukluğu varlığında iyatrojenik botulizm tanısı ayırıcı tanılar arasında bulundurulmalı ve anamnez bu yönde derinleştirilmelidir. Botulinum toksin A uygulaması olan kişilerde iyatrojenik botulizmin, subakut olarak uygulama sonrası ilerleyen haftalarda da çıkabileceği akılda tutulmalıdır.

Anahtar Kelimeler: Restriktif tip solunum yetmezliği, Kas gücü, Bruksizm

Kaynakça

1. Nong LB, He WQ, Xu YH, Liu XQ, Li YM, Xiao ZL, Zhong NS. [Severe respiratory failure after injection of botulinum toxin: case report and review of the literature]. Zhonghua Jie He He Hu Xi Za Zhi. 2008 May;31(5):369-71. Chinese. PMID: 18953963.
2. , Ghasemi, Majid MD*; Norouzi, Rasul MD†; Salari, Mehri MD*; Asadi, Bahador MD‡. Iatrogenic Botulism After the Therapeutic Use of Botulinum Toxin-A: A Case Report and Review of the Literature. Clinical Neuropharmacology 35(5):p 254-257, September/October 2012. | DOI: 10.1097/WNF.0b013e31826248b8
3. Zargaran D, Zoller F, Zargaran A, Rahman E, Woollard A, Weyrich T, Mosahebi A. Complications of Cosmetic Botulinum Toxin A Injections to the Upper Face: A Systematic Review and Meta-Analysis. Aesthet Surg J. 2022 Apr 12;42(5):NP327-NP336. doi: 10.1093/asj/sjac036. PMID: 35178552; PMCID: PMC9005453.

Yayın No: PS-178

Endovenöz Glue Ablasyona sekonder KTEPH olgusunda Balon Pulmoner Anjioplasti (BPA) uygulaması

Selin Varışlı[1], Esra Yüksel[1], Kübra Günay[1], Uğur Bozlar[2], Nesrin Öcal[1], Halil Ataş[3]

[1]SBÜ Gülhane Tıp Fakültesi, Göğüs Hastalıkları AD, Ankara
[2]SBÜ Gülhane Tıp Fakültesi, Radyoloji AD, Ankara
[3]Marmara Üniversitesi Tıp Fakültesi, Kardiyoloji AD, İstanbul

Selin Varışlı / SBÜ Gülhane Tıp Fakültesi, Göğüs Hastalıkları AD, Ankara

Giriş: Grup 4 Pulmoner Hipertansiyon (PH) alt grupları arasında başta Kronik tromboembolik pulmoner hipertansiyon (KTEPH) olmak üzere pulmoner arteriyal obstrüksiyona neden olabilen diğer nadir durumlar da tanımlanmaktadır.(1) Bunlar arasında periferik venlere uygulanan endovenöz uygulamalar da yer almaktadır. (2) Uygulama alanından kopan glue parçalarının oluşturduğu obstrüksiyon ve staza sekonder gelişen trombüs formasyonları ile olay daha da komplike hale gelebilmektedir. Semptomatik ancak pulmoner endarterektomi (PEA) için uygun olmayan hastalarda Balon Pulmoner Anjiyoplasti (BPA) uygulamasının potansiyel rolünü vurgulamak ve bu nadir Grup 4 PH nedenini hatırlatmak için bir olgumuzu paylaşıyoruz.(3)

Olgu: 59 yaşında kadın hasta nefes darlığı ile göğüs hastalıkları polikliniğine başvurdu. 7 yıl önce varis nedeniyle bilateral vena safena magna ablasyon işlemi geçiren hasta kronik venöz yetmezlik nedeniyle kalsiyum dobesilat kullanıyordu. Hastanın öyküsünden 1 yıl önce pulmoner emboli tanısı aldığı ve o dönemden beri düzenli varfarin kullandığı öğrenildi. Halen efor dispnesi tarif etmesi nedeniyle KTEPH açısından VQ sintigrafi çekildi. KTEPH ile uyumlu perfüzyon defektleri izlenmesi üzerine BT anjiografi çekildi. Sağ alt lob pulmoner arter orta segmentlerinde kronik tromboemboli ile uyumlu defektler görüldü. EKO'da PH bulguları izlenmesi üzerine yapılan sağ kalp kateterizasyonunda oPAB 26 mmHg , PKUB 13 mmHg, PVR 2.1 WU olarak saptandı. KTEPH tanısı ile konseyde değerlendirilen hastaya Balon pulmoner anjioplasti (BPA) tedavisi uygun görüldü. 4 seans BPA sonrası tekrar sağ kalp kateterizasyonu yapılan hastanın oPAB:17 mmHg, pulmoner kapiller uç basıncı 11 mmHg pulmoner damar direnci 1.52 WU ölçüldü. Ancak bir sonraki seansta hastann sağ ve sol pulmoner arterlerinde yeni dolum defektleri geliştiği saptandı. Bunun üzerine trombüs etyolojisi değerlendirmek üzere yapılan yeni BT anjiografi ve venografide lezyonların periferik venlerde ablasyon için kullanılan glue materyali ile aynı dansitede olduğu, tipik trombüs dansitesinden farklı olduğu radyoloji tarafından değerlendirildi. Bunun üzerine daha önce glue ablasyon yapılan venlerin opere edilmesine ve takip-tedavisinin operasyon sonrası tekrar gözden geçirilmesine karar verildi.

Sonuç: KTEPH hastalarında kronik trombüslere eşlik eden diğer obstrüksiyonlar hastalığın esas tetikçisi olabilir. Bu hastalardaki trombüsler obstrukte eden materyale sekonder olarak kronikleşebilir. Bu duruma bağlı KTEPH'de BPA tedavisinin deneyimli merkezlerde uygulanması ile hemodinamik açıdan oldukça başarılı sonuçlar elde edilmektedir.

Resim 1

Hastaya ait pulmoner BT anjiyografi görüntüleri

Resim 2

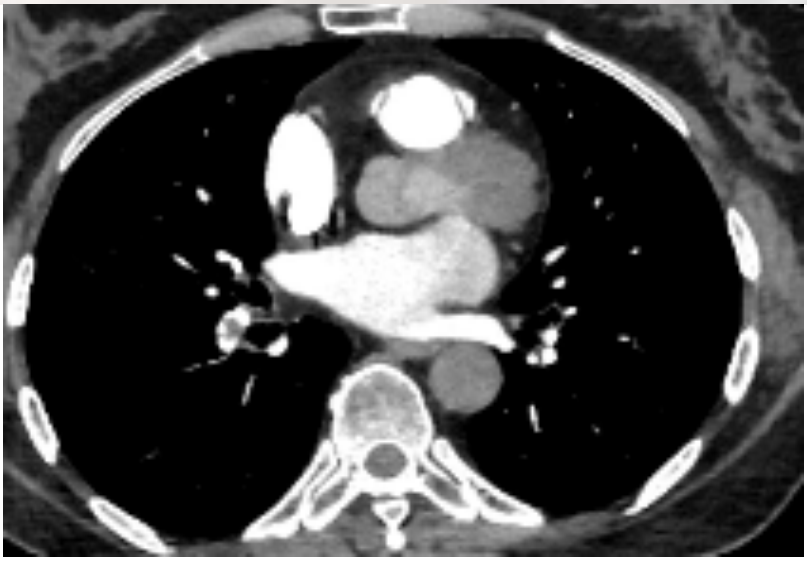

Hastaya ait pulmoner BT anjiyografi görüntüleri

Anahtar Kelimeler: Grup 4 Pulmoner Hipertansiyon (PH), Kronik tromboembolik pulmoner hipertansiyon, Balon Pulmoner Anjiyoplasti (BPA), Pulmoner Hipertansiyon

Kaynakça

1.Marshall PS, Kerr KM, Auger WR. Chronic thromboembolic pulmonary hypertension. Clin Chest Med. 2013;34(4):779–797. doi: 10.1016/j.ccm.2013.08.012. [DOI]

2.Fernandes CJCDS, Ota-Arakaki JS, Campos FTAF, Correa RA, Gazzana MB, Jardim CVP. Brazilian Thoracic Society recommendations for the diagnosis and treatment of chronic thromboembolic pulmonary hypertension. J Bras Pneumol. 2020;46(4):e20200204. doi: 10.36416/1806-3756/e20200204. [DOI]

3.Jais X, Brenot P, Bouvaist H, Jevnikar M, Canuet M, Chabanne C. Balloon pulmonary angioplasty versus riociguat for the treatment of inoperable chronic thromboembolic pulmonary hypertension (RACE) a multicentre, phase 3, open-label, randomised controlled trial and ancillary follow-up study. Lancet Respir Med. 2022;10(10):961–971. doi: 10.1016/S2213-2600(22)00214-4. [DOI]

Yayın No: PS-182

KOAH'ın nadir bir komplikasyonu: Akciğer hernisi

Aytekin İdikut[1], Mehmet Karaduman[2]

[1]T.C. Sağlık Bakanlığı Bartın Devlet Hastanesi Göğüs Hastalıkları Kliniği
[2]T.C. Sağlık Bakanlığı Bartın Devlet Hastanesi Göğüs Cerrahisi Kliniği

Aytekin İdikut / T.C. Sağlık Bakanlığı Bartın Devlet Hastanesi Göğüs Hastalıkları Kliniği

Giriş: Akciğer herniasyonu, akciğer parankiminin plevral membranlarla birlikte olağan sınırları olan toraks kavitesinin dışına çıktığı nadir görülen bir klinik durumdur. Meydana geliş şekline göre travmatik, iyatrojenik veya spontan olarak sınıflandırılabilmektedir. Olgu raporlarında en sık travmaya sekonder veya cerrahi girşim sonrası komplikasyon sonucu görülmektedir. Bizim olgumuzda ise, herniasyonun en nadir görülen nedeni olan, alevlenme dönemindeki KOAH hastasında şiddetli öksürüğüe sekonder gelişen spontan akciğer hernisini ele almaktayız.

Olgu: 75 yaşında, bilinen KOAH, obezite ve hipertansiyon tanıları olan erkek hasta, öksürük, balgam pürülasında ve nefes darlığında artış nedeni ile KOAH alevlenme sebebi ile göğüs hastalıkları servisine yatırıldı. Son 1 yıl içinde birden fazla antibiyotik ile steroid kürü gerektiren sık alevlenme öyküleri ve 40 paket/yıl sigara içme öyküsü olan hasta, 20 yıllık maden emeklisi olarak köyde yaşamaktaydı. Servise yatışının ilk saatlerinde, göğüs sağ yan duvarı ile abdomen sağ üst kadran arasındaki sınırlı bölgede palpasyonda hassasiyete neden olan şiddetli ve batıcı nitelikte plöretik ağrı şikayeti gözlendi. Kolesistit ve koledekolitiyazis açısından karaciğer fonksiyon testleri normal olarak saptandı. Daha sonra ağrı tariflenen bölgede öksürdükçe şişlik oluştuğu ve ciltte morarma izlenmeye başlandı. Toraks BT'de sağ bazalde lateralde toraks duvarının devamlılığını bozan akciğer parankimi dansitesi izlendi (Resim-1). Yaklaşık 8.interkostal aralıktan herniasyon düşünüldü. Analjezik tedavisine rağmen ağrı semptomları gerilememesi üzerine göğüs cerrahisine konsülte edilen hasta, opere edilerek pulmoner herni onarımı yapıldı (Resim-2). Operasyon sonrası ağrı ve morarma şikayetleri gerileyen, taburculuk sonrası periyodik olarak takip edildi, 6 ay boyunca asemptomatik olarak izlendi ve komplikasyon görülmedi.

Resim 1: Akciğer hernisinin bilgisayarlı tomografi görüntüsü

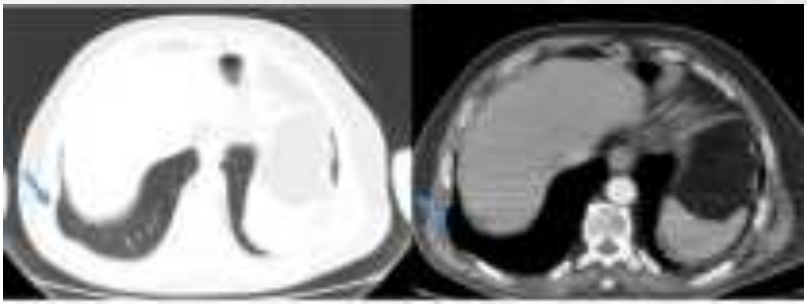

Resim 2: Postop çekilen tomografide onarılmış herni

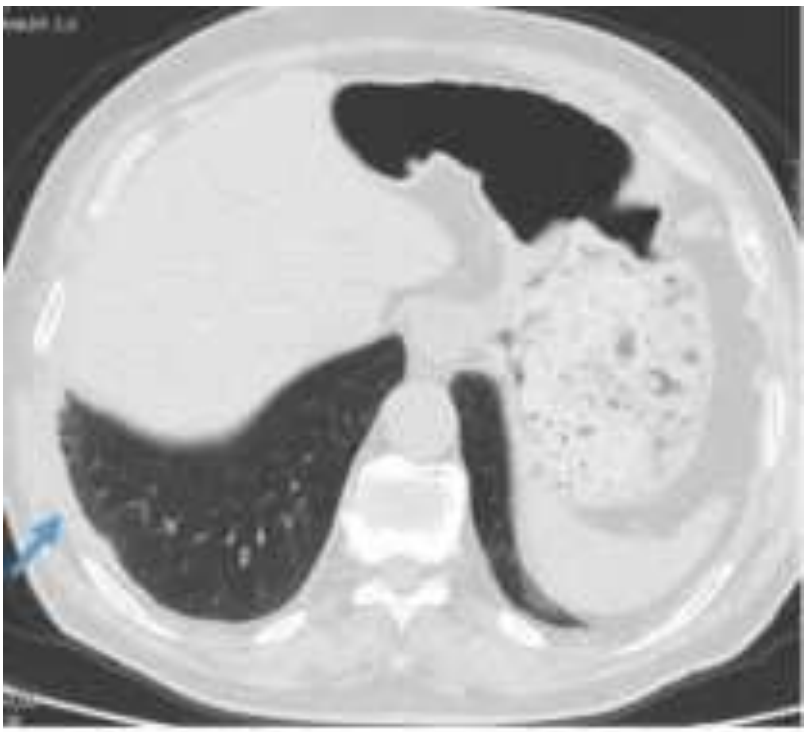

Sonuç: Toraks içi basıncının akut artışı sonucu meydana gelen spontan akciğer hernileri son derece nadir vakalardır. Obezite, tütün ve steroid kullanımı herni gelişme riskini arttırabilmektedir. Vakamızda, şiddetli öksürüğe ve tekrarlayan steroid kullanımının sebep olduğu miyopatiye neden olan KOAH alevlenmesi kliniğinin, herni gelişme riskini arttırmış olabileceği düşünülmüştür. Akciğer hernilerinin yönetimi, herninin altta yatan nedenine, boyutuna, konumuna ve hastanın genel tıbbi durumuna bağlıdır. Hafif semptomatik olgularda izlem yeterli olmaktayken, aşırı ağrıyı kontrol etmek için veya herniasyon enfeksiyona yol açıyorsa cerrahi müdahale gerekebilir. Ciddi komplikasyonları önlemek ve şiddetli semptomları kontrol altına almak için erken tanı ve tedavi için hızlı değerlendirme gerekmektedir.

Anahtar Kelimeler: KOAH, öksürük, Herniasyon

Kaynakça

1. Hamid M, Ghani A R, Ullah W, et al. (June 22, 2018) Spontaneous Lung Herniation Leading to Extensive Subcutaneous Emphysema, Pneumothorax, Pneumomediastinum, and Pneumopericardium. Cureus 10(6). e2861. DOI 10.7759/cureus.2861
2. Hareshdeva Devan Nair, Bibhusal Thapa, Krishna Bhagwat, Large spontaneous lung hernia—a case report, Journal of Surgical Case Reports, Volume 2023, Issue 12, December 2023, rjad534, https://doi.org/10.1093/jscr/rjad534
3. A. R. de Villa, O. Obeidat, A. Oyetoran and P. Okonoboh, Iatrogenic lung hernia, a rare complication of thoracoscopic spinal fusion: A case report and review of literature, Radiology Case Reports 2023 Vol. 18 Issue 9 Pages 3240-3242, DOI: https://doi.org/10.1016/j.radcr.2023.06.035
4. Mohammed Ibrahim, Bernd Linsmeier, Lung herniation through the thoracic wall after persistent sneezing and coughing in an obesity and COPD Patient, Journal of Surgical Case Reports, Volume 2020, Issue 9, September 2020, rjaa303, https://doi.org/10.1093/jscr/rjaa303

Yayın No: PS-183

Kronik Öksürüğün Nadir Bir Komplikasyonu: Pulmoner Herniasyon

Elif Özgener Işın[1], Emine Şebnem Durmaz[2], Mehmet Kamil Kaynak[3], Şermin Börekçi[1]

[1]İstanbul Üniversitesi-Cerrahpaşa, Cerrahpaşa Tıp Fakültesi, Göğüs Hastalıkları Anabilim Dalı
[2]İstanbul Üniversitesi-Cerrahpaşa, Cerrahpaşa Tıp Fakültesi, Radyoloji Anabilim Dalı
[3]İstanbul Üniversitesi-Cerrahpaşa, Cerrahpaşa Tıp Fakültesi, Göğüs Cerrahisi Anabilim Dalı

Elif Özgener Işın / İstanbul Üniversitesi-Cerrahpaşa, Cerrahpaşa Tıp Fakültesi, Göğüs Hastalıkları Anabilim Dalı

Giriş: Akciğer herniasyonu, göğüs duvarındaki patolojik bir açıklıktan akciğer dokusunun toraks kavitesi dışına çıkması olarak tanımlanır. Bu nadir görülen durum, anatomik lokalizasyonuna (servikal, torasik, diyafragmatik, mediastinal) ya da etiyolojisine (konjenital, akkiz) göre sınıflandırılabilir. Travma, cerrahi müdahaleler veya ani intratorasik basınç artışı gibi sebeplerle ortaya çıkabilirken, uzun süreli steroid kullanımı, obezite ve kronik öksürük gibi durumlar bu rahatsızlığın gelişiminde risk faktörü oluşturur. Akciğer herniasyonunun en sık rastlanan semptomu, göğüs ağrısı ve valsalva manevrası ile belirginleşen yumuşak cilt altı lezyonudur. Kesin tanı genellikle göğüs bilgisayarlı tomografisi ile konulur. Ayırıcı tanıda; cilt altı amfizemi, bronkoplevral fistül, lipom, göğüs duvarı apsesi, cilt metastazı, seroma ve pektoralis major tendon rüptürü gibi durumlar düşünülmelidir. Asemptomatik seyreden minör hernilerde radyolojik takip ve konservatif tedavi yeterli olabilirken, ağrı, herni boyutlarında artış veya akciğer dokusunda inkarserasyon söz konusu olduğunda cerrahi tedavi gereklidir. Cerrahi sırasında, herniye olan akciğer doku ve yumuşak dokulardan ayrılır, toraks kavitesi içine redükte edilir ve göğüs duvarındaki defekt uygun süturlerle kapatılarak prostetik yama ile güçlendirilir. Literatüre göre cerrahi tedavi sonrası prognoz genellikle mükemmeldir. Biz de spontan akciğer herniasyonu tanısı alan olgumuzun seyrinden bahsedeceğiz.

Olgu: 63 yaşında erkek hasta, öksürük ve göğüs ağrısı şikayetleriyle başvurdu. Hastanın özgeçmişinde hipertansiyon, diyabet, kronik böbrek yetmezliği, KOAH ve adrenal yetmezlik tanıları bulunmaktadır. Uzun dönem hidrokortizon (20 mg/gün) kullanımı öyküsü olan hasta KOAH için LABA+LAMA tedavisi almakta. Özgeçmişinde geçirilmiş tüberküloz ve spontan pnömotoraks öyküsü olan hastanın ve 96 paket-yıl aktif sigara kullanımı mevcut olup 2 ay önceki spirometrisinde FEV1/FVC: %61 FEV:2100 ml(%64) FVC:3410 ml(%84) idi. Hastanın özgeçmişinde torakal bölgeye operasyon öyküsü bulunmamaktaydı.Fizik muayenesinde, solunum seslerinde bilateral ekspiryumda ronküs işitildi, sağ hemitoraks lateral duvarda öksürmekle belirginleşen yumuşak doku ve palpasyonda hassasiyet tespit edilmiştir. Oda havasında oksijen satürasyonu %96 idi. Bilgisayarlı tomografi incelemesinde (Şekil 1), sağ hemitoraks sekizinci

interkostal aralıktan protrüde akciğer parankimi, bu düzeyde interkostal aralıklarda genişleme ve interkostal kas hasarı ile uyumlu bulgular saptanmıştır. Hasta multidisipliner bir yaklaşımla ele alınmış ve cerrahi tedavi planlanmıştır. Genel anestezi altında torakotomi yapılmış, defektin onarımı prolen mesh kullanılarak başarıyla gerçekleştirilmiştir. Postoperatif dönemde hasta oksijen tedavisi ile komplikasyonsuz izlenmiş ve yıllık KOAH alevlenme sayısı >2 olan ve eos:470 olan hastanın tedavisinde İKS+LABA+LAMA şeklinde üçlü tedaviye geçilerek hastanın genel durumu iyi olarak taburcu edilmiştir.

Şekil 1

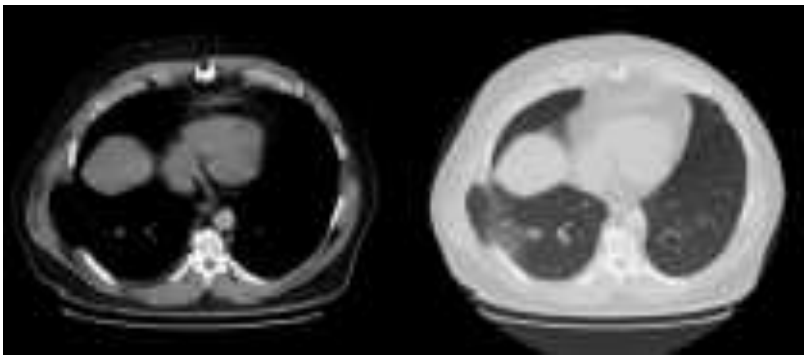

Sonuç: Spontan pulmoner herni, nadir görülen ancak potansiyel olarak ciddi komplikasyonlara yol açabilecek bir durumdur. Bu vaka, uzun süreli steroid kullanımının ve KOAH gibi komorbiditelerin bu tip patolojilerdeki etkisini vurgulamaktadır. Erken tanı, fizik muayene ve uygun cerrahi müdahale, hasta prognozunu belirgin ölçüde iyileştirebilir. Bu nedenle, risk faktörü taşıyan hastalarda dikkatli klinik değerlendirme önemlidir.

Anahtar Kelimeler: Öksürük, KOAH, Herniasyon, Kortikosteroid, Akciğer

Kaynakça

Devan Nair H, Thapa B, Bhagwat K. Large spontaneous lung hernia-a case report. J Surg Case Rep. 2023 Dec 7;2023(12):rjad534. doi: 10.1093/jscr/rjad534. PMID: 38076300; PMCID: PMC10703602.

Cherraqi A, El Houssni J, Outznit M, Imrani K, Benelhosni K, Billah NM, Nassar I. Incidental discovery of intercostal pulmonary hernia: A case report. Radiol Case Rep. 2022 Sep 26;17(12):4510-4514. doi: 10.1016/j.radcr.2022.08.068. PMID: 36189153; PMCID: PMC9519495.

Yayın No: PS-184

Koah Hastalarında Kronik Pulmoner Aspergillozu Unutmayalım

Rüveyda Pural Korkmaz[1], Yağız Ceylan[1], Bensu Avşar Akkoca[1], Muhsine Çobanoğlu[1], Oğuz Kitapçı[1], Nermin Özer Yılmaz[1], Serda Gülsün[1], Mustafa Akyıl[1], Selahattin Öztaş[1], İpek Özmen[1]

[1]Süreyyapaşa Göğüs Hastalıkları ve Göğüs Cerrahi Eğitim ve Araştırma Hastanesi

Rüveyda Pural Korkmaz / Süreyyapaşa Göğüs Hastalıkları ve Göğüs Cerrahi Eğitim ve Araştırma Hastanesi

Giriş: Kronik pulmoner aspergilloz (KPA); aspergilloma, aspergillus nodülü,kronik kaviter pulmoner aspergilloz, kronik fibroze pulmoner aspergilloz ve subakut pulmoner aspergilloz olarak 5 formda akciğerde enfeksiyon yaratmaktadır. Akciğerde başlıca kaviter lezyon oluşturan, parankim hasarı yaratan tüberküloz sekeli, bronşektazi, pnömotoraks, amfizem gibi kronik akciğer hastalıklarında KPA için uygun ortam oluşmaktadır. Öksürük, hemoptizi, öksürük, balgam, kilo kaybı, halsizlik ve solunum sıkıntısı gibi semptomlar oluşturabilir.Tanısal amaçla bronkoskopik lavaj mantar kültürü, lavaj ve kan galaktomannan antijen düzeyi ve kanda serolojik testleri kullanılabilmektedir.KOAH hastalarının takipleri sırasında günlük pratikte fungal enfeksiyon için akla gelmesi ve hastaların bu açıdan da değerlendirilmesine dikkat çekmek, KOAH hastalarının KPA oluşumu açısından riskli hasta gruplarından olabileceğine dikkat çekmek amacıyla paylaşılmıştır.

Olgu: Olgu 1. 65 yaş erkek hasta , 10 yıldır KOAH hastası, 15 yıl önce bypass hikayesi mevcut, aktif smoker,USOT kullanıyor. Ocak 2024 de hemoptizi nedeniyle FOB yapılan normal bronşiyal sistem görülen hasta Eylül 2024 artan öksürük, nefes darlığı,balgam yakınması ile tekrar başvurdu. Toraks CTde akciğer de perihiler spiküler yapıda 3cmlik konsolidasyon alanı izlendi. Pet CTde SUDmax 9.6, FOB de normal endobronşiyal sistem ve yoğun koyu kıvamlı sekresyon, lavaj galaktomanan antjeni 1,4 (>0.2 pozitif), mantar kültüründe üreme olmadı.Malignite riski açısından değerlendirilen, FEV1%20 olan cerrahi için uygun olmayan hastaya vorikonazol başlandı.Tedavisin 3. Ayında kontrol PA ve CT de regresyon izlendi. Olgu 2. 60 yaşında erkek,15 yıldır KOAH hastası, 40 yıl önce ac tbc ve sağ px hikayesi mevcut,aktif smoker, hemoptizi yakınması ile acilservisten yatırıldı. Sağda üst alanda tbc sekeli kaviter lezyon olan hastanın hemoptizi takipleri yapıldı. Toraks CTde sağda sekel alanında aspergilloma ve sol akciğerde de yeni gelişen nodül saptandı.Kan galaktomanan antj 2.1 olan hastaya Vorikonazol başlandı. Malignite açısından PET CT istendi sol akciğer üst lobda 1.5cmlik SUDmax 5.7 olan nodül saptandı.FOBde yoğun sekresyon izlendi, lavaj kültürde aspergillus spp üremesi oldu, galaktomanan antj 2.88 saptandı, cerrahi konseyde sınırlı FEV1 değeri düşük olan hastanın soldaki nodülü için cerrahi planlandı. VATS ligulektomi ve apeksteki büller için büllektomi

yapıldı,patoloji nonsmall cell carsinom olarak rapor edildi.Takiplerde sağdaki aspergilloma alanında gerileme izlendi.Olgu 3. 61 yaşında erkek, 6 yıldır KOAH hastası, aktif smoker . Nefes darlığı,çabuk yorulma,balgam ve tıkanma yakınmaları ile LVRS planlanan ancak öncesinde PR a yönlendirilen hastanın PA grafi ve toraks CT de her iki apekste eskiden beri olan büllerinde hava sıvı seviyesi izlendi. Antibiyotik tedavi sonrası yapılan FOBde yoğun koyu sekresyon izlendi,endobronşiyal lezyon izlenmedi. Lavaj kültüründe candida üremesi ve lavajda galaktomanan antj 6.56 saptandı. Vorikonazol tedavisi başlandı ancak görme bulanıklığı yaşayan hastada tedaviye Itrakonazol ile devam edildi,pulmoner rehabilitasyon programına alındı.Takiplerinde radyolojik düzelme izlendi.

Olgu 1

Olgu 1 tedavi öncesi ve tedavi sonrası

Olgu 2

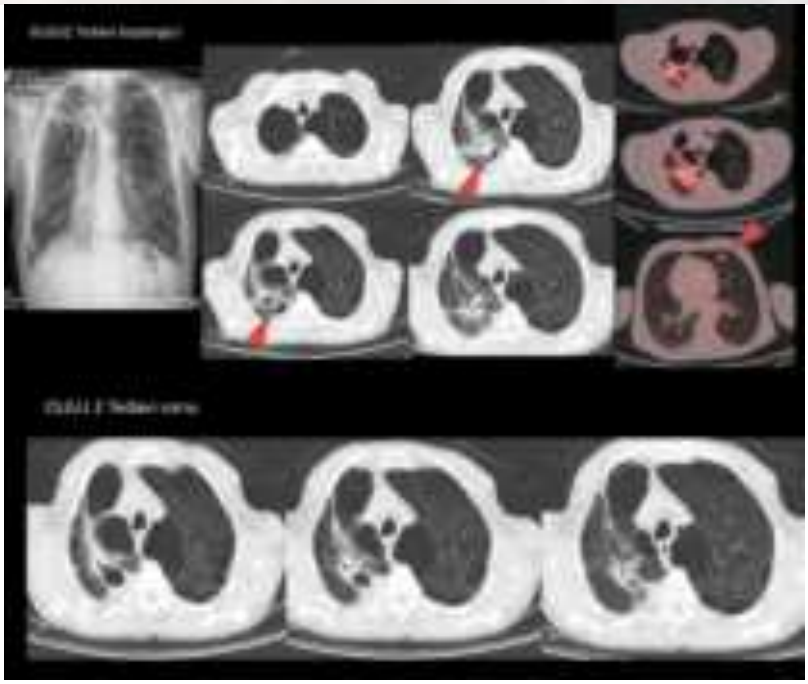

Olgu 2 tedavi öncesi ve tedavi sonrası

Olgu 3

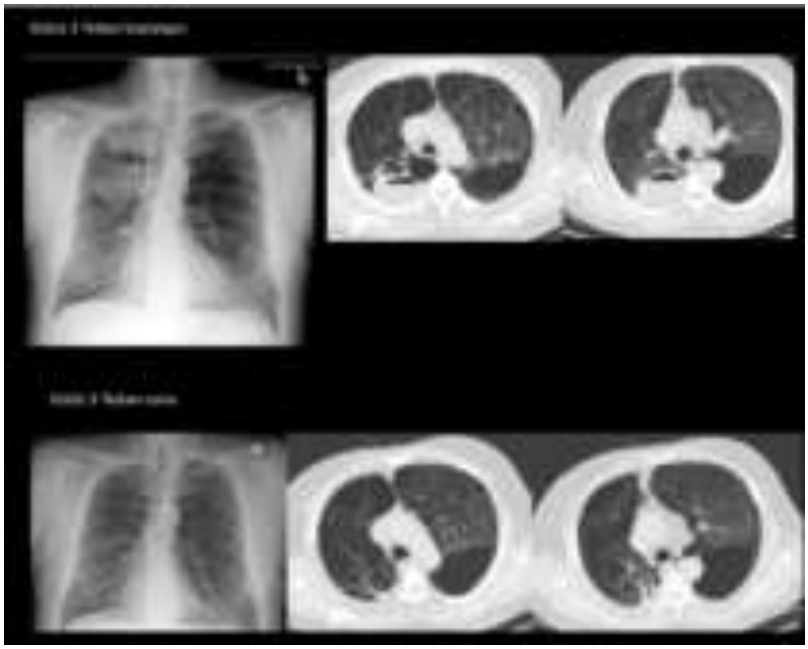

Olgu 3 tedavi öncesi ve tedavi sonrası

Sonuç: Akciğer parankiminde uygun radyolojik bulguların varlığında KOAH hastalarında artan öksürük, balgam, nefes darlığı, halsizlik ve göğüs ağrısı gibi yakınmaların değerlendirilmesinde kronik pulmoner aspergilloz da akla gelmelidir.

Anahtar Kelimeler: aspergilloz, koah, kronik pulmoner aspergilloz, kavite, mantar enfeksiyonu

Kaynakça

Moldoveanu B, Gearhart AM, Jalil BA, Saad M, Guardiola JJ. Pulmonary Aspergillosis: Spectrum of Disease. Am J Med Sci. 2021 Apr;361(4):411-419. doi: 10.1016/j.amjms.2020.12.009. Epub 2020 Dec 13. PMID: 33563417.

Denning DW. Global incidence and mortality of severe fungal disease. Lancet Infect Dis. 2024 Jul;24(7):e428-e438. doi: 10.1016/S1473-3099(23)00692-8. Epub 2024 Jan 12. PMID: 38224705.

Aksoy E, Yildirim E, Ozmen I, Yilmaz NO, Karaman AK, Takir H, Ozbaki F, Agca M, Berk A. Clinical Features, Treatment Outcome and Potential risk Factors for Recurrence Among Patients with Chronic Pulmonary Aspergillosis in a Resource-limited Setting: A Retrospective Observational Study. Mycopathologia. 2024 Aug 22;189(5):76. doi: 10.1007/s11046-024-00884-9. PMID: 39172211.

Yayın No: PS-185

İki Üniversite Hastanesinde Alfa-1 Antitripsin (A1AT) Eksikliği Saptanan Olguların Klinik, Radyolojik Bulguları ve Uygulanan Tedavilerin Özellikleri

Beltinge Gültekin[1], Funda Elmas[1], Durak Kömürcüoğlu[2], Alev Gürgün[1], Nurdan Köktürk[2], Nesrin Moğulkoç[1], Pervin Korkmaz[3]

[1]EGE ÜNİVERSİTESİ TIP FAKÜLTESİ HASTANESİ
[2]GAZİ ÜNİVERSİTESİ TIP FAKÜLTESİ HASTANESİ
[3]MEDİCANA INTERNATIONAL İSTANBUL HASTANESİ

Beltinge Gültekin / EGE ÜNİVERSİTESİ TIP FAKÜLTESİ HASTANESİ

Giriş: Alfa-1 antitripsin (A1AT) eksikliği, erişkinlerde en sık görülen, otozomal resesif geçiş gösteren, akciğer hastalığı (pulmoner amfizem, bronşektazi) ve karaciğer hastalığı gelişme riskinde artış ile ilişkili kalıtımsal bir patolojidir. A1AT, SERPINA1 geni tarafından kodlanır ve bu gendeki nokta mutasyonlar sonucunda serpinopatiler gelişmesi ile A1AT eksikliği meydana gelmektedir. A1AT'in akciğerlerde nötrofil elastaz gibi ana proteazların yıkıcı etkisini azalttığı bilinmekte; eksikliğinde, proteaz-antiproteaz dengesizliği ile beraber akciğer parankiminde hasara ve KOAH gelişimine yol açmaktadır. 100'den fazla genetik varyantı tanımlanan A1AT eksikliğinde, homozigot genotip 'PiZZ' olarak tanımlanmış ve KOAH tanısı olan hastalar arasında bu genotiplerle ilgili çalışmalarda, homozigot PiZZ için %1-4.5 ve heterozigot PiMZ için %17.8'e kadar bir prevalans gösterilmiştir. Çalışmaların sınırlı olduğu A1AT eksikliğiyle ilişkili akciğer hastalığının belirtileri, tipik amfizem belirtileriyle genellikle karışabilir. Bu nedenle, şiddetli A1AT eksikliği olan olguların yaklaşık %90'ında teşhis gecikmektedir. Yerine koyma tedavisinin (insan alfa1 proteinaz inhibitörü), FEV1 düşüşünü azalttığı ve sağkalımı arttırdığı bilinmektedir. Bu çalışmada, KOAH tanısı olan ve A1AT eksikliği saptanan olguların klinik, radyolojik özellikleri ve uygulanan tedavilerinin değerlendirilmesi amaçlanmıştır.

Olgu: Araştırmamızda Ege Üniversitesi ve Gazi Üniversitesi Tıp Fakültesi Göğüs Hastalıkları'nda KOAH tanısı alan, A1AT eksikliği saptanan ve yerine koyma tedavisi uygulanan olguların; demografik verileri, ek hastalıkları, sigara içme öyküleri, A1AT değerleri, A1AT eksikliği genetik mutasyon tipi, A1AT eksikliği tanısında gecikme süresi, tedavi öncesi ve sonrası solunum fonksiyon testleri(SFT), radyolojik bulguları ve mMRC dispne skorları değerlendirilmiştir. Değerlendirilen 4 erkek (%57.1), 3 kadın (%42.9) toplam 7 olgunun yaş ortalaması 54,5 yıl; KOAH tanısı aldıkları yaş ortalaması 45,7 yıl bulundu. Olguların komorbid hastalıkları değerlendirildiğinde 2 olguda HT (%28.5), 2 olguda bronşektazi (%28.5),1 olguda koroner arter hastalığı (%14.2), 1 olguda renal hücreli karsinom (%14.2) eşlik ettiği görüldü. 5 olguda (%71,4) ortalama 13,8 paket/yıl sigara kullanım öyküsü saptanırken, sigara kulllanan olguların ortalama

12,6 yıl önce sigarayı bıraktığı görüldü. Olguların A1AT serum düzeyleri ortalama 18,7 mg/dL bulunurken, mutasyon analizinde 3 olguda (%42,8) homozigot PiZZ, 4 olguda (%57.1) heterozigot PiM/Z aleli saptandı. Bilgisayarlı tomografi(BT)'de 4 olguda (%57.1) bilateral panlobüler amfizem, diğer olgularda KOAH ve amfizemin klasik bulguları izlendi. Olguların A1AT eksikliğinin, KOAH tanısı aldıktan ortalama 2,42 yıl sonra saptandığı, endikasyon dışı kullanım onayı alınamayan bir olgu dışında diğer olgulara haftada bir 60mg/kg dozunda intravenöz A1AT yerine koyma tedavisi (insan alfa1 proteinaz inhibitörü) verildiği görüldü.1 yıllık izlemde, erken dönemde tanı ve tedavi alan olguların solunum fonksiyon testlerinde (FEV1 değeri tedavi öncesi ortalama 855 ml (%31.6), tedavi sonrası ortalama 1076ml (%38.6), tedavi öncesi ortalama mMRC skoru 3, tedavi sonrası ortalama mMRC skoru 1,6) iyileşme olduğu saptanırken, anlamlı radyolojik değişikliklerin olmadığı izlendi.Olguların demografik özellikleri ve A1AT serum düzeyleri ve mutasyon alt tipleri tablo1'de, tedavi öncesi ve sonrası SFT değerleri ve mMRC dispne skorları tablo2'de, olgu 1'in toraks BT görüntüleri şekil 1'de verilmiştir.

Tablo1

Olguların demografik verileri, ek hastalıkları, sigara öyküleri, sigara kullanım süresi (paket/yıl), sigara bırakma süreleri (yıl), ailede KOAH öyküsü, A1AT değerleri, A1AT eksikliği mutasyon analizi, A1AT eksikliği tanısında gecikme süresi(yıl)

Tablo2

Olgu No	Tedavi Öncesi				Tedavi Sonrası			
	FEV1 ml (%)	PVC ml (%)	FEV1/PVC ml (%)	mMRC	FEV1 ml (%)	PVC ml (%)	FEV1/PVC ml (%)	mMRC
Olgu1	550 (%13)	1510 (%50)	36.13 (%45)	2	750 (%19)	2000 (%60)	%47	2
Olgu2	1240 (%46)	2560 (%61)	43.35 (%58)	3	1240 (%46)	2760 (%70)	44.93 (%60)	1
Olgu3	630 (%20)	1790 (%73)	35.64 (%45)	2	750 (%27)	2540 (%68)	%36.71	2
Olgu4	1050 (%30)	3250 (%77)	%45	3	1950 (%50)	3500 (%88)	%62	1
Olgu5	600 (%22)				600 (%20)			
Olgu6	870 (%21)			3	1150 (%21)	3900 (%67)	%34	2
Olgu7	3750 (%84)	5500 (%100)	%75					

Olguların tedavi öncesi ve sonrası SFT değerleri ve mMRC dispne skorları

Şekil1

Olgu1 Radyolojik Toraks BT Görüntüsü

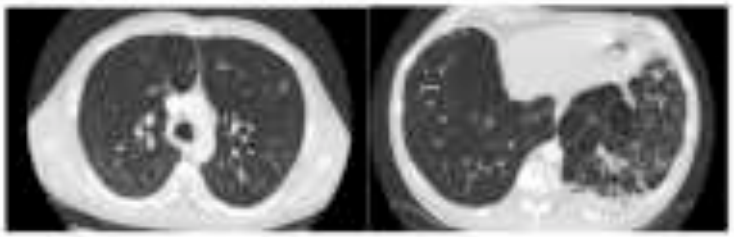

16.12.2025 - Tedavi Öncesi BT- pantobüler amfizem

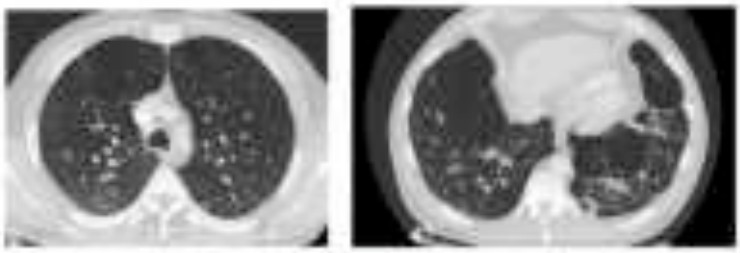

14.04.2023 -Tedavi Sonrası BT- pantobüler amfizem

Olgu1 için tedavi öncesi ve sonrası bilgisayarlı tomografi (BT) toraks görüntüleri

Sonuç: Alfa-1 antitripsin eksikliği, KOAH ile ilişkisi en kuvvetli olan kalıtımsal patolojidir. Erken dönemde A1AT eksikliği saptanan ve yerine koyma tedavisi başlanan olgularımızın izleminde klinik ve fonksiyonel iyileşmeler olduğu saptanmıştır. Genç (30-40 yaş) ve akciğer bazal bölgelerinde panlobüler amfizem olan hastalarda A1AT eksikliği özellikle akla getirilmeli, erken tanı ve yerine koyma tedavisinin, tedavi başarısını da beraberinde getireceği unutulmamalıdır.

Anahtar Kelimeler: Alfa-1 Antitripsin, KOAH, Amfizem

Kaynakça

1-
Miravitlles M, Dirksen A, Ferrarotti I, et al. European Respiratory Society statement: dia gnosis and treatment of pulmonary disease in α(1)-antitrypsin deficiency. Eur Respir J.2017;50(5).

2-Hazari YM, Bashir A, Habib M, Bashir S, Habib H, Qasim MA, vd. Alpha-1-antitrypsin deficiency: Genetic variations, clinical manifestations and therapeutic interventions. Mutat Res Rev Mutat Res. Temmuz 2017;773:14-25.

3-Edgar RG, Patel M, Bayliss S, Crossley D, Sapey E, Turner AM. Treatment of lung disease in alpha-1 antitrypsin deficiency: a systematic review. Int J Chron Obstruct Pulmon Dis. 2017 May 2;12:1295-1308. doi: 10.2147/COPD.S130440. PMID: 28496314; PMCID: PMC5422329.

Yayın No: PS-186

Mesleksel Astım Gözümüzün Önünde: Astım Atağı ile Başvuru

Ahmet Çağın[1], Hatice Çetindoğan[2]

[1]Fatsa Devlet Hastanesi, Ordu, Türkiye
[2]Gülhane Eğitim ve Araştırma Hastanesi, Ankara, Türkiye

Ahmet Çağın / Fatsa Devlet Hastanesi, Ordu, Türkiye

Giriş: Mesleksel astım, iş yeri havasındaki tozlarla, gazlarla, kimyasal buhar ve dumanlarla temas sonucu ortaya çıkan, değişken hava yolu daralmasıdır. Astımlı hastaların yaklaşık %15'inin mesleksel astım olduğu düşünüldüğünde, özellikle bu konunun önemi daha iyi anlaşılır. İşyerinde karşılaşılan etkenlere bağlı olarak özellikle solunum sistemini doğrudan hedef alan ajanların oluşturduğu rinit ve astım gibi mesleksel hastalıklar günümüzde artarak karşımıza çıkmaktadır. Burada bir olgu sunumuyla konuya dikkat çekmek istedik

Olgu: 34 yaşında kadın hasta göğüs hastalıkları polikliniğimize başvurdu. Hasta tekstil işçisi olup sabahları mesaiye başlarken iyi durumdayken gün içerisinde özellikle öğleden sonrasında baş ağrısı, öksürük, terleme ve solunum güçlüğü olduğunu ifade etmekteydi. Vitallerde oksijen saturasyonu %92, nabzı 88/dakika, vücut sıcaklığı 36.7 santigrat derece ve normatansifti. Solunum sistemi muayenesinde yaygın ronküsleri mevcuttu. Kanlarında hemoglobin düzeyi 13.5, eozinofil düzeyi 300/mikrolitre, CRP 14, total ıgE düzeyi 130 IU/mL, böbrek fonksiyon testleri ve karaciğer fonksiyon testleri normal izlendi, hastaya ileri tetkik amaçlı Toraks BT ve kan gazı planlandı, hastanın Toraks BT'de parankimal yapılar normal, peribronşiyal kalınlaşmalar izlendi. Hastaya tanısal amaçlı SFT yapıldı, FEV1/FVC: 0,82 FEV1 ve FVC normal sınırlarda, reverzibilitesi 260 ml artış ve %16 değişim ile pozitif izlendi. Kan gazı düzeyleri normaldi. Hastaya astım atak tanısı ile sistemik steroid ve bronkodilatör tedavi başlandı. Mesleksel astım kabul edilen hastanın inhaler tedavisi düzenlendi, koruyucu önlemler ve maske kullanımı anlatıldı, işyeri ortamında havalandırma ve ortam kontrolü için işyeri hekimine bilgilendirme notu verildi. Hastanın takiplerinde 1 yıl içerisinde tekrar ağır atak yaşamadığı görüldü.

Sonuç: Mesleksel astım , astım hastaları içerisinde karşımıza sık çıkan fakat biz hekimlerin özellikle sorgulamaktan kaçındığı bir alt grubudur. Nedenlerinde alerjenler, kimyasal tahriş ediciler vardır. Başlangıç genellikle yavaştır, subakut ve kronik seyreder, tekrarlayan maruziyetle kötüleşir. Belirtileri, nefes darlığı, öksürük, göğüs sıkışması, hırıltılı solunum gibi klasik astım semptomlarıdır. Tanıda, Solunum fonksiyon testleri, altın standart metakolin testi ve immünolojik testler kullanılabilir. Tedavide, bronkodilatörler, kortikosteroidler, maruziyetin azaltılması esastır. Önlem olarak, maske kullanımı, işyeri havalandırması, koruyucu ekipman önerilmelidir. Biz

hekimler olarak tanı ve tedavide hastalarımıza destek olduğumuz kadar önleyici tıp olarak onların daha az hastalık yüküne maruz kalmalarınada destek olmalıyız.

Anahtar Kelimeler: Astım, Mesleksel astım

Kaynakça

1. Tarlo SM, Lemiere C. Occupational Asthma: An Update. J Allergy Clin Immunol Pract. 2014; 2(3): 243-250. doi: 10.1016/j.jaip.2014.04.011. PMID: 25134917.

2. Henneberger PK, Redlich CA, Callahan DB, et al. Work-exacerbated asthma. Proc Am Thorac Soc. 2011; 8(3): 258-263. doi: 10.1513/pats.201008-058RW. PMID: 21293247.

3. Tarlo SM, Balmes J. Work-related asthma: A case-based guide. Clin Chest Med. 2010; 31(4): 679-692. doi: 10.1016/j.ccm.2010.07.004. PMID: 20857852.

4. Tarlo SM, Balmes J, Balkissoon R, et al. Diagnosis and management of work-related asthma: American College of Chest Physicians Consensus Statement. Chest. 2008; 134(3 Suppl): 1S-41S. doi: 10.1378/chest.08-0201. PMID: 18574224.

5. Henneberger PK, Redlich CA, Callahan DB, et al. An official American Thoracic Society statement: work-exacerbated asthma. Am J Respir Crit Care Med. 2011; 184(3): 368-378. doi: 10.1164/rccm.812011-0017ST. PMID: 21239692.

Yayın No: PS-188

Nitrit asit inhalasyonuna bağlı akut inhalasyon hasarı

Savaş Gegin[1], Esra Arslan Aksu[2], Burcu Özdemir[1], Levent Özdemir[1]

[1]Samsun Eğitim ve Araştırma Hastanesi
[2]Samsun Üniversitesi Tıp Fakültesi

Savaş Gegin / Samsun Eğitim ve Araştırma Hastanesi

Giriş: Nitrik asit berrak bir sıvı olup, renksizden sarıya kadar uzanan bir görünümü vardır. Gübrenin, boyanın, bazı ilaçların, patlayıcıların üretiminde ve metalleri temizlemekte kullanılan güçlü oksidan özelliğe sahip potent bir anorganik asittir. Solunduklarında solunum yollarındaki su ile reaksiyona girerek gözlerde yanma, boğaz ağrısı, öksürük, göğüste sıkışma, başağrısı, dengesizlik ve şuurda bulanık gibi semptomlara, non-kardiyojenik pulmoer ödem tablosuna ve ARDS ye neden olabilirler (1,2)

Olgu: Olgumuz 44 yaşında erkek hasta, daha öncesinde şikayeti olmayan azot fabrikasında çalışma sırasında nitrik asit inhalasyonundan sonra ortaya çıkan burunda ve gözde yanma, nefes darlığı, hırıltı, öksürük şikayeti ile başvurdu. Özgeçmişinde özellik yoktu. Fiziki muayenesinde bilateral alt zonda ralleri ve ronkusü mevcuttu. Çekilen PA akciğer grafisinde, sağ orta zon periferde ve sağ üst zonda non-homojen infiltrasyon, Toraks tomografisinde heriki akciğerde bulu cam dansitesinde infiltrasyon saptandı. Laboratuvar tetkiklerinde balgam kültürü ve ARB negatif normal, Covid-19 Reverse Transkriptaz PCR negatif olarak saptandı. Solunum fonksiyon testinde restriktif ve obstürktif patern saptandı. Hastaya nonspesifik antibiyotik, metilprednizolon 32 mgr / gün, ve salbutamol-budenozin tedavisi başlandı. 1 hafta kontrol PA akciğer ve toraks tomografisinde lezyonların tamamen regrese olduğu, solunum fonksiyon testinin normale geldiği saptandı. Reaktif hava yolu sendromu açısından poliklinik takipleri devam etmektedir.

Tedavi öncesi ve sonrası PA Akciğer

Nitrik asit inhalasyonu tedavi öncesi ve sonrası akciğer grafisi

Tedavi öncesi ve sonrası toraks BT

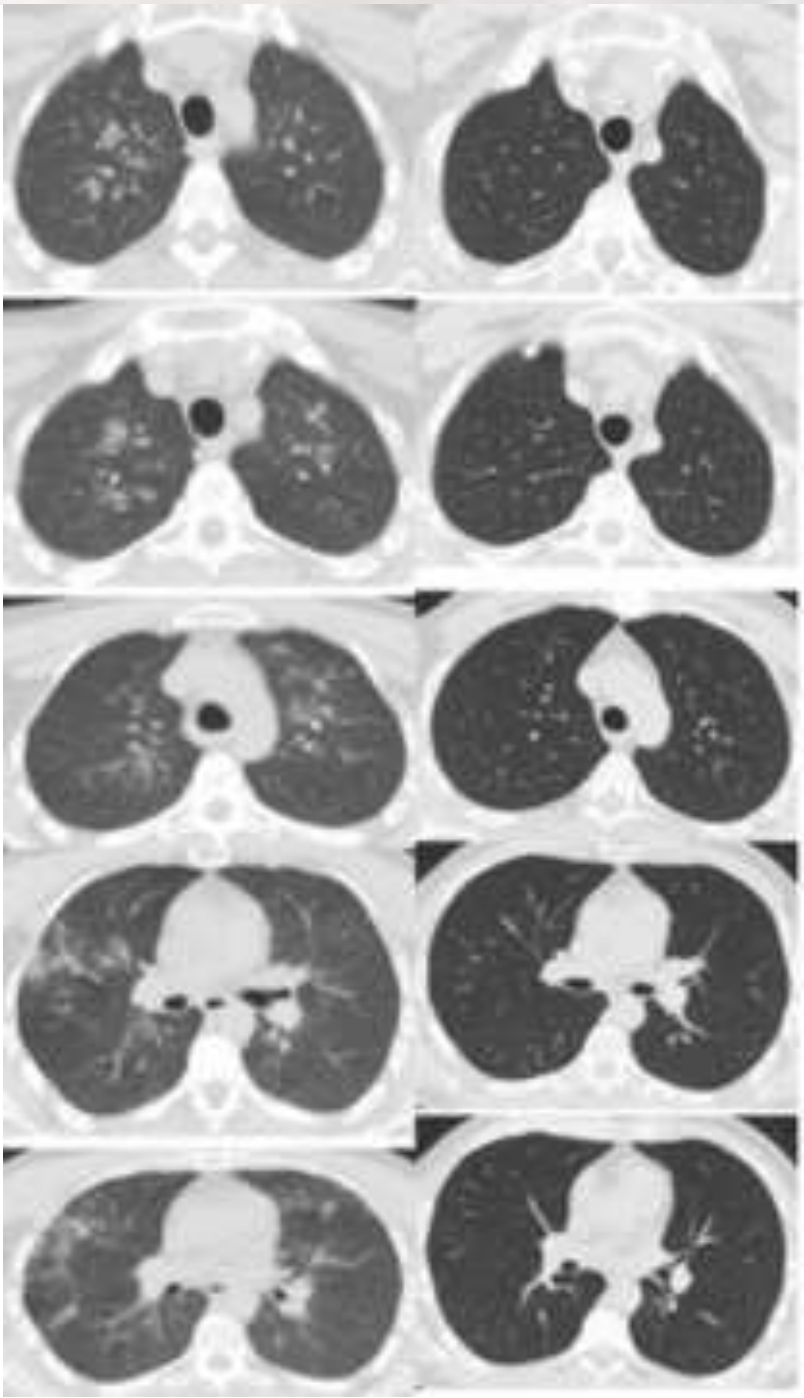

Nitrik asit inhalasyonu tedavi öncesi ve sonrası toraks tomgrafisi

Sonuç: Nitrik asit inhalasyonuna bağlı akut akciğer hasarı gelişen ve tedavi sonrası tamamen düzelen nadir görülebilen bir durum olarak sunmak istedik

Anahtar Kelimeler: azot fabrikası, inhalasyon hasarı, nitrik asit

Kaynakça

1. Meaden CW, Kashani JS, Vetrano S. Pulmonary Edema Occurring after Nitric Acid Exposure. *Case Rep Emerg Med*. 2019;2019:9303170. Published 2019 Jan 15. doi:10.1155/2019/9303170

2. https://toraks.org.tr/site/news/2549

Yayın No: PS-189

Akciğer kanserini taklit eden progresif masif fibrozisli kömür işçisi pnömokonyozu

Aytekin İdikut[1]

[1]T.C.Sağlık Bakanlığı Bartın Devlet Hastanesi Göğüs Hastalıkları Kliniği

Aytekin İdikut / T.C.Sağlık Bakanlığı Bartın Devlet Hastanesi Göğüs Hastalıkları Kliniği

Giriş: Mesleksel akciğer hastalıkları, akut ve kronik etkilerle çeşitli klinik bulgulara yol açabilen, maruziyete bağlı gelişen önlenebilir bir hastalık grubudur. Spesifik belirti ve bulgusu olmaması sebebi ile detaylı anamnez pnömokonyoz tanısında çok önemlidir. Hastalığın tanı süreci mesleksel olmayan hastalıklarla benzer olup toraks BT, PET-BT , bronkoskopik girişimler önemli yer tutmaktadır. Kömür madenciliğinde, pnömokonyoz ve kronik obstrüktif akciğer hastalığı gelişme riskleri yanında özellikle silika ve diğer karsinojenlere maruziyete bağlı olarak potansiyel akciğer kanseri riski de söz konusudur. Pnömokonyozun yol açtığı progresif masif fibrozis ile akciğer kanseri, birbirlerini taklit edebilmektedir. Olgumuzda sol akciğer üst lobda yer alan kitlesel lezyonun tanı süreci anlatılmış, akciğer kanseri ön tanısı ile yapılan tetkikler neticesinde pnömokonyoz tanısı konulmuştur.

Olgu: Nefes darlığı şikayeti ile başvuran, bilinen hipotiroidi tanısı olan 48 yaş erkek hasta göğüs hastalıkları polikliniğine başvurdu. Eşlik eden genelde kuru vasıfta öksürük oluyormuş. Göğüs ağrısı, hemoptizi tariflemiyor. mMRC dispne skalasına göre grade 1 düzeyde efor dispnesi oluyormuş. 18 yaşında kömür madeninde yer altında çalışmaya başlamış, toplam 24 yıl aralıksız çalışmış. 4 paket/yıl sigara öyküsü var. Tüberküloz temas veya geçirme öyküsü yok. Amcasında akciğer kanseri öyküsü var. Fizik muayenesinde ekspiryum uzamış, sol hemitoraksta solunum sesleri üst ve orta zonda azalmış. Oda havasında spo2 %97 olarak ölçüldü. Solunum fonksiyon testinde FEV1: %77, FVC: %78, FEV1/FVC: %78,6 olarak dinamik akciğer hacimleri ölçüldü. Akciğer grafisinde solda yumuşak doku dansitesinde belirgin lezyon olması üzerine çekilen Toraks BT'sinde her iki akciğerde silik sınırlı peribronşiyal infiltrasyonlar yanı sıra sekel kalsifik bir kaç adet pulmoner nodül ve sağ akciğer üst lob posterior segmentde 31x15 mm çapında düzensiz sınırlı infiltratif alanlar izlenmektedir. Sol akciğer üst lob apiko posterior segmentde ve lingular segmentinde posteriorda santralde perifere doğru uzanan yumuşak doku yoğunluğunda düzensiz sınırlı yaklaşık 65x49 mm çapında yer kaplayıcı lezyon izlenmektedir (Resim). Primer akciğer kanseri ön tanısı ile çekilen PET-BT'de sol akciğerde içerisinde yer yer nekrotik alanlar içeren yumuşak doku lezyonunda SUVmax:10,4 FDG tutulumu izleniyor. Mediastende ve her iki hiler bölgede büyüğü 20 milimetreyi bulan SUVmax:12,5 FDG tutulumu mevcut. Ayrıca paraçölyak, parakaval, portakaval bölge lenf nodlarında hafif hipermetabolizma izlenmektedir. Doku tanısı

amacıyla sol akciğerdeki kitlesel lezyona tru-cut biyopsi yapıldı. Antrakotik, nekrotik ve fibrotik yapılanma içeren pleomorfik hücreler izlendi. Klinik olarak yüksek malignite riski düşünülmesi sebebi ile başka bir merkezde tekrar biyopsi yapılmış ancak benzer bir sonuç elde edilerek malign doku tespit edilememiş. Daha sonra hastaya bronkoskopi yapılarak sağ orta lobdan biyopsi ve lavaj örneği alındı. Alveolar histiyositler ve antrakotik hücreler gözlendi. ARB inceleme ve kültürler negatif. Lezyonlar pnömokonyoz olarak değerlendirilerek takibe alındı. 1 yıl içinde kilo kaybı, gece terlemesi, ateş yüksekliği görülmedi. Akciğer grafileri stabil olarak izlendi.

Resim

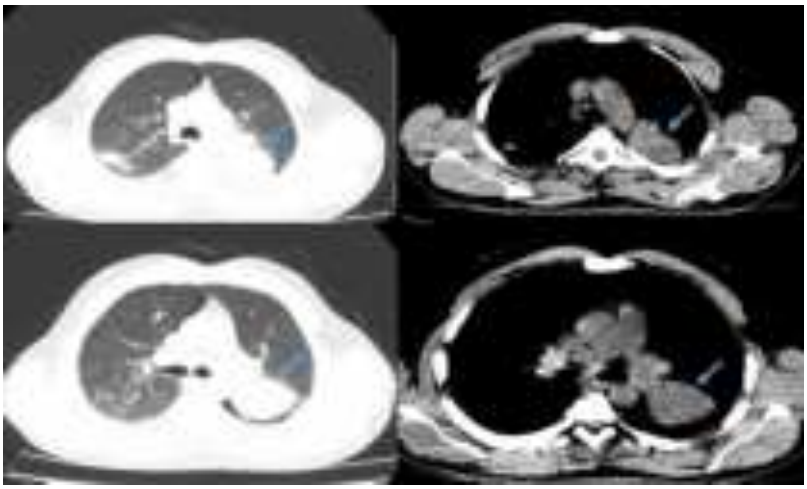

Toraks BT'de parankim ve mediasten penceresinde akciğer kanseri telkin eden yumuşak doku dansitesinde lezyonun görünümü

Sonuç: Mesleksel akciğer hastalıkları, halen önemli bir halk sağlığı sorunu olmaya devam etmektedir. Tanı süreçlerini mesleksel olmayan hastalıklardan ayıran belirgin bir yöntem olmamasından ötürü klinik pratikte zorluklar yaşanabilmektedir. Mesleksel maruziyet detaylı olarak sorgulanmalı, özellikle vakamızda olduğu gibi radyolojik olarak malignite telkin eden olgularda pnömokonyozlar akılda tutulmalıdır.Uygun ananmezi olan olgularda başta olmak üzere, FDG-PET pozitif çıkan olguların ayırıcı tanısında pnömokonyoz yer almalıdır. Kömür işçisi pnömokonyozunun atipik prezentasyonları hakkında farkındalığın artırılması, erken ve doğru tanıyı destekleyebilir, böylece gereksiz müdahalelerden kaçınılarak, sağlık harcamalarına katkı sağlanabilir.

Anahtar Kelimeler: Pnömokonyoz, Akciğer kanseri, progresif masif fibrozis

Kaynakça

1. Parker JE, Petsonk EL. Coal workers lung diseases and silicosis. In: Fishman AP, Elias JA, Fishman JA, Grippi MA, Kaiser LR, Senior RM (eds). Fishman's Pulmonary Diseases and Disorders. 3rd ed. New York: Mc Graw-Hill, 1998: 901-14.
2. YURDAKUL A, VAROL A, AKTEN Y, ÖZTÜRK C Pnömokonyozlu hastalarda malign hastalığı taklit eden yanlış pozitif 18F-FDG PET/BT bulguları (üç olgu nedeniyle). Tüberküloz ve Toraks. 2012; 60(3): 269 - 273.
3. Evkan Öztürk, A., Eren Kömürcüoğlu, B., & Coşkun BEYAN, A. (2019). AKCİĞER KANSERİNİ TAKLİT EDEN ANTİMON PNÖMOKONYOZU. Göğüs Hastanesi Dergisi, 33(2), 127-131.
4. Pakbaz Y, Moodi F. Coal Worker's Pneumoconiosis Mimicking Lung Cancer in a 75-Year-Old Woman With a History of Breast Cancer: A Clinical Case Report. Clin Case Rep. 2025;13(1):e70049. Published 2025 Jan 2. doi:10.1002/ccr3.70049

Yayın No: PS-190

Possible Extrapulmonary Hazard of Crystalline Silica: A Case of Nephropathy. Coexistence of Silicosis and Glomerulonephritis

Yusuf Samir Hasanlı[1]

[1]Ankara Etlik Şehir Hastanesi

Yusuf Samir Hasanlı / Ankara Etlik Şehir Hastanesi

Introduction: Crystalline silica (c-silica) is a common mineral in the earth's crust. Exposure, especially through inhalation, can lead to various health problems, most notably silicosis. Silicosis is a type of pneumoconiosis caused by inhalation of silica. Exposure to c-silica can cause kidney damage by causing autoimmune diseases (such as lupus, scleroderma) and/or by direct toxic effects. Crescentic glomerulonephritis, membranous or subendothelial accumulations, and tubular degeneration are examples of these pathologies (1).

Case: Our case is a 46-year-old male patient who was diagnosed with silicosis in 2010. The patient worked as a jeans sandblaster in poor occupational health and safety conditions between 2000-2005. A year ago, complaints of fatigue, pretibial edema, nausea and vomiting occurred. The patient was investigated in the nephrology clinic and diagnosed with glomerulonephritis. The patient was consulted to evaluate the relationship between glomerulonephritis and silica exposure/silicosis. His medical history includes silicosis and COPD. He has a 25 pack-year smoking history and no alcohol or substance abuse. He had no history of nephrotoxic drug use before the development of renal pathology. The father has diabetes mellitus. Physical examination: general condition is moderate, pale appearance, bilateral pretibial 2+ edema. Abnormal laboratory tests: HgB: 10.9 g/dL, UREA: 108 mg/dL, creatinine: 3.68 mg/dL, ANA: positive (nucleolar, 1/3200), anti ribosomal P protein: positive (3+). FEV1: 48%, FVC: 66%, FEV1/FVC: 58%. There is bilateral retulonodular appearance in PA chest X-ray. High Resolution Computed Tomography reported “calcified lymph nodes in the mediastinal and bilateral hilar regions, multiple millimetric nodules tending to coalesce in the subpleural areas of both lungs, findings primarily suggest interstitial lung disease secondary to silicosis” (Figure 1). The patient's ILO pneumoconiosis reading was evaluated as 2/3 q/r, hi, ax. Bronchoscopic biopsy performed at an external center was reported as "bronchial tissue compatible with silicotic nodules." Kidney biopsy performed at our hospital was reported as “extracapillary proliferative glomerulopathy, crescent rate (35%)”. After the patient underwent general malignancy screening and malignant processes were excluded, immunosuppressive treatment was started.

Figure 1. A) PA X-ray shows retulonodular appearance in all zones bilaterally. B) and C) HRCT parenchymal window shows bilateral multiple peribronchovascular micronodules. D) Mediastinal and hilar calcified lymph nodes are noted in the mediastinal window.

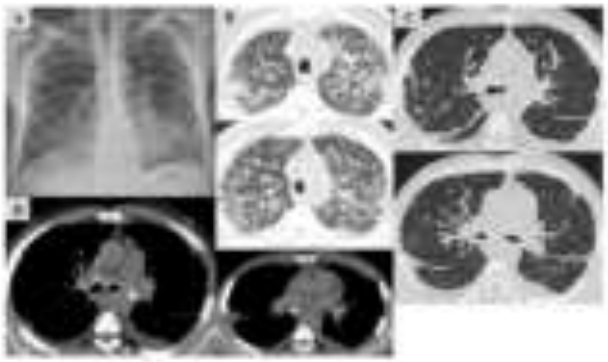

Figure 1. A) PA X-ray shows retulonodular appearance in all zones bilaterally. B) and C) HRCT parenchymal window shows bilateral multiple peribronchovascular micronodules. D) Mediastinal and hilar calcified lymph nodes are noted in the mediastinal window.

Conclusion: "Silicon nephropathy" was first described in silicosis workers in the 1970s. In the 1980s, kidney damage associated with autoimmune disease was described in workers exposed to

c-silica without silicosis. Based on these findings, two types of crystalline silica-induced kidney disease are considered: i) direct nephrotoxic effects of c-silica and ii) indirect effects secondary to autoimmune diseases such as lupus (2). Based on the general anamnesis and retrospective medical records of our patient, we determined that there were no causes (such as history of nephrotoxic drugs, genetic disease, heavy metal and other chemical exposures, environmental exposures) that could have caused the current kidney disease. Different methods are used to establish a relationship between exposure and the resulting disease. One of these is the criteria developed by Bradford Hill (3). We adapted these criteria to our patient and established a relationship between his current disease and crystalline silica exposure (Table 1). We believe that this is the first glomerulonephritis case associated with crystalline silica exposure in Turkey. We believe that reporting such cases contributes to occupational health and safety.

Table 1. Patient-Adapted Bradford-Hill Causality Criteria.

Criteria	Explanations
Strength of association	1. In a population of male ceramic workers, the incidence of end-stage renal disease was 0.21%, with a 3.12-fold (95% CI: 1.17-6.98) elevated increased risk over the full estimated cumulative exposure range of 0.2-3.8 mg/m³-year (Rapiti et al. 1999). 2. The standardized incidence ratio (SIR) for end-stage renal disease was increased in a population of industrial sand workers (SIR: 1.97; 95% CI: 1.25-2.96) (Steenland et al. 2001). 3. Results of a pooled-analysis of three cohorts provide stronger evidence for increased risk of renal disease in workers in association with estimated exposures to c-silica. Steenland et al. (2002) analyzed mortality findings from three cohorts in a pooled-cohort analysis of industrial sand workers (Steenland et al. 2001), gold miners (Steenland and Brown 1995), and granite workers (Costello and Graham 1988). Based on standardized mortality ratios (SMRs) for the entire cohort (estimated exposure range: 0.15–≥1.67 mg/m³-year), excess mortality due to renal disease was observed (SMR:

	1.41; 95% CI: 1.05-1.47), with a monotonic increase over exposure quartiles (linear trend test; p=0.0007). 4. Statistically significant (p<0.05) alterations observed in exposed workers from various industries (e.g., granite quarry workers, ceramic and glass workers, and miners), compared with unexposed or low-exposed referents, include increased urinary excretion of albumin, transferrin, α-1-microglobulin (AMG), and retinol-binding protein, elevated serum creatinine levels, and/or altered urinary β-N-acetyl-glucosaminidase (NAG) activity (Boujemaa et al. 1994; El-Safty et al. 2003; Hotz et al. 1995; Ibrahim et al. 2011; Ng et al. 1992, 1993; Rosenman et al. 2000).
Temporality	The patient's kidney problem occurred approximately 22 years after the beginning of exposure and 12 years after the silicosis diagnosis.
Consistency	There is consistent evidence that crystalline silica can cause kidney disease by direct toxic effects on the parenchyma and/or by initiating autoimmune processes (such as lupus) (Ghahramani N. Silica nephropathy. Int J Occup Environ Med. 2010;1(3):108-115. PMID: 23022796).
Experiment	Numerous animal studies have reported the possible association between silica and glomerulonephritis. Animals experimentally exposed to silica have been shown to develop acute interstitial nephritis with silica accumulation in the kidneys (Hernandez GT, Rodriguez RA. Renal Toxicology. In: Ladou J, Harrison RJ, ed. Current Diagnosis and Treatment, Occupational and Environmental

	Medicine. 5th Edition. San Francisco: Mc Graw Hill Education, Lange; 2014: 26).
Plausibility	One of the organs most frequently affected by autoimmune events in the human body is the kidney. In addition, the kidneys are generally the main excretion route for chemicals. It is now a known fact that silica particles that enter the systemic circulation initiate some autoimmune events. In addition, crystalline silica is excreted from the kidneys without undergoing metabolism in the body. In light of all this information, it is highly plausible that crystalline silica causes kidney damage (Agency for Toxic Substances and Disease Registry (ATSDR), U.S. Department of Health and Human Services. Toxicological Profile For Silica. 2019, p349. https://www.atsdr.cdc.gov/ToxProfiles/tp211.pdf. Last accessed: November, 2024).

Table 1. Patient-Adapted Bradford-Hill Causality Criteria.

Keywords: crystalline silica, silicosis, nephropathy, glomerulonephritis

Kaynakça

1. Ghahramani N. Silica nephropathy. Int J Occup Environ Med. 2010;1(3):108-15. PMID: 23022796.
2. Agency for Toxic Substances and Disease Registry (ATSDR), U.S. Department of Health and Human Services. Toxicological Profile For Silica. 2019. https://www.atsdr.cdc.gov/ToxProfiles/tp211.pdf. Last accessed: November, 2024.
3. Fedak KM, Bernal A, Capshaw ZA, Gross S. Applying the Bradford Hill criteria in the 21st century: how data integration has changed causal inference in molecular

epidemiology. Emerg Themes Epidemiol. 2015; 12: 14. doi: 10.1186/s12982-015-0037-4.

Yayın No: PS-192

Sistemik Aşırı Demir Yükü ile Giden Pulmoner Siderozis Vakası

Yusuf Samir Hasanlı[1], Ceren Kılıç[2], Özge Kaya Korkmaz[3], Koral Dural[4]

[1]Ankara Etlik Şehir Hastanesi İş ve Meslek Hastalıkları Kliniği
[2]Ankara Etlik Şehir Hastanesi Göğüs Hastalıkları Kliniği
[3]Ankara Etlik Şehir Hastanesi Patoloji Kliniği
[4]Ankara Etlik Şehir Hastanesi Göğüs Cerrahisi Kliniği

Yusuf Samir Hasanlı / Ankara Etlik Şehir Hastanesi İş ve Meslek Hastalıkları Kliniği

Giriş: Pulmoner siderozis, demir ve oksidinin tozu ve dumanına uzun süreli (>10 yıl) maruz kalma sonrasında oluşan benign pnömokonyoz türüdür. Genellikle fibrozis veya fonksiyonel bozukluk olmaz ve asemptomatiktir. Görüntüleme bulguları; yaygın, dens, bazense kötü tanımlanmış sentrilobüler mikronodüller, dallanan çizgisel yapılar veya bölgesel baskınlık, fibrozis olmaksızın yaygın buzlu cam atenuasyonu şeklindedir. Görüntüleme bulguları miliyer tüberküloz, miliyer metastaz, respiratuvar bronşiyolit (RB), subakut hipersensitivite pnömonisi (HP) ile karışabilir (1). Demir vücudumuz için olmazsa olmaz esansiyel bir eser element olmasına karşın aşırı birikmesi Haber-Weiss ve Fenton reaksiyonları nedeniyle toksisiteye sebep olur (2). Fazla demir ferritin halinde depolanarak ileri aşamalarda başta karaciğer olmak üzere birçok organda birikebilir. Vücutta aşırı demir yükünün kalıtsal ve edinsel nedenleri vardır: herediter hemokromatozis, talassemi hastalığı, atransferrinemi, aserüloplazminemi, oral veya paranteral aşırı demir kullanımı, kronik HCV enfeksiyonu, alkolik siroz vb (3). Çok fazla dikkat çekmeyen nedenlerden birisi de kaynak dumanına maruz kalım sonucu ortaya çıkan hiperferritinemidir. Olgumuzla konuya dikkat çekmek istedik.

Olgu: Vakamız ~32 yıldır demir-çelik kaynakçılığı yapan 47 yaşında erkektir. Yıllarca kötü iş sağlığı ve güvenliği (İSG) koşullarında çalışmıştır. Yirmi yıldır olan ve son birkaç ayda artış gösteren nefes darlığı, öksürük şikâyetiyle Göğüs Hastalıklarına başvurmuş. Yapılan Toraks BT'de akciğerlerde bilateral özellikle üst zonlarda olmak üzere yaygın, düşük dansiteli asiner nodüller olması (Şekil 1) ve kaynakçılık yapması üzerine mesleki etyoloji açısından yönlendirildi. Bilinen ek hastalığı, ilaç öyküsü yok. 70 paket-yılı sigara öyküsü mevcut. Evinde kanarya besliyor. Diğer çevresel maruz kalım öyküsü yok. Muayenesinde bilateral akciğer bazallerinde seyrek, inspiryumsonu ral duyuldu. Laboratuvarında hiperferritinemisi mevcuttu: 739 ve 766 mcg/L (30-400). Transferrin satürasyonu: %47,7. Pulmoner siderozis, sigara ilişkili RB ve HP ön tanılarıyla hastaya bronkoskopi yapıldı ve bronkoalveolar lavaj örneği alındı; Lenfosit: %12, Nötrofil: %15, Makrofaj: %3 ve CD4/8: 0,3 olarak geldi. Multidisipliner konseyde açık akciğer biyopsisi kararlaştırıldı. Patoloji "İntraalveolar yaygın demir birikimi ve hemosiderin yüklü makrofajlar

izlenmiştir. Hafif derecede interstisyel fibrozis mevcuttur. Vaskülit veya granülom saptanmamıştır. Pulmoner siderozisle uyumludur" şeklinde yorumlandı (Şekil 2). Hiperferritinemi nedeniyle Gastroentereloji Kliniğine konsülte edilen ve hemokromatozis şüphesiyle araştırılan hastaya yapılan HFE (exon 2, 3 ve 4) Sanger dizi analizinde mutasyona rastlanmadı. Hemokromatozise ve hiperferritinemiye neden olabilecek diğer ayırıcı tanılar (akut enfeksiyon, alkolik siroz, aserüloplazminemi, atransferrinemi, HCV enfeksiyonu, talassemi hastalığı, oral veya paranteral aşırı demir kullanımı) dışlandı. Karaciğer T2* MRG "Parankimal demir birikimi 1,5 mg/g ölçülmüş olup normal sınırlardadır" şeklinde raporlandı. Hastaya kaynak dumanına bağlı pulmoner siderozis ve hiperferritinemi teşhisi konuldu. Meslek hastalığı raporu düzenlendi. Çalışma şartlarına yönelik işyerine ve kişiye önerilerde bulunuldu. Sigara bıraktırıldı. Mevsimsel grip ve zatürre aşılarını yaptırması, çevresel hava kirleticilerinden uzaklaşması önerildi. Nefes darlığı ve öksürüğüne yönelik inhaler tedavi düzenlenerek düzenli takibe alındı.

Şekil 1

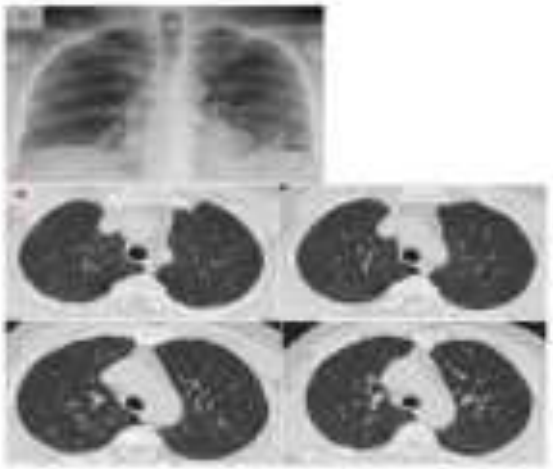

Şekil 1A. PA Akciğer grafisinde bilateral retikülonoduler görünüm mevcuttur. Şekil 1B. Yüksek rezolüsyonlu bilgisayarlı tomografi (YÇBT) parankim kesitlerinde diffüz, kötü sınırlı, buzlu camlı sentrilobüler mikronodüller görülmektedir.

Şekil 2

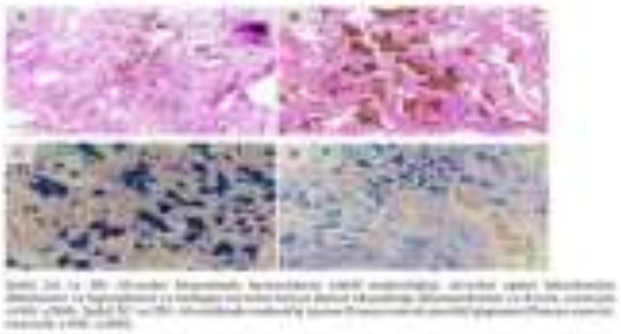

Şekil 2A ve 2B: Alveolar lümenlerde hemosiderin yüklü makrofajlar, alveolar epitel hücrelerinin dökülmesi ve hiperplazisi ve belirgin alveolar kılcal damar tıkanıklığı (Hematoksilen ve Eozin, sırasıyla x100, x200). Şekil 2C ve 2D: Alveollerde makrofaj içeren Prusya mavisi pozitif pigment (Prusya mavisi, sırasıyla x100, x200).

Sonuç: Pulmoner siderozis yıllardır bilinen, fibrojenik olmadığı kabul gören, maruz kalım kesilince bulguların gerilediği bir metal pnömokonyozudur. Fakat, bu hastaların tek sorunu akciğer hasarıyla ilgili değildir. Kaynak dumanında biriken demir partikülleri ve demir oksit dumanı soluma yoluyla sistemik dolaşıma geçebilir. Vücutta uzun yıllar aşırı demir birikiminin birçok sağlık sorunu oluşturduğu primer hemokromatozisten dolayı iyi bilinmektedir. Bu sebepten kaynakçılıkla ilgili hastalıkları sadece akciğer merkezli değil, sistemik bir hastalık riski olarak ele alınması gerektiğine ve dahada önemlisi bütün bu sağlık risklerinin farkında olarak İSG koşullarının geliştirilebileceğine inanıyoruz.

Anahtar Kelimeler: pulmoner siderozis, hiperferritinemi, kaynak dumanı

Kaynakça

1. International Labour Organization. Diagnostic and exposure criteria for occupational diseases- Guidance notes for diagnosis and prevention of the diseases in the ILO List of Occupational Diseases (revised 2010). 03 February 2022. Available at: https://www.ilo.org/global/topics/safety-and-health-at-work/resources-library/publications/WCMS_836362
2. Casjens S, Henry J, Rihs H-P, Lehnert M, Raulf-Heimsoth M, Welge P, et al. Influence of Welding Fume on Systemic Iron Status, The Annals of Occupational Hygiene. 2014: 58 (9): 1143–54. https://doi.org/10.1093/annhyg/meu068.
3. Powell LW. Hemochromatosis. In: Fauci J, Hauser K, Loscalzo L, ed. Harrison's Principles of Internal Medicine Current Diagnosis and Treatment. 20th Edition. Mc Graw Hill Education, Lange; 2018; 407.

Yayın No: PS-193

CİTOMEGALOVİRÜS AKCİĞER TUTULUMU BİR OLGU NEDENİYLE

Hamdiye Turan[1], Emine Tosun[1]

[1]Harran Üniversitesi Tıp Fakültesi, Göğüs Hastalıkları AD, Şanlıurfa, Türkiye

Hamdiye Turan / Harran Üniversitesi Tıp Fakültesi, Göğüs Hastalıkları AD, Şanlıurfa, Türkiye

Giriş: GİRİŞ- AMAÇ: İlaçlara bağlı akciğer hastalıkları sık görülen, klinik prezentasyonları hafiften ağıra kadar değişebilen iatrojenik bir tablodur. Akciğer hasarı çeşitli sitotoksik ve nonsitotoksik ilaçlara bağlı akut ve kronik akciğer hastalıklarına neden olmaktadır.

toraks bt

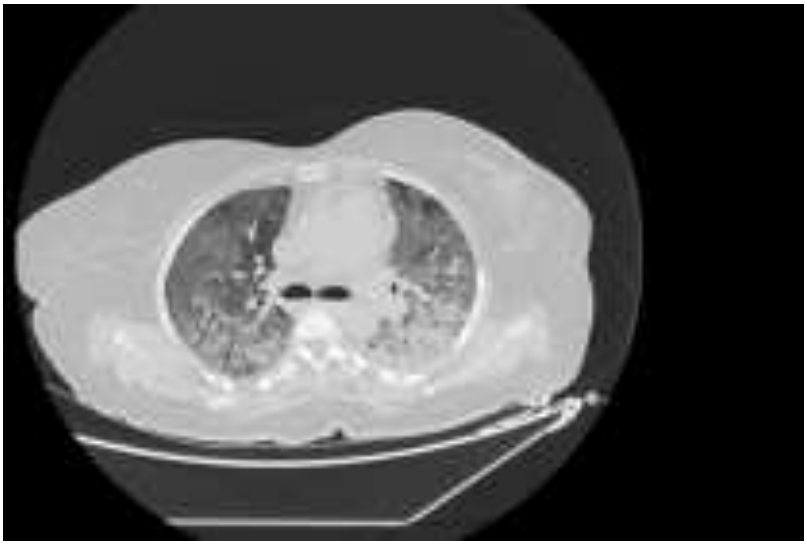

Olgu: OLGU : 43 Yaş kadın hasta Temmuz 2024 te Nefroloji kliniğinden Foliküler membranöz glomerülonefrit tanısı nedeniyle rituksimab, dekort ve takrilumus tedavisi başlanmış. Beşinci ay kontrolünde solunum sıkıntısı gelişen hasta yoğun bakım ünitesine interne edildi. Oda havasında oksijen staürayonu %67 olup takipneik, taşikardik ve siyanoze idi. Şuur semi konfüze idi. Dinlemekle bilateral tüm alanlarda ral duyuluyordu. PA Akciğer Grafisinde yaygın buzlu camları mevcut olup sinüsler net seçilmiyordu. Çekilen Toraks Tomografisinde bilateral buzlu cam her iki alt alanda infiltarasyonu düşündüren bulgular, retikülo nodüler patern mevcut olup viral pnömoni? Aciğer ödemi? diye raporlanmıştı. İmmün yetmezlik ve IGIV tedavisi açısından immünolojiye

konsülte edildi. Hastada sekonder immün yetmezlik düşünüldüğü için IGIV tedavisi uygun görülmedi. Hastanın oksijen tedavisi altında desatüre olması nedeniyle High flow (HFNC) ve noninvaziv tedavi başlandı. Hastanın Po2/FiO2 si 58 olup ağır sepsis olarak değerlendirildi. Hasta mevcut bulgularla fırsatçı enfeksiyon? Nedeniyle yoğun bakımda bactrim tablet 4*3 üre kreatinin normal olduğu için meronem 3*1 gr ve linezolid 600 mg 2*1 tedavisi verildi. Bakılan tetkiklerinde bakılan TORCH grubu panelinde anti CMV IgG indexi >250 (Pozitif), Anti CMC IgM indexi 1,14 (Pozitif), CMV IgG avidite high gelmesi üzerine hastaya enfeksiyon önerisi ile Valgansiklovir tedaviye eklendi. Eş zamanlı ilaç akciğeri açısından ilk 3 gün pulse steroid sonrasında idame steroid ve kolşisin tedavisi verildi. Hastanın takiplerinde klinik , radyolojik ve laboratuvar olarak iyileşme görüldü hasta servise nakil edildi. Takiplerinde kardiyolojiye sağ kalp yetmezliğ açısından konsülte edildi. Hastaya yapılan Doppler ECHO da triküspit ve pulmoner yetmezlik 1. derece mevcuttu. Pulmoner arter basıncı 45 olarak raporlandı. Tedavisi başlandı. Oksijensiz hala destüre olan hastaya oksijen konsantratör raporu çıkartılarak poliklinik kontrolle taburcu edildi.

pa ac

bilateral buzlu cam

kontrol pa

Sonuç: Immünsupresif hastalarda bakteriyal enfeksiyonlar dışı TORCH grubu enfeksiyonlar önemli morbilite ve mortalite nedeni olmaktadır. Sıklıkla gebelikte ve yenidoğan döneminde morbilite ve mortaliteye neden olan TORCH grubu enfeksiyonları virüs ve mikroorganizmaları içerir. TORCH grubu mikroorganizmalarının seroprevalansı ülkeden ülkeye büyük ölçüde değişiklik gösterir (1) TORCH grubu mikroorganizmalara karşı oluşan IgM ve IgG antikorlarının saptanması, bu enfeksiyonların tanımlanmasındaki en iyi yaklaşımdır. Tanı amacıyla ayrıca moleküler teknikler de kullanılabilir. İmmünsüprese hastalarda CMV; başta göz, gastrointestinal sistem ve pulmoner sistem olmak üzere vücudun hemen hemen bölgesinde çeşitli enfeksiyonlara neden olabilmektedir(2). Bizim olgumuzda ağır solunum yetmezliği ve çok ağrı sepsis tablosu ile karşımıza çıktı. Sonuç olarak, TORCH grubu mikroorganizmaların immün yetmezlik vakalarındaki analizleri, takip sırasındaki genel morbidite ve mortaliteyi azaltır. Bu nedenle immün yetmezlik hastalarıında TORCH grubu mikroorganizmaların serolojik profillerinin bilinmesi, bu enfeksiyonların tanısında ve tedavilerinin planlanmasında oldukça yararlı olacaktır.

Anahtar Kelimeler: immun yetmezlik, solunum yetmezliği, ağır sepsis, CMV enfeksiyonu

Kaynakça

1. Kul, G., Tosun, S., Aksaray, S., Ustun, Y., Ertem, G. T., Tosun, Ş. A., ... & Kaya, S. Y. (2023). Gebelerde Toxoplasma gondii, Rubella ve Sitomegalovirüs Seroprevalansı: Ülke Geneli Çok Merkezli Çalışma. *Phoenix Medical Journal*, *5*(3), 171-176.
2. Maçin, S., Arslan, U., & Fındık, D. (2020). Doğrulanmış HIV Pozitif Olgularda Hepatit Virüsler ve TORCH Grubu Mikroorganizmaların Serolojik Profillerinin İncelenmesi. *Genel Tıp Dergisi*, *30*(1), 48-5

Yayın No: PS-194

İmmunsüpresif Tedavi Altında Astımlı Olguda Viral İnfeksiyon Sonrası Gelişen İnvasif Pulmoner Aspergillozis

Mustafa Ersözlü[1], Aslıhan Kahvecioğlu[1], Işıl Puralı[1], Demet Karnak[1]

[1]Ankara Üniversitesi Tıp Fakültesi, Göğüs Hastalıkları Anabilim Dalı.

Mustafa Ersözlü / Ankara Üniversitesi Tıp Fakültesi, Göğüs Hastalıkları Anabilim Dalı.

Giriş: İnvazif pulmoner aspergillozis (İPA), influenza ve COVID-19 pnömonisi olgularında giderek daha fazla sıklıkta bildirilmektedir. İnfluenza ilişkili ve COVID-19 ilişkili pulmoner aspergillozis tablolarında viral pnömoni ile birliktelik gösteren pulmoner aspergillozis tanısında zorluk yaşanmaktadır.

Olgu: Bilinen astım tanılı 41 yaşında kadın hasta, 2 aydır olan mMRC 2 düzeyinde nefes darlığı ve kuru öksürük ile polikliniğe başvurdu. Son 3 ayda 6-7 kg kilo kaybı ve gece terlemesi mevcuttu. Hastanın 1 ay önce nefes darlığı, kuru öksürük ve ateş şikayetleriyle başvurduğu dış merkezde boğaz sürüntüsü polimeraz zincir reaksiyonu testinde İnfluenza A ve SARS-COV-2 pozitif saptandığı ve parenteral moksifloksasin, piperasilin-tazobaktam ve enfluvir tedavi tamamlanarak taburculukta deltakortril devam edildiği öğrenildi. 25 paket-yıl sigara öyküsü mevcuttu. Psöriyatik artrit tanısıyla leflunomid 20 mg/gün, metotreksat 15 mg/hafta, deltakortril 5 mg/gün ve 2 yıl önce 1 yıl adalimumab kullandığı öğrenildi. Daha önce astım tanısıyla birkaç ay inhaler tedavi aldığı ancak düzenli takipli olmadığı öğrenildi. Biomass maruziyeti ve temizlik işinde çalışma öyküsü mevcuttu. Vital bulguları parmak ucu satürasyon ölçümü %99, vücut sıcaklığı 36.5 ve normotansifti. Fizik muayenesinde dinlemekle solunum sesleri her iki akciğer alt alanlarda ince ral ve pretibial ödem her iki bacakta eser saptandı. Laboratuvar testlerde ılımlı akut faz reaktanları artışı ve lökositoz saptandı. Arter kan gazında hafif hipoksemi mevcuttu. Dosya incelemesinde stabil dönemdr yapılan solunum fonksiyon testlerinde reverzibilite pozitif olduğu görüldü. Toraks Bilgisayarlı Tomografisinde (BT) akciğerlerde bilateral periferal yerleşimli yamalı buzlu cam-konsolidasyon alanları ile kaldırım taşı görünümü izlendi. Serum CMV-DNA negatif, Total IgE 27 kUA/l ve serum Galaktomannan 0.69 S/CO düzeyindeydi. Romatolojik panel negatifti. Balgam örneği veremeyen hastada yapılan bronkoalveolar lavaj (BAL) gram ve mantar kültüründe üreme olmadı, asidorezistan basil görülmedi. Akım sitometride alveolar makrofaj hakimdi. Deri prick testi negatif sonuçlandı.

Sonuç: Vakamızda astım öyküsü olması sebebiyle allerjik bronkopulmoner aspergillozis ayırıcı tanıda değerlendirilmiş olmakla beraber galaktomannnan pozitif olan hastada invazif pulmoner aspergillozis ön planda düşünülmüştür. Influenza ve COVID-19 gibi viral pnömoniler sonrasında

buzlu cam ile nodüler opasite ve kaviter lezyon gibi tipik bulguların görülmediği durumlarda da tedavi başarısızlığı olan uzamış hastalık tablolarında İPA ayırıcı tanısı akılda tutulmalıdır. İmmünsüpresyon ve altta yatan akciğer hastalığı gibi durumlar tanı ve yönetimi zorlaştırabilecek diğer faktörlerdir.

Anahtar Kelimeler: İnvazif pulmoner aspergillozis, COVID-19, Influenza

Kaynakça

1. Verweij PE, Rijnders BJA, Brüggemann RJM, et al. Review of influenza-associated pulmonary aspergillosis in ICU patients and proposal for a case definition: an expert opinion. Intensive Care Med. 2020;46(8):1524-1535. doi:10.1007/s00134-020-06091-6

2. Fischer T, El Baz Y, Graf N, et al. Clinical and Imaging Features of COVID-19-Associated Pulmonary Aspergillosis. Diagnostics (Basel). 2022;12(5):1201. Published 2022 May 11. doi:10.3390/diagnostics12051201

3. Koehler P, Bassetti M, Chakrabarti A, et al. Defining and managing COVID-19-associated pulmonary aspergillosis: the 2020 ECMM/ISHAM consensus criteria for research and clinical guidance. Lancet Infect Dis. 2021;21(6):e149-e162. doi:10.1016/S1473-3099(20)30847-1

Yayın No: PS-195

Kontrolsüz Diabetes Mellitus'a Bağlı İmmünsüpresyonu Olan Bir Hastada İnvaziv Pulmoner Aspergilloz

Ayşe Nur Sarıoğlu[1], Ömer Buğra Başyiğit[1], Zeynep Mercancı[1], Cansu Yıldız[1], Caner Çınar[1], Sait Karakurt[1]

[1]Marmara Üniversitesi Tıp Fakültesi, Göğüs Hastalıkları ve Yoğun Bakım Ana Bilim Dalı, İstanbul

Ayşe Nur Sarıoğlu / Marmara Üniversitesi Tıp Fakültesi, Göğüs Hastalıkları ve Yoğun Bakım Ana Bilim Dalı, İstanbul

Giriş: İnvaziv aspergilloz, genellikle bağışıklığı baskılanmış bireylerde görülen, mortal seyredebilme potansiyeli olan fırsatçı bir enfeksiyondur. Risk faktörleri arasında enfeksiyonlar, genetik immün yetmezlikler, kortikosteroid kullanımı, solid organ transplantasyonu ve Diabetes Mellitus (DM) gibi kronik hastalıklar yer almaktadır. Sağlıklı bireylerde solunum yoluyla alınan Aspergillus sporları, makrofajlar tarafından fagosite edilerek enfeksiyon oluşumu engellenirken, immün sistemi baskılanmış hastalarda bu süreç bozulabilir. Sonuç olarak, fagosite edilemeyen sporlar invazif hiflere dönüşerek bronş ve damarları invaze edebilir ve invaziv pulmoner aspergilloz gelişimine yol açabilir.Bu olgu, kontrolsüz DM nedeniyle hastaneye yatırılan ve hiperosmolar hiperglisemik durum sonucunda invaziv pulmoner aspergilloz tanısı alan bir hastayı sunmaktadır.

Olgu: Bilinen Tip 2 DM ve Hipertansiyon (HT) tanıları olan 49 yaşındaki erkek hasta, bilinç bulanıklığı nedeniyle acil servise başvurdu. Yakınlarından alınan anamneze göre, hasta başvuru günü boyunca hiçbir şey yememiş ve insülin enjeksiyonlarını yapmamıştı. Baygınlık ve görmede bulanıklık şikayetleri nedeniyle hastaneye getirilen hastanın, son 6-7 aydır insülin tedavisi aldığı ancak düzensiz kullandığı ve kan şekeri regülasyonu açısından poliklinik kontrollerini ihmal ettiği öğrenildi. Hastanın acil servisteki vital bulguları şu şekildeydi: Ateş: 36.2°C, Tansiyon: 131/87 mmHg, SpO2: %96 (oda havasında), Solunum sayısı: 40/dk , Glaskow Koma Skalası (GKS): 10-11 olarak değerlendirildi. Acil serviste yapılan laboratuvar incelemelerinde: pH: 6.79 ,pCO2: 23 mmHg ,HCO3: 4.6 mEq/L ,Laktat: 8.1 mmol/L ,Prokalsitonin: 12.63 ng/mL ,CRP: 225 mg/L ,Glukoz: 882 mg/dL, BUN: 31 mg/dL ,Kreatinin: 1.51 mg/dL ,İdrarda keton: Negatif ,Viral seroloji: Anti-HIV negatif, HBsAg negatif, Anti-HCV negatif olması üzerine hasta, hiperosmolar hiperglisemik durum ve ağır metabolik asidoz olarak değerlendirilerek yoğun bakım ünitesine interne edildi. Takiplerinde çekilen toraks bilgisayarlı tomografide (BT), her iki akciğerde nodüler opasiteler ve buzlu cam alanları saptandı. Tanısal amaçla bronkoskopi yapılarak bronkoalveoler lavaj (BAL) örneği alındı. BAL örneğinde Aspergillus DNA PCR pozitif saptandı ve hastaya

vorikonazol tedavisi başlandı.Yoğun bakım sürecinde kan şekeri regülasyonu sağlanan, metabolik asidozu gerileyen ve bilinç düzeyi düzelen hasta, oda havasında takip edilerek 6 haftalık vorikonazol tedavisine devam etmek üzere taburcu edildi.

Toraks BT

Sol akciğerde nodüler opasite

Toraks BT

Nodüler buzlu cam dansitesi

Toraks BT

Bilateral akciğerlerde nodüler konsolidasyon alanları

Sonuç: İnvaziv pulmoner aspergilloz, immün sistemi baskılanmış bireylerde daha sık görülen bir fırsatçı enfeksiyon hastalığıdır. Diabetes Mellitus, özellikle kan şekeri regülasyonu bozulmuş hastalarda immünsüpresyon oluşturarak fırsatçı enfeksiyonlara zemin hazırlayabilir. İnvaziv aspergilloz tanısında solunum örneklerinin direkt incelemesi, kültür, histopatoloji, galaktomannan testi, görüntüleme yöntemleri ve BAL örneklemesi gibi tanısal yaklaşımlar kullanılmaktadır. Tedavi, genellikle 6 haftalık vorikonazol rejimi ile yapılmaktadır.Bu olguda, kan şekeri regülasyonu dışında immünsüpresif bir durumu bulunmayan bir hastada invaziv pulmoner aspergilloz geliştiği gözlemlenmiştir. Sonuç olarak, kontrolsüz DM'nin neden olduğu immünsüpresyonun, fırsatçı enfeksiyonlar açısından ciddi bir risk faktörü olabileceği göz önünde bulundurulmalıdır.

Anahtar Kelimeler: Diabetes Mellitus, İnvaziv Pulmoner Aspergilloz, İmmünsüpresyon

Kaynakça

- **Kousha M, Tadi R, Soubani AO.** *Pulmonary aspergillosis: a clinical review.* Eur Respir Rev. 2011;20(121):156-174. doi:10.1183/09059180.00001011.

- **Kosmidis C, Denning DW.** *The clinical spectrum of pulmonary aspergillosis*. Thorax. 2015;70(3):270-277. doi:10.1136/thoraxjnl-2014-206291.
- **Smith NL, Denning DW.** *Underlying conditions in chronic pulmonary aspergillosis including simple aspergilloma*. Eur Respir J. 2011;37(4):865-872. doi:10.1183/09031936.00054810.

Yayın No: PS-197

Akciğer Kitlesini Taklit Eden Pulmoner Aktinomikoz Olgusu

ÖMER ATAR[1], CAN YAZIROĞLU[2], KADİR BURAK AKGÜN[1], SİBEL HAKVERDİ[2]

[1]HATAY MUSTAFA KEMAL ÜNİVERSİTESİ GÖĞÜS HASTALIKLARI ABD
[2]HATAY MUSTAFA KEMAL ÜNİVERSİTESİ PATOLOJİ ABD

ÖMER ATAR / HATAY MUSTAFA KEMAL ÜNİVERSİTESİ GÖĞÜS HASTALIKLARI ABD

Giriş: Pulmoner aktinomikoz, Actinomyces türlerinin neden olduğu nadir görülen ancak tedavi edilmediğinde ciddi komplikasyonlara yol açabilecek kronik bir enfeksiyondur. Pulmoner aktinomikoz hastalığında klinik ve radyolojik olarak pulmoner malign hastalıklarla karışabilir. Ayrımda histolojik incelemede sülfür granüllerinin gösterilmesi patognomiktir. Bu olgu sunumunda akciğer kanseri ön tanısı ile yönlendirilen ve pulmoner aktinomikoz tanısı histolojik olarak kanıtlanabilen hastamız sunulmaktadır.

Olgu: 75 yaş erkek hasta, polikliniğimize 2-3 aydır süren öksürük, pürülan balgam ve kilo kaybı (yaklaşık 6 kg) ile başvurdu. 53 paket/yıl aktif sigara içiciliği mevcuttu. Genel durumu iyi, vital bulgular olağandı. Sırttan dinlemekle sağ üst zonda solunum sesler azalmış, kalan tüm zonlarda ronkus duyulmaktaydı. Kan tahlillerinde CRP 41 mg/dL ve Hb 11 g/dL dışında özellik yoktu. Postero-anterior akciğer grafisinde sağ üst zonda sınırları düzenli konsolidasyon görülmekteydi (Resim 1). Hastanın sigara öyküsü ve şikayetlerinin kronik olması sebebiyle toraks BT çekildi ve sağ akciğer üst lobda yaklaşık 10x8x10,5 cm boyutlarında, çevresinde 1,5 cm kalınlığa ulaşan efüzyon bulunan, yer yer kısmen hava bronkogramı içeren opasite dikkat çekmekteydi. Radyolojik yorumda kitle-konsolidasyon ayrımı yapılamamaktaydı (Resim 2). Hastaya transnazal FOB işlem uygulandı; sağ üst lob segment girişinde mukozal düzensizlik görüldü ve buradan mukozal biyopsi örneği alındı. Yapılan histolojik incelemede fibrinöz materyal içerisinde, büyük bazofilik flamentöz bakteriyel agregatlar ve sülfür granüller saptandı (Resim 3). Histolojik olarak pulmoner aktinomikoza spesifik bulgular görülen hasta amoksisilin +klavunat ile takibe başlandı. Takiplerinde klinik iyileşme görülen hasta poliklinik takiplerinden kayboldu.

Posteroanterior akciğer grafi

Sağ üst zonda konsolidasyon

Toraks bilgisayarlı tomografi

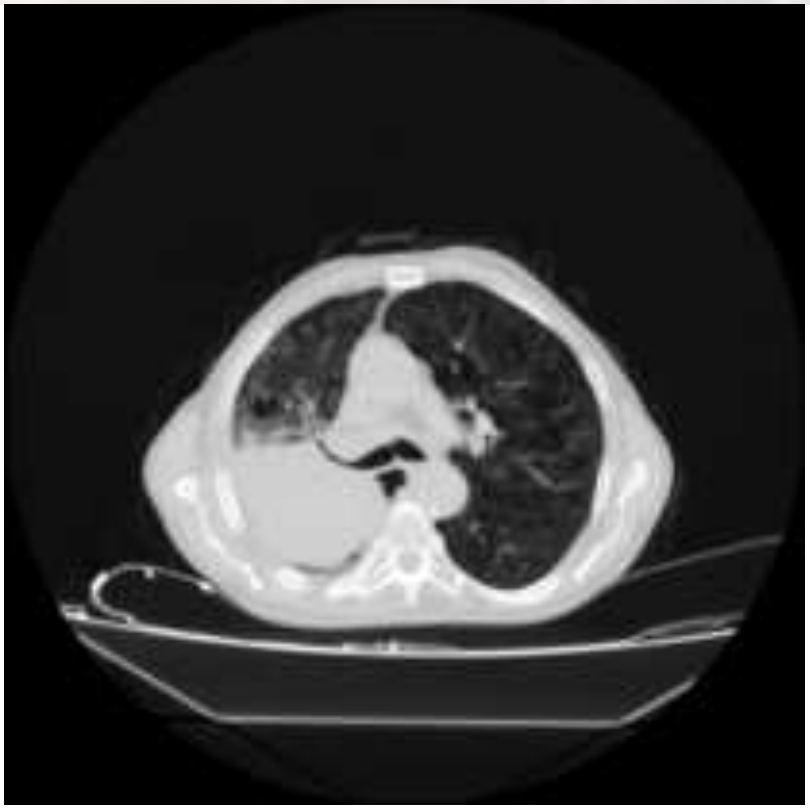

Sağ akciğer üst lob apikal ve posterior segmentte 10x8x10,5 cm lezyon

histolojik inceleme

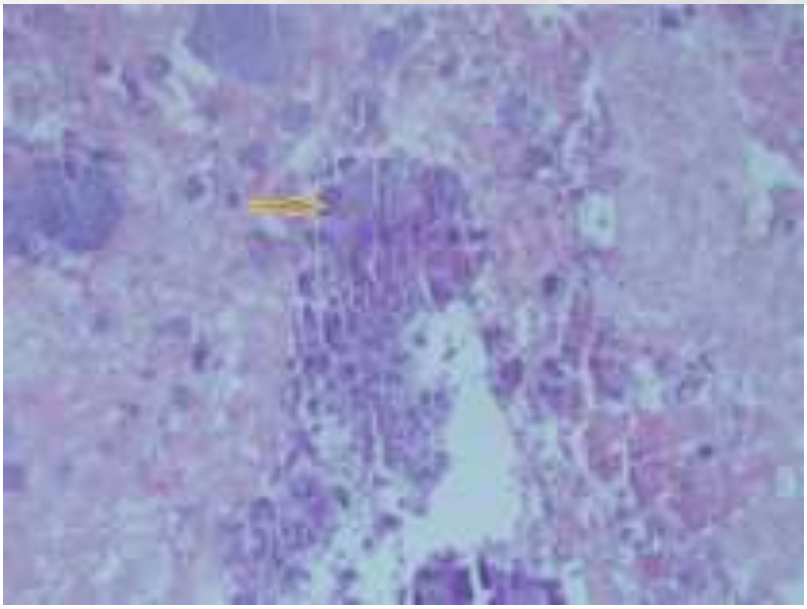

sarı okla:bazofilik bakteriyel agregatlar ,sülfür granülleri

Sonuç: Pulmoner aktinomikoz, maligniteleri taklit eden klinik ve radyolojik bulgularıyla dikkat çeker. Erken tanı için bronkoskopi ve biyopsi gereklidir. Sülfür granüllerinin histopatolojik tespiti ve Actinomyces türlerinin izolasyonu tanıyı destekler. Tedavide uzun süreli antibiyotik kullanımı esastır; cerrahi müdahale genellikle komplike vakalarda gerekledir. Pulmoner aktinomikoz nadir bir enfeksiyon olmakla birlikte, doğru tanı ve tedavi İle tamamen iyileştirilebilir. Bu vaka, nadir görülmesine rağmen malignite şüphesi olan hastalarda pulmoner aktinomikozun da ayırıcı tanıda düşünülmesi gerektiğin vurgulamaktadır.

Anahtar Kelimeler: Anahtar Kelimeler : akciğer kanser, pulmoner aktinomikoz, sülfür granüller

Kaynakça

1. Mabeza GF, Macfarlane J. Pulmonary actinomycosis. Eur Respir J. 2003 Mar;21(3):545-51.

2. Yildiz O, Doganay M. Actinomycoses and Nocardia pulmonary infections. Curr Opin Pulm Med. 2006 May;12(3):228-34.

3. Wang Y, Ma G, Rao NN, Liu M, Liao J, Wang QY. Pulmonary sequestration associated with pulmonary actinomycosis: A case report and literature review. Medicine (Baltimore). 2024 Oct 4;103(40):e39981.

4. Cendan I, Klapholz A, Talavera W. Pulmonary actinomycosis. A cause of endobronchial dsease in a patient wth AIDS. Chest. 1993 Jun;103(6):1886-7.

5. Cuzzani G, Fortunati E, Zanoni L, Nann C, Antonacci F, Giunchi F, Bandelli GP, Brusa I, Solli P, Fanti S. Pulmonary Actinomyces Infection Mimics Lung Cancer on [68Ga]Ga-FAPI PET/CT. J Nucl Med. 2024 Mar jnumed.123.267155

Yayın No: PS-199

Genç Yaşta Nadir Bir Akciğer Hastalığı ; Kronik Eozinofilik Pnömoni

Büşra Nur Sazlı[1], İpek Candemir[1], Ezgi Erdem Türe[1]

[1]Ankara Etlik Şehir Hastanesi

Büşra Nur Sazlı / Ankara Etlik Şehir Hastanesi

Giriş: Kronik eozinofilik pnömoni(KEP) nonspesifik solunumsal bulgular vesistemik semptomlarla seyreden aylar içinde progrese olabilen bir hastalıktır.Nedeni tam olarak bilinmemektedir. Radyolojik olarak periferik alveolerinfiltrasyonla karakterizedir.(Pulmoner ödemin fotografik negatifi)Spontan düzelme olguların %10'undan daha azında görülmektedir.Kortikosteroid tedavisi tüm olgularda belirgin düzelme sağlamaktadır. Tedaviyeiyi yanıt vermesine rağmen steroid dozu azaltıldığı veya kesilmesiyle nüksgelişebilir. Biz de bu tanımlamalara uyan bir hastayı sunmayı amaçladık.

Olgu: 19 yaşında erkek hasta, 3-4 aydır olan öksürük, şeffaf renkli balgam venefes darlığı şikayetiyle polikliniğe başvurdu. Bilinen kronik hastalık öyküsüyok. Polen alerjisi mevcut. Sigara, alkol ve madde kullanımı yok. Fizikmuayenede oskültasyonla bilateral tüm zonlarda yaygın inspiratuar rallerimevcuttu. Saturasyonu oda havasında 95 idi. Tam kan sayımında eozinofil35.42(%80) uL oranında Total IGE 1401 IU/mL olarak sonuçlandı. Karaciğer veböbrek fonksiyon testleri normaldi. Akciğer grafiğinde bilateral periferikyerleşimli infiltrasyonları mevcuttu(RESİM-1). Hasta ileri inceleme amaçlıservise yatırıldı.Dış merkezde 1 hafta öncesinde çekilen tomografisinde bilateralakciğerlerde periferal yerleşimli yaygın yamasal buzlu cam konsolide alanlar vekomşuluğunda atelektatik değişiklikler mevcuttu.(RESİM-2)Bronkoskopik alınan BAL örneğinde %50 oranında eozinofilimevcuttu. Hastanın solunum fonksiyon testinde FEV1/FVC oranı 87 FEV1:48FVC:46 olup reversibilitede fev1 değerinde %31 değişim(48'den 63'e yükseliş)vardı. Alınan kollajen doku markerlarında PR3 ANCA ve anti kardiyolipin IG Mpozitifliği mevcuttu. Romatoloji tarafından anlamlı kabul edilmedi. Alerji veimmunoloji bölümü tarafından inhaler önerildi. Paranazal sinüs Bt si normalizlendi. KBB muayenesinde patoloji saptanmadı. Vaskülitik tutulum açısındannöroloji görüşü istendi patoloji saptanmadı.Multidisipliner konseydedeğerlendirilen hastaya metilprednisolon 60 mg/gün tedavisi başlandı. Steroidtedavisinin 10.gününde hastanın semptomlarında belirgin gerileme ve akciğergrafisinde düzelme izlendi (RESİM-3) ve hasta taburcu edildi. Hastaya 6 aysteroid tedavisi verilmesi planlandı.

Resim -1

Hastaneye yatış röntgeni

Resim-3

Taburculuk röntgeni

Resim-2

Dış merkez tomografi

Sonuç: KEP, eozinofiliyle seyreden pulmoner infiltrasyonlar arasında yer alanve nadir görülen bir hastalıktır. Hastaların yaklaşık yarısında atopi,alerjik rinityada nazal polipozise ait bulgular vardır. Genel olarak BAL sıvısında eozinofilhakimdir ve sıklıkla %25' in üzerinde bir oranda bulunur.Bizim olgumuzda da semptom, görüntüleme ve diğer sistemmuayeneleri sonucunda KEP ile uyumlu bulundu. KEP nadir görülen birhastalıktır, genellikle 3.-4. dekatlarda ortaya çıkmasına rağmen daha erkenyaşlarda da ortaya çıkabileceği akılda mutlaka tutulmalıdır. Erken tedaviyebaşlamak tedavi yanıtı açısından önemlidir.

Anahtar Kelimeler: Eozinofili, infiltrasyon, KEP, kronik eozinofilik pnömoni

Kaynakça

1)Wechsler ME, Munitz A, Ackerman SJ, Drake MG, Jackson DJ, Wardlaw AJ, et al. Eosinophils in health and disease: a state-of-the-art review. Mayo Clin Proc 2021; 96: 2694-707.

2)Carrington CB, Addington WW, Goff AM, Madoff IM, Marks A, Schwaber JR, et al. Chronic eosinophilic pnömonia. N Engl J Med 1969; 280: 787-98.

3)Jeong YJ, Kim KI, Seo IJ, Lee CH, Lee KN, Kim KN, et al. Eosinophilic lung diseases: a clinical, radiologic, and pathologic overview. Radiographics 2007; 27: 617-37.

Yayın No: PS-201

Nadir Bir Olgu;Polianjiitli Granülomatozis (GPA)'De Yanıltıcı Septik Pulmoner Emboli (SPE) Tanısı

Lütfiye Betül Maden[1], Recai Ergün[1], Dilek Ergün[1]

[1]Selçuk Üniversitesi Tıp Fakültesi

Lütfiye Betül Maden / Selçuk Üniversitesi Tıp Fakültesi

Giriş: Septik pulmoner emboli (SPE), orofaringeal bölge enfeksiyonları, deri ve yumuşak doku enfeksiyonları, santral venöz kateter tromboflebiti, sağ kalp endokarditi ve intravenöz (IV) ilaç kullanımı gibi primer enfeksiyon odağı varlığında enfekte trombüsün pulmoner vasküler yatağa embolizasyonuyla akciğerlerde enfarktüslere ve mikroabselere neden olan nadir görülen bir tanıdır ve multipl periferal soliter veya kaviter pulmoner nodüllerin ayırıcı tanısında önemli bir sendromdur. Görüntülemede SPE'nin ayırıcı tanısında polianjiitli granülomatoz, kaviter pulmoner metastazlar, pulmoner tromboemboli ile ilişkili enfarktlar ve romatoid akciğer nodülleri de bulunmalıdır.Ayırıcı tanıların non-spesifik ateş,öksürük,balgam,plöretik göğüs ağrısı ,dispne ,kilo kaybı gibi klinik prezentasyonu tanıyı zorlaştırır.Septik pulmoner emboli (SPE), vaskülitli hastalarda özellikle sistemik inflamatuar yanıt ve enfeksiyon potansiyeli nedeniyle ortaya çıkabilen nadir fakat ciddi bir komplikasyondur. Vaskülit ile SPE arasındaki etkileşim karmaşıktır; çünkü her iki durum da benzer klinik bulgulara yol açarak tanı ve tedaviyi zorlaştırabilir. Vaskülitte SPE'nin özelliklerini ve etkisini anlamak etkili tedavi için kritik öneme sahiptir.

Olgu: Polanjiitli granülomatozis(GPA) ve diyabetes mellitus(DM) tanılı 76 yaşında kadın hasta 2 gün önce başlayan ateş,aşırı halsizlik,yürürken sendeleme,dispne,öksürük şikayetleriyle acil servise başvurdu.Azatioprin ve prednizolon tedavisi kullanmaktaydı.Son iki ayda kronik böbrek hastalığı zemininde akut böbrek yetmezlği ile tekrarlayan hastane yatışı olmuş medikal tedaviyle takip edilmiş hemodiyaliz(HD) almamıştı.Hastanın vital bulguları; tansiyon:115/60 mmHg,nabız:110/dk,2-3 L/dk nazal destekle saturasyon:97,ateş:37,6 derece idi.Solunum sistemi muayenesinde bilateral solunum seslerinde azalma ve sağ altta kaba ral duyuldu.Laboratuvar değerleri; Wbc:3.38K/uL,Hemoglobin:7,9g/Dl,Trombosit:217L/uL,CRP:74 mg/L,Prokalsitonin:1,49 ug/L,kreatinin:1,48 mg/dL,üre:67 mg/dL d.Posterioanteror(PA) akciğer grafisinde şüpheli opasitelerin görülmesi nedeniyle çekilen blgsayarlı toraks tomografisinde(CT) periferik yerleşimli sağ alt lobda kavitasyonlu ,sağ üst lob ve sol alt lob posteriorda soliter nodüller olması ile servisimizde takibe alındı.Bilnen GPA tanılı hastada ön planda vaskülit alevlenmesine uygun tedavi başlandı.Takibinde klinikte kötüleşme ve enfeksiyon markerlarında artış olması nedeniyle klinik,laboratuvar ve radyolojk bulgular tekrar değerlendirilerek SPE tanısı ile tedaviye eklenen geniş spektrumlu antibiyotik tedavisine yüz güldürücü yanıt alındı.Kan kültürlerinde

üreme olmayan ve ekokardyografi(EKO) de vejetasyon izlenmeyen hasta enfeksiyon hastalıklarının önerilerinede uyularak 5 hafta sonra tam iyileşme ile taburcu edildi.

tedavi öncesi -sonrası

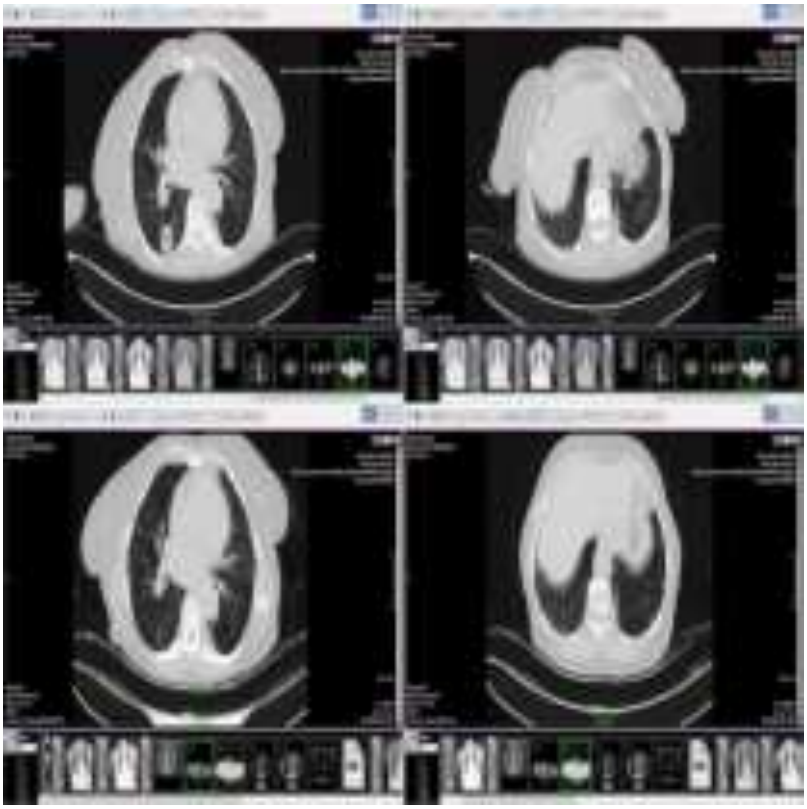

Sonuç: Polianjiitli granülomatozis(GPA)'in pulmoner lezyon tipleri geniş spektruma sahiptir ve çok sayıda hastalığı taklit eder.SPE takliti ile dikkat çekici bir olgu sunuyoruz. Bu vaka özellikle altta yatan bilinen ek hastalıklar bağlamında nadir tanı olasılıklarını dikkate almanın önemini vurgulamaktadır.

Anahtar Kelimeler: septik pulmoner emboli, polianjiitli granülomatozis

Kaynakça

1. Abdinasir Mohamed Elmi, Eren Mutlu, Yahye Garad Mohamed,A rare case of septic pulmonary embolism: A case report,Respiratory Medicine Case Reports,2022,101692,ISSN 2213-0071,https://doi.org/10.1016/j.rmcr.2022.101692.
2. Swain, S., & Ray, A. (2021). Septic pulmonary embolism. *BMJ case reports*, *14*(10), e246306. https://doi.org/10.1136/bcr-2021-246306

3. S Kumar S, Ray A, Vikram NK, et al. Unusual case of chronic cavitary pulmonary aspergillosis presenting as spontaneous pneumothorax in an immunocompromised man. BMJ Case Rep 2021;14:e241655. 10.1136/bcr-2021-241655

ULUSLARARASI KATILIMLI
TÜRK TORAKS DERNEĞİ
28. YILLIK KONGRESİ
TÜRK TORAKS DERNEĞİ
23-27 Nisan 2025 Susesi Luxury Resort Otel, Antalya

Yayın No: PS-203

Kocurıa Kristinae'nin Sebep Olduğu Pnömoni: Nadir Bir Olgu

Gülden Deniz Aksu[1], Dilan Zorlu[1]

[1]T.C. Sağlık Bakanlığı Abdulkadir Yüksel Devlet Hastanesi

Gülden Deniz Aksu / T.C. Sağlık Bakanlığı Abdulkadir Yüksel Devlet Hastanesi

Giriş: Kocuria kristinae , insanlarda normal flora elemanları arasında olan genellikle patojen olmayan, aerobik gram pozitif, katalaz pozitif, koagülaz negatif bir bakteridir. Bu organizmanın neden olduğu hastalık nadir görülmesine rağmen, son veriler nispeten sağlıklı bireylerde bile artışta olduğunu ve önemli bir halk sağlığı sorunu oluşturduğunu göstermektedir. K. kristinae çoklu ilaç direnci zorluğunu beraberinde getirir. Napolitani ve arkadaşları tarafından yapılan bir meta-analizde Kocuria kristinae , enfeksiyöz endokardit vakalarının 4'ünde, santral venöz kateterle ilişkili bakteriyemi vakalarının 17'sinde, akut peritonit vakalarının 3'ünde ve göbek sepsisi abdominal apse, üriner sistem enfeksiyonu ve akut kolesistit vakalarının her birinde gösterilmiştir. Tanı koymak için yüksek şüphe ve iyi bir mikrobiyolojik inceleme gerekmektedir. Burada, K. kristinae'nin etken olarak saptandığı sepsise neden olan bir pnömoni vakasının sunuyoruz.

Olgu: 81 yaşında erkek hasta hastanemiz acil servisine öksürük, nefes darlığı, balgam, ateş, halsizlik, hırıltı, göğüs ağrısı, çarpıntı şikayetleri ile başvurdu. Vital bulgularında TA 130/80 mmHg , Nabız 105/dk , Ateş 36.6 °C, Dakika solunum sayısı 24, Saturasyon oksijensiz %90 ölçüldü. Fizik muayenesinde oskultasyonda yaygın ronküsleri mevcuttu. Pretibial ödem her iki bacakta +1 izlendi. Hastanın bilinen astım, Diyabetes Mellıtus, Esansiyel Hipertansiyon, Kronik Böbrek Yetmezliği, Hepatit C tanıları mevcuttu. Acil serviste yapılan tetkiklerinde CRP: 14 mg/l (0-5 ml/l), Wbc: 6.74 x 10^3 (4-10x10^3/ µL), Hgb 11.3 g/dl (12,9-17.3 g/dl), Neu 5.2x10^3 (1,5-7/µL), lym 0,6x10^3µL (0,8-5 / µL), kreatinin 1.4 mg/dl (0,9-1,1 mg/dl) saptandı. Çekilen Toraks bilgisayarlı tomografisinde(BT) üst zonlarda amfizem alanları, sol akciğerde minimal infiltrasyon alanı mevcuttu. Hasta astım atak ve pnömoni tanısı ile servise yatırıldı. Gönderilen balgam kültüründe üreme olmadı. Servis yatışının 11. Gününde Glasgow Koma Skalası (GKS) 13'e gerileyen, takipneik, dispneik, hipotansıyon ve trombositopenisi gelişen, akut faz reaktanlarında(AFR) artış izlenen, çekilen akciğer grafisinde sağ alt zonda yeni gelişen konsolide alanı saptanan hasta pnömosepsis tanısı ile yoğunbakım ünitesine nakil edildi. Balgam, kan ve idrar kültürleri gönderildi. Hastanede gelişen pnömoni nedeniyle meropenem ve levofloksasin tedavileri başlandı. Balgam kültüründe Kocurıa krtistinae üremesi görüldü. Klinik ve laboratuvar cevabı alınması üzerine tedavileri tamamlandı.

Akciğer Grafisi

Kocuria Kristinae Örnek Mikroskopik Görünüm

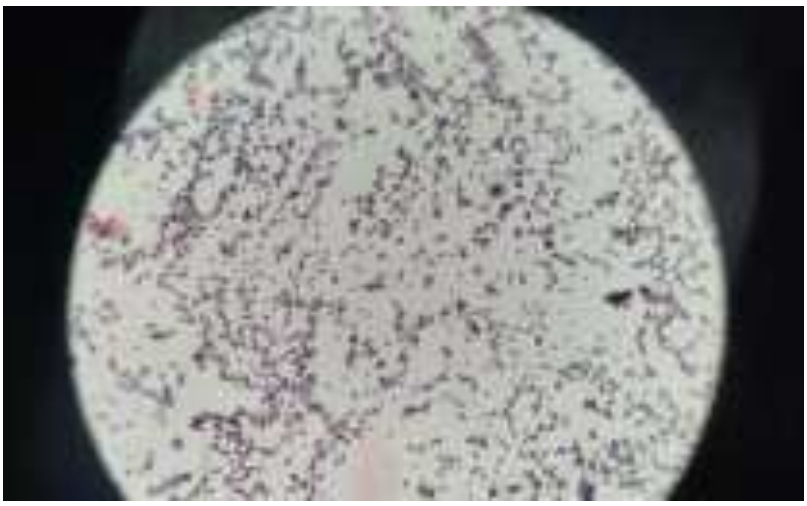

Sonuç: Normal cilt florası elemanı olan bu bakteri bazı hastalarda sepsise neden olabilecek kadar patojen olabilmektedir. Hastamızda patojen olmasının nedeni incelendiğinde sık hastane yatışları,

astım nedeniyle sık steroid kullanımı ve hastanın yapılan ileri incelemelerinde Hepatit C ye bağlı siroz gelişimi olduğu görüldü. Hastamız ımmunsupresif olarak değerlendirildi.

Anahtar Kelimeler: Pnömoni, İmmünsüpresyon, Patojen, Kocuria Kristinae

Kaynakça

Živković Zarić RS, Pejčić AV, Janković SM, ve diğerleri. Kocuria kristinae invaziv enfeksiyonlarının antimikrobiyal tedavisi : sistematik inceleme. J Kemoterapi . 2019;31(3):109–119. doi: 10.1080/1120009X.2018.1542551.

Hassan RM, Bassiouny DM, Matar Y.. Mısır'dan Kocuria kristinae'nin neden olduğu bakteriyemi : daha fazlası var mı? Bir vaka raporu ve literatür taraması. Case Rep Infect Dis . 2016;2016:6318064. doi: 10.1155/2016/6318064.

Napolitani M, Troiano G, Bedogni C, Messina G, Nante N.. *Kocuria kristinae* : tıbbi uygulamada ortaya çıkan bir patojen. *J Med Microbiol* . 2019;68(11):1596–1603. doi: 10.1099/jmm.0.001023.

Yayın No: PS-204

İmmunsuprese Olguda Akciğer ve Eklem Tüberkülozu Birlikteliği

Emine Afşin[1], Elif İrem Gürbüz[1], Tacettin Ayanoğlu[2], Murat Taşçı[3], Sena Melis Sert[1]

[1]Bolu Abant İzzet Baysal Üniversitesi, Göğüs Hastalıkları AD.
[2]Bolu Abant İzzet Baysal Üniversitesi, Ortopedi ve Travmatoloji AD.
[3]Bolu Abant İzzet Baysal Üniversitesi, İç Hastalıkları AD.

Emine Afşin / Bolu Abant İzzet Baysal Üniversitesi, Göğüs Hastalıkları AD.

Giriş: Her yıl 10 milyondan fazla insan tüberküloz (TB) hastalığına yakalanmaya devam ediyor ve bu sayı 2021'den bu yana artmaktadır (1). Özellikle immün sistem sistemi baskılanmış hastalar TB açısından yakın ve dikkatli takip edilmelidir. Bu grup hastalarda ekstrapulmoner TB vakalarının sıklığı artış göstermektedir (2). TB artriti, basilin hematojen yolla sinovyumda yerleşmesi ya da osteomiyelitin ekleme yayılması ile gelişmektedir. Olgumuz; immünsupresif tedavi alırken yeni gelişen artrit nedeniyle araştırıldığında; akciğer ve eklem TB birlikteliği saptanması nedeniyle sunulmaktadır.

Olgu: 52 yaşında, erkek hasta, sağ dirsekte şişlik ve hareketle artan ağrı olması üzerine Ortopedi kliniğine başvurmuş. Travma öyküsü olmayan hastanın Diyabet Mellitus ve Behçet Hastalığı nedeniyle de uzun süreli immünsüpresif ilaç (azatiopürin, kolşisin, metilprednizolon, mikofenolat mofetil, siklosporin) kullanım öyküsü vardı. Kol muayenesinde; sağ dirsek proksimalinde yumuşak, akıntılı, mobil şişlik ve fleksiyon kontraktürü izlendi (resim 1a). Septik artrit ön tanısı ile yapılan yüzeyel ultrasonda; yoğun içerikli lezyon, manyetik rezonans görüntülemede (MRG); sağ dirsek ekleminde ve olekronon bursada yoğun içerikli efüzyon, sinoviyal kalınlık artışı izlendi (resim1b). Sağ dirsek eklem sıvısından drenaj yapıldığında aside dirençli basil (ARB) negatif olarak sonuçlanmış. Quantiferon testi pozitif saptanan hasta verem savaş dispanserine yönlendirilerek orada izoniazid (INH) profilaksisi başlanmış. Yaklaşık 1 aydır INH kullanan hastanın son 2-3 haftadır öksürük, balgam ve ateş şikayeti başlaması üzerine hasta göğüs hastalıkları polikliniğinde görüldü. Akciğer grafisinde; solda daha belirgin bilateral nodüler dansite artışları izlendi (Resim 2a). Balgam kültürü, ARB ve mikobakteri kültürü istendi. Toraks bilgisayarlı tomografide (BT); bilateral akciğerde sentrilobüler nodüller ve tomurcuklanmış ağaç görünümleri, solda fokal plevral kalınlaşma izlendi (resim 2b). Balgam kültüründe üreme olmadı. Üç balgam ARB sonucu negatif geldi, mikobakteri kültüründe de üreme olmadı. Tüberküloz öntanısı ortopedi ile konsülte edilince sağ kol dirseğinden biyopsi alındı ve sonucu; 'kazeifiye granülomatöz inflamasyon' olarak raporlandı. Eklem sıvı kültüründe de M. tuberculosis üredi. Hastaya akciğer ve eklem TB tanısı ile anti-tüberküloz tedavi başlandı.

Resim 1

Resim 1a. Sağ dirsek proksimalinde yumuşak, akıntılı, mobil şişlik ve fleksiyon kontraktürü izlenmekte. 1b: MRG'da; sağ dirsek ekleminde ve olekronon bursada yoğun içerikli efüzyon, sinoviyal kalınlık artışı izlenmekte

Resim 2a,b

Resim 2a: Akciğer grafisinde; solda daha belirgin bilateral nodüler dansite artışları izlenmekte
Resim 2b. Toraks BT'de; bilateral akciğerde sol üst lobda daha yoğun sentrilobüler nodüller ve tomurcuklanmış ağaç görünümleri izlenmekte

Sonuç: İskelet tutulumu ekstrapulmoner TB'nin en sık görülen tipidir, eklem tutulumu ise ikinci en sık görülen iskelet TB'dir (2). Yerleşimi, nonspesifik semptomları ve birden fazla hastalığı taklit edebilmesi nedeniyle klinik tanı ve tedavisi gecikmektedir. TB artrit genellikle tek bir eklemi tutar ancak hastaların yaklaşık% 10'unda, birden fazla eklemi de tutabilir. En sık etkilenen

eklemler kalça ve diz eklemleri olup, bunu sakroiliak eklem, omuz, dirsek ve ayak bileği eklemi izlemektedir (3). Bizim olgumuzda tek dirsek ekleminde tutulum vardı. Vakaların sadece yaklaşık% 30'u ateş ve kilo kaybı gibi sistemik semptomlar yaşar (4). Bizim olgumuzda pulmoner semptomlar sonradan eklenmiş ancak göğüs hastalıkları tarafından görüldükten sonra TB olabileceği düşünülmüştür. Manyetik rezonans görüntüleme (MRG) TB artrit için çok hassastır, ancak spesifik değildir. Tanı genellikle granülom dokusunun biyopsisi ile doğrulanmaktadır. Hastaların % 64- 90'ı pozitif bir histolojik sonuçla tanımlanabilmektedir. Bu nedenle, TB artrit tanısı için biyopsi çok önemlidir (5). Olgumuzda sinovyal sıvı ARB negatif olup mikobakteri kültürü ve sinovyal doku biyopsisi ile tanı konulmuştur. Sonuç olarak; TB artrit tanısı zordur. Bilhassa immunsuprese bireylerde konstitüsyonel semptomlar, akciğer ve akciğer dışı semptomlar açısından uyanık olunmalıdır.

Anahtar Kelimeler: Tüberküloz artrit, İmmunsupresyon, Ekstrapulmoner tüberküloz, Behçet Hastalığı

Kaynakça

1. World Health Organization. (2024). Global tuberculosis report 2024.
2. Luo G, Yang J, Zhao Q, et al. Mycobacterium tuberculosis joint infections: A case series. Infect Med (Beijing). 2024 Apr 13;3(2):100107. doi: 10.1016/j.imj.2024.100107
3. De Backer AI, Mortelé KJ, Vanhoenacker FM, et al. Imaging of extraspinal musculoskeletal tuberculosis. Eur J Radiol. 2006 Jan;57(1):119-30. doi: 10.1016/j.ejrad.2005.07.005
4. Hodgson SP, Ormerod LP. Ten-year experience of bone and joint tuberculosis in Blackburn 1978-1987. J R Coll Surg Edinb. 1990 Aug;35(4):259-62.
5. Pes M, Amorese V, Baioni A, et al. A rare presentation of tubercular osteomyelitis of the foot. J Infect Dev Ctries. 2022 Oct 31;16(10):1655-1659. doi: 10.3855/jidc.15891

Yayın No: PS-205

Brentuksimab ve Bendamustin Tedavi Kombinasyonuna Bağlı Gelişen Enfeksiyon Kokteyli

Hazel Kara Günaydın[1], Büşra Durak[1], Ayşe Yılmaz[1]

[1]Hitit Üniversitesi

Hazel Kara Günaydın / Hitit Üniversitesi

Giriş: Herhangi bir nedenle lokal veya sistemik savunması hasarlanan olgularda pnömoniler sık olarak gelişmektedir.(1) Anaplastik büyük hücreli lenfoma tanılı, immünsupresif tedavi alan hastamız aracılığı ile profilaktik tedavinin önemini ve immünsupresif olgularda multidisipliner yaklaşımın önemini vurgulamayı amaçladık.

Olgu: 68 yaş kadın hasta kliniğimize ani başlayan nefes darlığı, öksürük, üşüme, titreme, ateş ile başvurdu. Öyküsünde 4 yıl önce anaplastik büyük hücreli lenfoma tanısı ile 7 kür Brentuksimab vedotin(BV) ve 6 kür Gemsitabin+ Deksametazon+ Cisplatin (GDC) verildiği, 7 ay önce ise nüks olması nedeniyle BV+ Bendamustin başlandığı öğrenildi. Çekilen toraks BT' de bilateral nonspesifik intertisyel infiltrasyon görülmesi üzerine pnömoni tanısı ile ampirik tedavi piperasilin tazobaktam+kinolon başlandı(A). Gelişinde oda havasında oksijen sat:85 idi. Tetkiklerinde pansitopeni ve akut böbrek yetmezliği olup CRP:47, prokalsitonin: idi. Bronş lavajında CMV-PCR, P. Jiroveci PCR, mikobakteri PCR, galaktomannan, mantar kültürü(kx), balgam kx, mikobakteri kx ve bronş lavaj ARB gönderildi. Kontrol PA akciğer grafisinde bilateral dağınık yerleşimli heterojen dansite alanlarında artış olması ve genel durumunun kötüleşmesi nedeniyle yoğun bakım ünitesine alındı ve tedavisine 3 gün mini pulse steroid (metilprenisolon 250 mg) eklendi. Oksijen ihtiyacının artması üzerine yüksek akım oksijen tedavisine başlandı. Tedavisinin 7. Gününde PCP PCR ve CMV PCR pozitif saptanması nedeniyle, gansiklovir 2*5mg/kg ve trimetoprim sülfametoksazol 4*3 amp başlandı. 3 kez alınan balgam ARB sonucu ve bronş lavaj galaktomannan negatif idi. İdrarda Lejyonella antijeni negatif saptandı. Yoğun bakım yatışının 22. gününde oksijen ihtiyacı azalması ve genel durumu iyi olması nedeniyle serviste takibe alındı. Enfeksiyon hastalıkları önerisi ile antibiyotiksiz izleme alındı. Servis takibinin 6. gününde ateşinin 39 derece olması, bilinç bulanıklığı ve oksijen ihtiyacında artma nedeniyle enfeksiyon hastalıkları önerisi ile meropenem+levofloksasin başlandı. Genel durumu kötüleşmesi nedeniyle yoğun bakımda takip edilen hasta ileri destek tedaviye rağmen yatışının 30. gününde exitus oldu. 2 hafta sonrasında sonuçlanan bronş lavaj mikobakteri kültürünün de pozitif olduğu öğrenildi.

A- bilateral nonspesifik intertisyel infiltrasyon

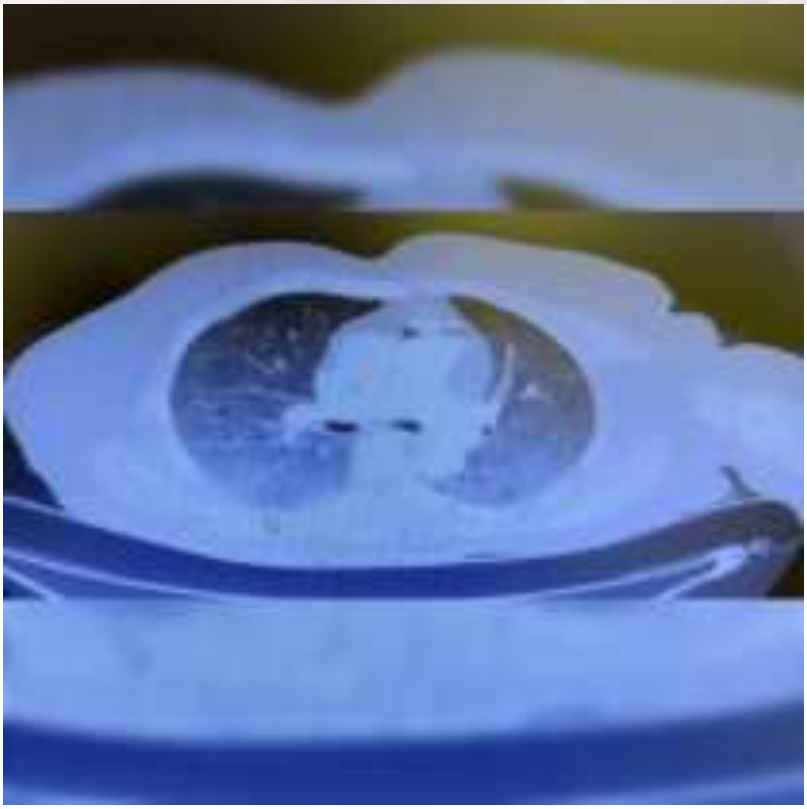

Hastanın yatış toraks BT görüntüsü

Sonuç: İmmünsüpresif tedavi alan hastalarda birçok etken bir arada pnömoniye neden olabilmektedir. Ateş, solunum yetmezliği ve akciğer grafisinde infiltrasyon gelişen durumlarda enfeksiyonlar ve enfeksiyon dışı (ARDS, pulmoner emboli vs.) nedenler düşünülmelidir. Enfeksiyon açısından viral, bakteriyel, fungal etkenlerin yanısıra gelişmekte olan ülkelerde tüberküloz hastalığının mutlaka düşünülmesi gerekir. Olgumuzda olduğu gibi çoklu etkenler söz konusu olabilir. Hastamızda CMV, PCP ve mikobakteri kültür pozitifliği mevcuttu. Kültür geç sonuçlandığı için hastamıza antitüberküloz tedavi başlanamadı. İmmünsüpresif tedavi alan hastalarda hem PCP hem tbc açısından profilaktik tedaviler önemlidir. Latent tüberküloz enfeksiyon tedavisi açısından immünsüpresif hastaların erken dönemde değerlendirilmesi önem arz etmektedir. (1,2,3)

Anahtar Kelimeler: CMV, PCP, İmmünsüpresyon, Brentuksimab, Bendamustin

Kaynakça

1. https://www.solunum.org.tr/TusadData/Book/555/1712017101925-Pnomoni_Kitabi.pdf

2. 2-Pneumocystis jirovecii Pneumonia during Brentuximab Vedotin Therapy: A Case Report and Literature Review.Ferreira AM, Ramos JF, Fatobene G, Rocha V.Case Rep Hematol. 2019 Mar 26;2019:8982937. doi: 10.1155/2019/8982937. eCollection 2019.PMID: 31049233
3. Cytomegalovirus Pneumonia Causing Acute Respiratory Distress Syndrome After Brentuximab Vedotin Therapy. - Tambe A, Gentile T, Ramadas P, Tambe V, Badrinath M.Am J Ther. 2019 Nov/Dec;26(6):e794-e795. doi: 10.1097/MJT.0000000000000967.

Yayın No: PS-206

İmmunkompetan Bir Erkekte Hemoptizi ile Prezente Olan Lophomonas Pnömonisi: Olgu Sunumu

Nurbanu Yaşar[1], Demet POLAT YULUĞ[2], Yüksel Balcı[3], Esma Baş[2], Sibel Naycı[2], Nuran Delialioğlu[1], Gözde Arslan[4], Eylem Sercan Özgür[2]

[1]Mersin Üniversitesi Tıp Fakültesi, Tıbbi Mikrobiyoloji Anabilim Dalı
[2]Mersin Üniversitesi Tıp Fakültesi, Göğüs Hastalıkları Anabilim Dalı
[3]Mersin Üniversitesi Tıp Fakültesi, Radyoloji Anabilim Dalı
[4]Mersin Üniversitesi Tıp Fakültesi, Patoloji Anabilim Dalı

Demet POLAT YULUĞ / Mersin Üniversitesi Tıp Fakültesi, Göğüs Hastalıkları Anabilim Dalı

Giriş: Lophomonas blattarum (L. blattarum), genellikle alt solunum yollarını enfekte eden ve bronkopulmoner enfeksiyonlara neden olabilen nadir bir protozoondur. Klinik bulguları özgül olmamakla birlikte, öksürük, balgam, ateş, göğüs rahatsızlığı ve solunum sıkıntısı gibi semptomlarla kendini gösterebilir. Tanı, solunum sekresyonlarından elde edilen örneklerin ışık mikroskobu ile incelenmesi ve parazitin morfolojik olarak tespit edilmesine dayanır. Ancak, parazitin silli bronşiyal epitel hücrelerinden ayırt edilmesi zor olup, doğru tanı için dikkatli bir değerlendirme gerekmektedir. L. blattarum'un immünkompetan bireylerde de enfeksiyona neden olabilmesi, klinik önemini artırmaktadır.

Olgu: Kırk altı yaşındaki erkek hasta, hemoptizi, efor dispnesi, halsizlik, gece terlemesi ve balgamlı öksürük şikayetleriyle hastanemize başvurdu. Özgeçmişinde özellik yoktu. Son üç aydır haftada 3 gün 1-2 saat süreyle toprak kortta tenis oynama öyküsü mevcuttu. Genel durumu iyi, vital bulguları normal idi. Laboratuvar değerlendirmesi normal idi. Posteroanterior (PA) akciğer grafisinde, sağ akciğer apikal-üst zonda, hilusa doğru uzanan belirsiz sınırlı, ağırlıklı olarak buzlu cam görünümünde opasiteler ve eşlik eden internal hava bronkogramı içeren konsolidasyon alanları izlenmekteydi. (Şekil 1) Pnömoni ön tanısıyla ampirik antibiyotik tedavisi başlandı. Antibiyoterapi sonrası regresyon olmaması üzerine hastaya Toraks bilgisayarlı tomografi(bt) çekildi. Toraks bt'de sağ üst lobda 2 cm çapında abse/kist, komşuluğunda konsolidasyon/atelektazi ve buzlu cam dansiteleri gözlendi (Şekil 2a). Hemoptizi nedeniyle fiberoptik bronkoskopi uygulandı ve hastadan asidorezistan basil incelemesi, kültür ve doğrudan mikroskobik inceleme için balgam ve bronkoalveolar lavaj (BAL) sıvısı örnekleri alındı. Aside dirençli basil ve protozoa için yapılan balgam yaymaları negatifti. Balgam kültüründe normal solunum yolu flora elemanları üredi. Periferik kan yaymasında mikrofilarial parazit bulgusu yoktu. BAL'ın direk mikroskobik incelemesinde, ritmik olarak hareket eden polar tuftu olan kamçılı trofozoitler görüldü (Şekil 3). BAL örneğinin Giemsa boyalı preparatların incelenmesi ile görülen bu trofozoitler L. blattarum

olarak tanımlandı. Ayrıca tanı, PCR analizi ile de doğrulandı. Lophomonasis tanısı konulan hastaya metranidazol 3x500 mg ıv olarak başlandı. Tedaviye dramatik yanıt alınmakla birlikte karaciğer fonksiyon testlerinde bozulma nedeni ile (AST=109, ALT=221) tedavinin 15. gününde metranidazol tedavisi kesildi, yapılan gastroenteroloji değerlendirilmesinde açıklayacak ek bulgu saptanmadı. Enfeksiyonun klinik ve laboratuvar parametrelerinin düzelmesi nedeni ile hasta taburcu edildi. Tanıdan 1 ay sonra klinik, laboratuvar olarak iyilik hali devam eden hastanın çekilen toraks BT'sinde belirgin regresyon izlendi (Şekil 2b).

Şekil 1

Şekil 1. Posteroanterior (PA) Akciğer grafisi: Sağ akciğer apikal-üst zonda, hilusa doğru uzanan belirsiz sınırlı, ağırlıklı olarak buzlu cam görünümünde opasiteler ve eşlik eden internal hava bronkogramı içeren konsolidasyon alanları izlenmektedir. Sağ hilusta asimetrik genişleme ve opasite artışı görülmektedir.

Şekil 2

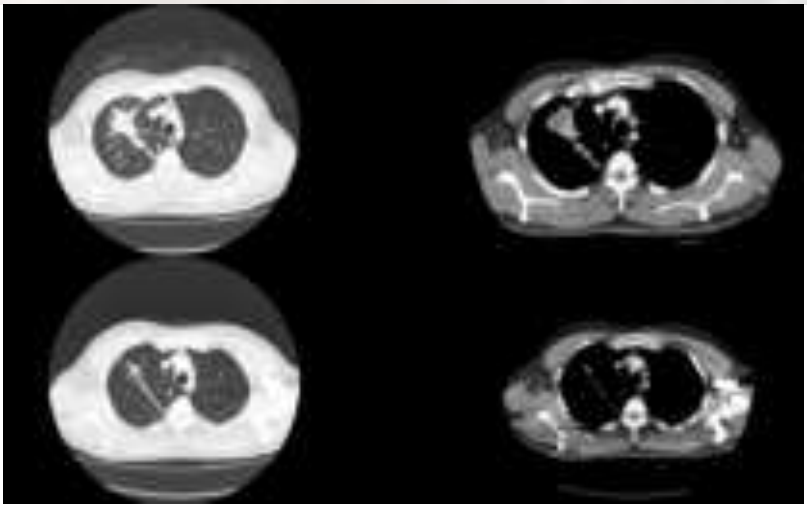

Şekil 2a:Toraks BT: sağ akciğer üst lobunda komşu periferal plevral yüzeylere ve hilusa doğru uzanan, internal hava bronkogramı içeren, anterior kesimde santralinde kistik-nekrotik alanla uyumlu sıvı dansitesinde hipodens komponenti bulunan düzensiz kalın bant şeklinde konsolidasyon alanı ve çevresinde buzlu cam dansiteleri izlenmektedir. Şekil 2b:Tedavi sonrası kontrol BT de sağ akciğer üst lobdaki konsolidasyon alanında belirgin regresyon, sekel lineer fibroatelektatik dansite izlenmektedir

Şekil 3

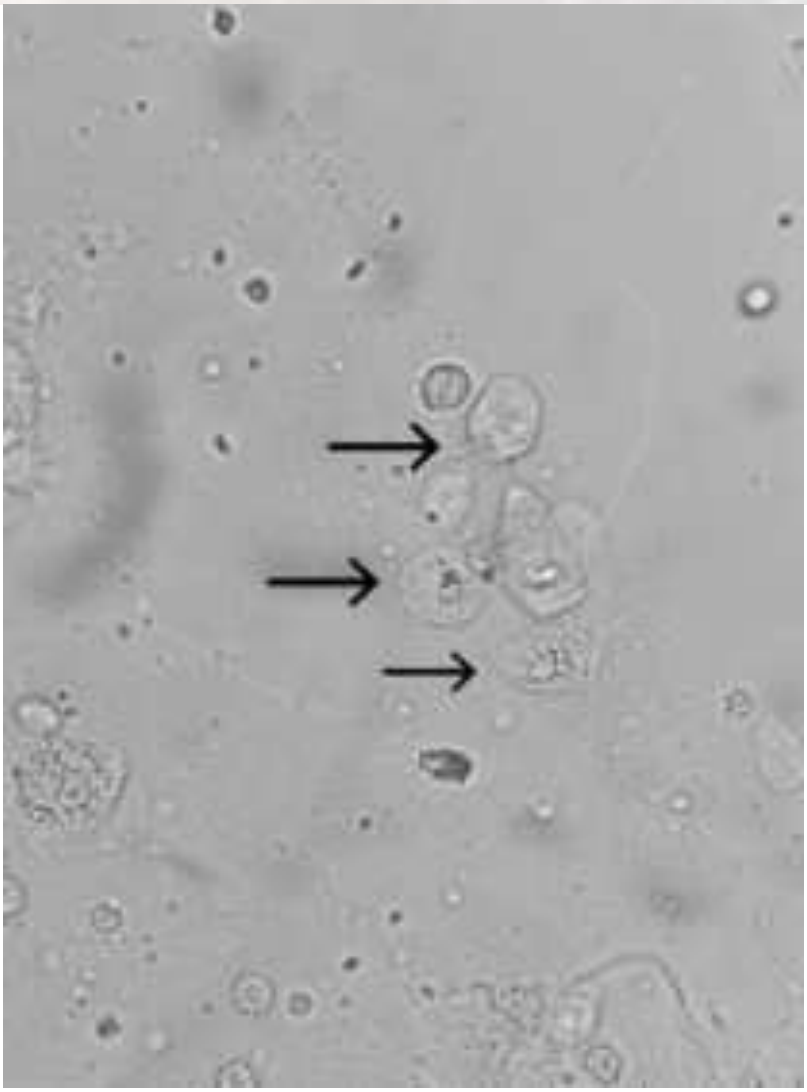

Bronkoalveolar Lavaj örneğinin direkt mikroskobik incelenmesinde Lophomonas blattarum trofozoitleri (1000x)

Sonuç: Dünya genelinde insanlarda Lophomonas enfeksiyonunun gerçek yükü hakkında sınırlı sayıda çalışma bulunmaktadır. Klinisyenlerin, özellikle antibiyotiklere yanıt vermeyen solunum yolu enfeksiyonlarında L. blattarum'u ayırıcı tanılar arasında değerlendirmesi büyük önem taşımaktadır. Ayrıca, olgumuzun uzun saatler boyunca toprak kortta tenis oynamasının, alveoler ventilasyonu artırarak kist maruziyet yükünü artırmış olabileceğini düşünüyoruz. Bu nedenle, enfeksiyon risk faktörlerinin değerlendirilmesinde, hastaların meslekleri, hobileri ve günlük yaşam aktivitelerinin de dikkate alınması gerektiğini vurguluyoruz.

Anahtar Kelimeler: Parazit, Pnömoni, Lophomonas Blattarum

Kaynakça

1. Mokhtarian K , Taghipour S, Nakhaei M, Taheri A, Sharifpour A, Fakhar M,et al. Molecular Evidence of Emerged Pulmonary Lophomoniasis due to Lophomonas blattarum among Hospitalized Patients in Southwestern Iran: A National Registry-Based Study. Interdiscip Perspect Infect Dis. 2022;2022.1:6292823. doi: 10.1155/2022/6292823.
2. Wahid W, Fahmi NAA, Salleh AFM, Yasin AM. Bronchopulmonary lophomoniasis: a rare cause of pneumonia in an immunosuppressed host. Respiratory medicine case reports 2019;28:100939. DOI: 10.1155/2022/6292823

Yayın No: PS-207

Diyafram Aracılığıyla Akciğere Yayılım Gösteren Rüptüre Kist Hidatik Olgusu

Dilara Şen[1], Buket Çalışkaner Öztürk[1], Şermin Börekçi[1]

[1]İstanbul Üniversitesi-Cerrahpaşa, Cerrahpaşa Tıp Fakültesi Göğüs Hastalıkları Anabilim Dalı

Dilara Şen / İstanbul Üniversitesi-Cerrahpaşa, Cerrahpaşa Tıp Fakültesi Göğüs Hastalıkları Anabilim Dalı

Giriş: Kist hidatik, Echinococcus granulosus tarafından oluşturulan zoonotik bir hastalık olup, insan tesadüfi konak olarak enfekte olur. En sık karaciğer ve akciğerde yerleşim gösterir. Akciğerdeki kist hidatik genellikle asemptomatik olup, birçok olgu rutin radyolojik incelemelerde tesadüfen saptanır. Klinik belirtiler kistin büyüklüğüne ve çevre dokulara olan basısına bağlı olarak değişkenlik gösterir. Öksürük, hemoptizi, göğüs ağrısı veya kist rüptürüne bağlı ani gelişen nefes darlığı gibi semptomlar görülebilir. Kesin tanı radyolojik görüntüleme ve serolojik testlerle konur. Tedavi yaklaşımı cerrahi müdahale ve antiparaziter ilaçların kombinasyonunu içerir. Bu olgu sunumunda, karaciğerden diafragmatik geçiş ile akciğere yayılım gösteren kist hidatik olgusunun klinik ve radyolojik özellikleri tartışılacaktır.

Olgu: 45 yaşında erkek hasta, bilinen karaciğer kist hidatik tanısıyla 4 yıl önce karaciğer segment 2, 7 ve 8'deki kistlere yönelik kistotomi ve unroofing operasyonu uygulanmıştı. Hasta, 15 Ağustos 2024 tarihinde sağ omuz ağrısı, öksürük, boğaz ağrısı ve burun tıkanıklığı şikayetleriyle dış merkeze başvurmuş, üst solunum yolu enfeksiyonu olarak değerlendirilmişti. Ancak tekrarlayan antibiyotik tedavisine rağmen gerilemeyen öksürük ve balgam şikayetleri nedeniyle 13 Eylül 2024'te polikliniğimize başvurdu. Son bir ayda 10 kg kilo kaybı, öksürük, yeşil balgam, göğüs ağrısı ve hemoptizi şikayetleriyle değerlendirildi. Balgam kültüründe Pseudomonas aeruginosa üremesi üzerine antibiyoterapi verilmesi ve ileri tetkik amacıyla servise yatışı yapıldı. Sigara öyküsü 24 paket-yıl olup, 16 yıldır sigara kullanmıyordu. Fizik muayenesinde sağ akciğer bazalinde ral işitildi. Yatış sırasında çekilen PA akciğer grafisinde sağ diyafram elevasyonu saptandı (Figür 1). Hastaya antipseudomonal tedavi başlandı. Yatışının ertesi günü sağ üst kadran ağrısı gelişen hastanın kontrol PA akciğer grafisinde (Figür 2) sağ diyafram elevasyonunun arttığı ve sağ akciğer orta zonda elipsoid ince cidarlı bir kavite gözlendi. Takip eden günlerde, hastanın ateşinin yükselmesi, pürülan ve içerisinde kist hidatik veziküllerine benzeyen şeffaf yapıların bulunduğu balgam (Figür 3A-3B) çıkarması üzerine yeni çekilen akciğer grafisinde, kist sıvısının bronşiyal sisteme rüptüre olduğu anlaşıldı. Balgam mikroskobisinde skoleks çengelleri saptandı (Figür 4). Albendazol tedavisi başlandı. Toraks BT'de (Figür 5) sağ akciğer alt lobda konsolide alan gözlenmesi ve hastanın hemoptizi şikayetinin başlaması üzerine 30 Eylül 2024'te bronkoskopi (BAL) yapıldı. Malignite açısından negatif bulunan BAL örneğinde Escherichia coli üremesi

saptandı. Genel cerrahi ve göğüs cerrahisi bölümleriyle yapılan konsültasyon sonucunda hasta eş zamanlı olarak ameliyata alındı. Patolojik değerlendirme sonucunda, sağ akciğer alt lob diyafragmatik yüzeyden alınan kist duvarı örneklerinde PAS ve Gram boyama ile kist hidatik tanısı doğrulandı. İncelemelerde kutikula ve fibrinopürülan eksuda tespit edildi.

Figür 1-Figür 2

Figür 3A-3B

Figür 4-Figür 5

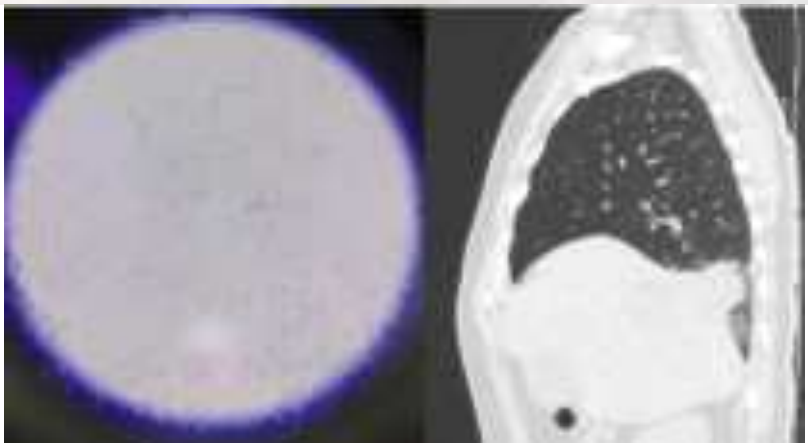

Sonuç: Bu olgu, kist hidatiğin rüptüre olarak akciğere yayılım göstermesiyle ortaya çıkan nadir bir durumu temsil etmektedir. Karaciğerden transdiyafragmatik geçiş ile akciğer parankimine ve sonrasında da bronşiyal sisteme rüptüre olan kist hidatik olgusunu sunduk. Akciğer kist hidatik vakalarında klinik semptomlar genellikle spesifik olmayıp, tekrarlayan solunum yolu enfeksiyonları ile karışabilmektedir. Tanıda radyolojik görüntüleme ve mikrobiyolojik incelemeler kritik rol oynamaktadır. Tedavide cerrahi girişim ve antiparaziter ilaçların kombinasyonu gereklidir.

Anahtar Kelimeler: Kist hidatik, skoleks, pnömoni

Kaynakça

1. Yalçınkaya, İ. (Ed.). (2016). *Akciğer Hidatik Kisti Kitabı* (1. Baskı). Türkiye Solunum Araştırmaları Derneği (TUSAD). Erişim adresi: https://solunum.org.tr/TusadData/Book/511/12102016175428-Akciger-Hidatik-Kisti-Kitabi-Tamami.pdf
2. Çelik MR, Ulutaş H, Kuzucu A. Hidatik kist**.** Toraks Cerrahisi Bülteni. 2012;3(2):109-113
3. Erdinç, M., & Gülmez, İ. (Ed.). (2013). *Akciğer Hidatik Kisti* (1. Baskı). Türk Toraks Derneği Eğitim Kitapları Serisi. Erişim adresi: https://toraks.org.tr/site/sf/documents/pre_migration/6f1f5e68191f1dbda238c6bacdd5a9afc9bbedaebf6792ce100fa9983432a363.pdf

Yayın No: PS-208

Yoğun bakım ünitesinde nadir bir fungemi olgusu

Muhammed Mehdi OK[1], Süleyman YILDIRIM[2], Hacer Deniz ÖZKAYA[3]

[1]Suat Seren Göğüs Hastalıkları ve Göğüs Cerrahisi Eğitim Araştırma Hastanesi, Göğüs Hastalıkları Kliniği
[2]Suat Seren Göğüs Hastalıkları ve Göğüs Cerrahisi Eğitim Araştırma Hastanesi, Yoğun Bakım Ünitesi
[3]Suat Seren Göğüs Hastalıkları ve Göğüs Cerrahisi Eğitim Araştırma Hastanesi, Enfeksiyon Hastalıkları ve Klinik Mikrobiyoloji

Muhammed Mehdi OK / Suat Seren Göğüs Hastalıkları ve Göğüs Cerrahisi Eğitim Araştırma Hastanesi, Göğüs Hastalıkları Kliniği

Giriş: Trichosporon türlerinin birçoğu doğada yaygın olarak bulunurlar. İnsanda deri, solunum yolları, gastrointestinal ve genitoüriner sistemde normal flora üyesi olarak da yer alabilirler. Konağın bağışıklık sisteminin baskılandığı durumlarda ise, invaziv ve hayatı tehdit edici enfeksiyonlara yol açabilirler. Enfeksiyonların çoğunluğunun kaynağı endojen floradır. Son yıllardaki, immunsüpresif hasta sayısındaki artış Trichosporon türlerine bağlı gelişen invaziv enfeksiyonlarda da artışa neden olmuştur. Ancak, yine de %0.1'in altında bir sıklıkla çok nadir olarak bildirilmektedir. İmmunsüpresif hastalarda derin doku trikosporonozuna ve dissemine enfeksiyonlara en sık neden olan tür ise T.asahii'dir. Tanı ve tedavisi zor olan T.asahii'nin neden olduğu invaziv trikosporonoz yüksek mortalite oranı ve kötü prognozu nedeniyle ciddi bir enfeksiyondur. Tedavide ilk seçenek antifungal olarak, triazollerden vorikonazol önerilmektedir (1-8). Bu olguda ; akciğer kanseri ve kronik böbrek yetmezliği nedeniyle yoğun bakım ünitesinde takip edilen immunsüpresif bir hastada, T.asahii'nin neden olduğu nadir görülen bir invaziv trikosporon enfeksiyonu sunulmuştur.

Olgu: Küçük hücreli dışı akciğer kanseri nedeniyle takip edilen yetmiş yaşındaki erkek hasta, pürülan balgam çıkarma, öksürük ve nefes darlığı şikayetleri ile başvurduğu Göğüs Hastalıkları polikliniğinden pnömoni ön tanısıyla Göğüs Hastalıkları servisinde yatırılarak takip edilmiş. Hastaya pnömoni için IV sefoperazon/sulbaktam başlanmış. Servis takibinnin 3. gününde genel durumu bozulan, oksijen ihtiyacı artan ve böbrek fonksiyon testleri (BFT) progrese olan hasta yoğun bakım ünitesine alındı. Öz geçmişinde; kronik böbrek yetmezliği ve diyaliz öyküsü bulunmaktaydı. Fizik muayenesinde; TA:90/60mmHg, nabız:110/dakika, solunum sayısı:25/dakika, ateş:37,5Co idi. Periferik siyanozu vardı. Dinlemekle akciğerlerde bilateral raller saptandı. Kan tetkiklerinde; akut faz reaktanları ve BFT'si yüksekti. Akciğer grafisinde; sağ üst zon ve orta zonda mediastane komşu kitle benzeri infiltrasyon ve periferik bilateral infiltrasyonlar

izlendi. Yatışında pnömoni nedeniyle ampirik sefoperazon/sulbaktam tedavisi başlanan hastanın idrar, kan, solunum sekresyon kültürleri alındı. Kliniğinde kötüleşme olması üzerine ampirik tigesiklin, linezolid tedavileri eklendi. Yoğun bakım takipleri esnasında idrar çıkışı olmayan hastaya hemodiyaliz kateteri takılarak sürekli renal replasman tedavisi (SRRT) başlandı. Solunum sıkıntısı için hastaya non-invaziv mekanik ventilasyon desteği (NIMV) verildi ancak NIMV desteği altında solunum sıkıntısı devam eden hasta yoğun bakım yatışının 4.gününde orotrakeal entübe edilerek invaziv mekanik ventilasyon (IMV) desteği altında izlenmeye devam edildi. IV tigesiklin ve linezolid tedavisine yanıt vermeyen, ateş yüksekliği ve multiorgan yetmezlik sendromu gelişen hastanın tedavisine ampirik olarak IV flukonazol antifungal tedavi olarak eklendi. Hastanın gönderilen kan kültüründe Trichosporon spp üredi. MALDI-TOF ile yapılan tür tayininde T.asahii olduğu konfirme edildi. Ciddi sepsis kliniğinde olan immunsupresif hastaya T.asahii'nin neden olduğu invaziv trikosporon enfeksiyonu tanısı kondu. GFR'nin 30 mL/dakikadan düşük olması intravenöz vorikonazol tedavisi için kontrendike olduğundan, başlanmış olan flukonazol tedavisi lipozomal amfoterisin B ile kombine edildi. Hasta kombine antifungal tedavisinin birinci gününde kaybedildi.

Sonuç: T.asahii, nadir görülmekle birlikte, tüm dünyada olduğu gibi ülkemizde de özellikle hastanede yatmakta olan immunsupresif hastaların klinik örneklerinden artan sıklıkta izole edilen tür olarak dikkat çekmektedir. İmmunsupresif hastalarda gelişebilecek fungemiler arasında T.asahii'de düşünülmeli, mortalite oranının yüksek olması nedeniyle en kısa sürede ampirik antifungal tedaviler planlanmalıdır.

Anahtar Kelimeler: immunsupresif, Trichosporon, fungemi, Trichosporon asahii

Kaynakça

1.TE Warkentien, Maves RC, Hale BR. Trichosporon Infections. Medscape. 2009.

2.Chen SC, Perfect J, Colombo AL, et al. Global guideline for the diagnosis and management of rare yeast infections: an initiative of the ECMM in cooperation with ISHAM and ASM. Lancet Infect Dis 2021; 21:e375.

3.Taj-Aldeen SJ, Al-Ansari N, El Shafei S, et al. Molecular identification and susceptibility of Trichosporon species isolated from clinical specimens in Qatar: isolation of Trichosporon dohaense Taj-Aldeen, Meis & Boekhout sp. nov. J Clin Microbiol 2009; 47(6): 1791-9.

4.Yong Liao, Xuelian Lu, Suteng Yang, Yi Luo, Qi Chen, and Rongya Yang. Epidemiology and Outcome of Trichosporon Fungemia: A Review of 185 Reported Cases From 1975 to 2014. Open Forum Infectious Diseases, Volume 2, Issue 4, Fall 2015, ofv14.

5.Haitao Li1, Meihong Guo1, Congmin Wang1, Yibo Li, Anne Marie Fernandez, Thomas N. Ferraro, Rongya Yang1 and Yong Chen. Epidemiological study of Trichosporon asahii infections over the past 23 years.Epidemiol Infect. 2020 Jul 24;148:e169.

6.Nanthawan M, Takashi S, Reiko I. Genotyping and antifungal drug susceptibility of the pathogenic yeast Trichosporon asahii isolated from Thai patients. Mycopathologia 2010; 169(1): 67-70.

7.Kalkanci A, Sugita T, Arikan S, et al. Molecular identification, genotyping, and drug susceptibility of the basidiomycetous yeast pathogen Trichosporon isolated from Turkish patients. Med Mycol 2010; 48(1): 141-6.

8.Epidemiology, clinical aspects, outcomes and prognostic factors associated with Trichosporon fungaemia: results of an international multicentre study carried out at 23 medical centres Joao Nobrega de Almeida Jr, Elaine Cristina Francisco , Alexis Holguı´n Ruiz , Luis E. Cue´ llar , Vale´rio Rodrigues Aquino5, Ana Verena Mendes et al. J Antimicrob Chemother 2021; 76: 1907–1915.

Yayın No: PS-209

Yetişkinlerde pnömoninin etyolojisinde Bordetella pertussis etkeni

osman güneri[1]

[1]Dr. Suat Seren Göğüs Hastalıkları ve Cerrahisi Eğitim Araştırma Hastanesi

osman güneri / Dr. Suat Seren Göğüs Hastalıkları ve Cerrahisi Eğitim Araştırma Hastanesi

Giriş: Boğmaca, Bordetella pertussis tarafından tetiklenen ve tüm yaş gruplarını etkileyebilen akut, bulaşıcı bir solunum yolu enfeksiyonudur. 1950'lerden itibaren uygulanan ulusal aşılama programı sayesinde boğmaca insidansı büyük ölçüde azalmıştır. Ancak, boğmaca endemik olarak döngüler halinde görülmeye devam etmektedir çünkü aşı veya doğal enfeksiyon sonucu oluşan immün yanıt ömür boyu koruma sağlamamaktadır. Bu durum, boğmacanın yalnızca çocukluk çağında değil, her yaş grubunda görülme potansiyelini artırmaktadır. Son on yılda, yeniden canlanan boğmaca özellikle genç yetişkin ve yetişkin grupları etkilemektedir ve bu hastalardaki yükü henüz tam olarak bilinmemektedir. Bordetella pertussis etkeninin yetişkin solunum yolu enfeksiyonu etyolojisinde düşünülmesi gerekliliği nedeniyle bu bu olguyu sunuyoruz.

Olgu: 57 yaşında kadın hasta bilinen hipertansiyon astım hepatit c geçirilmiş tüberküloz (40 yıl önce) hastalıkları mevcut. Yaklaşık 1 haftadır olan öksürük balgam(sarı renkli) nefes darlığı şikayetleri ile acil servise başvuruyor.Yapılan tetkiklerinde tip 1 solunum yetmezliği ve toraks bt tetkikinde bilateral buzlu cam alanları saptanması üzerine servis gözlemine alınıyor. Hastaya oseltamivir fosfat ve moksifloksasin başlanıyor.Hastadan balgam kültürü, balgam arb,multipeks pcr tetkikleri isteniyor.tedavinin 3. Gününde hastanın balgam kültürü negatif,asidorezistan bakteri görülmedi,alınan multipex pcr örneğinde bordetella pcr pozitif influenza (H1N1 ve A) pozitif olarak sonuçlanıyor.Hastanın moksifloksafin tedavisi stolanıp klaritromin başlandı.Hastanın antibiyoterapsi 7 güne tamamlandı.Tedavi sonrasında hastada klinik labaratuar ve görüntileme tetkiklerinde regresyon sağlandı.Hasta poliklinik kontrol önerisi ile taburcu edildi.

tedavi öncesi ve sonrası görüntüleme tetkikleri

Sonuç: Boğmaca aşı ile önlenebilen hastalıklardan birisi olmasına rağmen, aşı veya doğal enfeksiyon ile gelişen immün yanıtın ömür boyu koruyuculuğu yoktur. Bu da hastalığın her yaşta ortaya çıkmasına neden olur. Bu yüzden yaygın aşılamaya rağmen rağmen B. pertussis elimine edilememiş ve özellikle yaş gruplarına göre olan insidansında değişiklik gözlemlenmiştir. Boğmaca enfeksiyonunun gerçek prevalansını belirlemek; hastalığın semptomlarının birçok solunum yolu enfeksiyonu ile benzerliği nedeniyle adolesan ve yetişkin yaş grubunda oluşturduğu yük tam olarak bilinmemektedir. Bu nedenle klinisyenlerin bu konudaki farkındalığını arttırması ve solunum yolu enfeksiyonlarının etyolojisi araştırılırken düşünülmesi gerekmektedir.

Anahtar Kelimeler: Yetişkin pnömoni Bordetella pertussis etken

Kaynakça

- 1.De Serres G, Shadmani R, Duval B, Boulianne N, Déry P, Douville Fradet M, et al. Morbidity of pertussis in adolescents and adults. J Infect Dis. 2000;182:174–9. 10.1086/315648 [DOI] [PubMed]
- 2.Postels-Multani S, Schmitt HJ, Wirsing von König CH, Bock HL, Bogaerts H. Symptoms and complications of pertussis in adults. Infection. 1995;23:139–42. 10.1007/BF01793853 [DOI] [PubMed]
- 3.Laing R, Slater W, Coles C, Chambers S, Frampton C, Jackson R, et al. Community-acquired pneumonia in Christchurch and Waikato 1999–2000: microbiology and epidemiology. N Z Med J. 2001;114:488–92. [PubMed]

Yayın No: PS-210

Erişkin Yaşta Tanı Konulan Yaygın Değişken İmmün Yetmezlik: Olgu Sunumu

Sevdenur Özer Bilkay[1], Çiğdem Sabancı[1], Sida Gösterici[1], Fatma Tokgöz Akyıl[1]

[1]T.C. Sağlık Bakanlığı İstanbul Yedikule Göğüs Hastalıkları ve Göğüs Cerrahisi Eğitim ve Araştırma Hastanesi, Göğüs Hastalıkları Anabilim Dalı

Sevdenur Özer Bilkay / T.C. Sağlık Bakanlığı İstanbul Yedikule Göğüs Hastalıkları ve Göğüs Cerrahisi Eğitim ve Araştırma Hastanesi, Göğüs Hastalıkları Anabilim Dalı

Giriş: Yaygın değişken immün yetmezlik (YDİY), heterojen semptomlarla karakterize; B hücre fonksiyonlarında bozukluk ve hipogammaglobulinemi ile karakterize bir primer immün yetmezliktir (1,2). YDİY, en sık olarak rekürren bakteriyel ve viral solunum yolu enfeksiyonları, otoimmün hastalıklar ve lenfoproliferatif bozukluklar ile ilişkilidir (3). Bu olgu bildiriminde, astım tanısı ve sık gastroenterit atakları öyküsü olan ve kliniğimizde YDİY tanısı konulan erişkin yaşta bir olgu sunulmuştur.

Olgu: Otuz üç yaşında erkek hasta dış merkezde çekilmiş olan toraks bilgisayarlı tomografisinde subsegmenter emboli şüphesi olması nedeniyle polikliniğimize başvurdu. Fizik muayenesinde bronkospazmı da olması nedeniyle tetkik ve tedavi amacıyla kliniğimize yatırıldı. Beş yıldır astım nedeni ile bronkodilatör tedavi kullanmakta olan hastanın çocuklukta bir kez pnömoni öyküsü dışında solunumsal nedenli hastane yatışı veya atak öyküsü yoktu. Vital bulguları normal olan hastanın enfeksiyon parametrelerinde artış (C-reaktif protein: 41.6 mg/L, beyaz küre sayısı: 14.880/mm³, nötrofil sayısı: 11.950/mm³ (%80.4) bulunurken diğer laboratuvar parametreleri normaldi. Dış merkez toraks bilgisayarlı tomografisinde bronşektaziler (Şekil-1) olan hastaya bronkodilatör, antibiyotik ve antikoagülan tedavi başlandı. Öyküsünde sık gastrointestinal sistem şikayetleri, diyare atakları nedeniyle sık dahiliye poliklinik başvuruları ve birkaç kez diyare nedenli hastane yatış öyküsü mevcuttu. İmmün yetmezlik olasılığı için istenen immünglobulin değerlerinde düşüklük saptandı: IgA: < 0.33 g/L (N: 0.4-3.5) IgM: <0.21 g/L (N: 0.5-3) IgG1: 0.64 g/L (N: 4.05-10.11) IgG2: 0.16 g/L (N: 1.69-7.86) IgG4: <0.004 g/L (N: 0.03-2.01) IgG Total: 0.64 g/L (N: 7-16). Tedavi ile klinik ve laboratuvar bulgularında düzelme izlenen hastanın radyoloji bölümü konsültasyonunda subsegmenter emboli şüphesi dışlanamadığından üç ay süreli antikoagülan tedavi planlandı. Tekik sonuçları YDİY ile uyumlu bulunan hasta immünoloji kliniğine yönlendirilerek taburcu edildi.

Şekil-1: Toraks BT

Sonuç: YDİY hastalarında en sık öykü solunum yolu enfeksiyonları nedeniyle antibiyotik kullanımıdır. Hastamızda ise gastroenterit atakları ön planda olup daha önceden astım nedeniyle ayaktan takip edilmişti. İmmün yetmezlik şüphesi olan hastalarda solunum dışı belirtilerin de baskın olabileceği unutulmamalıdır ve bu hastalarda erken tanı için immünolojik değerlendirme yapılması büyük önem taşımaktadır.

Anahtar Kelimeler: Gastroenterit, Bronşektazi, Yaygın Değişken İmmün Yetmezlik

Kaynakça

1. Tam JS, Routes JM. Common variable immunodeficiency. Am J Rhinol Allergy 2013;27(4):260-5.

2. Chapel H, Lucas M, Lee M, et al. Common variable immunodeficiency disorders: division into distinct clinical phenotypes. Blood 112:277–286, 2008.

3. Resnick ES, Moshier EL, Godbold JH, Cunningham-Rundles C. Morbidity and mortality in common variable immune deficiency over 4 decades. Blood 2012;119:1650-7.

Yayın No: PS-211

Akciğer Kanserini Taklit Eden Pnömoni Olgusu

Ömer Seylan[1], Selvi Aşkar[1]

[1]Van Yüzüncüyıl Üniversitesi, Dursun Odabaş Tıp Merkezi

Ömer Seylan / Van Yüzüncüyıl Üniversitesi, Dursun Odabaş Tıp Merkezi

Giriş: Solunum sistemi hastalıkları dünya çapında en önemli mortalite nedenlerinden biridir. Bunların başında Akciğer kanseri ve Pnömoniler gelmektedir. Tanı evresinde birbirini taklit edebilen bu hastalıklar bazen erken tanının gecikmesine bazen de gereksiz girişimsel işlemlerin yapılmasına neden olabilir. Bu vakada klinik ve radyolojik olarak malignite düşünülen ancak medikal tedavi ile düzelen pnömoni hastamızı sunmayı planladık.

Olgu: Bilinen kronik hastalığı olmayan 56 yaşında erkek hasta dış merkezden akciğer kanseri ön tanısıyla ileri tetkik amacıyla merkezimize sevk edildi. Yaklaşık 3 haftadır olan göğüste ağrı ve öksürük şikayeti tarifleyen hastanın B semptomları da ön plandaydı. Aktif smoker olan hastanın 40 p/y sigara öyküsü mevcuttu. Dış merkezde çekilen toraks BT'de sağ akciğer üst lobda speküle kontür içeren 35x32 mm kitlesel lezyon raporlanmış (Resim-1). Dinlemekle sağ üst zonda lokalize bronşiyal solunum sesi harici ek ses ve patoloji duyulmadı. Oda havasında spo2:92 olan hastanın crp:85, sedim:77, wbc:12 bin olup nötrofil hakimiyetindeydi. Çekilen PET-CT de FDG tutulumu yüksek olması (SUVmax:8) üzerine hastaya yatış planlanıp bronkoskopi yapıldı. Bronkoskopide EBL izlenmedi, mukozadan biyopsi ve lavajdan sitoloji gönderildi. Patoloji sonucu bening gelen hastaya transtorasik biyopsi önerildi ancak hasta kabul etmedi. Takiplerinde akut faz reaktanları regrese olan ve şikayetleri gerileyen hasta medikal tedavi ile taburcu edildi. 3 ay sonraki kontrolünde hastanın aktif şikayeti olmamakla beraber çekilen torask bt de radyoljik düzelme izlendi (Resim-2). Hastaya sigara terki önerildi.

Resim-1

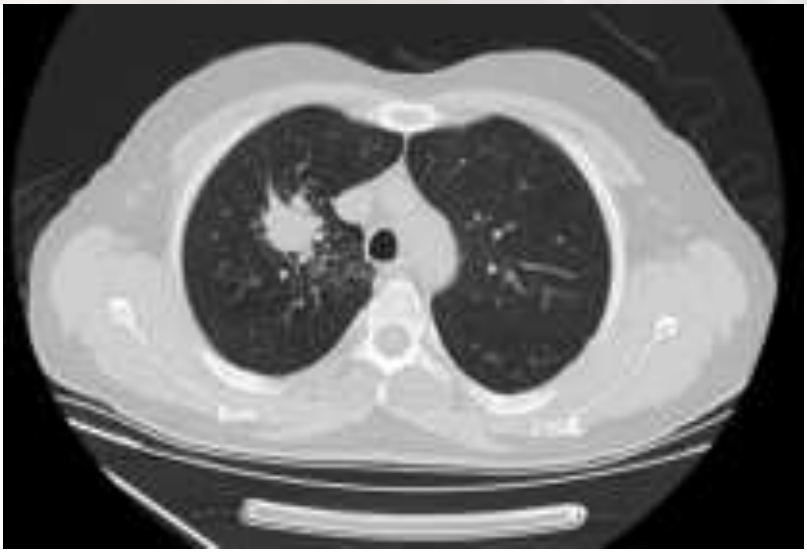

Resim-2

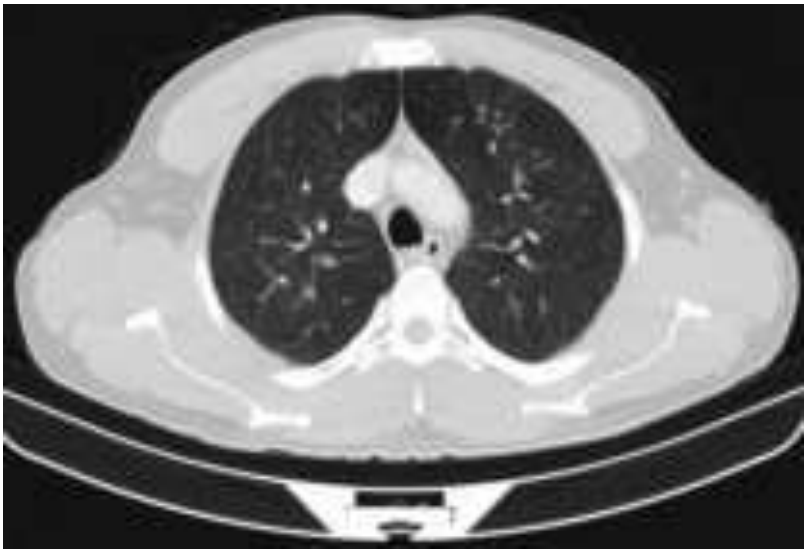

Sonuç: Akciğer maligniteleri mortalite sebepleri arasında önemli bir yere sahiptir. Bazı malign hastalıklarda pnömoni gibi nedenler tanı ve tedaviyi geciktirebileceği gibi maligniteyi taklit ettiği için gereksiz tanısal işlemlere de sebebiyet verebilir.

Anahtar Kelimeler: Pnömoni, Kitle, Akciğer Kanseri

Kaynakça

1-Epler G, Colby T, McLoud T, Carrington C, Gaensler E. Bronchiolitis obliterans organizing pneumonia. N Engl J Med 1985;312:152-8.

2-
https://toraks.org.tr/site/sf/books/2024/06/2334b799b904002bede79d68345414f2293208f0dc7e52d28ed9c00e4489b229.pdf

3-
https://toraks.org.tr/site/sf/books/pre_migration/4a2466c96861e24945c0a23c0869b6e4af2f9b7e43b5d3692cd76901811286ca.pdf

Yayın No: PS-212

Yeni tanı akciğer kanseri olan bir vakada PCP pnömonisi

Polina Nezalzova[1], Dorina Esendağlı[1], Gaye Ulubay[1]

[1]Başkent Üniversitesi

Polina Nezalzova / Başkent Üniversitesi

Giriş: Pneumocystis jirovecii pnömonisi (PCP), özellikle immünsüprese hastalarda (HIV, organ nakli, kemoterapi alan kanser hastaları vb.) sık görülen fırsatçı bir enfeksiyondur.Küçük hücreli akciğer kanseri (KHAK), akciğer kanserinin en agresif türlerinden biridir ve genellikle sigara içiciliği ile ilişkilidir. KHAK, akciğer kanseri vakalarının yaklaşık %15ini oluşturur. KHAK, genellikle geç semptomlar gösterdiğinden tanı çoğunlukla ileri evrelerde konur. Tedavi seçenekleri arasında kemoterapi ve radyoterapi ön plandadır, çünkü bu kanser türü genellikle cerrahi tedaviye uygun değildir. İleri evrelerde, tedavi amacıyla immünoterapiler de kullanılabilmektedir. Bu kanser türü yüksek ölüm hızına sahip olmasından dolayı erken teşhis ve hızlı müdahale gerektirir.

Olgu: 49 yaşında erkek hasta, nefes darlığı şikayeti ile acil servise başvurmuş olup, bilinen yeni tanı akciğer kanseri ve karaciğer metastazları mevcuttu. Başvuru esnasında oksijen saturasyonları (SpO2) % 63-65 civarındayken, İki Seviyeli Pozitif Havayolu Basıncı (BiPAP) desteği ile takibe alınmış. Fizik muayenede, kaba ral ve ronküs işitilmişti. Vital bulgularında, ateşi 36,6°C, nabzı 102/dk, BiPAP altında SpO2 90'dı. Özgeçmişinde bilinen akciğer hastalığı olmayan, hipertansiyon (HT), diabetes mellitus (DM), Ailevi Akdeniz Ateşi (AAA) ve apendektomi öyküsü mevcuttu. Kullandığı ilaçlar arasında kolşisin, enofibrat, nebivolol ve amlodipin /kandesartan yer almaktadır.Laboratuvar bulgularında, yüksek AST, ALT, ALP ve GGT seviyeleri ile birlikte CRP'de ciddi bir yükselme (116,7 mg/L) ve D-dimer düzeyinin 5,44 mg/L olduğu gözlenmiştir. Dış merkezde karaciğer biyopsiden metastatik KHAK tanısı alan hastaya Toraks Bilgisayarlı Tomografi (BT) ve BT Anjiyografi istenip yoğun bakım ünitesine yatırıldı. Raporunda : Anapulmoner arterde genişleme, aortada aterosklerotik duvar değişiklikleri, mediastinal ve sağ hiler lenfadenopatiler; Her iki akciğerde buzlu cam dansitesinde infiltrasyonlar, mozaik atenüasyon, sağda konsolidasyonlar. Bu durumda hastaya ampirik olarak Piperazin - Tazobaktam, Oseltamivir ve sülfametoksazol/trimetoprim başlandı. Ayrıca PCP ye yönelik ve ARDS kliniğinde olması nedeniyle metilprednizolon verildi. Hastanın yatışında gögüs hastalıkları, onkoloji, radyoloji ve enfeksiyon hastalıkları konseyiyapılarak elektif şartlarda entübe edilip bronkoskopi işlemi yapıldı. Bronkoalveolar lavajdan (BAL)'dan gönderilen örneklerde Mikobakteri Aranması (ARB) Direk Mikroskopi ve PCR - negatif, Galaktomannan Antijeni (BAL) - 0,47 Negatif OD, Mantar Kültüründe : Candida species üredi, CMV - PCR (DNA) - Negatif IU/mL, Pneumocystis

spp PCR sonucu pozitif saptandı. Enfeksiyöz solunum PCR paneli negatif ve HİV testi negatif sonuçlandı.

1

2

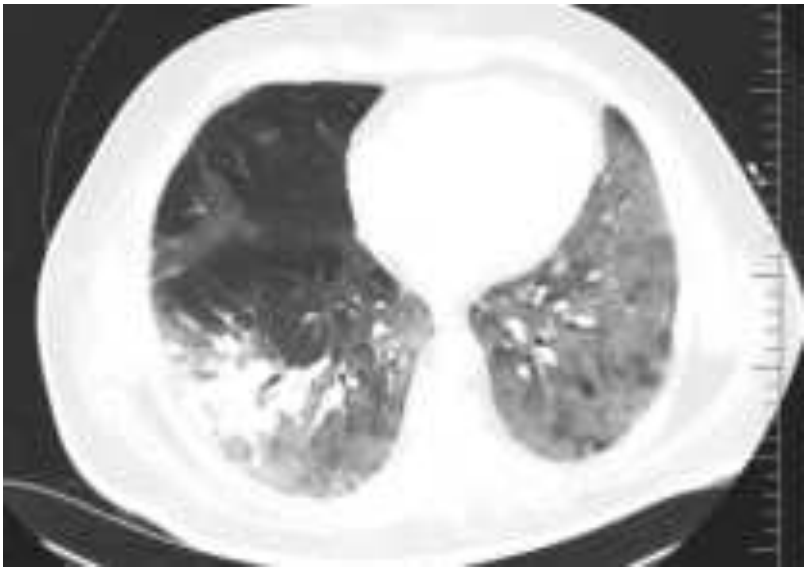

Sonuç: Kanser hastaları immünsüpresyon tedavisi olmaksızın da PCP riski taşıyabilir. Bu, özellikle hücresel immünitenin fonksiyonel bozukluğu, tümör mikroçevresi, kronik inflamasyon, beslenme bozukluğu ve stresin bağışıklık sistemini dolaylı yollarla baskılamasıyla ilişkilidir. Bu nedenle, özellikle bilateral yaygın akciğer tutulumu varsa, PCP sadece HIV veya yoğun

immünsüpresif tedavi alan hastalarda değil, daha geniş bir hasta grubunda da göz önünde bulundurulmalıdır. Bizim vakada ayrıca AAA tanısının olması ek olarak otoimmünite ve otoinflamatuvar hastalık özgeçmişine bağlı da PCP riski artmış olabileceği düşünülmüştür.

Anahtar Kelimeler: Pneumocystis jirovecii pnömonisi, Küçük hücreli akciğer kanseri, Bronkoskopi, İmmünosupresyon

Kaynakça

1.https://khu.elsevierpure.com/en/publications/pneumocystis-pneumonia-in-a-non-immunocompromised-lung-cancer-pat

2.https://pubmed.ncbi.nlm.nih.gov/37579532/

3.https://pmc-ncbi-nlm-nih-gov.translate.goog/articles/PMC7672358/?_x_tr_sl=en&_x_tr_tl=tr&_x_tr_hl=tr&_x_tr_pto=tc

Yayın No: PS-213

ADENOVİRUS PNÖMONİSİNİN HAFİFTEN AĞIRA 3 FARKLI KLİNİK PREZENTASYONU

SABİHA ERCAN[1], BURCU ÖZTÜRK ŞAHİN[1], YAKUP ARSLAN[1], DENİZ DOĞAN[1], NESRİN ÖCAL[1], CANTÜRK TAŞÇI[1]

[1]GÜLHANE EĞİTİM ARAŞTIRMA HASTANESİ GÖĞÜS HASTALIKLARI

SABİHA ERCAN / GÜLHANE EĞİTİM ARAŞTIRMA HASTANESİ GÖĞÜS HASTALIKLARI

Giriş: Adenovirüsler, solunum yolu enfeksiyonlarından gastrointestinal hastalıklara kadar geniş bir yelpazede enfeksiyonlara neden olabilen DNA virüsleridir. İmmün sistemi baskılanmamış bireylerde hafif seyreden adenovirüs pnömonisi, nadiren hayatı tehdit eden tablolarla karşımıza çıkabilmektedir. Bu olgu serisinde adenovirüs pnömonisinin farklı klinik tablolarla görülebildiğini vurgulamak amacıyla acil servise başvuran ve adenovirüs pnömonisiyle takip edilen üç olgu sunulmuştur.

Olgu: OLGU 1: 22 yaşında erkek hasta, öksürük ve balgam şikayetleri ile acil servise başvurdu. Bilinen hastalığı yoktu ve sigara kullanıcısıydı. Vital bulgular ve fizik muayenesi doğal değerlendirildi. Acil serviste yüksek çözünürlüklü bilgisayarlı tomografi (HRCT) çekildi ve sağ akciğer orta lobda fokal mikronodüler infiltrasyonlar tespit edildi(Resim-1). Laboratuvar değerlerinde CRP değeri 85 mg/L olması dışında diğer değerleri normal aralıktaydı. Pnömoni tanısıyla yatışı yapılan hastaya ampirik antibiyoterapi ve semptomatik tedavi başlandı. Alınan solunum yolu panelinde adenovirüs pozitif saptanması üzerine oseltamivir tedaviye eklendi. Takiplerinde akut faz reaktanlarında regresyon, klinik iyileşme ve radyolojik düzelme sağlanarak hasta taburcu edildi.OLGU 2:20 yaşında erkek hasta öksürük, hırıltılı solunum, nefes darlığı ve yeni başlayan bulaş tarzı hemoptizi şikayeti ile acil servise başvurdu. Hastanın bilinen ek hastalığı yoktu ve sigara kullanıcısıydı. Vital bulguları ,fizik muayenesi doğal değerlendirildi. Laboratuvar değerleri CRP değeri 32 mg/L olması dışında normal aralıktaydı. HRCT'de sol akciğer alt lobda pnömonik infiltrasyonlar izlenmesi üzerine (Resim-2) hasta pnömoni tanısıyla yatırıldı. Ampirik antibiyoterapi (ampisilin-sülbaktam, klaritromisin) ve semptomatik tedavi başlandı. Solunum yolu panelinde adenovirüs pozitif saptanması üzerine oseltamivir tedaviye eklendi. Hasta takiplerinde hemoptizide düzelme,akut faz reaktanlarında düşüş, klinik iyileşme ve radyolojik düzelmeyle taburcu edildi.OLGU 3:22 yaşında erkek hasta, öksürük, ateş, boğaz ağrısı, balgam, vücut ağrısı, bulantı ve kusma şikayetleri ile acil servise başvurdu. Hastanın bilinen ek hastalığı yoktu ve sigara kullanıcısıydı. Vital bulgularında ateşi 39°C, diğer değerleri stabildi. Fizik muayenesinde solunum seslerinde bazallerde kabalaşma mevcuttu. Laboratuvar değerlerinde karaciğer fonksiyon testleri

ve WBC yüksek, CRP 287 mg/L saptandı. HRCT'de multilober segmenter buzlu cam alanları ,konsolidasyon ve infiltrasyon alanları izlendi.(Resim-3) Hasta pnömoni tanısıyla yatırıldı ve ampirik antibiyoterapi (levofloksasin), semptomatik tedavi başlandı. Takiplerinde hipoksemi ve hemoptizi gelişmesi üzerine pulmoner arter BT anjiyografi planlandı. Görüntülemede pulmoner emboli saptanmadı; pnömonik infiltrasyon alanlarında artış ve perikardiyal efüzyon izlendi.(Resim-4) Hastaya ekokardiyografi yapıldı ve perikardiyal sıvı varlığı doğrulandı. Tedaviye kolşisin eklendi. Ateş yüksekliği devam eden hastada antibiyotik tedavisi levofloksasinden piperasilin-tazobaktama değiştirildi ve solunum yolu panelinde adenovirüs pozitif saptanması üzerine oseltamivir tedaviye eklendi.Hastanın hipoksemisinde artış olması üzerine yoğun bakıma nakledildi, yüksek akımlı oksijen tedavisi başlandı.Tedaviye prednizolon eklendi. PAAG'de progresyon izlendiğinden enfeksiyon hastalıkları görüşüyle tedaviye sidofovir eklendi. (Resim-5). Klinik, radyolojik ve laboratuvar iyileşme üzerine hastanın yoğun bakım ihtiyacı ortadan kalktı ve stabilize olduktan sonra taburcu edildi.(Resim-6)

Resim-1

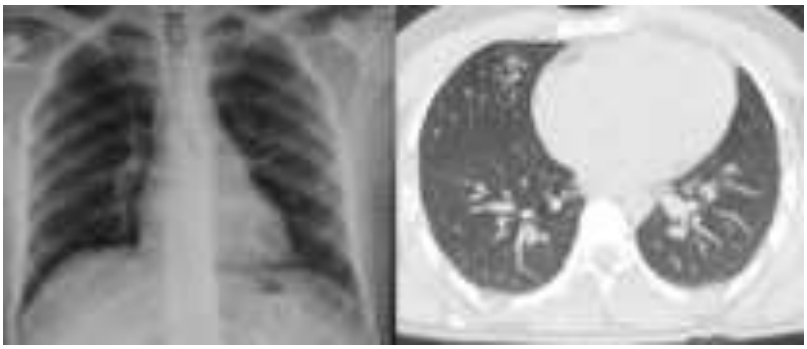

sağ akciğer orta lobda fokal mikronodüler infiltrasyonlar

Resim-2

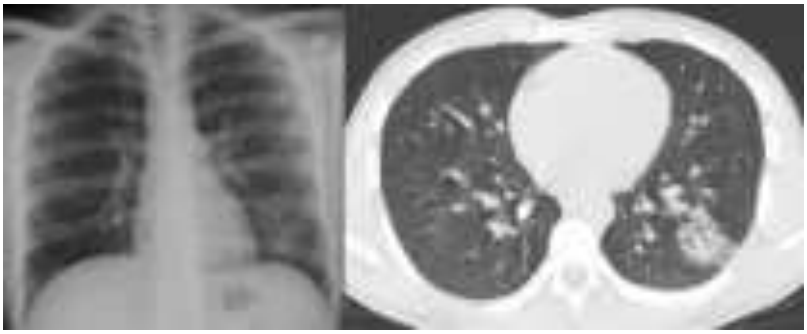

Sol akciğer alt lobda pnömonik infiltrasyonlar

Resim-3

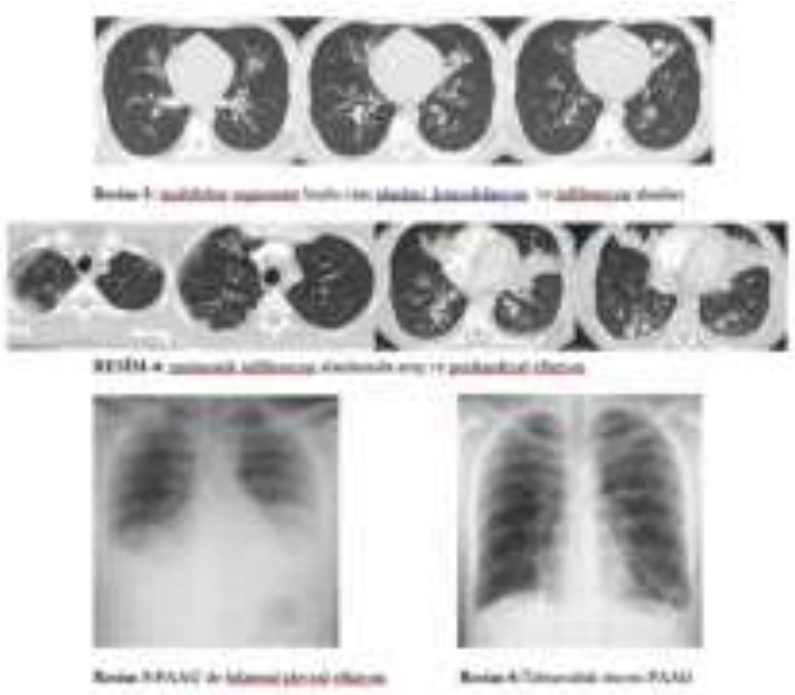

son olgunun yatışından taburculuğuna kadar olan radyolojik değişimi

Sonuç: Adenovirüs pnömonisi, immün sistemi baskılanmamış bireylerde genellikle hafif seyretse de, bazı vakalarda ciddi solunum yetmezliğine ilerleyebilir. Hafif olgularda ampirik antibiyotik ve antiviral tedavi yeterli olurken, ağır olgularda multidisipliner yaklaşım ve yoğun bakım desteği gerekebilmektedir. Adenovirüs pnömonisi tanısı alan hastaların yakından takibi, uygun antiviral ve destekleyici tedavilerin zamanında başlanması, mortalite ve morbiditeyi azaltmada kritik öneme sahiptir. Bu vaka serisi, adenovirüs pnömonisinin hafiften ağıra kadar değişen klinik prezentasyonlarına dikkat çekmeyi amaçlamaktadır.

Anahtar Kelimeler: adenovirus pnömonisi

Kaynakça

https://www.thoracic.org/patients/patient-resources/resources/adenovirus.pdf

https://pubmed.ncbi.nlm.nih.gov/27486739/

Yayın No: PS-214

İnfluenza B'ye Bağlı Gelişen ARDS Olgusu

Muhammed DEĞER[1]

[1]Gölcük Necati Çelik Devlet Hastanesi

Muhammed DEĞER / Gölcük Necati Çelik Devlet Hastanesi

Giriş: Influenza, influenza virüslerinin neden olduğu, ateş yüksekliği, öksürük ve yaygın kas ağrılarıyla seyreden akut bir enfeksiyon hastalığıdır. Influenza virüsleri zarflı RNA virüsleridir. İnfluenza virüslerinin üç tipi olmakla beraber Influenza A ve B virüsleri salgınlara neden olabilir, influenza A genellikle daha ağır kliniğe neden olan yaygın türdür. İnfluenza B virüsleri insanlarda önemli bir morbidite ve mortalite nedenidir, biyolojik ve epidemiyolojik özelliklerinin tam olarak anlaşılması bu önemli patojenin daha iyi kontrol edilebilmesi için zorunludur.

Olgu: Epilepsi dışında bilinen kronik hastalığı olmayan 44 yaşında kadın hasta tarafımıza 5 gündür var olan ateş, nazal akıntı, nefes darlığı, baş ve karın ağrısı şikayetleri ile başvurdu. Hastanın öksürük ve balgamı da vardı. Hasta epilepsi nedeniyle ilaçsız takipteydi. Hastanın başvuru anındaki vitalleri nabız:102/dk, ateş: 37,5°C tansiyon:110/77mmHg, oda havasında satürasyonu:%75 olarak ölçüldü. Fizik muayenede hastada dispne, takipne mevcuttu ve dinlemekle akciğerde solunum sesleri bilateral azalmış olarak alındı. Başvuru anında alınan arter kan gazı: PH: 7,479 PCO2: 33.0 PO2: 37,7 HCO3: 25,4 SO2: 75,8 olarak geldi ve pulse oksimetre ile uyumlu olarak değerlendirildi. Laboratuvar bulguları CRP: 194,62 mg/dl, WBC: 17.670 Ul, nötrofil: 16.470 Ul, lenfosit: 940 Ul ve hemoglobin(HG): 12,9 g/dl olarak izlendi. Posteroanterior akciğer(PA) grafisinde bilateral yaygın heterojen opasite artışları izlendi (Resim 1). Hastanın toraks bilgisayarlı tomografi (BT)'si 'Her iki akciğerde yer yer konsolidasyona varan yaygın buzlu cam dansiteleri izlendi (ARDS?) (Resim 2). Malignite ekartasyonu için tedavi sonrası kontrol önerilir. Plevral yapraklar arasında minimal effüzyon izlendi.' şeklinde raporlanmıştı. Hastanın toraks BT'sinde bilateral efüzyon da olması nedeniyle kardiyolojiye danışıldı ve ekokardiyografi yapıldı. Ekokardiyografide ejeksiyon fraksiyonu:%65 olarak hesaplandı ve kalp yetmezliği lehine bulgu saptanmadı. Hasta ciddi hipoksemi nedeniyle yoğun bakıma alındı ve ampirik antibiyoterapi başlandı. Hastanın PO2/FİO2 değeri: 179,52 olarak hesaplandı ve Berlin kriterlerine göre orta derecede ARDS olduğu tespit edildi. Hasta takibinin 48.saatinde ateşi oldu. Hastadan alınan balgam kültüründe üreme olmadı ancak solunum yolu viral panelde influenza B pozitifliği saptandı. Hastanın mevcut antibiyoterapisine oseltamivir eklendi. Oseltamivir 5 gün, antibiyotik tedavileri 1 haftaya tamamlandı. Tedavi sonrası hastada klinik, laboratuvar ve radyolojik olarak düzelme izlendi(Resim 3). Kan değerleri WBC: 7,69 Ul, HG:11,9 g/dl nötrofil: 4,79 Ul, lenfosit:1840 Ul ve CRP: 5,58 mg/dl olarak sonuçlandı. Hasta poliklinik kontrol ile taburcu edildi.

Resim 1

Posteroanterior akciğer grafisinde bilateral yaygın heterojen opasite artışları izlenmekte.

Resim 2

Her iki akciğerde yer yer konsolidasyona varan yaygın buzlu cam dansiteleri izlenmekte (ARDS?).

Resim 3

Hastanın tedavi sonrası çekilen posteroanterior akciğer grafisi.

Sonuç: Toplumda gelişen pnömonilerin küçük bir kısmını viral pnömoniler oluşturmaktadır. Viral pnömoniler içerisinde influenza A önemli bir yer tutsada influenza B de nadir olarak saptanabilmektedir. Bununla beraber İnfluenza B'ye sekonder olarak gelişen ARDS olguları litaratürde ender olarak rastlanmaktadır. Litaratüre katkı olması amacıyla olgumuzu sunduk.

Anahtar Kelimeler: İnfluenza B, ARDS, Pnömoni, Hipoksemi

Kaynakça

1. Ruben FL, Cate TR. Influenza pneumonia. Semin Respir Infect. 1987 Jun;2(2):122-9. PMID: 3321270.
2. Koutsakos M, Nguyen TH, Barclay WS, Kedzierska K. Knowns and unknowns of influenza B viruses. Future Microbiol. 2016;11(1):119-35. doi: 10.2217/fmb.15.120. Epub 2015 Dec 18. PMID: 26684590.
3. Vabret A, Dina J, Cuvillon-Nimal D, Nguyen E, Gouarin S, Petitjean J, Brouard J, Freymuth F. La grippe saisonnière [Seasonal flu]. Pathol Biol (Paris). 2010 Apr;58(2):e51-7. French. doi: 10.1016/j.patbio.2010.01.009. Epub 2010 Mar 19. PMID: 20303676; PMCID: PMC7126553.

Yayın No: PS-217

Atipik Pnömoni İle Tanı Alan İki AIDS Olgusu

Mert Kanık[1], Pelin Duru Çetinkaya[1], Pelin Pınar Deniz[1], Zehra Dınız[2], İsmail Hanta[1]

[1]Çukurova Üniversitesi Göğüs Hastalıkları AD
[2]Ceyhan Devlet Hastanesi, Göğüs Hastalıkları Kliniği

Mert Kanık / Çukurova Üniversitesi Göğüs Hastalıkları AD

Giriş: Edinilmiş bağışıklık yetersizliği sendromu (AIDS), 21. yüzyılın en önemli küresel sağlık sorunlarından biri olmaya devam etmektedir. AIDS ile ilişkili fırsatçı enfeksiyonların görülme sıklığı, güçlü antiretroviral tedavinin uygulamaya konulmasının ardından Amerika Birleşik Devletleri ve Avrupa'da önemli ölçüde azalmış olsa da akciğer hastalığı önemli bir morbidite ve mortalite nedeni olmaya devam etmektedir. AIDS'li hastalarda tüberküloz, sitomegalovirus (CMV), Pneumocystis carinii, mantar enfeksiyonu, atipik mikobakteriler gibi etkenlere bağlı pnömoniler görülmektedir. Atipik pnömoni ile başvuran, ciddi kilo kaybı olan hastalarda akkiz immun yetmezliklerin önemli bir nedeni olan HIV'in altta yatabileceği düşünülmelidir. Bu nedenle atipik pnömoni ile başvuran ve sonrasında AIDS tanısı alan iki olgu sunulmuştur.

Olgu: Olgu 1: 54 yaşında erkek, 1 aydır olan öksürük, halsizlik, 7 kilo kaybı şikayeti ile başvurdu. Hastanın sigara kullanımı ve ek hastalık öyküsü yoktu. Fizik muayenesinde bilateral yaygın ralleri mevcuttu. Başvurusunda sedim: 50/saat, CRP: 29,5 mg/L, HGB:13,5 g/dl, AST: 83 U/L, ALT: 61 U/L'ydi. Hastanın posteroanterior akciğer grafisi (PAAG) ve toraks bilgisayarlı tomografisi (BT) resim 1'de izlenmektedir. Hastada öncelikle atipik pnömoni düşünüldü, balgam kültür, balgam ARB, CMV PCR istendi. 1 ayda 7 kilo kaybı olması nedeniyle immun yetmezlik olabileceği düşünülerek Anti-HIV istendi ve sonucu pozitif olarak geldi. HIV-RNA:1158700 cp/ml, CMV PCR:50300 cp/ml olarak saptandı. CMV pnömonisi ve AIDS tanısıyla tedavinin devamı ve takibi için enfeksiyon hastalıklarına devredildi. Olgu 2: 51 yaşında kadın, 1 aydır olan öksürük, halsizlik şikayetine on gün önce nefes darlığı şikayeti eklenmesi üzerine dış merkeze başvurmuş. 2 ayda 5 kilo kaybı olan hastanın serviks kanseri nedeniyle bir yıl önce kemoterapi ve radyoterapi öyküsü mevcuttu. Mevcut şikayetleri ile başvurduğu devlet hastanesinde atipik pnömoni tanısıyla yatışı yapılan hastaya meropenem ve bactrim tedavisi başlanmıştı. Oksijen saturasyonlarının %77'ye düşmesi üzerine hastanemize sevk edilen hastanın fizik muayenesinde bilateral yaygın ralleri mevcuttu. Başvurusunda SED: 46 saat, CRP: 18mg/L olan hastanın PAAG ve toraks BT'si resim 2'de izlenmektedir. Hastanın yapılan tetkiklerinde antiHIV pozitif gelen hastanın HIV-RNA: 5486800 cp/ml ve CMV PCR:108000 cp/ml olarak saptandı. AIDS ve CMV pnömonisi tanısıyla tedavinin devamı ve takibi için enfeksiyon hastalıklarına devredildi.

Resim 1

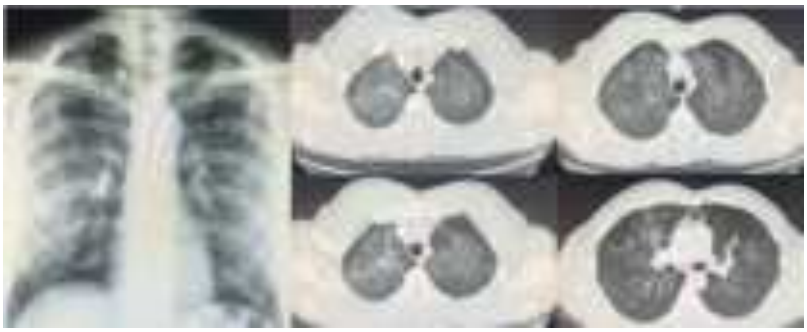

Olgu 1'in PA grafisi ve toraks BT'si. Bilateral üst ve orta kesimlerde simetrik santral perivasküler buzlu cam dansitesi, peribronşial kalınlaşma, retiküler dansite, yarasa kanadı görünümü ile uyumlu bulgular

Resim 2

Bilateral üst ve orta kesimlerde simetrik santral perivasküler buzlu cam dansitesi ve peribronşial kalınlaşma ile uyumlu bulgular.

Sonuç: Atipik pnömonilerde özellikle toraks BT'de santralden perifere uzanan buzlu cam dansitesi olan hastalarda kilo kaybı da mevcutsa immun yetmezlik ve CMV pnömonisinin olabileceği düşünülmeli ve akkiz immun yetmezliğin önemli nedeni olan HIV mutlaka akla getirilmelidir.

Anahtar Kelimeler: HIV, İmmun yetmezlik, atipik pnömoni

Kaynakça

1. Jones JL, Hanson DL, Dworkin MS, et al. Surveillance for AIDS-defining opportunistic illnesses, 1992-1997. MMWR CDC Surveill Summ 1999; 48:1.

2. Centers for Disease Control and Prevention (CDC). Twenty-five years of HIV/AIDS--United States, 1981-2006. MMWR Morb Mortal Wkly Rep 2006; 55:585.
3. De Cock KM, Jaffe HW, Curran JW. Reflections on 40 Years of AIDS. Emerg Infect Dis 2021; 27:1553.
4. Beck JM, Rosen MJ, Peavy HH. Pulmonary complications of HIV infection. Report of the Fourth NHLBI Workshop. Am J Respir Crit Care Med 2001; 164:2120.
5. Boyton RJ. Infectious lung complications in patients with HIV/AIDS. Curr Opin Pulm Med 2005; 11:203.

Yayın No: PS-218

Meropenem İlişkili Eozinofili: Olgu Sunumu

Sevdenur Özer Bilkay[1], Çiğdem Sabancı[1], Sida Gösterici[1], Fatma Tokgöz Akyıl[1]

[1]T.C. Sağlık Bakanlığı İstanbul Yedikule Göğüs Hastalıkları ve Göğüs Cerrahisi Eğitim ve Araştırma Hastanesi, Göğüs Hastalıkları

Sevdenur Özer Bilkay / T.C. Sağlık Bakanlığı İstanbul Yedikule Göğüs Hastalıkları ve Göğüs Cerrahisi Eğitim ve Araştırma Hastanesi, Göğüs Hastalıkları

Giriş: Eozinofili, periferik kan dolaşımında mutlak eozinofil sayısının 500 hücre/µL'nin üzerinde olması olarak tanımlanır (1). Periferik eozinofili nedenleri arasında alerjik reaksiyonlar, paraziter enfeksiyonlar, hematolojik maligniteler ve ilaçlara bağlı reaksiyonlar yer alır (2). Özellikle ilaçlara bağlı eozinofili, klinik açıdan dikkatle değerlendirilmesi gereken bir durumdur. Beta-laktam antibiyotikler, özellikle de karbapenem grubu ajanlar, hipersensitivite reaksiyonlarına neden olabilmektedir(3). Meropenem'in eozinofiliye yol açtığına dair vaka raporları oldukça sınırlı sayıdadır. Bu olgu bildiriminde, meropenem tedavisi ile eozinofili gelişen bir olgu sunulmuştur.

Olgu: Yetmiş yaşında erkek hasta 15 gündür olan öksürük, nefes darlığı ve balgam şikayetleri ile acil servisimize başvurdu. Bilinen kronik obstrüktif akciğer hastalığı, diyabetes mellitus, hipertansiyon, bronşektazi tanıları olan hastanın oda havasında oksijen saturasyonunda düşüklük mevcutken vital bulguları normaldi. Solunum sistemi muayenesinde bilateral ekspiryum uzaması ve ronküsler duyuldu. Laboratuvar tetkiklerinde enfeksiyon parametrelerinde artış (CRP: 286,9 mg/L, lökosit: 20.450/µL eozinofil: 0/µL) ve akciğer grafisinde sağ akciğer üst orta alt zonlarda belirgin infiltrasyon görülen hasta pnömoni ve KOAH alevlenme tanıları ile kliniğimize yatırıldı (Şekil 1) Daha önceki yatışlarındaki antibiyogramları değerlendirilerek piperasilin-tazobaktam, moksifloksasin tedavisi başlandı. Tedaviye yeterli klinik yanıt alınamayan hastada balgam kültüründe Klebsiella pneumoniae üremesi nedeniyle Meropenem tedavisine geçildi. Tedavi başlangıcında eozinofil: 270/µL (%:3,8) olan hastanın tedavi sürecinde eozinofil değerinde progresif artış görülerek eozinofil: 1250 (%:19,9)'e kadar yükseldi. Kültür sonucunda diğer ajanlara dirençli olması nedeniyle tedavi değiştirilmeyen hastaya yakın hemogram ve klinik bulguların takibi ve iki gün kortikosteroid tedavisi uygulandı. Tedavisi 21 güne tamamlanan ve klinik, radyolojik ve laboratuar yanıt alınan hastanın 10 gün sonra yapılan kontrolünde tam kan sayımında eozinofil değerinin normal aralığa geldiği görüldü (eozinofil: 20/µL)

Şekil-1: Hastanın başvuruda çekilen akciğer grafisi

Sonuç: Meropenem tedavisi de diğer antibiyotikler gibi hipersensitivite reaksiyonlarına yol açabilir. Hastaların klinik ve laboratuar sonuçlarının bu açıdan da değerlendirilmesi gerektiği ve eozinofili saptandığında alternatif tedavi seçeneği olmadığında hastaların yakın takibi gerektiği unutulmamalıdır.

Anahtar Kelimeler: Meropenem, Eozinofili, Pnömoni

Kaynakça

1. Fernández de Alba I, Brigido C, Carretero P. Eosinophilia highly probable induced by carbapenems: A case report. Rev Med Chil. 2024 Jan;152(1):124-127.

2. Butt NM, Lambert J, Ali S, Beer PA et al; British Committee for Standards in Haematology. Guideline for the investigation and management of eosinophilia. Br J Haematol. 2017 Feb;176(4):553-572.

3. Yang J, Yang X, Li M. Peripheral blood eosinophil counts predict the prognosis of drug eruptions. J Investig Allergol Clin Immunol. 2013; 23: 248-255.

Yayın No: PS-219

Deri prick testinde hamam böceği pozitifliği ve Lophomonas Blattarum birlikteliği

Demet Polat Yuluğ[1], Nurbanu Yaşar[2], Yüksel Balcı[3], Nuran Delialioğlu[2], Sibel Naycı[1], Eylem Sercan Özgür[1]

[1]Mersin Üniversitesi Tıp Fakültesi Hastanesi, Göğüs Hastalıkları Anabilim Dalı
[2]Mersin Üniversitesi Tıp Fakültesi Hastanesi, Mikrobiyoloji Anabilim Dalı
[3]Mersin Üniversitesi Tıp Fakültesi Hastanesi, Radyoloji Anabilim Dalı

Demet Polat Yuluğ / Mersin Üniversitesi Tıp Fakültesi Hastanesi, Göğüs Hastalıkları Anabilim Dalı

Giriş: Lophomonas blattarum (L. blattarum), hamam böceklerinin gastrointestinal sisteminde yaşayan bir protoozoondur. Genellikle immunsuprese bireylerde alt solunum yollarını enfekte edebilir. Tanı, solunum sekresyonlarından elde edilen örneklerin ışık mikroskobu ile incelenmesi ve parazitin morfolojik olarak tespit edilmesine dayanır. Ancak, parazitin silli bronşiyal epitel hücrelerinden ayırt edilmesi zor olup, doğru tanı için dikkatli bir değerlendirme gerekmektedir. Daha önce bildirilen bir çalışmada deri prick testi pozitifliği olan alerjik rinitli hastalarda %25 oranında L. Blattarum saptanmıştır. Alt solunum yollarında L. Blattarum saptanan olgularda deri prick testi pozitifliği ile ilgili ise herhangi bir literatür bulunmamaktadır.

Olgu: Otuz beş yaşındaki kadın hasta, 14 gündür olan öksürük, balgam ve hemoptizi şikayetleriyle hastanemize başvurdu. Hastanın özgeçmişinde 2 yıl önce karaciğer kist hidatik nedeniyle operasyon öyküsü mevcuttu. Sigara öyküsü yoktu. Toraks bilgisayarlı tomografisinde sol üst lobda fissur komşuluğunda 2X1,5 cm çapında düzgün sınırlı yumuşak doku dansitesinde nodüler lezyon ve komşuluğundaki bronşta genişleme izlendi. (Şekil 1) Laboratuvar parametlerinde WBC: 9,94X109, eozinofil: 0,02 (%0,2), olup kist hidatik hemoglütinasyon testi negatif geldi. Pnömoni ön tanısıyla ampirik antibiyotik tedavisi başlandı. Hemoptizi nedeniyle yapılan fiberoptik bronkoskopide endobronşiyal lezyon izlenmedi. Bronkoskopik lavaj sıvısı örneği alındı. Bronkoskopik lavajın doğrudan mikroskobik incelemesi ve Giemsa boyaması ile L. blattarum tespit edildi. (Şekil 2) Hastanın deri prick testinde de hamam böceğine karşı pozitiflik bulundu. Hastaya metronidazol başlandı. Hastanın takibi devam etmektedir.

Şekil 1

Toraks bilgisayarlı tomografisinde sol üst lobda fissur komşuluğunda 2X1,5 cm çapında düzgün sınırlı yumuşak doku dansitesinde nodüler lezyon ve komşuluğundaki bronşta genişleme

Şekil 2

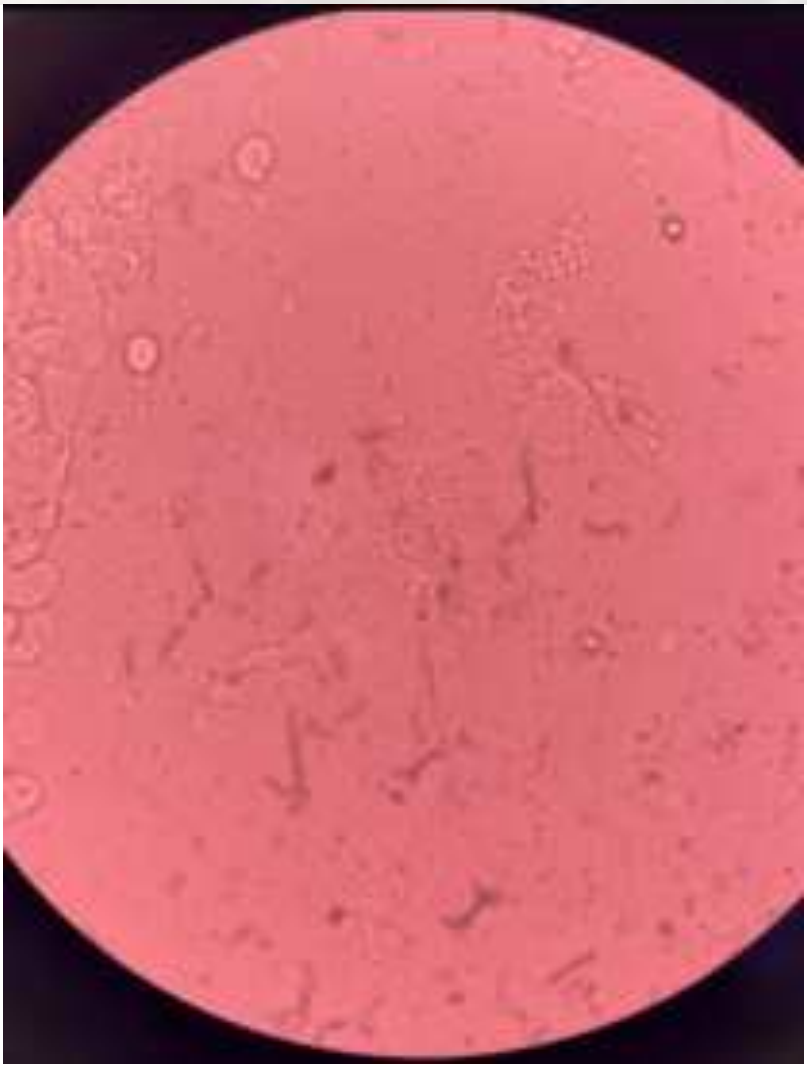

Bronkoskopik lavajın doğrudan mikroskobik incelemesi, giemsa boyalı preparatlarda ritmik olarak hareket eden flagellalı Lophomonas Blattarum trofozoitleri (1000x)

Sonuç: L. blattarum enfeksiyonları çoğunlukla immünsüprese hastalarda rapor edilse de, bu olgu sağlıklı bir bireyde görülmesi ve deri prickt testi poziftifliği olması nedeniyle önemli bir olgudur.

Anahtar Kelimeler: Lophomonas Blattarum, Deri prick testi

Kaynakça

1) Bakhshaee M, Teimouri Y, Jabbari Azad F, Yousefi R, Parian M, Berenji F. Detection of *Lophomonas blattarum (Order: Hypermastigida)* from Iranian Patients with Allergic Rhinitis.

Iran J Parasitol. 2022 Oct-Dec;17(4):583-588. doi: 10.18502/ijpa.v17i4.11286. PMID: 36694562; PMCID: PMC9825696.

Yayın No: PS-220

Bağışıklığı Baskılanmamış Konağın Nadir Enfeksiyonu: Pulmoner Nokardiyoz

Burak Gökçe[1], Mehmet Sezai Taşbakan[1], Gizem Korkut[2], Recep Savaş[3], Özen K Başoğlu[1]

[1]Ege Üniversitesi Tıp Fakültesi Göğüs Hastalıkları Anabilim Dalı
[2]Ege Üniversitesi Tıp Fakültesi Nefroloji Bilim Dalı
[3]Ege Üniversitesi Tıp Fakültesi Radyoloji Anabilim Dalı

Burak Gökçe / Ege Üniversitesi Tıp Fakültesi Göğüs Hastalıkları Anabilim Dalı

Giriş: Nokardiyoz, Nocardia türleri tarafından oluşturulan nadir fakat ciddi bir enfeksiyondur. Genellikle fırsatçı enfeksiyonlar olarak kabul edilmelerine karşın, enfeksiyonların üçte birinden fazlası immünkompetan bireylerde görülür; hem bağışıklığı baskılanmış hem de sağlıklı kişilerde en sık tutulan organ akciğerdir. Klinik bulgular diğer akciğer enfeksiyonları ile benzerlik gösterdiği için tanı genellikle gecikir. Tekrarlayan doğası nedeniyle uzun süreli tedavi edilmesi gerekmektedir. Bu olgu sunumunda, immünsupresyon öyküsü bulunmayan ve kronik solunumsal yakınmalarla başvuran bir hastanın pulmoner nokardiyoz tanı ve tedavi süreci ele alınmaktadır.

Olgu: 52 yaşındaki erkek hasta, 10 yıldır devam eden aralıklı öksürüğün artması ve halsizlik yakınmalarıyla polikliniğimize başvurdu. Özgeçmişinde bilinen kronik hastalık öyküsü ve düzenli ilaç kullanımı saptanmadı. Sigara ve alkol kullanmayan hasta, yaklaşık 30 yıldır veteriner olarak çalışmaktaydı. 2014 yılında benzer yakınmalarla dış merkeze başvurduğunda kist hidatik ön tanısıyla sol akciğer alt loba yönelik wedge rezeksiyon uygulanmış; patoloji sonucu granülom yapıları, multinükleer dev hücreler içeren inflamasyon şeklinde raporlanmış ve izlem önerilmiş.Hastanın polikliniğimize başvurusunda yapılan fizik muayenesinde solunum sayısı 22/dk, nabız 120/dk, TA 113/74 mmHg olarak saptandı, akciğer oskültasyonunda bilateral alt zonlarda raller duyuldu. Biyokimyasal incelemelerinde C-reaktif protein (CRP) 187 mg/L, prokalsitonin 0.6 ng/L, lökosit 24.6 /uL olması dışında patolojik bulgu saptanmadı. Posteroanterior akciğer grafisinde (PA AG) her iki akciğerde yaygın heterojen, düzensiz, yama tarzında infiltratif tutulum ve retiküler değişiklikler izlendi (Resim 1). Toraks Anjio BT'de her iki akciğerde bütün lobları tutan peribronkovasküler fokal konsolidasyon alanları ve perilenfatik dallanan milimetrik nodüllere ek olarak her iki akciğer parankiminde en büyüğü sağ akciğer üst lobta 2.7 cm çaplı kaviter nodüller izlendi (Resim 2). Kaviter lezyon ayırıcı tanısı için bronkoskopi yapılarak sağ akciğer orta lobtan bronkoalveolar lavaj (BAL), bronkoskopik aspirasyon ve sol akciğer üst lob apikoposterior segmentten fırçalama yapıldı; örnekler bakteriyoloji, mikoloji, mikobakteriyoloji, viroloji, parazitoloji ve patolojiye gönderildi. Hastaya oral sefiksim 400 mg tablet 1X1 başlandı. Antibiyotik tedavisine karşın bir hafta sonra çekilen kontrol PA AG ve akut faz reaktanlarında (CRP 191 mg/L) progresyon izlenmesi üzerine göğüs hastalıkları kliniğine yatırılarak piperasilin-

tazobaktam 4.5gr 4X1 IV antibiyoterapisi başlandı.Bronkoskopi ile alınan ve bakteriyoloji, mikoloji, mikobakteriyoloji, viroloji ve parazitolojiye gönderilen örneklerinde yedi gün içinde üreme saptanmadı. Tam idrar tetkikinde proteinüri izlenmesi üzerine istenilen 24 saatlik idrarda nefrotik düzeyde proteinürisi (4.72 g/24saat) olan hastadan renal biyopsi alındı. Biyopsinin histopatolojik incelemesinde amiloid A ile zayıf boyanma gözlendi. Antibiyoterapi altında CRP tedavi sürecinde 191 mg/dl'den 20 mg/dl, prokalsitonin 1.84 ng/ml'den 0.12 mg/dl'ye ve serum amiloid A 830 mg/L'den 196 mg/L'ye geriledi ve hasta taburcu edildi.Hasta bir ay sonra poliklinik kontrolüne geldiğinde fırçalama materyalinde Nocardia pneumoniae üremesi olduğu öğrenildi. Nokardiyanın merkezi sinir sistemi tutulumunu dışlamak için yapılan kranial manyetik rezonans görüntülemesi normal olarak saptandı. Multidisipliner konseyde tartışılan hasta, bağışıklığı baskılanmamış bireylerde hafif-orta şiddette akciğer hastalığı olarak değerlendirildi. Trimetoprim-sulfametaksazol 5-10 mg/kg, günde 2 doz halinde tedavi başlanmasına karar verildi. Tedavinin 3. ayında çekilen kontrol akciğer lezyonların grafisinde tedavi öncesi grafisine göre gerilediği ve yakınmaların ortadan kalktığı izlendi. (Resim 3)

Hastaneye yatış akciğer grafisi

Hastaneye yatış toraks bilgisayarlı tomografisi

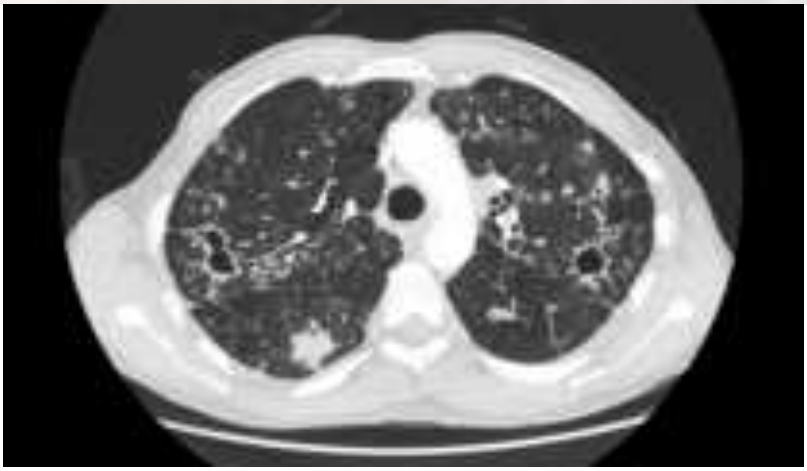

Tedavi öncesi ve sonrası akciğer grafilerinin karşılaştırılması

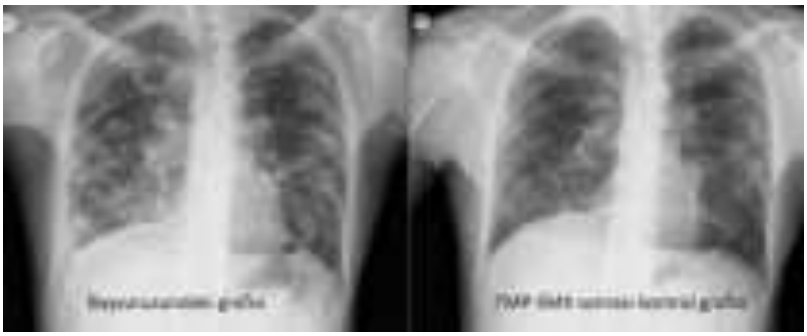

Sonuç: Pulmoner nokardiyoz, immünsuprese hastalarda daha sık görülse de, bağışıklığı baskılanmamış bireylerde de ortaya çıkabilmektedir. Kronik, inatçı solunum yolu enfeksiyonlarında, remisyon ve ataklarla seyreden nokardiyoz ayırıcı tanıda mutlaka akla gelmelidir.

Anahtar Kelimeler: Nocardia, Pulmoner nokardiyoz, Kaviter akciğer hastalığı, Amiloidoz

Kaynakça

1) Margalit I, Lebeaux D, Tishler O, Goldberg E, Bishara J, Yahav D, Coussement J. How do I manage nocardiosis? Clin Microbiol Infect. 2021 Apr;27(4):550-558. doi: 10.1016/j.cmi.2020.12.019. Epub 2021 Jan 5. PMID: 33418019.

2) Mabo A, Borie R, Wemeau-Stervinou L, Uzunhan Y, Gomez E, Prevot G, Reynaud-Gaubert M, Traclet J, Bergot E, Cadranel J, Marchand-Adam S, Bergeron A, Blanchard E, Bondue B, Bonniaud P, Bourdin A, Burgel PR, Hirschi S, Marquette CH, Quétant S, Nunes H, Chenivesse C, Crestani B, Guirriec Y, Monnier D, Ménard C, Tattevin P, Cottin V, Luque Paz D, Jouneau S;

OrphaLung Network. Infections in autoimmune pulmonary alveolar proteinosis: a large retrospective cohort. Thorax. 2023 Dec 15;79(1):68-74. doi: 10.1136/thorax-2023-220040. PMID: 37758458.

3)Paige EK, Spelman D. Nocardiosis: 7-year experience at an Australian tertiary hospital. Intern Med J. 2019 Mar;49(3):373-379. doi: 10.1111/imj.14068. PMID: 30091232.

ULUSLARARASI KATILIMLI
TÜRK TORAKS DERNEĞİ
28. YILLIK KONGRESİ
TÜRK TORAKS DERNEĞİ
23-27 Nisan 2025 Susesi Luxury Resort Otel, Antalya

Yayın No: PS-221

Akciğer Kavitesi İle Başvuran Genç Hastada Tanıda Gecikme: Kist Hidatik

Gül Mercan[1], Ethem Yıldız[1], Fazlı Yanık[2]

[1]Trakya Üniversitesi Tıp Fakültesi, Göğüs Hastalıkları Anabilim Dalı, Edirne
[2]Trakya Üniversitesi Tıp Fakültesi, Göğüs Cerrahi Anabilim Dalı, Edirne

Gül Mercan / Trakya Üniversitesi Tıp Fakültesi, Göğüs Hastalıkları Anabilim Dalı, Edirne

Giriş: Akciğer kaviter lezyonlarının ayırıcı tanısı, enfeksiyöz, inflamatuvar ve neoplastik etiyolojileri içermektedir. Kist hidatik, özellikle endemik bölgelerde sık görülmesine rağmen klinik ve radyolojik olarak akciğer apsesi veya malignite ile karışabilen nadir paraziter hastalıklardan biridir. Tanı sürecinde bronkoskopik incelemeler ve kültür testleri her zaman kesin sonuç veremeyebilir, bu da klinik yönetimde zorluklara neden olabilir (1,2).Olgumuzda, nonspesifik şikayetlerle takip edilen ve bronkoskopik tetkiklerde tanı konulamayan bir hastada, cerrahi eksplorasyon sonrası kist hidatik tanısının doğrulanması ele alınmaktadır. Bu vaka, bronkoskopik negatiflik durumlarında cerrahi müdahalenin tanısal ve terapötik önemini vurgulamaktadır.

Olgu: 30 yaşında kadın hasta, sağ taraflı sırt ağrısı, öksürük, nefes darlığı ve ateş şikayetleri ile acil servise başvurdu. Hastanın astım tanısı mevcut olup inhaler tedavi kullanmakta, 5 paket/yıl sigara içme öyküsü bulunmaktaydı. Toraks BT(Bilgisayarlı Tomografi)'de sağ akciğer alt lobda kaviter bir lezyon izlendi. Akciğer apsesi ve kist hidatik ön tanıları ile hasta yatırılarak intravenöz ampisilin-sulbaktam başlandı. Hastanın bronkoskopik incelemesinde sağ akciğer alt lob mediobazal segment girişinde darlık saptandı, ancak BAL(bronkoalveolar lavaj) materyalinde tüberküloz PCR(polimeraz zincir reaksiyonu) ve ARB(asidorezistan basil) negatif bulundu. Kantitatif kültür, mantar kültürü ve tüberküloz kültürü ile herhangi bir etken üremesi olmadı. Hastanın 2022 yılında da benzer semptomlarla hastaneye başvurduğu ve aynı bölgede kaviter lezyon tespit edildiği öğrenildi. O dönemde de bronkoskopik değerlendirme yapılmış ancak üreme saptanmamıştı. 2022'den 2025'e kadar takip edilmemiş olan hastanın, bu kez persistan kaviter lezyon ile multidisipliner konseyde değerlendirilerek, cerrahi eksplorasyon önerildi. Hastaya sağ akciğer alt lob wedge rezeksiyon uygulandı. Cerrahi sırasında rüptüre kist hidatik ile uyumlu membran yapıları gözlendi ve kist içeriği aspire edildikten sonra bronş ağızları kapatıldı. Kist kavitesine kistotomi ve kapitonaj uygulandı. Patoloji sonucu; apseleşen iltihap, fibrinöz eksuda, fibroblastik proliferasyon ve fibrozis ile uyumlu geldi, malignite saptanmadı.

Sonuç: Bu olgu, bronkoskopik negatiflik ile seyreden ve uzun süre akciğer apsesi olarak takip edilen hastalarda, kist hidatiğin ayırıcı tanıda mutlaka düşünülmesi gerektiğini göstermektedir.

Endemik bölgelerde, radyolojik olarak apse görünümü sunan kaviter lezyonlar, tek başına enfeksiyöz etkenler ile ilişkilendirilmemeli ve paraziter hastalıklar da akılda tutulmalıdır(3). Kist hidatik tanısında toraks BT(Bilgisayarlı Tomografi) önemli bir tanısal araç olmakla birlikte, apseler ile karışabileceğinden dolayı özgün radyolojik bulgulara (duvar kalınlığı, septasyon, kalsifikasyon) dikkat edilmelidir. Bronkoskopik örnekleme negatif olsa bile, progresyon gösteren veya tekrarlayan kaviter lezyon varlığında cerrahi eksplorasyon erken dönemde değerlendirilmelidir.Sonuç olarak, uzamış ve tekrarlayan akciğer kaviter lezyonları olan hastalarda, multidisipliner konseylerin tanısal karar sürecinde kritik bir rol oynadığı ve cerrahi eksplorasyonun bazen tek kesin tanı yöntemi olabileceği akılda tutulmalıdır. Bu vaka, bronkoskopik negatifliğin tanıyı dışlamadığı ve cerrahi tanı yöntemlerinin gecikmeden değerlendirilmesi gerektiğini vurgulamaktadır.

ŞEKİL – 1 ; 2022 ve 2025 yılı akciğer grafi karşılaştırılmalı değerlendirmesi

ŞEKİL -2 ; 2022 ve 2025 yılı Toraks BT karşılaştırılmalı değerlendirmesi

Anahtar Kelimeler: kaviter lezyon, bronkoskopi, cerrahi eksplorasyon, akciğer hidatik kist

Kaynakça

1. Şahin, S., & Kaya, B. (2025). Evaluation of Hydatid Cyst Cases: A Single-center Retrospective Study. Turkiye parazitolojii dergisi, 48(4), 222–227. https://doi.org/10.4274/tpd.galenos.2024.79553

2. Endara, S. A., Davalos, G. A., Serpa, F. I., Cueva, M. L., Narvaez C, S., Delgado, C. M., Redroban, L. M., Brito M, M., & Caceres, P. M. (2024). Young females affected with hydatidosis, case report. SAGE open medical case reports, 12, 2050313X241271887. https://doi.org/10.1177/2050313X241271887
3. Kayhan S, Akgüneş A. Histopatolojik Olarak Tanı Konulan Akciğer Komplike Hidatik Kist Olguları. Turkiye Parazitol Derg. 2011 Aralık;35(4):189-193. doi:10.5152/tpd.2011.49.

Yayın No: PS-222

Vorikonazol Tedavisine Dirençli İnvaziv Pulmoner Aspergilloz: B-ALL Tanılı Bir Olgu

Ayşe Nur Sarıoğlu[1], Cansu Yıldız[1], Zeynep Mercancı[1], Caner Çınar[1], Sait Karakurt[1], Tayfur Toptaş[2], Dilek Yağcı Çağlayık[3]

[1]Marmara Üniversitesi Tıp Fakültesi, Göğüs Hastalıkları ve Yoğun Bakım Ana Bilim Dalı, İstanbul
[2]Marmara Üniversitesi Tıp Fakültesi, İç Hastalıkları Ana Bilim Dalı, Hematoloji Bilim Dalı, İstanbul
[3]Marmara Üniversitesi Tıp Fakültesi, Enfeksiyon Hastalıkları Ana Bilim Dalı, İstanbul

Ayşe Nur Sarıoğlu / Marmara Üniversitesi Tıp Fakültesi, Göğüs Hastalıkları ve Yoğun Bakım Ana Bilim Dalı, İstanbul

Giriş: İnvaziv pulmoner aspergilloz (IPA), immün sistemi baskılanmış bireylerde, özellikle hematolojik maligniteler, solid organ transplantasyonu ve kortikosteroid kullanımı gibi durumlarda gelişen, yüksek mortalite riski taşıyan bir enfeksiyon hastalığıdır. Aspergillus fumigatus, bu hastalığın en yaygın etkeni olup, sağlıklı bireylerde makrofajlar tarafından fagosite edilerek enfeksiyon engellenirken, bağışıklığı baskılanmış hastalarda invazif hiflere dönüşerek ciddi enfeksiyonlara yol açabilir.IPA tedavisinde vorikonazol ilk basamak antifungal ajan olarak kullanılmaktadır. Ancak bazı Aspergillus türleri, zamanla vorikonazole direnç geliştirebilmekte ve tedavi başarısızlıkları meydana gelebilmektedir. Bu olgu sunumunda, B-hücreli akut lenfoblastik lösemi (B-ALL) nüksü nedeniyle kemoterapi alan ve vorikonazole dirençli invaziv pulmoner aspergilloz gelişen bir hasta ele alınmaktadır.

Olgu: 49 yaşında erkek hasta, 9 yıl önce B-ALL tanısı almış ve kemoterapi ile remisyona girmiştir. Ancak 9 yıl sonra bisitopeni gelişmiş, periferik yaymada %65 blast hücresi saptanmış ve kemik iliği biyopsisinde B-ALL nüksü tanısı konulmuştur. Bunun üzerine hastanın hastaneye yatışı gerçekleştirilmiştir.Nötropenik izlem sürecinde hasta, öksürük, balgam ve ateş şikayetleri bildirmiştir. Toraks bilgisayarlı tomografisinde (BT) bilateral yaygın nodüler opasiteler tespit edilmiştir. Metastaz ve oportunistik enfeksiyonlar açısından ayırıcı tanı amacıyla bronkoskopi planlanmış, ancak hastanın genel durumu stabil olmadığı için işlem gerçekleştirilememiştir. Periferik kanda galaktomannan pozitifliği ve yüksek fungal enfeksiyon şüphesi nedeniyle vorikonazol tedavisine başlanmıştır.Vorikonazol tedavisinin 4. haftasında çekilen kontrol toraks BT'sinde nodüler lezyonlarda progresyon ve sıvı seviyeleri tespit edilmiştir. Bunun üzerine hastaya bronkoskopi uygulanmış ve sol alt lob bronşunu tıkayan kanamalı mukoid vejetatif lezyonlar gözlemlenmiştir. BAL (Bronkoalveoler Lavaj) örneklemesi yapılmış ve galaktomannan

ile Aspergillus DNA PCR pozitifliği saptanmıştır.Bunun üzerine hastaya, vorikonazol direncine bağlı invaziv pulmoner aspergilloz olarak değerlendirilerek amfoterisin B tedavisi başlanmıştır. Takiplerinde hastanın enfeksiyon parametrelerinde belirgin düzelme saptanmış ve antifungal tedavi tamamlanmıştır. Kontrol radyolojik görüntülemelerinde akciğer lezyonlarında regresyon izlenmiştir.

Toraks BT

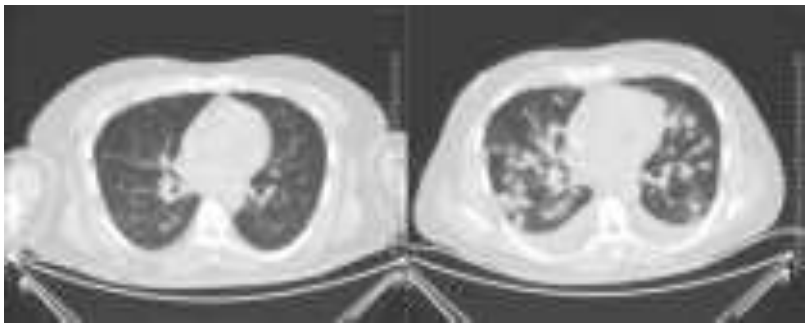

Vorikonazol tedavisi öncesi ve sonrası

Toraks BT

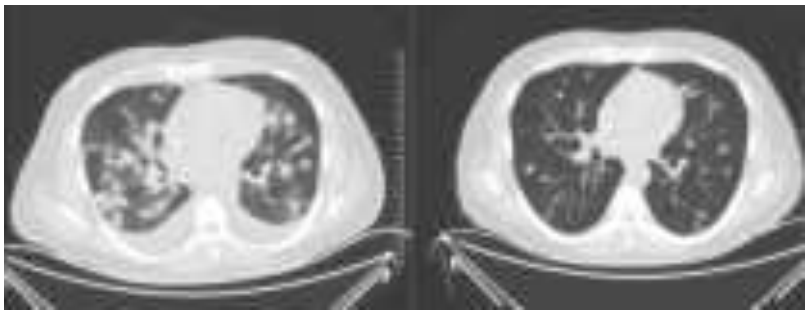

Amfoterisin B tedavisi öncesi ve sonrası

Bronkoskopi görüntüsü

Sol alt lob bronş duvarında, bronşu tıkayan kanamalı mukoid vejetatif lezyon

Sonuç: İnvaziv pulmoner aspergilloz, özellikle hematolojik maligniteler ve immünsüpresif hastalıklar nedeniyle nötropeni gelişen bireylerde sık görülen bir fırsatçı enfeksiyon hastalığıdır. Şüpheli olgularda bronkoskopi ve BAL örneklemesi tanıyı doğrulamak açısından kritik öneme sahiptir.Fırsatçı fungal enfeksiyonlar, bronkoskopik incelemelerde duvara invazyon gösteren ve bronş lümenine uzanan kitlelere neden olabilir. İnvaziv pulmoner aspergilloz tedavisinde ilk tercih genellikle vorikonazol olup, direnç gelişmesi durumunda amfoterisin B, posakonazol, itrakonazol ve isavuconazole gibi alternatif antifungal ajanlar kullanılabilir.Bu olgu, B-ALL tanılı nötropenik hastada, vorikonazol tedavisi altında invaziv pulmoner aspergillozun progresif seyir gösterdiğini ve tedavinin amfoterisin B ile başarılı şekilde tamamlandığını göstermektedir.

Anahtar Kelimeler: B-hücreli akut lenfoblastik lösemi (B-ALL), İnvaziv Pulmoner Aspergilloz, Vorikonazol Direnci, Bronkoalveoler Lavaj

Kaynakça

1. Kosmidis C, Denning DW. *The clinical spectrum of pulmonary aspergillosis*. Thorax. 2015;70(3):270-277. doi:10.1136/thoraxjnl-2014-206291.
2. Patterson TF, Thompson GR, Denning DW, et al. *Practice guidelines for the diagnosis and management of aspergillosis: 2016 update.* Clin Infect Dis. 2016;63(4):e1-e60. doi:10.1093/cid/ciw326.
3. Schauwvlieghe A, Rijnders BJ, Philips N, et al. *Voriconazole-resistant invasive aspergillosis and the role of azole antifungal stewardship.* Am J Respir Crit Care Med. 2018;198(7):872-880. doi:10.1164/rccm.201707-1431OC.

Yayın No: PS-225

Bronkoskopik örneklemede Lophomonas Blattarum saptanan 6 olgu

Demet Polat Yuluğ[1], Nurbanu Yaşar[2], Yüksel Balcı[3], Dila Cömert[1], Sibel Naycı[1], Nuran Delialioğlu[2], Eylem Sercan Özgür[1]

[1]Mersin Üniversitesi Tıp Fakültesi, Göğüs Hastalıkları Anabilim Dalı
[2]Mersin Üniversitesi Tıp Fakültesi, Mikrobiyoloji Anabilim Dalı
[3]Mersin Üniversitesi Tıp Fakültesi, Radyoloji Anabilim Dalı

Demet Polat Yuluğ / Mersin Üniversitesi Tıp Fakültesi, Göğüs Hastalıkları Anabilim Dalı

Giriş: Lophomonas blattarum (L.blattarum), esas olarak hamamböcekleri gibi böceklerin bağırsaklarında bulunan kamçılı bir protozoadır. Pulmoner Lophomonas tipik olarak daha sıcak iklimlere ve daha fazla hamamböceği popülasyonuna sahip ülkelerde bildirilir. Klinik bulguları özgül olmamakla birlikte, öksürük, balgam, ateş, göğüs rahatsızlığı ve solunum sıkıntısı gibi semptomlar olabilir. Tanı genellikle bronkoskopik lavaj veya bronkoalveolar lavaj sıvısı analizinde parazitin morfolojik olarak tespit edilmesine dayanmaktadır. Parazitin silli bronşiyal epitel hücrelerinden ayırt edilmesi doğru tanı için kritik öneme sahiptir.

Olgu: Bu olgu serisinde, bronkoskopik lavaj veya bronkoalveolar lavaj sıvısı (BAL) örneğinde L. blattarum saptanan 6 vaka sunulmuştur. Olguların demografik ve klinik özellikleri tablo 1'de verilmiştir. Bu olguların özelliklerine bakıldığında; en genç olgumuz 35, en yaşlı olgumuz 73 yaşında idi. Olguların 3'ü kadındı. 2 olgumuz akut (8-14 gün) semptomlarla başvururken diğer olguların semptomları kronik (3-7 ay) idi. En sık semptom öksürük ve dispne idi. Olgu 1'in HIV öyküsü ve olgu 2'nin malignite öyküsü olmak üzere 2 hastada immunsuprese durum mevcuttu. Hastaların radyolojik görüntüleri şekil 1'de verilmiştir. 4 olgumuz (olgu 1,2,4,5) pnömoni ön tanısıyla ampirik antibiyotik almıştı ve tedavi sonrası klinik ve radyolojik yanıt olmaması üzerine fiberoptik bronkoskopi (fob) yapılmıştı. Olgu 3 ise yaygın mediastinal lenfadenopati ve bilateral retikülonodüler infiltrasyonlar nedeniyle yapılan fob sonrasında eş zamanlı sarkoidoz ve L. Blattarum tanısı almıştır. Olgu 6 ise akciğer absesi ön tanısıyla antibiyotik tedavisi almış olup yapılan fob sonrasında sağ akciğer intermedier bronşta endobronşiyal lezyon görülmüş ve buradan alınan bronkoskopik forceps biyopsiden akciğer kanseri ve eş zamanlı alınan bronkoskopik lavajdan L. Blattarum tanısı almıştır. Tüm hastaların bronkoskopik veya bronkoalveolar lavaj örneklerinin doğrudan mikroskobik incelemesi ve Giemsa boyaması ile L. blattarum tespit edilmiştir. (Şekil 2) Lophomoniasis tanısı konulan hastalar metronidazol tedavisi almıştır.

Şekil 1:Olguların toraks bilgisayarlı tomografi görüntüleri

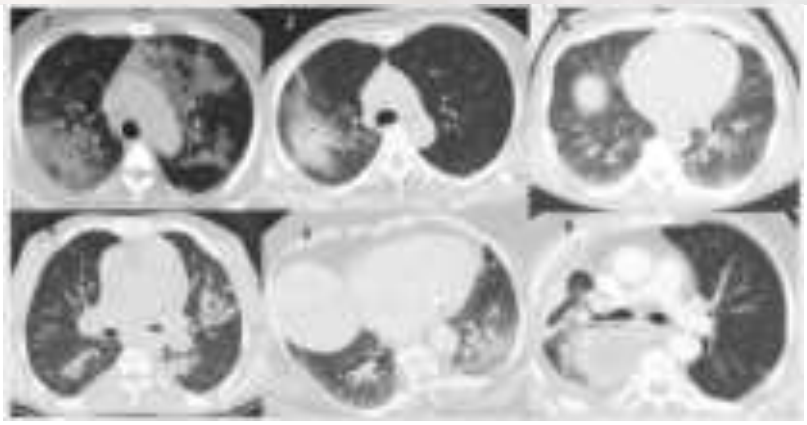

Şekil :2 Mikroskobik incelemede L. blattarum

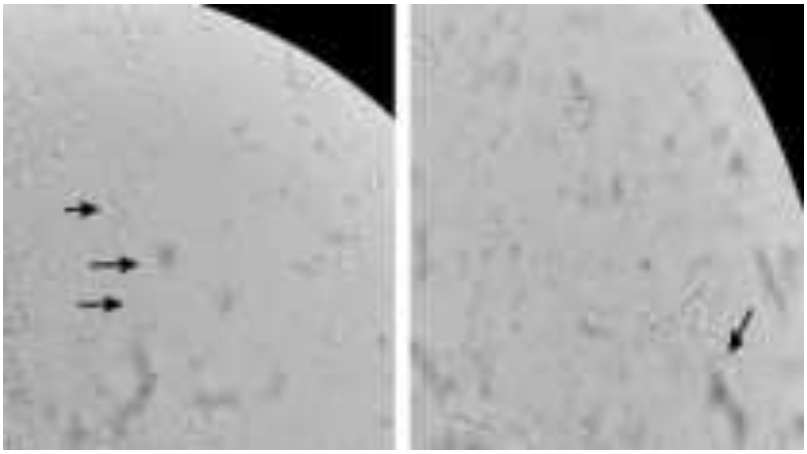

Tablo 1: Olguların demografik ve klinik özellikleri

	Olgu 1	Olgu 2	Olgu 3	Olgu 4	Olgu 5	Olgu 6
Yaş	50	54	68	35	73	73
Cinsiyet	Erkek	Kadın	Erkek	Kadın	Kadın	Erkek
Meslek	Otomotiv sanayi	Doktor	Boya fabrikasında işçi	Belediye işçisi	Ev hanımı	İnşaat işçisi
Sigara	Yok	Yok	Yok	20 P/Y	Yok	40 P/Y

Semptomlar	Öksürük, Dispne, Ateş, Kilo kaybı	Öksürük, Dispne, Sırt ağrısı	Öksürük, Dispne	Öksürük, Göğüs ağrısı	Öksürük, Dispne	Öksürük, Balgam, Göğüs ağrısı
Semptom Süresi	3 Ay	8 Gün	7 Ay	14 gün	4 ay	4 ay
Komorbidite	HIV, DM, HT	Meme CA, Hashimato Tiroiditi	Hipotiroidi	Talasemi	Demans, HT, Koroner arter hastalığı	
Radyolojik Bulgular	Diffüz infiltrasyon	Konsolidiasyon	Bilateral retikülonodüler infiltrasyon ve mediastende lenf nodları	Konsolidasyon, Tomurcuklu ağaç görünümü	Subplevral retikülonodüler dansite, fokal buzlu cam	Kistik özellikte büyük kitlesel lezyon
WBC(×109)	7,74	8,45	4,27	11,07	10,09	15,74
Nötrofil, n (%)	5,11 (%66)	5,32(%63)	1,67(%39)	6,81 (% 62)	5,45 (% 54,0)	12,96 (%82)
Lenfosit, n (%)	1,63 (%21)	2,23 (%26)	1,60 (%38)	3,38 (% 31)	2,62(%26,0)	1,29 (%8)
Eozinofil, n (%)	1,12 (%6,7)	0,32 (%3,8)	0,44 (%10,3)	0,10 (% 0,9)	1,23 (% 12,2)	0,54 (%3,4)
Sedimentasyon	34	35	4	22	28	50
Malignite öyküsü	Yok	Meme CA	Yok	Yok	Yok	Akciğer Ca
İmmunsupresse Tedavi	Yok	KT ve RT	Yok	Yok	Yok	Yok

Sonuç: Bu vakaların özelliklerine bakıldığında, sadece bağışıklığı baskılanmış bireylerde değil bağışıklık sistemi sağlam bireylerde de L. blattarum enfeksiyonunun görülebileceğini ve semptomların akut ve kronik olabileceğini, ayrıca bakteriyel ve viral bronkopulmoner enfeksiyonlarla karışabilen bir klinik tabloya yol açabileceğini göstermektedir. Hastalığın tanısında mikroskobik inceleme ve deneyimli parazitolog kritik öneme sahiptir. Klinik pratikte tedaviye cevap vermeyen olgularda Lophomonasisi ayırıcı tanıda dikkate almanın önemini vurguluyoruz.

Anahtar Kelimeler: Lophomonas Blattarum, Bronkoalveolar lavaj, Bronkopulmoner

Kaynakça

1) Meng SS, Dai ZF, Wang HC, Li YX, Wei DD, Yang RL, Lin XH. Authenticity of pulmonary *Lophomonas blattarum* infection: A case report. World J Clin Cases. 2019 Jan 6;7(1):95-101. doi: 10.12998/wjcc.v7.i1.95. PMID: 30637258; PMCID: PMC6327136.

2) Jalayeri MHT, Sharifi Far RA, Lashkarbolouk N, Mazandarani M. The co-infection of pulmonary hydatid cyst, lophomoniasis and tuberculosis in a patient with resistant respiratory symptoms; a case report study. BMC Infect Dis. 2024 Jan 2;24(1):11. doi: 10.1186/s12879-023-08907-4. PMID: 38166664; PMCID: PMC10759524.

Yayın No: PS-226

IV İLAÇ KULLANIMINA BAĞLI SEPTİK EMBOLİ OLGU SUNUMU

Sevda Doğan[1], Burak Geneli[1], Prof.Dr.Nurdan Köktürk[1]

[1]Gazi Üniversitesi Tıp Fakültesi Hastanesi

Sevda Doğan / Gazi Üniversitesi Tıp Fakültesi Hastanesi

Giriş: Septik pulmoner emboli çoğunlukla akciğer dışı bir enfeksiyon odağından pulmoner vasküler yolla akciğerlere ulaşan mikroorganizmalar aracılığı ile oluşur. Etken mikroorganizmaların alveolar kapillerler, arterioller ve venüller ile akciğer parankimine ulaştığı kabul edilir. Enfektif endokardit, tonsiller, jugular, dental, pelvik bölge, enfekte santral venöz kateter gibi bir enfeksiyon odağından hareket eden mikroorganizmaları iceren bir trombus pulmoner arterlere yerleşmekte ve bilateral akciğer parankiminde multipl ve bilateral nodüler, kaviter veya kama şeklinde infiltrasyonlara yol açmaktadır Bu olgu spesifik radyolojik bulguları olmasına rağmen non spesifik klinik bulgular ile seyreden ve erken ampirik tedavi başlanmadığı taktirde yüksek morbidite ve mortaliteye yol açabilen septik pulmoner emboliye dikkat çekmek için yazılmıştır.

Olgu: 26 yaşında bilinen kronik hastalık ve akciğer hastalığı olmayan 10 paket yıl sigara öyküsü olan kadın hasta 5 gündür olan ateş öksürük halsizlik ve hemoptizi şikayeti ile dış merkez polikliniğine başvurmuş.Hastaya bronşit geçirdigi söylenerek seftriakson tedavisi başlanmış 3 gün sonra kontrole çağırılmış .Hasta kontrole geldiginde kasık bölgesinde mantar geliştği söylenmesi üzerine seftriakson ilişkili olabileceği söylenerek sefiksime geçilmiş Hastanın hemoptizi şikayeti gerilemiş ancak belirgin göğüs ağrısı gelişmiş.Hastanemiz acil servisine başvuran hastaya ateş ve kasık ağrısı sebebi ile abdomen bt çekilmiş.Siprofloksasin ve doksisiklin reçete edilerek kadın doğum poliklinik başvurusu önerilmiş,başvuruda smear testi alınmış.Serviks inflame göründüğü için antibiyoterapi sonrası başvuru önerilmiş.Bu süreçte öksürük ve balgam şikayeti sebat eden hasta 1 hafta sonra şikayetlerine sağ üst kadran ve sağ kol ağrısı ve hemoptizi eklenmesi üzerine yeniden acil servisimize başvurdu. Acil serviste yapılan abdomen bt ve us görüntülemesi ile beraber akut kolesistit olarak değerlendirildi. Hb ve plt düşüklüğü görülen hastada dic ekartasyonu sağlandı. Taşikardik ve hipotansif hasta mevcut kolesistit tablosu ile birlikte sepsis olarak değerlendirildi.Tarafımızca toraks bt görüntüleri ile değerlendirildiğinde bilateral multipl kaviter lezyonlarına yönelik(Resim 1 ve 2) ön planda tüberküloz enfeksiyonu, primer akciğer malignitesi, metastatik lezyonlar, bağ doku/romatizmal hastalıklar, sarkoidoz, septik emboli, endokardit ön tanıları ile tbc kültürü arb boyama, bağ doku markerları,tümör markırları,ıg ler ,kompleman faktörleri, balgam kulturu gram wright mantar kültürü ve yatak başı ekokardiyografi önerildi. Alınan kan kültüründe staf aureus üremesi görülmesi üzerine enfektif endokardit?septik

emboli?açısından transtorasik eko istendi .Yatak başı ekokardiyografide sağ kalp boşlukları artmış, ı.derece ty üzerinden pab 32 tapse 17 mm olarak görüldü.Eko bulgularında pulmoner tromboemboli şüpheli olmasi sebebi ile bt anjiyo çekildi. Görüntülemede bilateral pulmoner tromboemboli (Resim -3)saptanması üzerine hasta orta-yüksek riskli emboli kabul edilerek 2x1 ml/kg dmah tedavisi başlandı. Hastadan tekrar istenen ekoda pulmoner kapak üzerinde vejetasyon ve pulmoner kapakta yetmezlik ve pab yüksekliği görülmesi üzerine enfektif endokardit kabul edildi .Endokardit etiyolojisi araştırıldığında sağlık çalışanı olan hastanın ıv ağrı kesici bağımlısı olduğu saptandı.

Kaviter lezyon

Resim-1

Pulmoner emboli

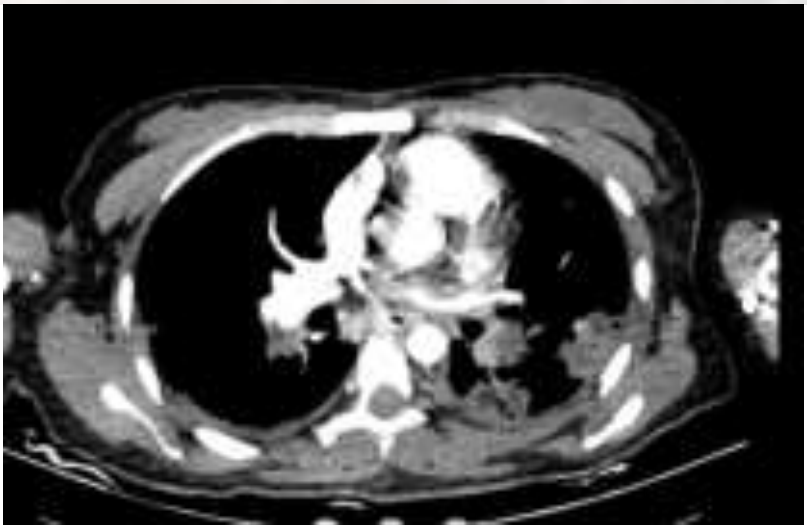

Resim-3

Kaviter lezyon

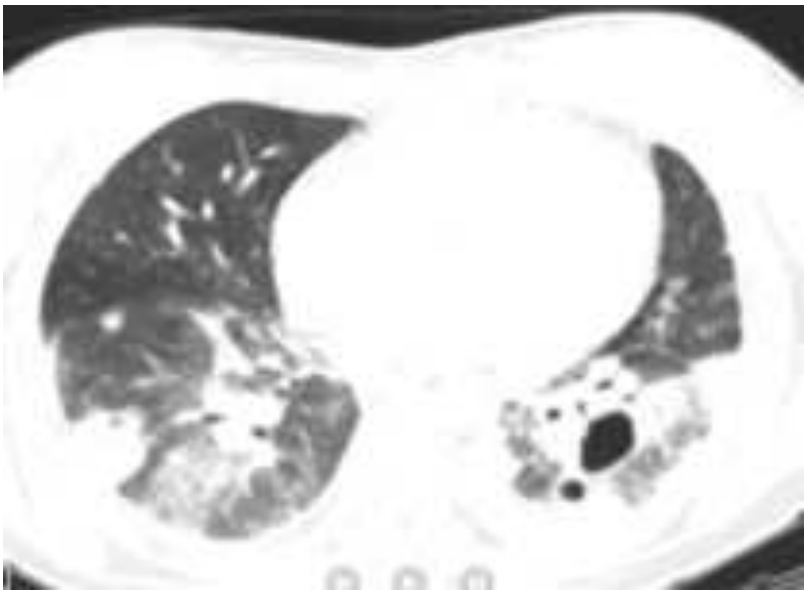

Resim-2

Sonuç: Septik pulmoner emboli herhangi bir enfeksiyon odağına ikincil olarak gelişen akciğer infiltrasyonları, ateş, göğüs ağrısı, öksürük gibi non spesifik akciğer semptomları ile karakterize bir hastalıktır. İkincil enfeksiyon odağından hareket eden fibrin içine yerleşmiş mikroorganizmaları içeren bir trombus pulmoner arterlere yerleşir ve bilateral akciğer

parankiminde genellikle periferik ve damar komşuluğunda yerleşen genellikle multipl ve bilateral nodüler, kaviter veya kama şeklinde infiltrasyonlara yol açar .Yüksek ateş,afr yüksekliği ile beraber Toraks BT'de akciğerlerde bilateral, multipl ve periferik yerleşimli nodüller varsa ayırıcı tanıya septik pulmoner emboli mutlaka girmeli ve erken antibiyotik tedavisi başlanmalıdır.

Anahtar Kelimeler: septik pulmoner emboli, enfektif endokardit, madde bağımlılığı, kavite

Kaynakça

1. Jorens PG, Van Marck E, Snoeckx A. Parizel Eur Respir. 2009; 34: 452-74.
2. Cook RJ, Ashton RW, Aughenbaugh GL,et al. Septic pulmonary embolism: Presenting features and clinical course of 14 patients. Chest. 2005; 128(1): 162-6
3. Sakuma M, Sugimura K, Nakamura M, et al. Unusual pulmonary embolism: Septic pulmonary embolism and amniotic fluid embolism. Circ J 2007; 71: 772-5.

Yayın No: PS-227

Nazal Eroin Kullanımı İlişkili İntersitisyel Akciğer Hastalığı: Ölümcül Seyirli Bir Olgu

Şükrü Egemen Demir[1], Dilaver Taş[1], Özlem Yenidünya[2]

[1]Başkent Üniversitesi İstanbul Hastanesi, Göğüs Hastalıkları
[2]Başkent Üniversitesi İstanbul Hastanesi, Anesteziyoloji ve Reanimasyon

Şükrü Egemen Demir / Başkent Üniversitesi İstanbul Hastanesi, Göğüs Hastalıkları

Giriş: İntravenöz veya nazal yolla kullanılan uyuşturucu maddeler, akciğer parankimi ve vasküler sistem üzerinde ciddi komplikasyonlara yol açabilir. Kronik eroin kullanımı akciğerlerde gelişen fibrotik ve inflamatuar süreçlerin bir sonucu olarak akciğerlerde geri dönüşümsüz hasara neden olabilir. Bu olgu sunumunda, uzun yıllar nazal eroin kullanan ve ilaç ilişkili intersitisyel akciğer hastalığı ile takip edilen bir hastanın klinik seyri ve tedavi süreci ele alınacaktır.

Olgu: 47 yaşında kadın hasta, yaklaşık 20 yıldır nazal yolla günde 0,5 gram eroin kullanımı öyküsü mevcut. Öncesinde bağımlılık tedavisi amacıyla AMATEM'de yatış öyküsü ve metadon kullanım var. Ancak, hasta kendi isteği ile tedaviyi sonlandırmış olup uzun yıllar takip edilmemiş ve son 2 yıldır dispne nedeniyle USOT kullanmakta. Geçirilmiş miyokard enfarktüsü ve alt ekstremitelerde ileri evre venöz yetmezlik öyküsü bulunan hasta, acil servise dispne ve hırıltı şikayetleri ile başvurmuştur. Başvuru satürasyonu oda havasında %63, nabız 115/dk , kan basıncı 155/75 mmHG olarak ölçülmüş. Fizik muayenesinde bilateral yaygın kaba ronküsler ve velcro ralleri, pretibial ödemi (+++/+++) mevcuttu. Toraks BT'de bilateral yaygın, özellikle üst loblarda belirgin kistik yapılar ve intersitisyel kalınlaşma, bal peteği, sekel fibrotik değişiklikler, alt loblarda akut inflamasyon düşündüren buzlu cam dansiteleri saptanmıştı. Ayrıca, masif kardiyomegali ve pulmoner trunkus çapında 46 mm genişleme gözlenmişti. Çekilen BT pulmoner anjiografisi sonrası pulmoner emboli ekarte edildi. Akut intersitisyel atak ön tanısı ile hasta servise yatırıldı. Rezervuarlı maske ile 10 L/dk oksijen altında spo2 %92-93 arası seyretti. Laboratuvar tetkiklerinde CRP 46 mg/L, sedimentasyon 54 mm/saat, hemoglobin 20,3 g/dL, hematokrit %62,5, eritrosit sayısı 6,79 milyon/mm^3, D-dimer 3.50 mg/L, proBNP 20.000 pg/mL ve troponin 182,2 ng/L olarak saptanmıştı. Hastaya piperasilin-tazobaktam 3x4,5 g, levofloksasin 1x500 mg, metilprednizolon 80 mg, furosemid infüzyon 10mg/h ve enoksaparin 2x6000 IU başlandı. EKG'de inferior derivasyonlarda Q dalgası ve ST değişiklikleri izlenmiş olup EKO incelemesinde PABs: 80 mmHg, sağ ventrikülde duvar hipokinezi ve 2. derece triküspit yetersizliği tespit edilmiştir. Koroner anjiyografide koroner arterlerde ektazik yapı saptanmıştır. Hastada opioid yoksunluk semptomları gelişmiş olup psikiyatri konsültasyonu sonucunda metadon tedavisine devam edilmesi önerilmiştir. Hematoloji konsültasyonu sonrası polisitemi nedeniyle iki ünite flebotomi

planlandı. Alt ekstremitelerde hiperpigmentasyon ve vasküler bozukluk nedeniyle KVC tarafından bilateral alt ekstremite venöz doppler USG ile değerlendirildi. Kan kültür kültüründe üremesi olmadı, solunum PCR paneli negatifti. Takibinde hastanın solunum yetmezliği progresyon gösterdi, hastaya Highflow (FiO2 %80, akım 60 L/dk) ve aralıklı olarak BİPAP 6X1 (IPAP: 20, EPAP: 8 cmH2O) uygulandı. Solunum distresi ve takipnesi artan hasta yoğun bakım ünitesinde entübe edilerek 2 gün boyunca mekanik ventilasyon altında takip edilmiştir. Hipotansif seyretmesi nedeniyle norepinefrin infüzyonu başlanan hastada ilerleyen süreçte solunum arresti gelişmiş ve hasta exitus kabul edildi.

Toraks BT axial kesitleri

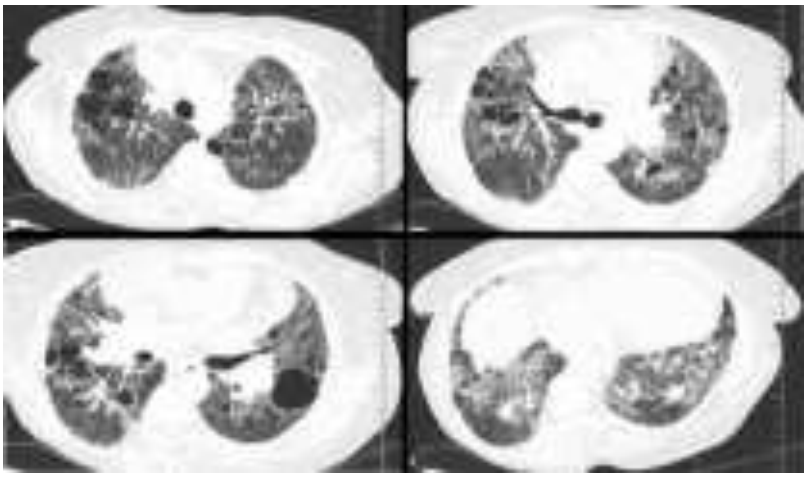

Bilateral yaygın, özellikle üst loblarda belirgin kistik yapılar ve intersitisyel kalınlaşma, bal peteği görünümü, sekel parankimal fibrotik değişiklikler ile alt loblarda akut inflamasyon düşündüren buzlu cam dansiteleri görülmektedir.

Toraks BT coronal kesiti

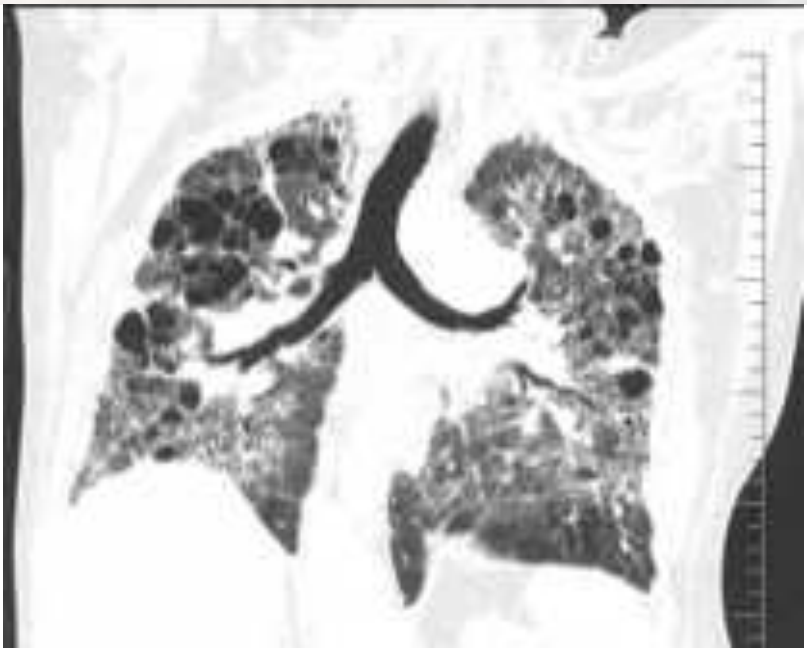

Sonuç: Uyuşturucu madde kullanımına bağlı intersitisyel akciğer hastalığı, uzun dönemde fibrotik akciğer hastalığına dönüşerek geri dönüşümsüz solunum yetmezliği ile sonuçlanabilir. Nazal eroin kullanımı, akciğer parankiminde inflamasyon, fibrozis ve kistik değişikliklere neden olabilmektedir. Sunulan olguda, uzun süreli opioid kullanımı ve eşlik eden kardiyopulmoner hastalıkların, solunum yetmezliğinin kötüleşmesine ve mortaliteye sebep olmuştur.Bu vaka, uyuşturucu madde bağımlılığı olan hastaların multidisipliner yaklaşımla değerlendirilmesi gerektiğini ve opioid ilişkili pulmoner komplikasyonların göz önünde bulundurulması gerektiğini vurgulamaktadır. Bu hastaların SFT ve DLCO ile takip edilmesi, erken tanı ve tedavi stratejilerinin belirlenmesi, bu tür hastaların prognozunu iyileştirebilir.

Anahtar Kelimeler: İlaç İlişkili interstisyel Akciğer Hastalığı, İnhale Eroin ilişkili interstisyel Akciğer Hastalığı, interstisyel Akciğer Hastalıkları, İlaç toksisitesi

Kaynakça

1-Colbenson GA, Kubbara A, Cox CW, Yi ES, Baqir M. Excipient lung disease secondary to intravenous heroin use. BMJ Case Rep. 2022 Apr 21;15(4):e247763. doi: 10.1136/bcr-2021-247763. PMID: 35450874; PMCID: PMC9024198

2-KABALAK, Pınar AKIN, and İlker ÖZDEMİR. "Interstitial Lung Disease in A 19 Years Old Male Related to Intravenous Heroin Addiction: Case Report." *Turkiye Klinikleri Archives of Lung* 17.1 (2016): 9-11.

3-Schwaiblmair, Martin, et al. "Drug induced interstitial lung disease." *The open respiratory medicine journal* 6 (2012): 63.

4-Deroux, Alban, et al. "Acute interstitial pneumonia following heroin inhalation." *Presse Medicale (Paris, France: 1983)* 44.1 (2014): 119-121.

5-Skeoch, Sarah, et al. "Drug-induced interstitial lung disease: a systematic review." *Journal of clinical medicine* 7.10 (2018): 356.

ULUSLARARASI KATILIMLI
TÜRK TORAKS DERNEĞİ
28. YILLIK KONGRESİ
TÜRK TORAKS DERNEĞİ
23-27 Nisan 2025 Susesi Luxury Resort Otel, Antalya

Yayın No: PS-228

Akut Solunum Yetmezliği ve Hemoptizi ile Prezente Olan 11 Diffüz Alveolar Hemoraji Vaka Serisi

Duygu Vezir[1], Ayşegül Berk[1], Gül Erdal Dönmez[1], Halise Betül Gökbulut[1], Kübra Ceren Dönmez[1], Fırat Saydın[1], Doğukan Cengizoğlu[1], Fatima Yıldız[1], Ufuk Kara[1], Zühal Karakurt[1], Nalan Adıgüzel[1]

[1]Süreyyapaşa Göğüs Hastalıkları ve Göğüs Cerrahisi Eğitim ve Araştırma Hastanesi, Solunumsal Yoğun Bakım Ünitesi

Duygu Vezir / Süreyyapaşa Göğüs Hastalıkları ve Göğüs Cerrahisi Eğitim ve Araştırma Hastanesi, Solunumsal Yoğun Bakım Ünitesi

Giriş: Hemoptizi, bilateral akciğer infiltasyonu ve akut solunum yetmezliği ile başvuran hastalarda diffüz alveolar hemoraji (DAH) olduğu söylenebilir. Diffüz alveolar hemoraji, alveolokapiller bazal membranın hasarı sonucu oluşan intraalveoler kanamayı ifade eder. DAH etiyolojisinde, enfeksiyon, inflamasyon (immün ve immün aracılı olmayan vaskülit), yaygın alveolar hasar (DAD), kalp hastalıkları, ilaçlar ve toksin maruziyeti, antikoagülan kullanımı, pıhtılaşma bozuklukları ve idiopatik pulmoner hemosideroz dahil birçok neden bulunmaktadır. DAH'tan bildirilen ölüm oranı %20-100 arası değişmekte olup prognoz açısından erken tanınması hayati önem taşır (1).

Olgu: DAH triadına (hemoptizi, hemoglobin düşüşü ve akciğer görüntülemesinde bilateral yaygın diffüz opasite) sahip 11 ayrı vakanın demografik ve klinik bilgilerini özetlemeyi amaçladık. Hastaların demografik özellikleri Tablo 1'de özetlendi. Vakaların çoğunluğu erkek (7/11) olup, ortanca yaş 48 idi. En sık görülen komorbidite diabetes mellitus'tu. 5 hastanın bilinen kronik hastalık öyküsü olmayıp, bunların 3'ü ANCA ilişkili vaskülit, 1'i Goodpasture Sendromu, 1'i ise Obstrktif Hipertrofik Kardiyomyopati tanısı almışlardır. 6 vakanın etiyolojisinde immün aracılı olmayan DAH saptanmıştır, bunlardan 2'sinde varfarine bağlı DAH tanısı konulmuştur. Vakaların 6'sında akut böbrek yetmezliğinin klinik tabloya eşlik ettiği izlenmiştir. 4 hastada invaziv mekanik ventilasyon uygulandı, diğerleri noninvaziv mekanik ventilasyon desteği ile yönetildi. Akut solunum yetmezliği ile yoğun bakım ünitesine kabul edilen 11 hastanın 2'si eksitus olurken diğerleri göğüs hastalıkları servisine taburcu edildiler.Çalışmalarda immün nedenler üzerine odaklanıldığı ancak DAH'ın sıklıkla gözardı edilen immün aracılı olmayan çok sayıda nedeni olduğu ve bu nedenlere ilişkin çalışma eksikliği literatürde vurgulanmıştır (2). Biz de vaka serimizde 11 hastanın 6'sının immün aracılı olmayan DAH olduğunu vurgulamak istedik.Vakalarımızdan ikisi Varfarin kaynaklı DAH olup nadir görülen bir klinik durumdur. Günümüzde antikoagülanlar giderek daha çeşitli klinik durumlarda kullanılmakta ve kanama

antikoagülan kullanımının önemli bir yan etkisi olarak daha sık karşımıza çıkmaktadır (3).Literatürde eşzamanlı akciğer ve böbrek disfonksiyonu nadirdir (4). İmmün aracılı DAH'a eşlik eden böbrek yetmezliği bilinen bir durumdur. Bizim 6 vakamızda ise akut böbrek yetmezliği; 3'ünde vaskülit , 3'ünde ilaç toksisitesi ilişkili görülmüştür.

Tablo 1: Vakaların demografik özellikleri

Vaka	Yaş	Cinsiyet	Ek hastalık	DAH sebepleri	YBÜ yatış gün	Sonuç
1	19	E	yok	Goodpasture Sendromu (Anti-GBM hastalığı)	8	Servise taburcu
2	51	K	DM, HT, KKY, MVR, AF	Coumadin ilişkili DAH	10	Servise taburcu
3	30	K	yok	ANCA ilişkili vaskülit	30	Servise taburcu
4	67	K	KBH, HT, MVR	Coumadin ilişkili DAH	3	Servise taburcu
5	48	E	DM	COVİD-19 ilişkili DAH	7	Servise taburcu
6	22	E	yok	Obstrüktif hipertrofik kardiyomiyopati	2	Servise taburcu
7	64	E	yok	ANCA ilişkili vaskülit	4	Eksitus
8	62	E	KAH, HT, HL	ANCA ilişkili vaskülit	7	Servise taburcu
9	28	K	yok	ANCA ilişkili vaskülit	3	Servise taburcu
10	47	E	KBH, DM, OSAS	COVİD-19 ilişkili DAH	7	Eksitus
11	76	E	KAH, DM, HT, MM	İlaca bağlı akciğer toksisitesi	6	Servise taburcu

E: erkek, K: kadın, DM: Diyabetes mellitus, HT: Hipertansiyon, KKY: Konjestif kalp yetmezliği, MVR: Mitral valv replasmanı, AF: Atriyal fibrilasyon, KBH: Kronik böbrek hastalığı, HL: Hiperlipidemi, OSAS: Obstrüktif sleep apnea syndrome

Sonuç: Diffüz akciğer infiltrasyonu gördüğümüz durumlarda alveolar hemoraji akla gelmeli ve bu klinik şüphe ile alveolar hemorajik sendromlara yönelik sorgulama ve tetkikler yapılmalıdır. Akut solunum yetmezliği ile prezente olan bu hasta grubunda erken tanı ve tedavi sağ kalımı artıracak, prognozu iyileştirecektir.

Anahtar Kelimeler: Diffüz Alveolar Hemoraji, Akut Solunum Yetmezliği, Hemoptizi, Varfarin

Kaynakça

1. Saha BK, Chong WH. Diffuse Alveolar Hemorrhage in Cardiac Diseases. Lung. 2021 Apr;199(2):103-112. doi: 10.1007/s00408-021-00433-x. Epub 2021 Mar 11. PMID: 33709230.
2. de Prost N, Parrot A, Cuquemelle E, Picard C, Antoine M, Fleury-Feith J, Mayaud C, Boffa JJ, Fartoukh M, Cadranel J. Diffuse alveolar hemorrhage in immunocompetent patients: etiologies and prognosis revisited. Respir Med. 2012 Jul;106(7):1021-32. doi: 10.1016/j.rmed.2012.03.015. Epub 2012 Apr 25. PMID: 22541718.
3. Kunal S, Bagarhatta R, Singh S, Sharma SK. Warfarin-induced diffuse alveolar hemorrhage: Case report and a review of the literature. Lung India. 2019 Nov-Dec;36(6):534-539. doi: 10.4103/lungindia.lungindia_8_19. PMID: 31670302; PMCID: PMC6852223.
4. Scollo V, Zanoli L, Russo E, Distefano G, Rapisarda F. A Case of Rare Diffuse Alveolar Hemorrhage and Review of Literature. Clin Med Insights Case Rep. 2017 Aug 16;10:1179547617726077. doi: 10.1177/1179547617726077. PMID: 29104431; PMCID: PMC5562341.

Yayın No: PS-229

ASD nin Primer Kapatılması Sonrası Gelişen Pulmoner Ödem

Mehmet KARAÇALILAR[1], Nurhayat İNCİ[1], Esra KADA[2]

[1]Dicle üniversitesi kalp ve damar cerrahisi Anabilim dalı
[2]Dicle üniversitesi Göğüs Hastalıkları Anabilim Dalı

Esra KADA / Dicle üniversitesi Göğüs Hastalıkları Anabilim Dalı

Giriş: Atriyal septal anormallikler, çok sayıda hastada erişkin yaşa kadar asemptomatik kalan, sık görülen konjenital lezyonlardır.ASD'nin cerrahi ile kapama sonrası akut pulmoner ödem gelişmesi oldukça nadir bir komplikasyondur. Post op 1. Günde pulmoner ödem gelişen 43 yaşındaki olgumuzu açıklayıcı görüntülerle sunmayı amaçlıyoruz.

Olgu: 43 yaş, bilinen hastalığı olmayan kadın hasta nefes darlığı, halsizlik nedeniyle yapılan ekosunda 3.3cm çapında sekundum tip ASD, orta ağır PHT, Pabs:55 mmHg raporlanmış. Yetersiz rim nedeniyle cerrahi önerilen hastanın sağ kalp kataterizasyonunda Qp/Qs oranı 2,5 ölçüldü. Hastaya çift lümenli entübasyon, sağ anterior torakotomi, periferik kanülasyon ile primer asd kapama yapıldı. Post op 20. Saatte saturasyonun tedirici olarak 85 bandına düştüğü görüldü. Yatak başı ekoda kaçak akım saptanmadı, hafif TY ve Pabs: 30mmHg ölçüldü. Post op 1. Gün oksijensiz saturasyon 70 civarı olması üzerine göğüs hastalıklarına danışıldı. Kilo fazlası olmayan aldı çıkardı dengesi +500 civarında tutulan hastanın çekilen toraks bt ile Pulmoner ödem tablosunda olduğu saptandı. Post op 3. gün oksijensiz takiplerinde 50'ye düşen saturasyon görülmesine karşın hasta klinik olarak rahat görüldü ve dispne, taşipne saptanmadı, mobilizasyonlarında sorun yaşanmadı. Hastaya nımv ve diüretik tedavisi başlandı, aldı çıkardı dengesi negatifte tutularak post op 5. Günde oksijensiz saturasyon değeri 95 üzerinde izlendi. Post op 7. Gün externe edldi.

Hasta Görüntüleri

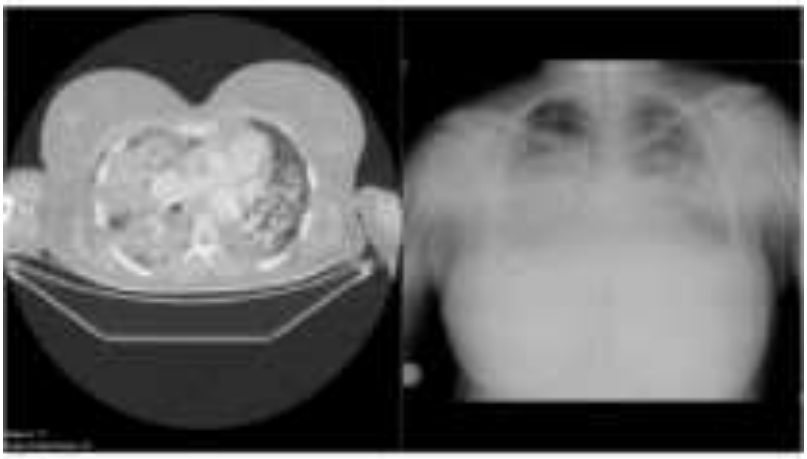

Şekil 1: Post op 2. gün çekilen PAAG ve toraks bt

Hasta Görüntüsü

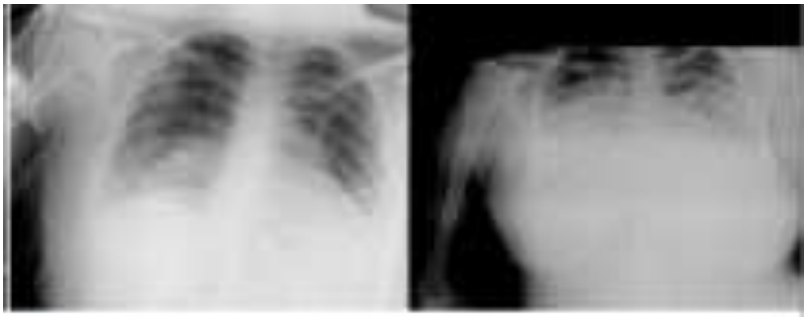

Şekil 2: Post op 1 ve 4. günlerdeki PAAG

Sonuç: ASD konjenital kalp hastalıklarının %10'unu oluşturan yaygın bir konjenital kalp hastalığıdır. Literatürde 78 ve 53 yaşlarında transkatater yöntemi ile kapatılan iki erkek olgu örneği görüldü, bizim olgumuz 43 yaş kadın hastaydı. ASD'nin ek müdahaleyle kapatılması akut hemodinamik değişiklikle sol ventrikül diyastolik disfonksiyonu gelişebilir ve böylece akut akciğer ödemine sebep olabilir. Bu hastaları tespit etmek için anlamlı düzeyde artan sol atrial basıncı ölçen balon oklüzyon testi ile ilgili çalışmalar sürdürülmektedir. AÇT dengesi yüklü olmayan, ASD kapaması sonrası gelişen akut pulmoner ödemde hastanın tansiyon takipleri ile diüretik tedavinin verilmesi, yeterli NIMV desteğinin sağlanması öncelikli medikal müdahaledir.

Anahtar Kelimeler: ASD, pulmoner ödem

Kaynakça

Naser N, Hadziomerovic N, Avdic S. Transcatheter Device Closure of Secundum Atrial Septal Defect in Adult Patient. Acta Inform Med. 2021 Mar;29(1):65-68. doi: 10.5455/aim.2021.29.65-70. PMID: 34012216; PMCID: PMC8116089.

Yayın No: PS-232

Akciğer Kanseri Tanılı Hastada Erlotinibe Sekonder İnterstisyel Akciğer Hastalığı Gelişimi Ve Pulmoner Emboli

SENA ŞAHİN[1]

[1]AKDENİZ ÜNİVERSİTESİ

SENA ŞAHİN / AKDENİZ ÜNİVERSİTESİ

Giriş: İnterstisyel akciğer hastalığı ;en sık dispne,öksürük şikayetlerine neden olan,toraks görüntülemelerinde bal peteği,traksiyon bronşiektazileri,retiküler patern izlenen ve etyolojide ilaç kullanımı,maruziyet,romatolojik hastalalıkların araştırıldığı bir gruptur.Pulmoner emboli;pulmoner arter dallarında tromboemboli olmasıdır.Pulmoner anjiografi ya da perfüzyon ventilasyon sintigrafisi ile tanı konulur.Malignite,cerrahi işlemler,uzun süreli yolculuklar sonrası derin ven trombozuna sekonder gelişebilir.

Olgu: 57 yaşında kadın hasta,30 paket/yıl sigara öyküsü mevcut olup exsmokerdır.Bilinen meme kanseri,ailevi akdeniz ateşi ve depresyon tanıları mevcut. 2018-2019 yıllarında meme kanseri nedeni ile opere olup kemoterapi aldı,takiplerinde akciğerde kitle tespit edilmesi üzerine alınan biopside akciğer adenokanser olarak değerlendirildi.Hastaya tıbbı onkoloji tarafından erlotinib tedavisi başlanıldı.Hastada öksürük,balgam ve dispne gelişti,muayenesinde ral mevcuttu,oda havasında spo2:91 olarak ölçüldü.Evde uzun süreli oksijen tedavisi kullanımı mevcut.Hastaya antibiyoterapi ve kısa etkili bronkodilatatör tedavi düzenlendi,kontrolde şikayetleri devam etmekte olduğu için inhale kortikosteroid ve uzun etkili bronkodilatatör reçete edildi.Kontrollerde çekilen toraks görüntülerinde interstisyel akciğer hastalığı düşünülmüş olup etyoloji açısından bronkoalveolar lavaj planlandı,ilaç ilişkili akciğer hastalığı düşünülmüş olup bu süreçte erlotinib tedavisinin stoplanması önerildi.Erlotinib stoplanmasından 2 hafta sonra yapılan kontrol muayenede şikayetlerde regresyon mevcuttu.Yapılan bronkoalveolar lavaj sonucunda alveolar makrofaj:%65,lenfosit:%15,nötrofil:%20,eozinofil:%0 olarak ölçüldü.Hastaya oral kortikosteroid tedavisi uygulandı.Hastanın onkolojik takiplerinde 6 aydır kullanılmayan erlotinib tedavisi tekrar başlanılıyor.Erlotinib tedavisi başlanılmasının ardından hastanın nefes darlığı ,öksürük şikayetlerinde artış olması üzerine acil servis başvurusunda çekilen toraks görüntülemesinde pulmoner emboli ve pnömoni olması üzerine hastaya antikoagülan ve antibiyoterapi başlanılarak servis yatışı verildi.Plevral efüzyonu olan hastadan yapılan torasentez sonucundan sitoloji malignite uyumlu olarak yorumlandı.Servis takiplerinde desatüre olan ve oksijen ihtiyacında artış olan takipneik hastanın yoğun bakım ihtiyacı gelişmesi üzerine yoğun bakım ünitesinde devredildi,entübasyon yapıldı,yapılan müdahaleler sonrasında yanıt alınamayan hasta exitus olarak kabul edildi.

Sonuç: İlaç ilişkili akciğer hastalığında etyolojiye neden olan ilacın stoplanması gerekmekte olup bizim vakamızda da olduğu gibi erlotinib'e sekonder interstisyel akciğer hastalığı düşünülmüş olup erlotinib stoplanmıştır.Hastaya erlotinibin tekrar başlanılmasından sonra pulmoner semptomlarda progresyon gelişmiştir.

Anahtar Kelimeler: Akciğer kanseri, erlotinib, pulmoner emboli

Kaynakça

J Klinik Tıp

15 Ekim 2018;7(10):356. doi: 10.3390/jcm7100356.

İlaç Kaynaklı İnterstisyel Akciğer Hastalığı: Sistematik Bir İnceleme

Yayın No: PS-233

İnhaler Anesteziklerin Nadir Bir Komplikasyonu:Desfluran Kaynaklı ARDS Olgusu

Ayşenur Sağ[1], Buğra Kerget[1], Kadir Çelik[1]

[1]Atatürk Üniversitesi Tıp Fakültesi Göğüs Hastalıkları Anabilim Dalı

Ayşenur Sağ / Atatürk Üniversitesi Tıp Fakültesi Göğüs Hastalıkları Anabilim Dalı

Giriş: Akut Solunum Sıkıntısı Sendromu (ARDS), kardiyojenik olmayan pulmoner ödem, şiddetli hipoksemi ve yaygın akciğer infiltrasyonları ile karakterize, mortalitesi yüksek bir klinik tablodur. Sepsis, aspirasyon, travma ve toksik inhalasyon gibi doğrudan veya dolaylı akciğer hasarı yapan faktörler etyolojide yer alır.Literatürde,inhaler anestezik ajanların da ARDS gelişimine katkıda bulunabileceği belirtilmiştir.Desfluran, düşük kan-gaz çözünürlüğü sayesinde hızlı indüksiyon ve uyanma sağlayan yaygın bir inhaler anesteziktir. Ancak bazı olgularda bronkospazm, hava yolu irritasyonu ve pulmoner inflamasyon gibi advers etkiler bildirilmiştir. Bu olgu sunumunda, postoperatif dönemde desfluran maruziyeti sonrası gelişen ARDS olgusu tartışılarak, inhaler anesteziklerin pulmoner komplikasyonlar açısından potansiyel riskleri ele alınacaktır.

Olgu: 22 yaşında kadın hasta, Kulak Burun Boğaz Kliniğinde endoskopik septoplasti ve konka redüksiyonu operasyonu geçirmiştir. Anestezi indüksiyonunda intravenöz ajanlar kullanılmış, idame anestezisi desfluran ile sağlanmıştır. Postoperatif 0. günde hastada öksürük, yaklaşık 200 cc parlak kırmızı renkli hemoptizi ve ani oksijen satürasyon düşüşü (%50 civarı) gelişmiştir.Fizik muayenede bilateral bazal raller saptanmıştır. Postoperatif 1. gün çekilen kontrastlı toraks BT'de, sağ orta lob ve sol lingular segmentin kısmen korunduğu, santral ağırlıklı buzlu cam dansiteleri ve konsolidasyonlar izlenmiştir. Ekokardiyografi normal sınırlarda değerlendirilmiş olup, kardiyojenik pulmoner ödem ekarte edilmiştir. Hastanın mevcut klinik ve radyolojik bulguları ARDS ile uyumlu bulunmuş ve hasta Göğüs Hastalıkları Kliniği'ne devredilmiştir.Hastaya 80 mg metilprednizolon başlanmış ve kademeli olarak azaltılmıştır. Antibiyoterapide sefazolin kesilip levofloksasin başlanmıştır. Takiplerinde oda havasında oksijen satürasyonu %95'e yükselmiş, hemoptizi tekrarlanmamış ve klinik iyileşme gözlenmiştir. İdame kortikosteroid tedavisi altında taburcu edilen hastanın takip görüntülemelerinde pulmoner infiltrasyonlarda regresyon izlenmiştir.

Sonuç: ARDS, genellikle sepsis, aspirasyon, travma veya toksik inhalasyon gibi doğrudan veya dolaylı akciğer hasarına bağlı olarak gelişen ciddi bir klinik sendromdur. Bu olguda, hastanın herhangi bir enfeksiyon veya travma öyküsü olmaması, postoperatif dönemde aniden gelişen hipoksemi ve bilateral akciğer infiltrasyonlarının izlenmesi ARDS tanısını

desteklemiştir.Literatürde, inhaler anesteziklerin bazı hastalarda akut akciğer hasarı (ALI) ve ARDS gelişimine neden olabileceği belirtilmiştir. Desfluran, yaygın olarak kullanılan bir inhaler anestezik olmasına rağmen, hava yolu irritasyonu, bronkospazm ve pulmoner inflamasyon gibi komplikasyonlarla ilişkilendirilmiştir. Özellikle uzun süreli maruziyet veya yüksek doz kullanımı sonrası toksik etkiler belirgin hale gelebilir.Deneysel çalışmalarda, desfluranın oksidatif stres ve inflamatuvar yanıt üzerinden pulmoner inflamasyonu tetikleyebileceği gösterilmiştir. TNF-α, IL-6 ve IL-8 gibi proinflamatuvar sitokinlerin salınımını artırarak alveoler kapiller membran hasarına yol açabileceği bildirilmiştir. Bu olgu, desfluran maruziyetinin akciğer inflamasyonu ve endotel hasarı oluşturarak ARDS gelişiminde doğrudan rol oynayabileceğini göstermektedir.Postoperatif dönemde gelişen hipoksemi, pulmoner infiltrasyonlar ve solunum sıkıntısı varlığında, toksik gaz inhalasyonu ARDS etiyolojisinde mutlaka akılda tutulmalıdır. Erken tanı ve uygun tedavi stratejileri, hastaların prognozunu olumlu yönde etkileyebilir.Genel anestezi sonrası gelişen ARDS, multifaktöriyel etyolojiye sahip ciddi bir klinik tablodur. Bu olguda, desfluran maruziyetine bağlı direkt akciğer hasarının ARDS gelişiminde rol oynadığı düşünülmüştür.-İnhaler anestezikler, postoperatif dönemde beklenmeyen pulmoner komplikasyonlara yol açabilir.-Desfluran gibi inhaler ajanlar, bazı hastalarda akciğer inflamasyonu ve endotel hasarını tetikleyerek ARDS'ye neden olabilir.-Postoperatif hipoksemi ve infiltrasyon varlığında, toksik inhalasyon, enfeksiyon, aspirasyon ve pulmoner emboli gibi etiyolojiler hızlıca ayırt edilmelidir.-Erken tanı ve uygun tedavi ile hastaların prognozu olumlu yönde etkilenebilir.Bu vaka, anestezi sonrası gelişen ARDS'nin ayırıcı tanısında toksik gaz inhalasyonunun göz ardı edilmemesi gerektiğini vurgulamaktadır. Erken kortikosteroid ve destek tedavileri ile başarılı klinik sonuçlar elde edilebilir.

Anahtar Kelimeler: ARDS, Desfluran, İnflamasyon, Metilprednizolon

Kaynakça

1. Thompson BT, Chambers RC, Liu KD. Acute respiratory distress syndrome. N Engl J Med. 2017;377:562-72.

Yayın No: PS-235

İnhaler Anesteziklerin Nadir Bir Komplikasyonu:Desfluran Kaynaklı ARDS Olgusu

Buğra Kerget[1], Ayşenur Sağ[1], Kadir Çelik[1]

[1]Atatürk Üniversitesi Tıp Fakültesi Göğüs Hastalıkları Anabilim Dalı

Ayşenur Sağ / Atatürk Üniversitesi Tıp Fakültesi Göğüs Hastalıkları Anabilim Dalı

Giriş: Akut Solunum Sıkıntısı Sendromu (ARDS), kardiyojenik olmayan pulmoner ödem, şiddetli hipoksemi ve yaygın akciğer infiltrasyonları ile karakterize, mortalitesi yüksek bir klinik tablodur. Sepsis, aspirasyon, travma ve toksik inhalasyon gibi doğrudan veya dolaylı akciğer hasarı yapan faktörler etyolojide yer alır.Literatürde,inhaler anestezik ajanların da ARDS gelişimine katkıda bulunabileceği belirtilmiştir.Desfluran, düşük kan-gaz çözünürlüğü sayesinde hızlı indüksiyon ve uyanma sağlayan yaygın bir inhaler anesteziktir. Ancak bazı olgularda bronkospazm, hava yolu irritasyonu ve pulmoner inflamasyon gibi advers etkiler bildirilmiştir. Bu olgu sunumunda, postoperatif dönemde desfluran maruziyeti sonrası gelişen ARDS olgusu tartışılarak, inhaler anesteziklerin pulmoner komplikasyonlar açısından potansiyel riskleri ele alınacaktır.

Olgu: 22 yaşında kadın hasta, Kulak Burun Boğaz Kliniğinde endoskopik septoplasti ve konka redüksiyonu operasyonu geçirmiştir. Anestezi indüksiyonunda intravenöz ajanlar kullanılmış, idame anestezisi desfluran ile sağlanmıştır. Postoperatif 0. günde hastada öksürük, yaklaşık 200 cc parlak kırmızı renkli hemoptizi ve ani oksijen satürasyon düşüşü (%50 civarı) gelişmiştir.Fizik muayenede bilateral bazal raller saptanmıştır. Postoperatif 1. gün çekilen kontrastlı toraks BT'de, sağ orta lob ve sol lingular segmentin kısmen korunduğu, santral ağırlıklı buzlu cam dansiteleri ve konsolidasyonlar izlenmiştir. Ekokardiyografi normal sınırlarda değerlendirilmiş olup, kardiyojenik pulmoner ödem ekarte edilmiştir. Hastanın mevcut klinik ve radyolojik bulguları ARDS ile uyumlu bulunmuş ve hasta Göğüs Hastalıkları Kliniği'ne devredilmiştir.Hastaya 80 mg metilprednizolon başlanmış ve kademeli olarak azaltılmıştır. Antibiyoterapide sefazolin kesilip levofloksasin başlanmıştır. Takiplerinde oda havasında oksijen satürasyonu %95'e yükselmiş, hemoptizi tekrarlanmamış ve klinik iyileşme gözlenmiştir. İdame kortikosteroid tedavisi altında taburcu edilen hastanın takip görüntülemelerinde pulmoner infiltrasyonlarda regresyon izlenmiştir.

Sonuç: ARDS, genellikle sepsis, aspirasyon, travma veya toksik inhalasyon gibi doğrudan veya dolaylı akciğer hasarına bağlı olarak gelişen ciddi bir klinik sendromdur. Bu olguda, hastanın herhangi bir enfeksiyon veya travma öyküsü olmaması, postoperatif dönemde aniden gelişen hipoksemi ve bilateral akciğer infiltrasyonlarının izlenmesi ARDS tanısını

desteklemiştir.Literatürde, inhaler anesteziklerin bazı hastalarda akut akciğer hasarı (ALI) ve ARDS gelişimine neden olabileceği belirtilmiştir. Desfluran, yaygın olarak kullanılan bir inhaler anestezik olmasına rağmen, hava yolu irritasyonu, bronkospazm ve pulmoner inflamasyon gibi komplikasyonlarla ilişkilendirilmiştir. Özellikle uzun süreli maruziyet veya yüksek doz kullanımı sonrası toksik etkiler belirgin hale gelebilir.Deneysel çalışmalarda, desfluranın oksidatif stres ve inflamatuvar yanıt üzerinden pulmoner inflamasyonu tetikleyebileceği gösterilmiştir. TNF-α, IL-6 ve IL-8 gibi proinflamatuvar sitokinlerin salınımını artırarak alveoler kapiller membran hasarına yol açabileceği bildirilmiştir. Bu olgu, desfluran maruziyetinin akciğer inflamasyonu ve endotel hasarı oluşturarak ARDS gelişiminde doğrudan rol oynayabileceğini göstermektedir.Postoperatif dönemde gelişen hipoksemi, pulmoner infiltrasyonlar ve solunum sıkıntısı varlığında, toksik gaz inhalasyonu ARDS etiyolojisinde mutlaka akılda tutulmalıdır. Erken tanı ve uygun tedavi stratejileri, hastaların prognozunu olumlu yönde etkileyebilir.Genel anestezi sonrası gelişen ARDS, multifaktöriyel etyolojiye sahip ciddi bir klinik tablodur. Bu olguda, desfluran maruziyetine bağlı direkt akciğer hasarının ARDS gelişiminde rol oynadığı düşünülmüştür.- İnhaler anestezikler, postoperatif dönemde beklenmeyen pulmoner komplikasyonlara yol açabilir.- Desfluran gibi ajanlar, bazı hastalarda akciğer inflamasyonu ve endotel hasarını tetikleyerek ARDS'ye neden olabilir.- Postoperatif hipoksemi ve infiltrasyon varlığında, toksik inhalasyon, enfeksiyon, aspirasyon ve pulmoner emboli gibi etiyolojiler hızlıca ayırt edilmelidir.- Erken tanı ve uygun tedavi ile hastaların prognozu olumlu yönde etkilenebilir.Bu vaka, anestezi sonrası gelişen ARDS'nin ayırıcı tanısında toksik gaz inhalasyonunun göz ardı edilmemesi gerektiğini vurgulamaktadır. Erken kortikosteroid ve destek tedavileri ile başarılı klinik sonuçlar elde edilebilir.

Anahtar Kelimeler: ARDS, Desfluran, İnflamasyon, Metilprednizolon

Kaynakça

1. Thompson BT, Chambers RC, Liu KD. Acute respiratory distress syndrome. N Engl J Med. 2017;377:562-72.

Yayın No: PS-236

İnhaler Anesteziklerin Nadir Bir Komplikasyonu:Desfluran Kaynaklı ARDS Olgusu

Ayşenur Sağ[1], Buğra Kerget[1], Kadir Çelik[1]

[1]Atatürk Üniversitesi Araştırma Hastanesi Göğüs Hastalıkları Anabilim Dalı

Ayşenur Sağ / Atatürk Üniversitesi Araştırma Hastanesi Göğüs Hastalıkları Anabilim Dalı

Giriş: Akut Solunum Sıkıntısı Sendromu (ARDS), kardiyojenik olmayan pulmoner ödem, şiddetli hipoksemi ve yaygın akciğer infiltrasyonları ile karakterize, mortalitesi yüksek bir klinik tablodur. Sepsis, aspirasyon, travma ve toksik inhalasyon gibi doğrudan veya dolaylı akciğer hasarı yapan faktörler etyolojide yer alır.Literatürde,inhaler anestezik ajanların da ARDS gelişimine katkıda bulunabileceği belirtilmiştir.Desfluran, düşük kan-gaz çözünürlüğü sayesinde hızlı indüksiyon ve uyanma sağlayan yaygın bir inhaler anesteziktir. Ancak bazı olgularda bronkospazm, hava yolu irritasyonu ve pulmoner inflamasyon gibi advers etkiler bildirilmiştir. Bu olgu sunumunda, postoperatif dönemde desfluran maruziyeti sonrası gelişen ARDS olgusu tartışılarak, inhaler anesteziklerin pulmoner komplikasyonlar açısından potansiyel riskleri ele alınacaktır.

Olgu: 22 yaşında kadın hasta, Kulak Burun Boğaz Kliniğinde endoskopik septoplasti ve konka redüksiyonu operasyonu geçirmiştir. Anestezi indüksiyonunda intravenöz ajanlar kullanılmış, idame anestezisi desfluran ile sağlanmıştır. Postoperatif 0. günde hastada öksürük, yaklaşık 200 cc parlak kırmızı renkli hemoptizi ve ani oksijen satürasyon düşüşü (%50 civarı) gelişmiştir.Fizik muayenede bilateral bazal raller saptanmıştır. Postoperatif 1. gün çekilen kontrastlı toraks BT'de, sağ orta lob ve sol lingular segmentin kısmen korunduğu, santral ağırlıklı buzlu cam dansiteleri ve konsolidasyonlar izlenmiştir. Ekokardiyografi normal sınırlarda değerlendirilmiş olup, kardiyojenik pulmoner ödem ekarte edilmiştir. Hastanın mevcut klinik ve radyolojik bulguları ARDS ile uyumlu bulunmuş ve hasta Göğüs Hastalıkları Kliniği'ne devredilmiştir.Hastaya 80 mg metilprednizolon başlanmış ve kademeli olarak azaltılmıştır. Antibiyoterapide sefazolin kesiliğ levofloksasin başlanmıştır. Takiplerinde oda havasında oksijen satürasyonu %95'e yükselmiş, hemoptizi tekrarlanmamış ve klinik iyileşme gözlenmiştir. İdame kortikosteroid tedavisi altında taburcu edilen hastanın takip görüntülemelerinde pulmoner infiltrasyonlarda regresyon izlenmiştir.

Postoperatif 1.GÜN Toraks BT

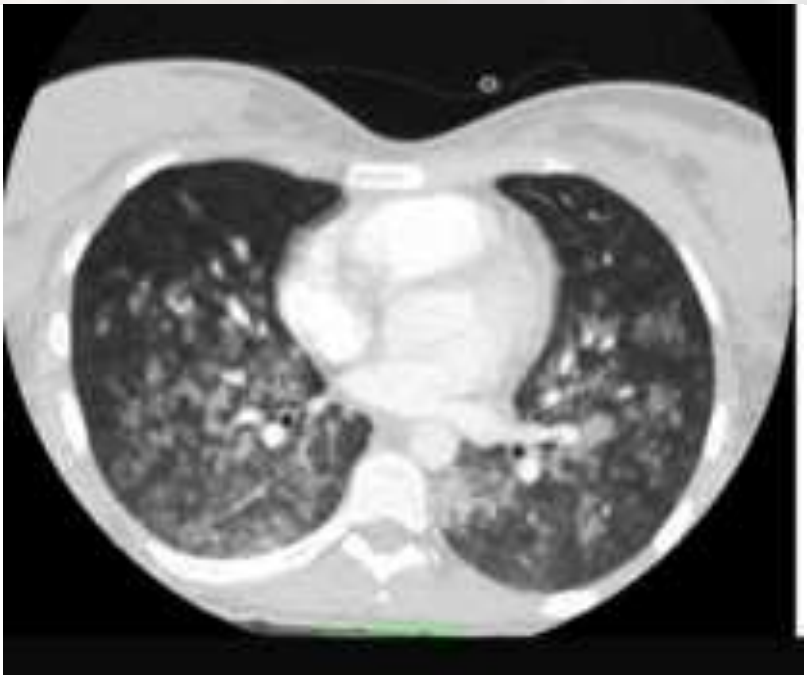

İdame Metilprednizolon Tedavisi sonrası kontrol BT

Sonuç: ARDS, genellikle sepsis, aspirasyon, travma veya toksik inhalasyon gibi doğrudan veya dolaylı akciğer hasarına bağlı olarak gelişen ciddi bir klinik sendromdur. Bu olguda, hastanın herhangi bir enfeksiyon veya travma öyküsü olmaması, postoperatif dönemde aniden gelişen hipoksemi ve bilateral akciğer infiltrasyonlarının izlenmesi ARDS tanısını desteklemiştir.Literatürde, inhaler anesteziklerin bazı hastalarda akut akciğer hasarı (ALI) ve ARDS gelişimine neden olabileceği belirtilmiştir. Desfluran, yaygın olarak kullanılan bir inhaler anestezik olmasına rağmen, hava yolu irritasyonu, bronkospazm ve pulmoner inflamasyon gibi komplikasyonlarla ilişkilendirilmiştir. Özellikle uzun süreli maruziyet veya yüksek doz kullanımı sonrası toksik etkiler belirgin hale gelebilir.Deneysel çalışmalarda, desfluranın oksidatif stres ve inflamatuvar yanıt üzerinden pulmoner inflamasyonu tetikleyebileceği gösterilmiştir. TNF-α, IL-6 ve IL-8 gibi proinflamatuvar sitokinlerin salınımını artırarak alveoler kapiller membran hasarına yol açabileceği bildirilmiştir. Bu olgu, desfluran maruziyetinin akciğer inflamasyonu ve endotel hasarı oluşturarak ARDS gelişiminde doğrudan rol oynayabileceğini göstermektedir.Postoperatif dönemde gelişen hipoksemi, pulmoner infiltrasyonlar ve solunum sıkıntısı varlığında, toksik gaz inhalasyonu ARDS etiyolojisinde mutlaka akılda tutulmalıdır. Erken tanı ve uygun tedavi stratejileri, hastaların prognozunu olumlu yönde etkileyebilir.Genel anestezi sonrası gelişen ARDS, multifaktöriyel etyolojiye sahip ciddi bir klinik tablodur. Bu olguda, desfluran maruziyetine bağlı direkt akciğer hasarının ARDS gelişiminde rol oynadığı düşünülmüştür.- İnhaler anestezikler, postoperatif dönemde beklenmeyen pulmoner komplikasyonlara yol açabilir.- Desfluran gibi ajanlar, bazı hastalarda akciğer inflamasyonu ve endotel hasarını tetikleyerek ARDS gelişimine neden olabilir.- Postoperatif hipoksemi ve infiltrasyon varlığında, toksik inhalasyon, enfeksiyon, aspirasyon ve pulmoner emboli gibi etiyolojiler hızlıca ayırt edilmelidir.- Erken tanı ve uygun tedavi ile hastaların prognozu olumlu yönde etkilenebilir.Bu vaka, anestezi sonrası gelişen ARDS'nin ayırıcı tanısında toksik gaz inhalasyonunun göz ardı edilmemesi gerektiğini vurgulamaktadır. Erken kortikosteroid ve destek tedavileri ile başarılı klinik sonuçlar elde edilebilir.

Anahtar Kelimeler: ARDS, Desfluran, İnflamasyon, Metilprednizolon

Kaynakça

Yayın No: PS-237

Myastenia Gravesli Pulmoner Tromboemboli Olgusu

Buket Selen Şahin[1], Emine Şebnem Durmaz[2], Şermin Börekçi[1]

[1]İstanbul Üniversitesi- Cerrahpaşa, Cerrahpaşa Tıp Fakültesi, Göğüs Hastalıkları Anabilim Dalı, İstanbul
[2]İstanbul Üniversitesi- Cerrahpaşa, Cerrahpaşa Tıp Fakültesi, Radyoloji Anabilim Dalı, İstanbul

Buket Selen Şahin / İstanbul Üniversitesi- Cerrahpaşa, Cerrahpaşa Tıp Fakültesi, Göğüs Hastalıkları Anabilim Dalı, İstanbul

Giriş: Myastenia Graves (MG) postsinaptik nikotonik asetikolin reseptörlerine karşı gelişen otoantikorların neden olduğu nöromüsküler iletim kusuru ile ilerleyen kronik otoimmün bir hastalıktır. Myastenia Graves'in en sık görülen solunumsal bulgusu solunum kaslarının tutulumu ile kronik solunum yetersizliğidir. Olgumuz, MG tanılı bir hastada akut solunum yetersizliğine sebep olan bir pulmoner emboli olgusudur.

Olgu: 67 yaşında erkek hasta 1 haftadır artan dispne (mMRC-2), sağ taraflı göğüs ağrısı ve 3 gündür eşlik eden hemopteik kraşe şikayetleri ile başvurdu. Bilinen tip 2 diabetus mellitus ve MG tanılı hasta, 25 gün önce MG için ritüksimab tedavisi almıştı. Solunumsal semptomları ritüksimab tedavisinden 15 gün sonra ortaya çıkmaya başlamıştı. Geçirilmiş tüberküloz ve COVID-19 öyküsü yoktu. Daha önce hiç sigara kullanmamıştı. Fizik muayenesinde oda havasında saturasyonu %97, kan basıncı 156/95 mmHg , kalp tepe atımı 68/dk, ateş 36.3 C° idi. Solunum seslerinde dinlemekle sağ taraflı ekspiryum başı wheeze işitilmişti. Laboratuvar testlerinde CRP 50,08 mg/L , D-dimer 3,1 mikrogram/mL idi.Kalan incelemeler normal sonuçlanmıştı . Kontrastlı toraks bilgisisayarlı tomografide (BT) sağ interlober pulmoner arterden başlayan üst orta alt segmental dallara uzanan dolum defekti, sol üst lob pulmoner segmentel arter dallarında parsiyel dolum defekti ve sağ akciğer orta lob lateral segmentte majör fissüre oturan santrali lüsen periferinde buzlu cam dansitesi gözlenen üçgen tabanlı konsolidasyon (infarkt?) izlendi (Resim-1). Bilateral alt ekstremite venöz doppler ultarasonografide sağ uyluk distalinden popliteal vene uzanan, kruris proksimalinde derin krural venlerde kompresyona yanıt alınamamış olup DVT ile uyumluydu. Etiyolojiye yönelik malignite taraması için çekilen onkolojik PET(F-18 FDG)'de malignite bulgusu saptanmadı. Trombofili panelinde mutasyon saptanmadı. Hastanın yatışı sırasında enoksaparin sodyum 1 mg/kg 2x1 dozunda antikoagülan tedavisine başlandı. Takiplerinde stabil seyreden hasta direkt etkili oral antikoagülana geçilerek (rivoroksaban) taburcu edildi.

Resim-1

Kontratlı Toraks BT'de sağ interlober pulmoner arterden başlayan üst orta alt segmental dallara uzanan dolum defekti

Sonuç: Akut solunum sıkıntısı ile gelen her myastenia gravesli tanılı hastada MG krizi ya da solunum kası tutulumu ile birlikte pulmoner tromboemboli gibi solunum yetersizliğine sebep olabilecek akut patolojiler de değerlendirilmelidir.

Anahtar Kelimeler: myastenia graves, pulmoner tromboemboli, akut solunum yetmezliği

Kaynakça

1. Estephan EP, Baima JPS, Zambon AA. Myasthenia gravis in clinical practice. Arq Neuropsiquiatr. 2022 May;80(5 Suppl 1):257-265.
2. Claytor B, Cho SM, Li Y. Myasthenic crisis. Muscle Nerve. 2023 Jul;68(1):8-19.
3. Lin S, Wang Y, Guan W, Shi Y. Pulmonary embolism caused by myasthenia gravis: A case report. Medicine (Baltimore). 2018 Dec;97(49):e13578.
4. Özakın E. Et Al. Is Every Respiratory Failure a Myasthenic Crisis. Osmangazi Journal of Medicine. 2015 Sep; 37(3):28-30.

Yayın No: PS-239

Postcovid Fibroziste antifibrotik ilaçların rolü; vaka raporu

Begüm Ergan[1], Çisem Kalyoncu Sarıoğlu[1]

[1]Dokuz Eylül Üniversitesi Hastanesi

Çisem Kalyoncu Sarıoğlu / Dokuz Eylül Üniversitesi Hastanesi

Giriş: Covid19 nedeni ile Dokuz Eylül Üniversitesi hastanesine başvurmuş 37 yaş erkek hastayı bildiriyoruz. Hastaneye yatışı sırasında akut solunum sıkıntısı gelişmişti ve iki kere ileri solunum desteğine ihtiyaç duymuştu. Sonrasında eve taburculuğunda Postcovid fibrozis nedeni ile uzun süreli oksijen tedavisi verilmişti. Akut fazdan sonra nintedanib tedavisinden 12 hafta sonra oksijen ihtiyacında azalma ve sonra SFT ve DLCO testlerinde artma ve görüntülemede regresyon tespit edilmişti.

Olgu: 37 yaşında erkek hasta, rituximab tedavisinden iki hafta sonra yüksek ateş, halsizlik ve nefes darlığı şikayetleriyle dış merkeze başvurmuştu. Hastanın bilinen nöromusküler hastalığı dışında başka bir komorbiditesi bulunmamakta olup, 8 yıldır exsmoker idi. COVID-19 PCR testi pozitif sonuçlanmış ve favipravir tedavisi ve iv dekort ile evde izlenmişti. Hasta, şikayetlerinin geçmemesi nedeniyle Nisan 2021'de Dokuz Eylül Üniversitesi acil servisine desatüre olarak başvurmuştu.Solunum muayenesinde bilateral velcro raller duyulmuştu. Toraks BT, COVID-19 pnömonisi ile uyumlu bulgular göstermiştir. Hastaya 80 mg kortikosteroid ve favipravir tedavisi başlanarak 10 gün süresince tedavi edilmiştir. Ancak, oksijen ihtiyacı artmış ve yoğun bakıma alınmıştır.Bu bir aylık süreçte hastanın çoklu kere servise devredilip yoğun bakıma yeniden alınması high flow desteğinde izlenmesi, IVIG ve pulse steroid tedavisine kadar gidilmesi gerekmiştir.27 Mayıs'ta hastanın durumu düzelmiş ve oksijen tedavisi ile taburcu edilmiştir. Post-COVID fibrozis tanısıyla göğüs hastalıkları polikliniğine yönlendirilmiştir.Hastanın tedavi süreci boyunca, kortikosteroid dozunun azaltılması sırasında solunum sıkıntısı artmış ve tedaviye devam edilmiştir. 8 mg kortikosteroid tedavisi ve oksijen desteğine rağmen, hastanın nefes darlığı devam etmesi üzerine eylül 2021'de hastaya antifibrotik tedavi konsey kararı ile başlanmış ve tedaviyle birlikte oksijen ihtiyacı azalmıştır. Aralık 2021'de steroid tedavisi tamamen kesilmiş ve sadece nintedanib ile devam edilmiştir.Sonraki izlemde hastanın solunum fonksiyon testi değerlerinde iyileşme gözlemlenmiştir. 20 Ekim 2021 SFT; FEV1: %55, FVC: %55, DLCO: %42 olarak kaydedilmiştir. 27 Nisan 2022'de yapılan testlerde FEV1: %63, FVC: %65, DLCO: %50 olarak ölçülmüştür.Hasta, tedaviye olumlu yanıt vererek, artık oda havasında yürüyebilen ve kendi işlerini görebilen bir durumda olup, halen göğüs hastalıkları polikliniğinde takip edilmektedir.

22.04.21 Yoğun bakımdaki Toraks BT

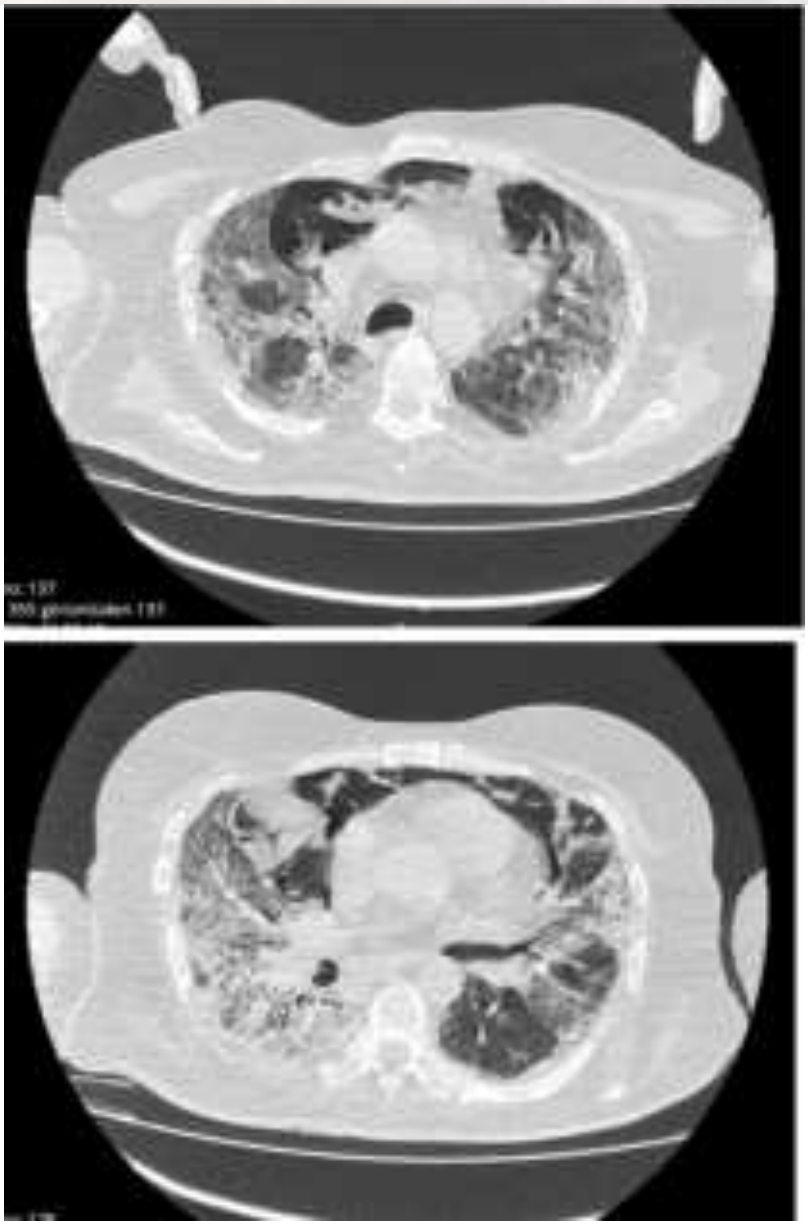

22.04.21 Yoğun bakımdaki Toraks BT

05.08.2021 antifibrotik öncesi Toraks BT

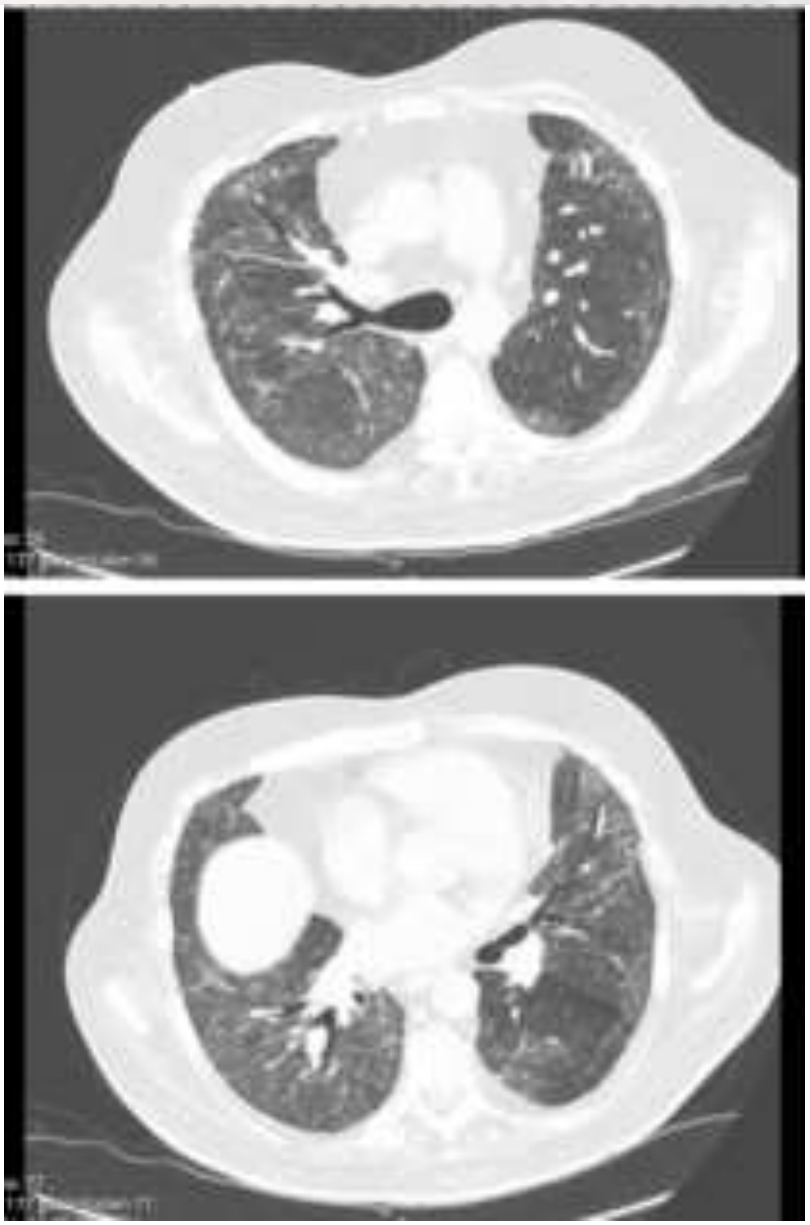

05.08.2021 antifibrotik öncesi Toraks BT

01.12.2024 Antifibrotik Kullanırken Toraks BT

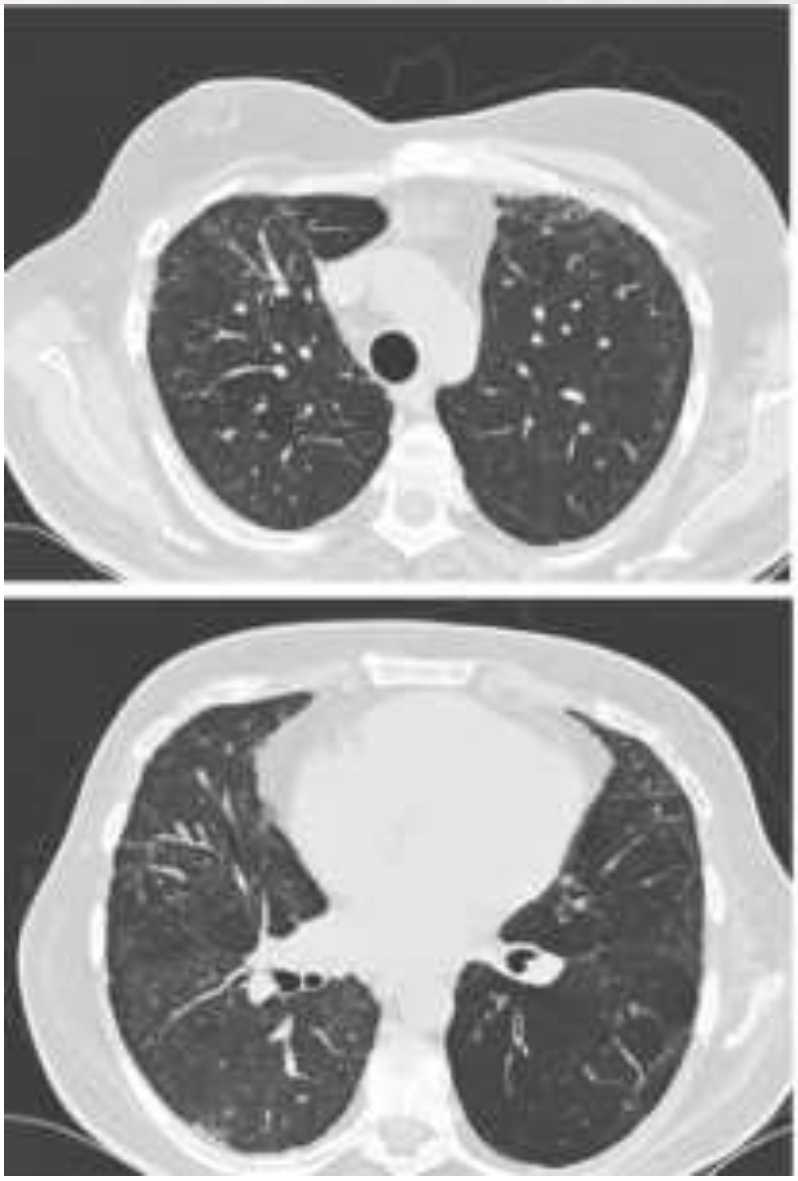

01.12.2024 Antifibrotik Kullanırken Toraks BT

Sonuç: SARS-CoV-2 enfeksiyonu sonrası, alveolar yapıda kollajen birikimi ve hücresel aktivitenin artması, interstisyel akciğer hastalığı (İAH) ve fibroza yol açabilir. COVID-19 sonrası fibroz gelişme prevalansı, idiopatik pulmoner fibrozis (IPF) prevalansından yaklaşık 30 kat daha yüksek olduğu öngörülmektedir(1,2,3). COVID-19 hastalarında, vasküler endotelyal büyüme faktörü (VEGF), platelet kaynaklı büyüme faktörü (PDGF) ve fibroblast büyüme faktörü (FGF) gibi pro-fibrotik ajanların yüksek düzeyde olduğu gözlemlenmiş ve bu da Nintedanib'in tedavi potansiyelini düşündürmüştür(4). Pirfenidon ve Nintedanib, SARS-CoV-2 sonrası fibrozisin

tedavisi için araştırılmaktadır, ancak mevcut çalışmalar çoğunlukla gözlemsel olup sınırlı hasta sayısına dayanmaktadır.2024 yılı Mayıs ayında yayımlanan bir derlemede, COVID-19 sonrası fibrozis üzerine yapılan çalışmalar incelenmiş ve antifibrotik tedavinin yalnızca %2 hastaya verildiği, ancak tedavi edilen hastaların %70'inde radyolojik iyileşme görüldüğü bildirilmiştir(5,6). Diğer bir çalışmada, entübasyon gerektiren solunum yetmezliği nedeniyle yatışı yapılan üç hastada, Nintedanib tedavisinin ardından radyolojik iyileşme gözlenmiştir. Bu bulgular, Nintedanib'in akciğer iltihabını modüle etme ve iyileşmeyi teşvik etme potansiyelini desteklemektedir(7). Ayrıca, steroid ve Nintedanib tedavisi gören bir hastada, oksijen ihtiyacının 4 L/dk seviyesine düştüğü bildirilmiştir(8). Sonuç olarak, post-COVID fibrozisinin tedavisinde antifibrotik ilaçların etkinliği ortaya konulmuş olsa da, daha geniş ve kapsamlı klinik çalışmalar gereklidir.

Anahtar Kelimeler: Post-covid fibrozis, antifibrotik, high flow

Kaynakça

- 1.Dinnon K.H., III, Leist S.R., Okuda K., Dang H., Fritch E.J., Gully K.L., De la Cruz G., Evangelista M.D., Asakura T., Gilmore R.C., et al. A model of persistent post SARS-CoV-2 induced lung disease for target identification and testing of therapeutic strategies. Natl. Inst. Health. 2022 doi: 10.1101/2022.02.15.480515. [DOI] [PMC free article] [PubMed] [Google Scholar]
- 2.Bazdyrev E., Rusina P., Panova M., Novikov F., Grishagin I., Nebolsin V. Lung Fibrosis after COVID-19, Treatment Prospects. Pharmaceuticals. 2021;14:807. doi: 10.3390/ph14080807.[DOI] [PMC free article] [PubMed] [Google Scholar]
- 3.Al-Kuraishy H.M., Batiha G.E.-S., Faidah H., Al-Gareeb A.I., Saad H.M., Simal-Gandara J. Pirfenidone and post-Covid-19 pulmonary fibrosis: Invoked again for realistic goals. Inflammopharmacology. 2022;30:2017–2026. doi: 10.1007/s10787-022-01027-6. [DOI] [PMC free article] [PubMed] [Google Scholar]
- 4. Alrajhi N.N. Post-COVID-19 pulmonary fibrosis: An ongoing concern. Ann. Thorac. Med. 2023;18:173–181. doi: 10.4103/atm.atm_7_23. [DOI] [PMC free article] [PubMed] [Google Scholar
- 5. Chianese M, Screm G, Salton F, Confalonieri P, Trotta L, Barbieri M, Ruggero L, Mari M, Reccardini N, Geri P, Hughes M, Lerda S, Confalonieri M, Mondini L, Ruaro B. Pirfenidone and Nintedanib in Pulmonary Fibrosis: Lights and Shadows. Pharmaceuticals (Basel). 2024 May 30;17(6):709. doi: 10.3390/ph17060709. PMID: 38931376; PMCID: PMC11206515.
- 6. Kerget B., Çil G., Araz Ö., Alper F., Akgün M. Comparison of two antifibrotic treatments for lung fibrosis in post-COVID-19syndrome: A randomized, prospective study. Med. Clin. 2023;160:525–530. doi: 10.1016/j.medcli.2022.12.021. [DOI] [PMC free article] [PubMed] [Google Scholar]
- 7. Ogata H., Nakagawa T., Sakoda S., Ishimatsu A., Taguchi K., Kadowaki M., Moriwaki A., Yoshida M. Nintedanib treatment for pulmonary fibrosis after coronavirus disease

2019. Respirol. Case Rep. 2021;9:e00744. doi: 10.1002/rcr2.744. [DOI] [PMC free article] [PubMed] [Google Scholar]

8. Zhou X., Yang D., Kong X., Wei C., LvQiu S., Wang L., Lin Y., Yin Z., Zhou Z., Luo H. Case report: Pirfenidone in the treatment of post-COVID-19 pulmonary fibrosis. Front. Med. 2022;9:925703. doi: 10.3389/fmed.2022.925703. [DOI] [PMC free article] [PubMed] [Google Scholar]

Yayın No: PS-241

DİYAFRAM EVANTRASYONUNDAN SOLUNUM GÜÇLÜĞÜNE

AHMET AKTAŞ[1], HANİFİ YILDIZ[1], FATMA BETÜL ALDEMİR[1]

[1]VAN YÜZÜNCÜYÜL ÜNİVERSİTESİ TIP FAKÜLTESİ DURSUN ODABAŞ TIP MERKEZİ

AHMET AKTAŞ / VAN YÜZÜNCÜYÜL ÜNİVERSİTESİ TIP FAKÜLTESİ DURSUN ODABAŞ TIP MERKEZİ

Giriş: Diyafram, vücudun en önemli inspirasyon kasıdır ve ayrıca karın ve göğüs boşlukları arasında mekanik bir bariyer görevi görür. Diyafram evantrasyonu, kasın fibroelastik doku ile değiştirildiği diyaframın bir kısmının veya tamamının incelmesidir. Diyafram evantrasyonu olan hastalarda tanımlanan semptomlar arasında ortopne, dispne, uyku bozukluğu semptomları yer almaktadır. Diyafram innervasyonunu, kasılma kas fonksiyonunu veya göğüs duvarına mekanik bağlantıyı etkileyen herhangi bir hastalık diyafram disfonksiyonuna neden olabilir. Diyafram disfonksiyonunun tanısı, statik ve dinamik görüntüleme testlerine ve akciğer fonksiyonu ve frenik sinir uyarım testlerine dayanır.

Olgu: 50 yaşında erkek hasta yaklaşık üç aydır olan uzanmakla başlayan nefes darlığı,hızlı soluk alıp verme ve solunum güçlüğü nedeniyle uykuya dalamama şikayeti ile başvurdu. Belirgin öksürük balgam şikayeti yoktu. Özgeçmişinde koroner arter hastalığı ve astım tanısı mevcuttu. 3 ay önce kardiyak anjiografi öyküsü mevcuttu. Sigara kullanım öyküsü yoktu. Fizik muayenede oda havasında spo2 %85, kan basıncı: 110/60 mmHg, soluk sayısı 28 soluk/dakika, vücut ısısı normal sınırlarda idi. Hastanın uzanmakla başlayan takipnesi gözlendi. Oskültasyonda bilateral bazallerde inspiratuar ral duyuldu. Bilateral pretibial ödemi yoktu. Arteryel kan gazında PO2 :49.8 mmHg, SO2 %86 ölçüldü, diğer laboratuar değerlerinde belirgin patolojik bulgu dikkati çekmedi. Posterior-anterior grafide sol akciğerde volümde azalma dikkati çekti. Her iki diyafram hattı arasındaki mesafenin sol taraf lehine arttığı izlendi. Sağ akciğer alt zonda atelektaziyi düşündüren lineer opasite artışı mevcuttu. Toraks bt de bilateral diyafram sınırının yükseldiği, bilateral alt loblarda plevraya uzanım gösteren atelektazik alanlar gözlendi. Yapılan sniff testi sonucunda diyafram hareketlerinde frenik sinir felcini düşündürecek patolojiye rastlanmadı. Kardiyoloji konsültasyonu sonucu hastada mevcut semptomlarını açıklayacak kardiyak patoloji düşünülmedi. Hastanın mevcut solunum sıkıntısını aydınlatmak için yapılan etyolojik incelemeler sonucu hastanın şikayetlerinin bilateral alt loblarda plöroparankimal atelektazik çekintilerle birlikte bilateral diyafram evantrasyonuna bağlı olduğu düşünüldü. Hastaya sağlanan non invaziv mekanik ventilasyon desteği sonrası uzanma halinde takipnede belirgin gerileme ve spo2 de yükselme saptandı.

RESİM 1

Posterior-anterior grafide sol akciğer volümünde azalma, sol tarafta belirgin olmak üzere bilateral diyafram sınırının yükseldiği izlenmekte.

RESİM 2

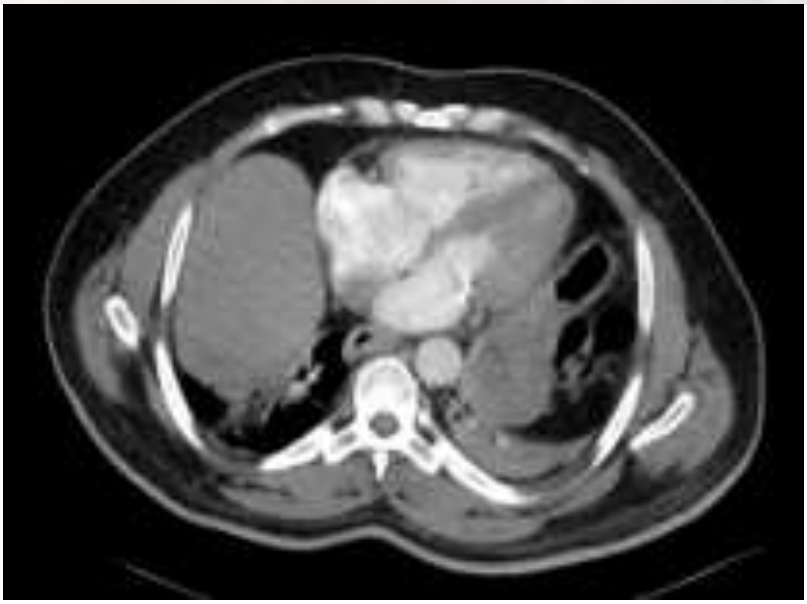

Toraks bt de bilateral alt loblarda plevraya uzanım gösteren atelektazik alanlar izlenmekte.

RESİM 3

Toraks bt de bilateral diyafram sınırında yükselme ve atelektazik alanlar izlenmekte.

Sonuç: Diyafram evantrasyonu çoğunlukla edinilmiş olarak görülür. Kas inervasyonu, kasılma disfonksiyonu ve göğüs duvarı ile olan mekanik bağlantıyı etkileyen bir patolojide görülebilmektedir. Birçok hastada diyafram eventrasyonu asemptomatik seyretse de bazı olgularda solunum güçlüğüne sebep olabilmektedir. Bu olguda diyafram evantrasyonunun solunum güçlüğü,

ortopne ve uyku bozukluğuna sebep olabileceğini ve non invazif mekanik ventilasyon desteğinin bu hastalarda yararlı bir tedavi yöntemi olabiliceğini sunmak istedik.

Anahtar Kelimeler: diyafram, ortopne, mekanik ventilasyon

Kaynakça

https://pubmed.ncbi.nlm.nih.gov/30509855/

Yayın No: PS-242

AĞIR ARDS TABLOSU İLE BAŞVURAN LEGİONELLA PNÖMONİ OLGUSU

Şule ŞEN[1], Eslem GÜL[1], Aslıhan YALÇIN[1], Sibel YURT[1], Ayşe BAHADIR[1], Mehmet Akif ÖZGÜL[1]

[1]Başakşehir Çam ve Sakura Şehir Hastanesi Göğüs Hastalıkları ve Solunum Yoğun Bakım Kliniği

Şule ŞEN / Başakşehir Çam ve Sakura Şehir Hastanesi Göğüs Hastalıkları ve Solunum Yoğun Bakım Kliniği

Giriş: Legionella pneumophilia, yoğun bakım ünitesine yatış gerektiren en yaygın atipik pnömoni etkenlerinden biridir. İlk kez 1976 yılında tanımlanmış olup, kontamine aerosoller ve kontamine sularla bulaş olmaktadır. Nonspesifik klinik bulgulara, radyolojik özelliklere sahip olması ve özel laboratuvar testlerine ihtiyaç olması nedeni ile tanısı kolay konulamamaktadır.Bu yazıda, viral pnömoni ilişkili ağır ARDS (Akut Respiratuar Distres Sendromu) ön tanısı ile kliniğimize sevk edilen Lejyonella pnömoni olgusunu sunmayı amaçladık.

Olgu: 46 yaşında erkek hasta, 1 haftadır devam eden üşüme-titreme, ateş, öksürük ve kas ağrıları şikayeti ile acile başvurdu. Özgeçmişinde 45 paket/yıl sigara öyküsü dışında ek özellik yoktu. Hastanın temizlik görevlisi olarak çalıştığı ve 10 gün önce paslı bir havuz temizliği yaptığı ve havuzu temizledikten sonra klorlayıp beklemeden havuzda yüzdüğü öğrenildi. Fizik muayenesinde; Ateş: 38°C, solunum sayısı 42/dk, 10 lt/dk basit maske ile satürasyonun % 82, oskültasyonda bilateral ralleri olduğu saptandı. Hastaya yoğun bakım endikasyonu konularak yoğun bakımımıza yatırıldı. Laboratuvar bulgularında; CRP: 491 mg/L, Prokalsitonin 3.62 ng/ mL, Sodyum 126 mEq/ L, Alt 87 U/L, Ast 167 U/L olarak saptandı. Posteroanterior akciğer grafisinde, solda daha fazla olmak üzere bilateral yamasal infiltrasyon alanları izlendi (Şekil 1). Tomografi'de bilateral yama tarzı infiltrasyon alanları izlendi (Şekil 2).Radyolojik ve klinik bulguları viral pnömoni ile uyumlu olduğu için hastaya tamiflu 2x75 mg, piperasilin-tazobaktam 3x4.5 gr, klaritromisin 2x500 mg başlandı.Anamnezinde havuz temizliği olması, pnömoniye eşlik eden transaminaz yüksekliği ve hiponatremi saptanması nedeniyle idrarda Lejyonella antijeni gönderildi. Aralıklı NIMV ve HFNO ile takip edilen hasta yatışının 3. gününde oksijen ihtiyacının ve solunum sıkıntısının artması nedeniyle entübe edildi. İdrarda legionella antijeni pozitif, solunum yolu viral testleri negatif olarak sonuçlandı ve kültürlerinde üreme saptanmadı. Tedavisi Levofloksasin ile yeniden düzenlendi. Ventilatör stratejileri ile P/F oranı < 150 altında seyredince, 3 gün pron pozisyonunda izlendi.Medikal tedaviye alınan yanıt ile birlikte hasta entübasyonunun 13. gününde başarılı bir şekilde extübe edildi.Klinik ile birlikte radyolojik düzelme olduğu izlendi

(Şekil 3). Yoğun bakım endikasyonu kalmayan hasta servise devir edildikten sonra servisten taburcu edildi.

ŞEKİL 1

Başvuru PA Akciğer grafisi

ŞEKİL 2

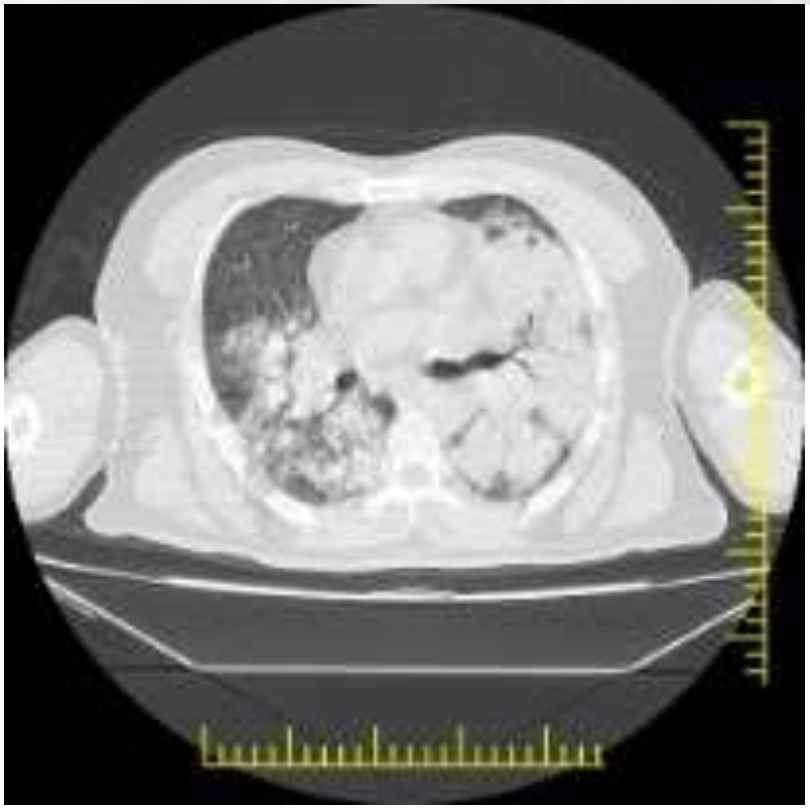

Tomografi Görüntüsü

ŞEKİL 3

Tedavi Sonrası Kontrol PAAG

Sonuç: Lejyonella türleri, toplum kökenli pnömoni tanısı ile takip edilen hastalarda saptanan en yaygın üç organizmadan biridir. Doğal su kaynakları, şehir su şebekesi, klima sistemleri, solunum cihazları, duş başlıklarında kolayca çoğalabilirler. Klinik, radyolojik olarak diğer pnömonilerden ayırmak mümkün değildir. Tanı için öncelikle şüphe sonra anamnezde saptanan ayırıcı özellikler ve laboratuvar bulguları önemlidir. Altın standart tanı yöntemi kültürde etkenin üretilmesidir. Tanıda kullanılan idrarda antijen testi, sadece L. pneumophila serogrup 1'i gösterir ve pnömoni olgularının %85'i serogrup 1'e bağlı gelişir. Yöntemin sensitivitesi %70, spesifitesi %100 'dür. Tedavide kinolonlar ve makrolidler ilk seçenek ilaçlardır. Sonuç olarak risk faktörü olan hastalarda atipik pnömoni kliniği, serum sodyum düşüklüğü gibi uyarıcı faktörlerin varlığında ayırıcı tanıda Lejyonella akla gelmelidir, tedaviye erken başlamanın mortalite üzerine olumlu etkisi mevcuttur.

Anahtar Kelimeler: Lejyonella, viral pnömoni, ARDS

Kaynakça

1. Amerikan Torasik Derneği. Hastane kaynaklı, ventilatörle ilişkili ve sağlık hizmetiyle ilişkili pnömonisi olan yetişkinlerin yönetimine yönelik kılavuzlar. *Am J Respir Crit Care Med* . 2005. 171:388-416.
2. Bülbül Y, Özlü T. Erişkinlerde toplumda gelişen pnömoni tanı ve tedavi uzlaşı raporu. Türk Toraks Dergisi 2009; Haziran, Cilt 10, Ek 9 .
3. Kohler RB, Winn WC Jr, Wheat LJ. Onset and duration of urinary antigen excretion in Legionnaires disease. J Clin Microbiol 1984; 20: 605-7.

ULUSLARARASI KATILIMLI
TÜRK TORAKS DERNEĞİ
28. YILLIK KONGRESİ
23-27 Nisan 2025 Susesi Luxury Resort Otel, Antalya
TÜRK TORAKS DERNEĞİ

Yayın No: PS-244

BİR TİROZİN KİNAZ İNHİBİTÖRÜ OLAN BOSUTİNİBE BAĞLI GELİŞEN AKCİĞER TOKSİSİTESİ OLGUSU

Büşra Nur Güven[1], Eslem Gül[1], Aslıhan Yalçın[1], Sibel Yurt[1], Ayşe Bahadır[1], Mehmet Akif Özgül[1]

[1]Başakşehir Çam ve Sakura Şehir Hastanesi Göğüs Hastalıkları ve Solunum Yoğun Bakım Kliniği

Büşra Nur Güven / Başakşehir Çam ve Sakura Şehir Hastanesi Göğüs Hastalıkları ve Solunum Yoğun Bakım Kliniği

Giriş: Giderek artan sayıda ilacın akciğerler üzerine toksik etkileri olabileceği ortaya çıkmaktadır. Sıklıkla parankim yapısında hasar oluştuğu bilinse de spesifik bir klinik ya da radyolojik belirtecinin olmaması tanıda güçlüklere neden olur. Klinik olarak hafif seyirli olabileceği gibi mortalite ile de sonuçlanabilir. Bosutinib; kronik myeloid lösemi(KML) tedavisinde kullanılan bir tirozin kinaz inhibitörüdür. Tirozin kinaz inhibitörleri ile ilgili bilinen pulmoner yan etkiler mevcuttur ancak Bosutinib ilişkili nadir bildiri mevcuttur. Bu yazıda mükerrer pnömoni sebebiyle aldığı tedavilerden fayda görmediği için kliniğimize yatırılan ve Bosutinib ilişkili akciğer toksisitesi tanısı koyduğumuz olguyu sunmayı amaçladık.

Olgu: 70 yaş erkek hasta, nefes darlığında artma şikayeti ile acil servise başvurmuş. Tip II solunum yetmezliği ve pnömoni tanıları ile yoğun bakım ünitemize yatırıldı. Özgeçmişinde ;KOAH, Tip 2 DM, koroner arter hastalığı, KML tanıları ve 45 paket/yıl sigara öyküsü mevcuttu.1 ay öncesinde de sağ akciğerde pnömoni sebebiyle hastane yatışı olduğu fakat tedavilerden fayda görmediği , şikayetlerinin devam ettiği öğrenildi. Fizik muayenede; bilinç açık oryante-koopere, 4 lt/dk basit maske ile SO2 %94 , TA:80/50 mmHg, Nabız:69/dk olduğu ve oskültasyonla sağ skapula altı inspiratuar ince-orta ral duyuldu. Laboratuar bulgularında; CRP:12.5 mg/l , WBC:9.679/L, Kreatinin:1.28 mg/dl, Üre 102 mg/dl idi. AKG'nda pH:7.27, pCO2:68 mmHg, SO2 %92 Po2:67 mmHg, Hco3:31.1 mEq/L, laktat 2.5 olarak saptandı. Akciğer grafisinde, sağ parakardiyak infiltrasyon ve sinüs küntlüğü mevcuttuTomografide sağ üst lob ve her iki akciğer alt loblarda belirgin buzlu cam alanları ve sağda 2 cm solda ise yaklaşık 1cm plevral sıvı izlendi(Şekil 1). Seftriakson 1x2gr, Klaritromisin 2x500 mg ile düzenlenmiş olan antibiyoterapisine devam edildi, NIMV desteği uygulandı. Balgam kültürü ve solunum yolu viral paneli negatif olarak sonuçlandı, akut faz reaktanları negatif idi. İlaç akciğeri şüphesi ile, Hematoloji görüşü de alınarak halen kullanmakta olduğu Bosutinib kesildi, 80 mg/gün steroid başlandı. Bronkoskopik değerlendirmede patolojik bulgu yoktu, sağ üst ve alt lobdan bronkoalveoler lavaj alındı, hücre sayımı ve flowsitometri çalışıldı, nötrofil hakimiyeti mevcuttu, CD4/CD8 :0,6 saptandı(Şekil 2). Sol plevra

sıvısından gönderilen örnek eksuda niteliğinde idi, sitolojik incelemesinde lenfosit hakimiyeti saptandı, Bosutinib toksisitesi ile uyumlu olduğu düşünüldü. İlacın kesilmesinden yaklaşık 72 saat sonra sonra hastanın solunum sıkıntısı geriledi, çekilen akciğer grafisinde(Şekil 3)belirgin regresyon görüldü. Yatışının 9.gününde yoğun bakım ihtiyacı kalmayan hasta servise devredildi, takiplerinde eve taburcu edildi.

Şekil1

Hastanın geliş postero-anterior grafisi ve toraks bt'si

Şekil 2

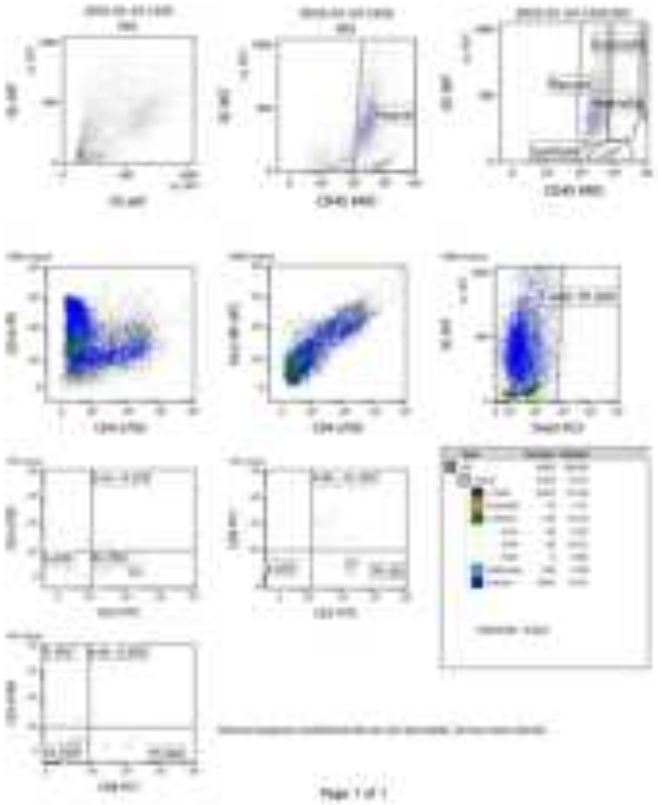

Hastanın BAL sonucu

Şekil 3

Hastanın çıkış postero-anterior grafisi

Sonuç: Spesifik bir radyolojik ve klinik bulgusu olmaması sebebiyle ilaç ilişkili akciğer hastalıklarının kesin tanısını koymak oldukça zordur. Bu noktada klinisyenin şüphelenmesi oldukça önemlidir. Bizim olgumuzda plevra sıvısının lenfositik eksuda olması, Bosutinib kesildikten sonra klinik ve radyolojik iyileşme tanımızı doğrulamaktadır.Tirozin kinaz inhibitörleri ile tedavi edilen hastalarda dispne, non prodüktif öksürük ve radyolojik olarak plevra sıvısı varlığı akciğer toksisitesini akla getirmelidir.

Anahtar Kelimeler: İlaç akciğeri, Bosutinib, Tirozin kinaz inhibitörü, Akciğer toksisitesi

Kaynakça

1. IRMAK, İ., ERNAM, D., AKTÜRK, Ü. A., KABADAYİ, F., ÖZGEN, H., AKBAY, M. Ö., OĞUR, E., GÖRGÜNER, A. M. (2016). İlaca Bağlı Akciğer Hastalığı: İki Olgu Sunumu. Respiratory Case Reports, 5(2),112-116.

2. Watanabe, N., Takaku, T., Tsukune, Y., Yasuda, H., Ochiai, T., Yamada, K., Nakazawa, H., Hotta, S., Nishimaki, T., Takagi, H., Takahashi, K., Komatsu, N., & Ando, M. (2022). Bosutinib-induced lung injury: a report of two cases and literature review.

International journal of hematology, 115(6), 902–905.

3. Weatherald, J., Bondeelle, L., Chaumais, M. C., Guignabert, C., Savale, L., Jaïs, X., Sitbon, O., Rousselot, P., Humbert, M., Bergeron, A., & Montani, D. (2020). Pulmonary complications of Bcr-Abl tyrosine kinase inhibitors. The European respiratory journal, 56(4), 2000279.

4. Jutant, E. M., Meignin, V., Montani, D., Tazi, A., Rousselot, P., & Bergeron, A. (2017). Bosutinib-related pneumonitis. The European respiratory journal, 50(3), 1700930.

Yayın No: PS-245

İzole Trakeal Relapsing Polikondrit: Çocukluk Çağında Nadir Bir Solunum Yetmezliği Nedeni

Emine Altay Tanyer[1], Ebru Yalçın[1], Nursun Özcan[2], Erdal Sağ[3], Umay Kavgacı[1], Selman Kesici[4], Ulaş Kumbasar[5], Seza Özen[3], Uğur Özçelik[1]

[1]Hacettepe Üniversitesi, Çocuk Göğüs Hastalıkları Bilim Dalı
[2]Hacettepe Üniversitesi, Radyoloji Anabilim Dalı
[3]Hacettepe Üniversitesi, Çocuk Romatoloji Bilim Dalı
[4]Hacettepe Üniversitesi, Çocuk Yoğun Bakım Bilim Dalı
[5]Hacettepe Üniversitesi, Göğüs Cerrahisi Anabilim Dalı

Emine Altay Tanyer / Hacettepe Üniversitesi, Çocuk Göğüs Hastalıkları Bilim Dalı

Giriş: Tip 1 diyabetes mellitus tanılı 5 yaşında kız hasta solunum sıkıntısı nedeniyle hastanemize sevk edildi. Öyküsünden 1,5 ay önce halsizlik, sık idrara çıkma şikayeti başladığı, 20 gün önce halsizlik ve solunum sıkıntısı ile başvurduğu dış merkezde diyabetik ketoasidoz tanısı alarak 15 gün yatırılarak izlendiği ve insülin tedavisi başlandığı öğrenildi. Taburcu olduktan1 hafta sonra tekrar başlayan solunum sıkıntısı ve bilinç kaybı gelişmesi üzerine hastaneye yatırıldığı, toraks bilgisayarlı tomografi (BT)'sinde trakea lümeninde T2-T4 vertebra düzeyinde daha belirgin olmak üzere düzensizlik-stenoz ile uyumlu görünüm raporlandığı, rijid bronkoskopisinde trakea distal kısımdan başlayıp karinaya kadar uzanan yaklaşık 3 cm'lik ileri derecede malazik alan, trakea posterior duvarında şüpheli laserasyon saptandığı öğrenildi.

Olgu: Muayenesinde hipoksisi ve suprasternal çekilmeleri gözlendi. İnhaler adrenalin ve intravenöz dekort tedavisi alan hasta yatışının 3. gününde solunum sıkıntısı ilerlemesi üzerine entübe edilerek yoğun bakıma alındı. Dış merkez toraks BT tetkiki çocuk radyoloji bilim dalı tarafından ikincil görüş için tekrar değerlendirildi. Trakeada toraks giriminden itibaren karinaya kadar olan tüm segmentler boyunca kontur düzensizlikleri, lümende belirgin daralma, her iki ana bronş konturlarında hafif düzensizlik ve fokal daralmalar saptandı. Hastaya merkezimizde fleksibl bronkoskopi yapıldı. Trakea hiperemik, inflame, yer yer ağır malazikti. Trakeanın orta seviyesinden başlayan uzun bir segment boyunca lümeni yaklaşık %75 kapatan stenoz vardı. Yer yer püy aspire edildi. Granülasyon dokusu yoktu. Trakea alt segment, karina ve ana bronşlar seviyesinde belirgin malazi vardı. Sol ana bronş ağızları görülebildi. Sağ ana bronş çok dar olduğu için içeri geçilemedi. Yabancı cisim, trakeoözofageal fistül izlenmedi. Öykü ve fizik muayene ile başka bölgede kondrit bulgusu olmayan hastada fleksibl bronkoskopi ve BT bulgularıyla hava yollarını tutan izole relapsing polikondrit tanısı düşünüldü. Hastaya antibiyotik, antifungal ve 2mg/kg/gün metilprednizolon (mpz) tedavileri başlandı. Bu tedavilerle ekstübe olan hastanın

tekrar solunum sıkıntısı olması üzerine tedavisi 5 gün pulse mpz, haftada bir kez subkutan metotreksat ve ardından 2 mg/kg/gün steroid olarak değiştirildi. Hasta yatışının 15. gününde ekstübe edilerek servise devredildi ancak tekrar solunum sıkıntısı gelişince entübe edilerek yoğun bakıma alındı. Akciğer grafisinde amfizem görünümü olması üzerine çekilen toraks BT'de pnömomediastinum saptandı. Yatışının 29. gününde direkt laringoskopi ile krikoid mukozasında nekrotik alanlar görüldü. Trakeotostomi açılarak larinksten kıkırdak biyopsi alındı. Kıkırdak dokuda aktif inflamasyon ve vaskülit bulgusu saptanmadı. Yatışının 30. gününde mekanik ventilatörden ayrıldı 40. gününde taburcu edildi.

Resim 1

Resim 2

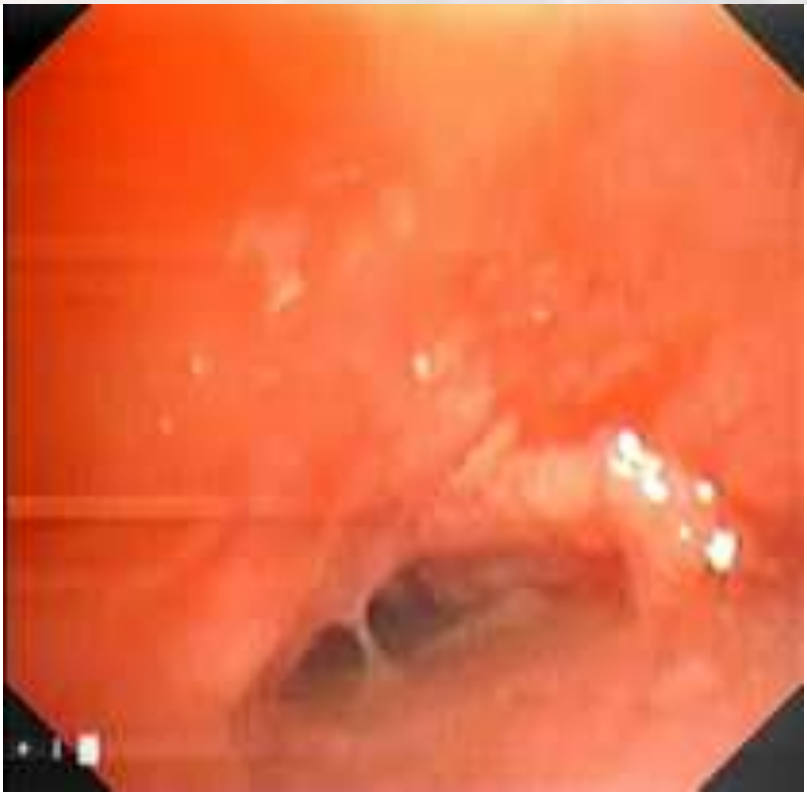

Resim 3

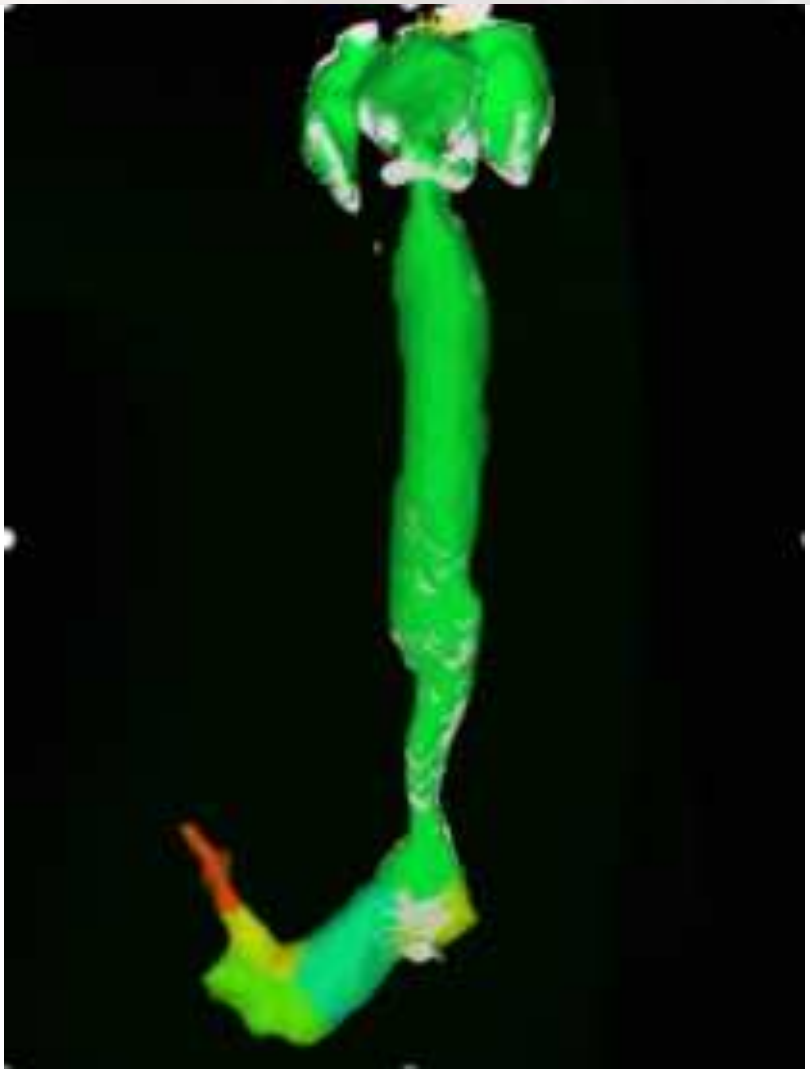

Sonuç: Relapsing polikondrit, kulak, burun ve hava yollarının kıkırdak dokularını etkileyen nadir bir hastalıktır. Tekrarlayan inflamasyon atakları anatomik deformitelere, fonksiyonel bozukluklara yol açabilir. Trakeobronşiyal kondrit, ciddi ancak nadir bir belirtidir ve çocuklarda daha sık görülür. Hava yolunun ekspirasyon sırasında kollabe olması ciddi solunum yetmezliğine neden olabilir. Tekrarlayan vakalarda stenoz gelişimine bağlı trakeostomi gerekebilir.Çocuklarda standart tedavi belirlemek zordur. Ana tedavi kortikosteroidler olup, dirençli vakalarda çeşitli immünosüpresif ajanlar kullanılabilir. Biyolojik ajanlar bazı pediatrik vakalarda başarılı olmuş, kolşisin ve intravenöz immünglobulin de denenmiştir. Bu ilaçlar semptomları iyileştirse de hastalığın ilerlemesini durdurmaz.Relapsing polikondrit, solunum ve kardiyovasküler komplikasyonları nedeniyle yüksek mortalite ve morbiditeye sahiptir. Gençlerde prognoz kötüdür. Semer burun deformitesi, artrit, laringotrakeal tutulum, vaskülit kötü prognoz göstergeleridir. Trakeobronşiyal tutulum ölümlerin üçte birinden sorumlu olduğundan erken tanı önemlidir. Yeni

tedavilerle sağkalım artmıştır.Bu çalışmada izole trakeal tutulumlu relapsing polikondrit olduğu düşünülen bir pediatrik vaka sunulmuştur.

Anahtar Kelimeler: relapsing polikondrit, trakeal stenoz, pediatrik trakeobronşiyal kondrit, solunum yetmezliği

Kaynakça

1. Alqanatish JT, Alshanwani JR. Relapsing polychondritis in children: A review. Mod Rheumatol. 2020 Sep;30(5):788-798. doi: 10.1080/14397595.2019.1707995. Epub 2020 Jan 6. PMID: 31858851.

2. Winter G, Löffelmann T, Chaya S, Kaiser H, Prenzler NK, Warnecke A, Wetzke M, Derlin T, Renz D, Stueber T, Länger F, Schütz K, Schwerk N. Relapsing Polychondritis with Tracheobronchial Involvement: A Detailed Description of Two Pediatric Cases and Review of the Literature. Klin Padiatr. 2024 Feb;236(2):97-105. doi: 10.1055/a-2230-1521. Epub 2024 Jan 15. PMID: 38224687; PMCID: PMC10883755.

3. Belot A, Duquesne A, Job-Deslandre C, Costedoat-Chalumeau N, Boudjemaa S, Wechsler B, Cochat P, Piette JC, Cimaz R. Pediatric-onset relapsing polychondritis: Case Series and Systematic Review. J Pediatr. 2010 Mar;156(3):484-489. doi: 10.1016/j.jpeds.2009.09.045. Epub 2009 Nov 1. PMID: 19880136.

4. Li P, Chen Z, Lv H, Lin L. Relapsing polychondritis in childhood: A case report. Medicine (Baltimore). 2024 Oct;103(41):e40106. doi: 10.1097/MD.0000000000040106. PMID: 39465841; PMCID: PMC11479502.

Yayın No: PS-246

Kum Aspirasyonu Sonrası Fiberoptik Bronkoskopi Yaptığımız Olgumuz

Coşkun Ardan Şener[1], Canan Demir[1]

[1]Dokuz Eylül Üniversitesi Hastanesi Göğüs Hastalıkları

Coşkun Ardan Şener / Dokuz Eylül Üniversitesi Hastanesi Göğüs Hastalıkları

Giriş: Yabancı cisim aspirasyonu boğulma ve boğulayazma olaylarında nispeten sık görülür (1). Dünya Sağlık Örgütü'nün tahminlerine göre her yıl 400.000'e yakın denizde boğulma vakası yaşanmaktadır (2,3). Çoğu durumda mide içeriği aspire edilir. Kum doğal olarak oluşan granüler bir maddedir, ince bölünmüş kaya ve mineral parçacıklarından oluşur. Kum aspirasyonu nadiren meydana gelen bir olaydır. Tedavide akut akciğer hasarıyla ilişkili solunum yetmezliğinin yönetilmesi büyük önem arz etmektedir (3).

Olgu: Bilinen epilepsi tanısı olan 43 yaşında erkek hasta, dört bardak kaçak metil alkol kullanımı ve iki adet lyrica kullanımı sonrası denize girdi. 10 dakika boyunca denizaltında kalan hasta çevresindekiler tarafından sudan çıkartıldı. 112 ekipleri tarafından acil servise getirildi. Geldiğinde glasgow koma skoru 3 olan hasta acil servis ekibince solunum yolu güvenliğini sağlamak amaçlı 7,5'luk tüp ile entübe edildi. Hasta mekanik vantilatöre bağlandı. Hastadan arter kan gazı görüldü. Arter kan gazında ph 7.202, pco2 58.8 mmhg, po2 66.9 mmhg, laktat 2.7 mmol/l, hco3 18.8 mmol/l, oksijen saturasyonu %87,7 saptandı. Arter kan gazına göre mekanik ventilasyon ayarları yapıldı. Hastaya nazogastrik sonda takıldı. Entübasyon tüpü içerisinden aspirasyon işlemi yapıldı ve gelen aspirat yoğun kumlu özellikteydi (Resim 1). Hastadan rutin biyokimya , hemogram ve plazma alkol düzeyi istendi. Hastanın wbc 16500/ul, nötrofil 12600/ul, lenfosit 3200/ul, eozinofil 200/ul, plt 238000/ul, hgb 15.5 g/dl, BUN 12.3 mg/dl, kreatinin 0,76, AST 18 U/L, ALT 8 U/L , crp 2.8 mg/l , prokalsitonin 0,02 ng/ml, plazma alkol düzeyi 96,3 mg/dl saptandı. Hastanın solunum yolu güvenliği sağlanarak hastadan kontrastsız toraks bilgisayarlı tomografi (BT) çektirildi. Toraks BT'de bilateral alt loblarda hava bronkogramı görüntüsü izlendi (Resim 2). Fizik muayenesinde bilateral yaygın sekretuar ralleri olan, aspirasyonla kumlu geleni olan hastaya fiberoptik bronkoskopi işlemi yapıldı. 7,5'luk tüp içinden girildi, her iki ana bronş tüm lob ve segmentleri açık izlendi. Endobronşiyal lezyon izlenmedi. Yer yer mukoid sekresyon aspire edildi. Her 2 ana bronş duvarlarında yer yer kumlu alanlar gözlendi (Resim 3). Bronş lavaj sıvısı verilerek aspirasyon yapıldı. İşlem komplikasyonsuz sonlandırıldı. Hastanın dış merkez yoğun bakıma sevki yapıldı.

Entübasyon tüpünden aspirasyonla gelen yoğun kumlu içerik

Nazogastrik sondadan yıkama ile mideden gelen yoğun kumlu içerik

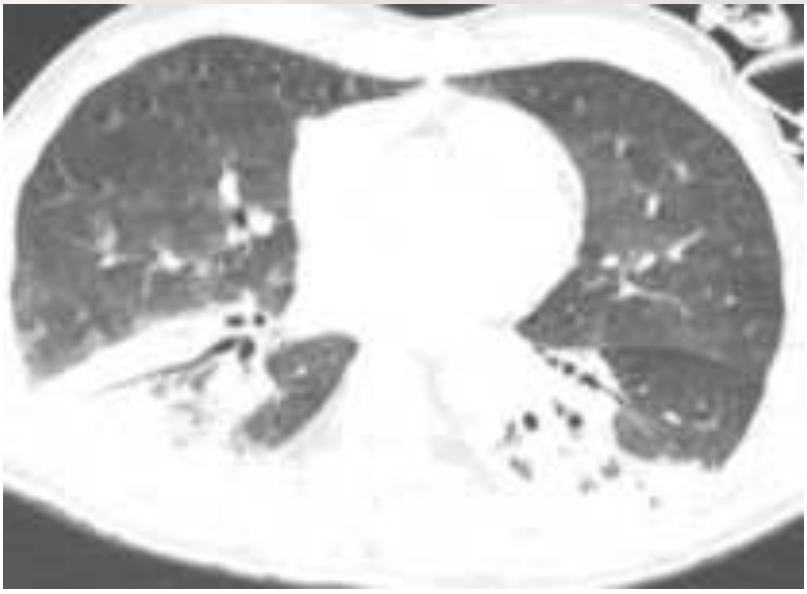

Toraks BT'de bilateral alt loblarda hava bronkogramı görüntüsü

Sonuç: Kum aspirasyonu yönetiminde fiberoptik bronkoskopi tanı ve tedavi planı açısından oldukça önemlidir.

Anahtar Kelimeler: Kum aspirasyonu, Fiberoptik bronkoskopi, Suda Boğulma

Kaynakça

1-Kapur N, Slater A, McEniery J, Greer ML, Masters IB, Chang AB. Therapeutic bronchoscopy in a child with sand aspiration and respiratory failure from near drowning--case report and literature review. Pediatr Pulmonol. 2009 Oct;44(10):1043-7.

2-World Health Organization. The World Health Report, 2002: Reducing risks, promoting healthy life, Geneva. World Health Organization, 2002

3-Estella, A., and L. PÃrez Bello FontaiÃa. 2015. "Sea Drowning: A Case Report and Review of the Literature". Monaldi Archives for Chest Disease 75

Yayın No: PS-248

Kronik Öksürükte Nadir Bir Sebep – Dev Trakeal Divertikül

Abdurrahman Koç[1]

[1]Meram Devlet Hastanesi

Abdurrahman Koç / Meram Devlet Hastanesi

Giriş: Trakeal divertikül, trakeanın posterolateral duvarından çıkan hava dolu kesecikler olarak tanımlanır. Nadir görülen bu durum, genellikle asemptomatik olup, tesadüfen tespit edilir. Ancak dev trakeal divertiküller, özellikle kronik öksürük, rekürren enfeksiyonlar ve solunum sıkıntısı gibi semptomlara neden olabilir. Bronkoskopi, divertikülün trakeal lümenle ilişkisini değerlendirmek için önemli bir tanı yöntemidir. Bu olgu sunumunda, kronik öksürük şikayeti ile başvuran ve toraks BT'de dev trakeal divertikül saptanan 67 yaşında erkek hasta sunulmuştur.

Olgu: 67 yaşında erkek hasta, yaklaşık 5 yıldır ara ara olan öksürük ve balgam şikayetleriyle göğüs hastalıkları polikliniğine başvurdu. Hasta, şikayetlerinin dönem dönem arttığını ve zaman zaman balgamla birlikte artış gösterdiğini ifade etti. Yapılan fizik muayenede solunum seslerinde patolojik bulguya rastlanmadı. Laboratuvar testleri normal aralıkta ve enfeksiyon bulgusuna rastlanmadı. Hastanın daha önce 20 paket-yıl sigara kullanımı olduğu ancak son 10 yıldır bıraktığı ve meslek olarak solunum yolu irritanlarına maruziyeti yoktu. Hastaya çekilen toraks bilgisayarlı tomografisinde trakea sağ posterolateral duvar komşuluğunda en geniş yerinde 36x27 mm çapında divertikül yapısı tespit edildi. Tanıyı kesinleştirmek ve anatomik detayları daha iyi değerlendirmek için bronkoskopi yapıldı. Bronkoskopi sırasında trakea arka duvarında normalden daha bombe bir görünüm izlendi ancak divertikül girişi ile uyumlu olabilecek belirgin bir orifis izlenmedi.

Resim1

Bronkoskopi & Toraks BT kesitsel görüntüler

Sonuç: Trakeal divertikül, trakeanın posterolateral duvarından gelişen, genellikle asemptomatik seyreden ancak büyüyerek solunum yolu semptomlarına yol açabilen yaklaşık prevelansı %1-4 olan nadir bir paratrakeal hava kisti türüdür. Görüntüleme yöntemleri tanıda kritik bir rol oynamaktadır. Akciğer grafisinde paratrakeal bölgede hava dolu yapı gözlenmesi şüphe uyandırmalı ve ileri değerlendirme için toraks bilgisayarlı tomografi (BT) yapılmalıdır. BT, divertikülün boyutunu, trakeal lümenle ilişkisini ve çevre anatomik yapılarla bağlantısını ayrıntılı olarak göstermede en güvenilir yöntemdir. Ayrıca, bronkoskopi, divertikülün trakeal lümenle doğrudan bağlantısını değerlendirmek ve eşlik eden hava yolu patolojilerini dışlamak için önemli bir tanısal araçtır. Tedavi yaklaşımları hastanın semptomlarına ve divertikülün büyüklüğüne bağlı olarak değişkenlik gösterebilir. Asemptomatik hastalarda genellikle takip önerilirken, büyük ve semptomatik divertiküllerde cerrahi rezeksiyon veya endoskopik müdahaleler düşünülebilir. Bu olguda olduğu gibi, semptomları hafif olan hastalar semptomatik tedavi ve düzenli takip ile izlenebilir. Ancak, büyük divertiküllerin hava yolu obstrüksiyonu veya rekürren enfeksiyon riskini artırabileceği göz önünde bulundurulmalı ve bu hastalar uzun dönem takibe alınmalıdır. Konservatif tedavi antibiyotikler, mukolitik ajanlar, bronkodilatörler ve fizyoterapiyi içerir. Semptomatik divertikül için en uygun tedavi cerrahi rezeksiyondur. Bu vaka, uzun süreli öksürük şikayeti olan hastalarda nadir fakat önemli bir tanı olan trakeal divertikülün ayırıcı tanıda düşünülmesi gerektiğini vurgulamaktadır. Trakeal divertikül genellikle asemptomatik olup tesadüfen tespit edilse de, şikayetlere neden olabilen daha büyük yapılar, ciddi klinik problemler yaratabilir. Sonuç olarak, trakeal divertikül nadir görülse de, kronik solunum semptomları olan

hastalarda ayırıcı tanıda düşünülmesi gereken bir patolojidir. Doğru tanı için toraks BT ve bronkoskopi gibi görüntüleme yöntemlerinden faydalanılmalı, tedavi kararı hastanın klinik durumuna göre bireyselleştirilmelidir.

Anahtar Kelimeler: trakeal divertikül, bronkoskopi, kronik öksürük

Kaynakça

1. Yüce, G. D., & Ulaşlı, S. S. (2012). Kronik Öksürük Nedeni Olarak Trakeal Divertikül. *Respir Case Rep*, 1(2), 62-64. https://doi.org/10.5505/respircase.2012.54264
2. Yılmaz, F., & Kervancıoğlu, S. (2014). Üç Boyutlu Görüntüler ile Tanı Konulan Bir Trakeal Divertikül. *Eurasian J Pulmonol*, 16(2), 135-136. https://doi.org/10.5152/ejp.2014.29981
3. Büyükkarabacak, Y., & Kaptanoğlu, M. (2013). A Multi Detector Computed Tomography Survey of Tracheal Diverticulum. *Eurasian J Med*, 45(3), 145-148. https://doi.org/10.5152/eajm.2013.30

Yayın No: PS-249

Bronkoskopinin Hematolojik Malignitelerde Sebat Eden Enfeksiyöz Süreçlerde Senkron Solid Akciğer Kanserleri Tanısındaki Önemi

Hacer Dizmen Tübcil[1], Büşra Aslan Yumuk[1], Cansu Yıldız[1]

[1]Marmara Üniversitesi Tıp Fakültesi, Göğüs Hastalıkları Anabilim Dalı, İstanbul

Hacer Dizmen Tübcil / Marmara Üniversitesi Tıp Fakültesi, Göğüs Hastalıkları Anabilim Dalı, İstanbul

Giriş: Son yıllarda çevresel faktörler, genetik yatkınlık, tedavi yöntemleri, artan sürveyans ve uzun sağkalım süreleri gibi çeşitli etmenlerle birlikte, eş zamanlı senkron ve metakron malignite görülen hasta sayısında artış gözlemlenmektedir. Hematolojik malignitelerle birlikte görülen solid organ kanserlerinin klinik özellikleri ve prognozu tam olarak aydınlatılamamış olup bu raporda akut lenfoblastik lösemi tanısı ile takip edilen, kemoterapi sonrası tekrarlayan pnömoni yaşayan bir olgu üzerinden hızla geliştirilen ve yaygınlaşan bronkoskopinin, hematolojik malignitelerdeki enfeksiyon süreçleri ve senkron solid akciğer kanseri tanısındaki önemini anlatılacaktır.

Olgu: 70 yaşında erkek hastada, benign prostat hiperplazisi (BPH), koroner arter hastalığı (KAH), gastroözofageal reflü hastalığı (GÖRH) ve B hücreli akut lenfoblastik lösemi (ALL) tanısı mevcuttur. Kemoterapi sonrası hastada ateş, öksürük ve balgam şikayetleri gelişmiştir. Toraks BT görüntülemesi sonucunda, mediastende level 5'te 14 mm boyutunda lenf nodu ve sol akciğer superior lingüler segmentte bronşektaziler eşliğinde hava bronkogramlı konsolide alanlar ile segmental ve subsegmentel atelektaziler tespit edilmiştir. Üst lob lingüler bronşta tıkanıklık görünmektedir (Resim-1). Pnömoni ön tanısıyla tedavi başlanan hastaya, tedaviye rağmen pnömoni kliniğinin tekrarlaması üzerine bronkoskopi yapılmıştır. Bronkoskopi sırasında, sol akciğer üst lob girişinde total obstrüksiyon yapan lezyon tespit edilmiştir (Resim-2). Biyopsi alınan lezyonun patolojik incelemesinde, skuamöz hücreli akciğer kanseri tanısı konulmuştur. Hastaya PET-CT çekilmiş (Resim-3), sleeve sol üst lobektomi planlanmıştır.

Resim-1

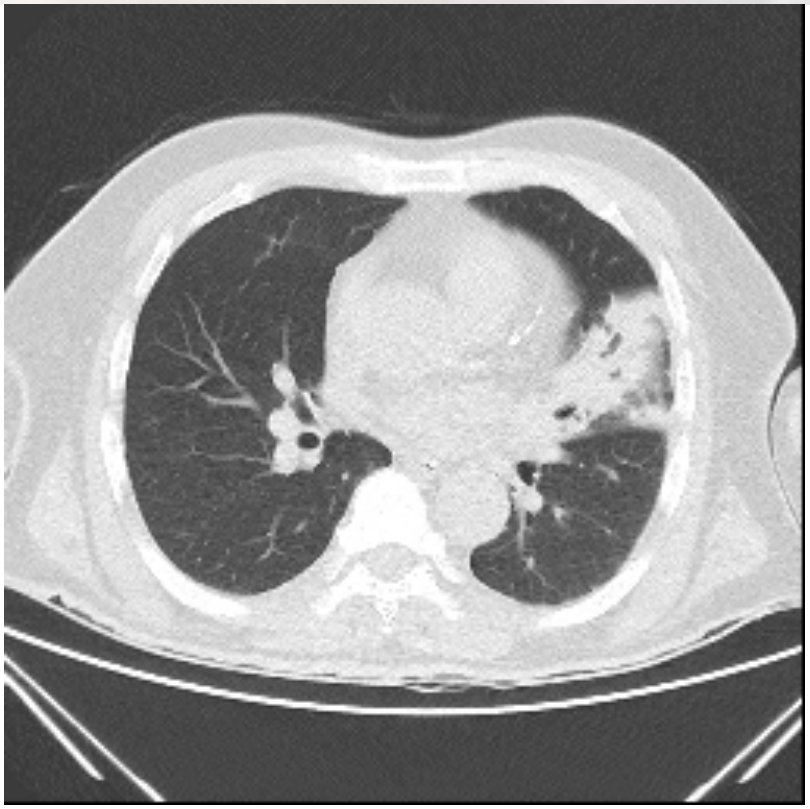

Resim-2

Resim-3

Sonuç: Hematolojik malignitelere solid malignitelerin eşlik etmesi nadir görülen bir durumdur. Hematolojik malignite tedavisi gören hastalarda, tedavi sonrası enfeksiyöz süreçlerin sebat ettiği durumlarda görüntüleme ile sürecin gerileyip gerilemediği erken dönemde değerlendirilmelidir. Semptomatik olan akciğer kanseri hastalarının çoğunda sebat eden enfeksiyonlar vardır. Bronkoskopik yöntemlerin bu gibi vakalarda erken dönemde uygulanması önemlidir. Ayrıca, akciğerdeki postobstruktif atelektazi ve infiltrasyonlar, senkron/metakron malignitelerin işaretçisi olabilmektedir ve bu tür hastaların bronkoskopik değerlendirmeye alınması tanının erken konulmasına yardımcı olmaktadır.

Anahtar Kelimeler: Bronkoskopi, Senkron Solid Akciğer Kanseri, Erken Tanı, Sebat Eden Enfektif Süreçler

Kaynakça

1.Ning J, Ge T, Jiang M, Jia K, Wang L, Li W, Chen B, Liu Y, Wang H, Zhao S, He Y. Early diagnosis of lung cancer: which is the optimal choice? Aging (Albany NY). 2021 Feb 11;13(4):6214-6227. doi: 10.18632/aging.202504. Epub 2021 Feb 11. PMID: 33591942; PMCID: PMC7950268.

2.Panunzio A, Sartori P. Lung Cancer and Radiological Imaging. Curr Radiopharm. 2020;13(3):238-242. doi: 10.2174/1874471013666200523161849. PMID: 32445458; PMCID: PMC8206195.

Yayın No: PS-250

Down Sendromlu Bir Hastada Mikrokalsifikasyonlarla Seyreden Lipoid Pnömoni:Nadir Bir Olgu Sunumu

güldeste köse[1], eylem sercan özgür[2]

[1]ankara atatürk sanatoryum eğitim araştırma hastanesi
[2]mersin üniversitesi tıp fakültesi hastanesi

güldeste köse / ankara atatürk sanatoryum eğitim araştırma hastanesi

Giriş: Lipoid pnömoni, yağ içerikli ürünlerin distal hava yolları ve alveollerde birikmesi sonucu oluşan nadir görülen inflamatuar bir durumdur. Endojen ve ekzojen olmak üzere 2 şekilde sınıflandırılır. Ekzojen lipoid pnömoni(ELP), yağlı maddelerin aspirasyon veya inhalasyonu sonucu oluşur. En sık görülen nedenler arasında mineral yağ bazlı müshiller, yağlı burun damlaları, vazelin inhalasyonu ve elektronik sigara kullanımı yer almaktadır. Klinikte semptomlar asemptomatik hastalıktan şiddetli, yaşamı tehdit eden hastalığa kadar değişebilmektedir. Semptomatik hastalarda ateş, öksürük, nefes darlığı, göğüs ağrısı görülebilir. Genellikle hastalık asemptomatik veya hafif semptomlarla seyreder iken, yoğun maruziyeti olan hastalarda akut ve mortal klinik tablolar gözlenebilir. Radyolojik bulgular non spesifik olmakla birlikte en karakteristik bilgisayarlı tomografi bulgusu, yağ dansitesi içeren konsolidasyon alanlarının varlığıdır. Ayırıcı tanıda ön planda bakteriyel pnömoni, tüberküloz ve malignite yer almaktadır. ELP tanısı, etken maruziyet öyküsüne, karakteristik radyolojik bulgulara, balgam, bronkoalveoler lavaj veya biyopsiyle alınan örneklerin histopatolojik analizinde lipit yüklü makrofajların varlığına dayanır. Biz çocukluk döneminde kronik kabızlık nedeniyle uzun süreli vazelin içerikli oral laksatif tedavi alma öyküsü olan asemptomatik down sendromlu olguda bilateral multipl kalsifikasyon içeren, histopatolojik olarak kanıtlanmış ekzojen lipoid pnömoni olgusunu görüntüleme bulgularıyla birlikte sunduk.

Olgu: Down sendromu tanılı 18 yaşında kadın hasta, dahiliye polikliniğinde çekilen akciğer radyografisindeki lezyonlar nedeniyle tarafımıza yönlendirildi. Solunumsal semptomu bulunmayan hastanın, ek hastalık olarak hipotiroidi tanısı mevcuttu. 5 yıl önce pnömoni tanısıyla hastane yatışı öyküsü vardı. Doğumdan 10 yaşına kadar kronik kabızlık nedeniyle oral vazelin, rektal lavman ve fitil tedavisi aldığı öğrenildi. Uyuşturucu madde, alkol kullanımı, çevresel ve mesleki maruziyet öyküsü yoktu. Fizik muayenesinde oskültasyonla solunum sesleri doğal olarak değerlendirilen hastanın, vital bulguları normaldi. Posteroanterior akciğer radyografisinde; bilateral parakardiyak alanlarda, düzensiz sınırlı heterojen opak alanlar saptandı. Kontrastlı toraks BT tetkikinde; bilateral orta ve alt akciğer parankim alanlarında, sağda parahiler, solda subhiler yerleşimli, içerisinde multipl noktasal kalsifikasyonlar bulunan, hava bronkogramı içermeyen,

düşük dansiteli parankimal infiltrasyon alanları izlendi. Hastanın 5 yıl önce pnömoni tanısıyla takip edildiği dönemde başka bir merkezde yapılmış toraks BT tetkiki incelendiğinde, güncel tetkikte izlenen parankimal infiltrasyon alanlarının eski tetkikte de benzer şekilde bulunduğu gözlendi. PET-BT toraks ve mediasten görüntülerinde; sağ akciğer orta ve alt lobunda, sol akciğer alt lobunda hiler-perihiler yerleşimli düzensiz sınırlı solda 68x40 mm boyutunda izlenen içerisinde multiple kalsifikasyonlar bulunan; solda erken SUVmax= 7.3 ve geç SUVmax= 8, sağda erken SUVmax= 7.3 ve geç SUVmax= 9.4 olan hipermetabolik kitlesel lezyonlar izlendiği belirtildi. Hastaya bronkoskopi yapıldı. Endobronşiyal lezyon görülmedi. Mukoza biyopsisi kronik inflamasyon ve bronş lavajı benign sitoloji olarak raporlandı. Sonuçlar nonspesifik olması nedeniyle sol akciğerde yer alan lezyondan trucut biyopsi yapıldı. Patoloji sonucu çeşitli alanlarda kistik boşluklar arasında, lipit yüklü makrofajlar ve mononükleer iltihabi hücrelerden zengin iltihabi hücre infiltratı mevcuttur, yabancı cisim reaksiyonu, kronik inflamasyon, yağ nekrozu; ön planda lipoid pnömoni ile uyumludur olarak raporlandı

Posteroanterior akciğer radyografisi

Posteroanterior akciğer radyografisinde her iki akciğerde parakardiyak alanlarda düzensiz sınırlı opak alanlar izlenmekte

Toraks bilgisayarlı tomografi(BT) görüntüleri

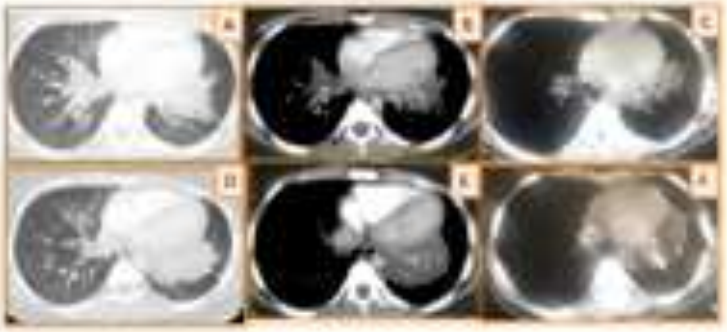

Kontrastlı toraks BT tetkikinde (A, D: parankim penceresi; B, E: mediasten penceresi),her iki akciğerde noktasal kalsifikasyonlar içeren düşük dansiteli parankimal infiltrasyon alanları izlenmekte. Beş yıl önce yapılmış toraks BT tetkikinde de (C, F) bu alanlar benzer şekilde görülüyor

Histopatolojik kesit görüntüleri

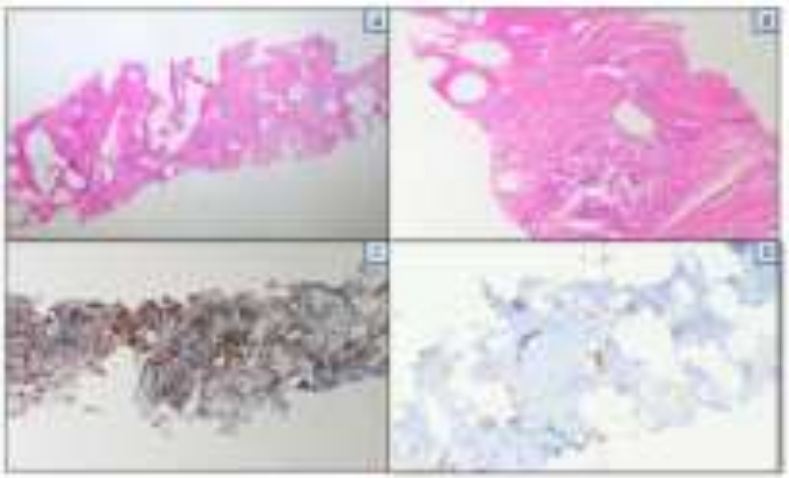

Histolojik kesitlerde fibrotik ve hyalinize zeminde kimi kalsifikasyonlar da içeren kistik boşluklar görülmüştür (Şekil A). Çeşitli alanlarda kistik boşluklar arasında, lipit yüklü makrofajlar ve mononükleer iltihabi hücrelerden zengin iltihabi hücre infiltratı mevcuttur (Şekil B ve Şekil C). Kistik boşuklar arasında seyrek lipositler izlenmiştir (Şekil D).

Sonuç: Hasta klinik, radyoloji ve patoloji sonuçlarıyla birlikte lipoid pnömoni olarak değerlendirildi. Solunumsal şikayeti olmayan hastanın aspirasyon riskinin olmadığı düşünüldü. Tedavisiz takipte olan hastanın takibin 8. ayında iyilik hali devam etmektedir. ELP spesifik klinik bulguları olmayan, nadir görülen bir pnömoni tipidir ve klinisyenler genellikle bu durum hakkında

sınırlı bilgiye sahiptir. Ayrıntılı tıbbi öykü, özellikle lipid maruziyeti öyküsü ELP tanısı için kritik öneme sahiptir.

Anahtar Kelimeler: lipoid pnömoni, down sendromu, aspirasyon

Kaynakça

1 Marchiori E, Zanetti G, Mano CM, Hochhegger B. Exogenous lipoid pneumonia. Clinical and radiological manifestations. Respir Med. 2011 May;105(5):659-66. doi: 10.1016/j.rmed.2010.12.001.

2 Simmons A, Rouf E, Whittle J. Not your typical pneumonia: a case of exogenous lipoid pneumonia. J Gen Intern Med. 2007 Nov;22(11):1613-6. doi: 10.1007/s11606-007-0280-7.

3 Davidson K, Brancato A, Heetderks P, Mansour W, Matheis E, Nario M, et al. Outbreak of Electronic-Cigarette-Associated Acute Lipoid Pneumonia - North Carolina, July-August 2019. MMWR Morb Mortal Wkly Rep. 2019 Sep 13;68(36):784-786. doi: 10.15585/mmwr.mm6836e1.

ULUSLARARASI KATILIMLI
TÜRK TORAKS DERNEĞİ
28. YILLIK KONGRESİ
23-27 Nisan 2025 Susesi Luxury Resort Otel, Antalya
TÜRK TORAKS DERNEĞİ

Yayın No: PS-251

Malign Plevral Effüzyonda Kapalı Plevra Biyopsisi

Hilal Argüner[1], Nilüfer Yiğit[1], Erhan Uğurlu[1]

[1]Pamukkale Üniversitesi Göğüs Hastalıkları Anabilim Dalı, Denizli

Hilal Argüner / Pamukkale Üniversitesi Göğüs Hastalıkları Anabilim Dalı, Denizli

Giriş: Plevral efüzyon, elliden fazla hastalığın komplikasyonu olarak ortaya çıkabilir ve doğru bir şekilde tanı koymak bu hastaların yönetiminde önemli bir adımdır(1). Tanı için yapılan, ilk torasentezden sonra hastaların yaklaşık %40'ı tanı alamaz; bu nedenle bir sonraki adım plevral biyopsidir(2,3). Teknolojinin ilerlemesiyle, görüntüleme eşliğinde perkütan biyopsi, torakoskopik biyopsiler gibi yöntemler ileri tetkik için sıklıkla kullanılmaktadır. Ancak, kapalı plevra biyopsisi, kör bir şekilde yapılması nedeniyle günümüzde daha az tercih edilen bir yöntem olmakla birlikte, yine de doğru endikasyonlarda değerli bir alternatif olarak kalmaktadır. Kapalı plevra biyopsisi, cerrahi müdahalelere kıyasla daha düşük komplikasyon riski, kısa iyileşme süresi, hastanede kalış süresinin kısalığı gibi avantajlar sunmaktadır. Uygun vakalarda, yatak başında pratik bir şekilde uygulanabilen bu biyopsi, hastalar için güvenli ve etkili bir seçenek olabilir. Bu vaka, kapalı plevra biyopsisinin nadiren tercih edilen bir yöntem olmasına rağmen, klinik pratikte hala nasıl faydalı bir tanı aracı olabileceğini göstermektedir.

Olgu: Bilinen akciğer hastalığı olmayan, 67 yaş kadın hasta, 2 ay önce üst solunum yolu enfeksiyonu nedeniyle tedavi sonrasında başlayan, nefes almakla artan sağ akciğer lateralde, batar tarzında olan ağrı nedeniyle dış merkeze başvurmuş. Posterior-anterior akciğer grafisinde (PAAG) sağ hemitoraksta, tek taraflı plevral effüzyonla uyumlu dansite görülmesi (Şekil1A) üzerine tanısal torasentez yapılmış, lenfosit hakim eksuda saptanmış. Mikrobiyolojik üreme görülmemiş, sıvı sitolojisi malignite negatif olarak raporlanmış. İlk aşamada mayi drenajı ve antibiyotik tedavi sonrası plevral effüzyonda gerileme (Şekil1B) olması nedeniyle takip planı yapılarak taburcu edilmiş. 1 ay sonra kontrol toraks BT'sinde (Şekil2A) plevral sıvısı tekrarlayan hasta ileri inceleme için tarafımıza yönlendirilmiş. Hastanın bilinen hipertansiyon, koroner arter hastalığı, demans ve hiperlipidemi tanıları mevcuttu. Ev hanımı olan hastanın tüberküloz teması ve öyküsü, ek maruziyeti, sigara öyküsü yoktu. Poliklinik başvurusunda nefes darlığı, hırıltı dışında solunumsal yakınması olmayan hastanı vitalleri olağandı. Fizik muayenesinde oskültasyonda sağda solunum sesleri azalmış, perküsyonda matite alınıyordu. PAAG'sinde sağ hemitoraksta plevral effüzyon izlenen hasta (Resim 1C) ileri tetkik için servisimize yatırıldı. Yatışında rutin hemogram, biyokimya tetkikleri dışında romatolojik ve tümör markerları istendi. Romatolojik markerları negatif olan hastanın tümör markerlarından Ca-125: 34,5 U/mL(normal değerler <25U/mL) olarak sonuçlandı. Hastaya abrams kapalı biyopsisi yapıldı. Alınan örnekler patolojiye gönderildi

(Şekil3), hasta taburcu edilerek patoloji sonucu için poliklinik kontrolü önerildi. Hasta 20 gün sonra nefes darlığı, sırt ağrısıyla acil servise başvurdu. Hastanın plevral mayisinin arttığı gözlenmesi üzerine servisimize yeniden yatırıldı. Semptomatik tedavileri verildi. Bu süreçte kapalı plevra biyopsi raporu mezotelyoma olarak raporlanan hastaya pozisyon emisyon tomografisi (PET) planlandı(Şekil2B). PET BT'sinde uzak organ metastazı saptanmayan hastada, ilk kemoterapi ve semptomatik tedavi sonrasında solunumsal yakınmalarında gerileme gözlendi. Onkolojik takiplerine devam etmektedir.

Şekil1: Hastanın görüntülemeleri

Şekil1A: Hastanın dış merkez başvurusundaki PAAG'sinde sağ akciğer alt zonda plevral effüzyonla uyumlu dansite izlendi. Şekil1B: Hastanın toraks dreni tedavisinden sonra PAAG'sinde sağ akciğer alt zondaki dansitede gerileme izlendi. Şekil1C: Hastanın 1. Ay kontrolündeki PAAG'sinde sağ hemitoraks alt zonda, hiler bölgeye kadar seyreden, demosyo hattı veren plevral effüzyon izlendi.

Şekil 2: Hastanın Görüntülemeleri

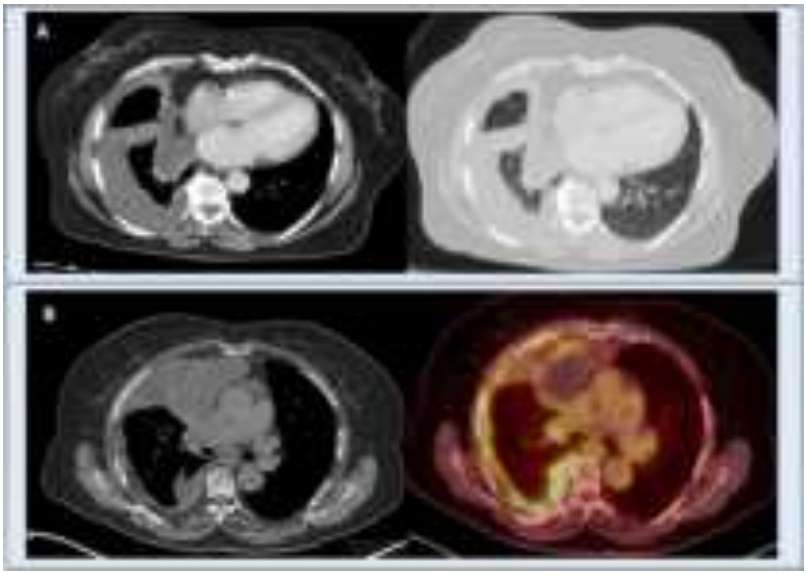

Şekil 2A: Hastanın 1. Ay kontrol toraks BT'sinde sağ hemitoraksta ileri derecede plevral sıvı ve komşuluğunda kollabe akciğer dokusu izlendi. Şekil2B: Sağ hemitoraksta özellikle bazal kesitlerde daha belirgin bazal lateralde (SUVmax:9.9), bazal medialde (SUVmax:9.6), superior medial üst lob komşuluğunda apikalde (SUVmax:7.7) diffüz yer yer nodüler paternde plevral kalınlaşmalar, kitle ve nodüller, plaklar saptanmıştır. Mediastinal plevrada özellikle anteriorda (SUVmax:5.1) benzer kalınlaşmalar izlenmiştir.

Şekil 3: Makroskopik patoloji örnekleri

Sonuç: Kapalı plevra biyopsisi, plevral effüzyon ve plevral kalınlaşma gibi bulguların maligniteyle ilişkili olup olmadığını değerlendirmek için oldukça değerli bir tanısal yöntemdir. Günümüzde bu yöntem, genellikle kör bir şekilde uygulandığı için tercih edilmese de, doğru tanı konulmasına olanak tanırken aynı zamanda invazivliğini minimumda tutarak hastaya büyük avantajlar sunmaktadır. Özellikle cerrahi biyopsiye uygun olmayan veya yüksek risk taşıyan hastalarda, kapalı plevra biyopsisi, güvenli ve etkili bir çözüm olarak öne çıkmaktadır. Minimal invaziv yapısı, işlem sonrası iyileşme sürecini hızlandırırken, hastaların tedaviye daha çabuk başlanmasını mümkün kılar. Bu yönüyle, hastaların daha hızlı kemoterapi veya diğer tedavi süreçlerine yönlendirilmesine olanak tanır.

Anahtar Kelimeler: abrams, kapalı plevra biyopsisi, mezotelyoma

Kaynakça

1. Botana-Rial M, Leiro-Fernández V, Represas-Represas C, González-Piñeiro A, Tilve-Gómez A, Fernández-Villar A. Thoracic ultrasound-assisted selection for pleural biopsy with Abrams needle. Respir Care. 2013 Nov;58(11):1949-54. doi: 10.4187/respcare.02378. Epub 2013 Apr 30. PMID: 23650436.
2. Hooper C, Lee YC, Maskell N; BTS Pleural Guideline Group. Investigation of a unilateral pleural effusion in adults: British Thoracic Society Pleural Disease Guideline 2010. Thorax. 2010 Aug;65 Suppl 2:ii4-17. doi: 10.1136/thx.2010.136978. PMID: 20696692.
3. Villena Garrido V, Ferrer Sancho J, Hernández Blasco L, de Pablo Gafas A, Pérez Rodríguez E, Rodríguez Panadero F, Romero Candeira S, Salvatierra Velázquez A, Valdés Cuadrado L; Area de Tecnicas y Trasplantes. SEPAR. Diagnóstico y tratamiento del derrame pleural [Diagnosis and treatment of pleural effusion]. Arch

Bronconeumol. 2006 Jul;42(7):349-72. Spanish. doi: 10.1016/s1579-2129(06)60545-4. PMID: 16945266.

Yayın No: PS-254

Trakeal Mukoepidermoid Karsinom: Nadir Bir Olgu Sunumu

Buse Sarıçiçek[1], Muhammet Topçu[1], Onur Ermerak[2], Cansu Yıldız[1], Zeynep Mercancı[1], Caner Çınar[1]

[1]Marmara Üniversitesi Tıp Fakültesi Göğüs Hastalıkları Anabilim Dalı
[2]Maramara Üniversite Tıp Fakültesi Göğüs Cerrahisi Anabilim Dalı

Buse Sarıçiçek / Marmara Üniversitesi Tıp Fakültesi Göğüs Hastalıkları Anabilim Dalı

Giriş: Trakeal tümörler, nadir görülen ancak ciddi hava yolu obstrüksiyonuna yol açabilen patolojilerdir. Bu hastalar, solunum sıkıntısı, kronik öksürük ve hemoptizi gibi semptomlarla başvurabilirler. Erken tanı ve uygun tedavi, hastaların hayatta kalabilmesi açısından büyük önem taşır. Mukoepidermoid karsinom, tükürük bezi kökenli nadir bir malignite olup, trakeada yerleşimi oldukça seyrektir. Bu olguda, uzun süredir devam eden solunum şikayetleri ile başvuran ve trakeal mukoepidermoid karsinom tanısı alan bir hastanın tanı ve tedavi süreci ele alınacaktır.

Olgu: 40 yaşında erkek, 5–6 aydır mevcut olan nefes darlığı, öksürük ve son bir haftadır başlayan hemoptizi nedenleri ile dış merkezde tetkik edilmiş ve hastaya Kronik Obstruktif Akciğer Hastalığı tanısı konularak bronkodilatör tedavi başlanılmış. Takibinde şikayetleri devam etmesi ve giderek artması nedeni ile polikliniğimize başvuran hasta sorgulamasında 15 paket/yıl sigara kullanım öyküsü mevcuttu. Şikayetleri arasında öksürük, balgam , nefes darlığı, hemoptizi ve nefes alıp verdiğinde hırıltı mevcut olup kilo kaybı ve gece terlemesi yoktu. Ayrıca hastanın aile hikayesi sorgulandığında herhangi bir solunum sistemi hastalığı da yoktu. Fizik muayenesinde bilateral solunum seslerinde kabalaşma ve stridor saptandı. Toraks BT incelemesinde, trakea lümeninin proksimal kesiminde 18 × 14 mm boyutlarında, yumuşak doku dansitesinde kitle lezyonu tespit edildi ve akciğer parankimi normal olarak görüldü. Solunum Fonksiyon Testinde FVC:84 FEV1:54 FEV1/FVC:52 olup akım volüm halkasında sabit obstruksiyon görüldü. Hastaya bronkoskopi planlandı. Bronkoskopide vokal kordun alt seviyesinde trakeal lümeninin %80 ini tıkayan kitlesel bir lezyon saptandı. Hastaya rijid bronkoskopi eşliğinde biyopsi yapıldı ve histopatolojik inceleme sonucunda mukoepidermoid karsinom tanısı konuldu. Hastanın mevcut tümörünün trakeada ciddi hava yolu obstrüksiyonuna neden olması nedeniyle, cerrahi tedavi kapsamında trakeal rezeksiyon planlandı. Semptomları hafifletmek ve hava yolu açıklığını sağlamak amacıyla rijid bronkoskopi ile trakeal rezeksiyon ve argon lazer tedavisi uygulandı.

Sonuç: Trakeal tümörler, solunum yolu obstrüksiyonuna yol açabilen nadir patolojilerdir ve semptomları sıklıkla astım veya KOAH gibi kronik hastalıklarla karışabilir. Mukoepidermoid karsinom, trakeanın nadir malignitelerinden biridir ve erken tanı konulmadığında ciddi solunum

yetmezliğine neden olabilir. Tanıda toraks BT ve bronkoskopik biyopsi kritik öneme sahiptir. Bu olguda, ileri görüntüleme yöntemleri ve bronkoskopik incelemeler sayesinde doğru tanı konmuş ve hastaya en uygun multidisipliner tedavi yaklaşımı planlanmıştır. Argon lazer, bronkoskopik girişimler sırasında tümör dokusunun koagülasyonu ve buharlaştırılması için kullanılan etkili bir yöntem olup, trakeal tümörlerin palyatif tedavisinde önemli bir rol oynamaktadır. Sonuç olarak, bu olgu, trakeal tümörlerin nadir görülmesine rağmen, kronik solunum şikayetleri olan hastalarda mutlaka akla getirilmesi gerektiğini ve multidisipliner bir yaklaşım ile erken tanı ve tedavinin hayati önem taşıdığını göstermektedir.

Resim 1: Toraks Bt de izlenen trakea lümeninin proksimal kesiminde 18x14 mm boyutlarında kitle lezyonu

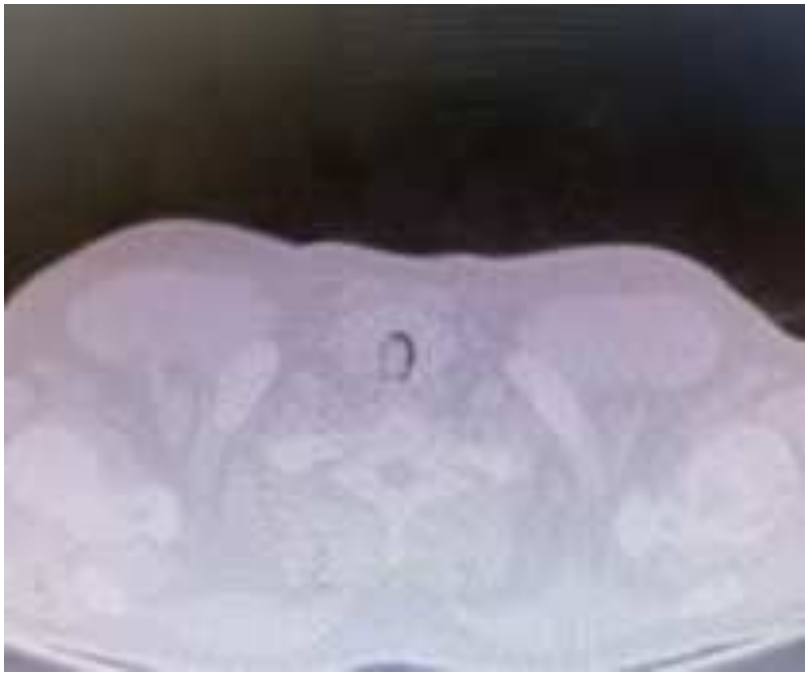

Resim 2: Trakeal lümeni kısmen tıkayan kitlesel lezyon

Anahtar Kelimeler: Havayolu obstrüksiyonu, Bronkoskopi, Mukoepidermoid karsinom, Trakeal Rezeksiyon

Kaynakça

1.Temiz G, Yıldız ÖÖ, Gülyüz ÖC, Karaoğlanoğlu N. Akciğer kanserinin nadir bir formu: Mukoepidermoid karsinom: Olgu sunumu. Journal of Surgery and Medicine. 2018;2(3):410-412.

2.Nassar, H., & Sawalhi, S. (2021). Mucoepidermoid carcinoma of the trachea: A case report and review of literature.Case Reports in Pulmonology, 2021, 1-4. DOI: 10.1155/2021/6723456

3.Yousem, D. M., & Hochholzer, L. (1987). Mucoepidermoid tumors of the lung. Cancer, 60(6), 1346-1352. DOI: 10.1002/1097-0142(19870915)60:6<1346::AID-CNCR2820600630>3.0.CO;2-2

Yayın No: PS-255

Riskli Gebelikte Pulmoner Emboli

Füsun Fakılı[1], Cengizhan Sezgi[1], Begüm Günay[1]

[1]Gaziantep Üniversitesi Şahinbey Araştırma ve Uygulama Hastanesi

Begüm Günay / Gaziantep Üniversitesi Şahinbey Araştırma ve Uygulama Hastanesi

Giriş: Gebelik; pulmoner embolizm için edinsel bir risk faktörüdür. Bu olguda tanısı; Toraks MR-Anjiyografi görüntüleme tekniği ile desteklenen, altı haftalık gebe bir pulmoner emboli olgusu sunulmuştur.

Olgu: Olgu Sunumu: 23 yaşında kadın hasta nefes darlığı, sırt ağrısı ve hemoptizi şikayetleri ile başvurdu. Daha önce iki abortus öyküsü olan hastanın ek hastalığı, ilaç kullanımı ve sigara öyküsü yoktu.Fizik muayenede; Vital bulgularında tansiyon: 140/80 mmHg, ateş: 36.8 C, nabız:120/dk, saturasyonu rezervuarlı maske ile 6 litre Oksijen ile %94'tü. Bilateral akciğer sesleri dinlemekle azalmış olup, bilateral pretibial ödem mevcuttu. Laboratuvar bulgularında d-dimer 4.11 mg/L, troponin 7.66 idi. Kardiyolojik değerlendirmesinde; Sinüs taşikardisi mevcut olup, LV Sistolik fonksiyonu normal, sağ yapılar normal izlendi. PA grafide; Sağ kostofrenik sinüs kapalı olup, plevral efüzyon mevcuttu.Alt ekstremite Venöz Doppler Ultrasonografide; Bilateral alt ekstremite venöz yapılarda DVT (derin ven trombozu) lehine bulgu saptanmamıştır.Toraks USG de sağda plevral efüzyon izlendi.P. emboli Wells skoru yüksek olan hastaya antikoagülan tedavi başlanarak CTPA ve V/Q sintigrafisini kabul etmediği için Toraks MR-Anjiyografi görüntüleme kararı alındı. MR-Anjiografide; sağ ana pulmoner arter posterior kesimden sağ inferior pulmoner dala uzanım gösterdiği düşünülen akıma izin veren şüpheli kısmi dolum defekti görüldü.

MR-Anjiografi

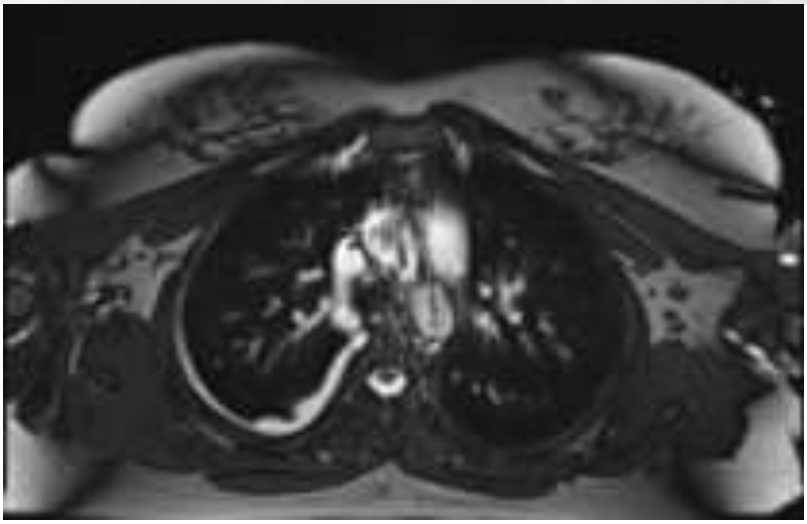

Sağ ana pulmoner arter posterior kesimden sağ inferior pulmoner dala uzanım gösterdiği düşünülen akıma izin veren şüpheli kısmi dolum defekti görüldü.

Sonuç: Gebe bir kadında VTE'den kuşkulanıldığında ilk basamak tanısal test, alt ekstremite venöz kompresyon Doppler Ultrasonografisi olmalıdır. Gebelikte yüksek riskli pulmoner embolide antikoagülan tedavi başlandıktan sonra tanıyı kesinleştirmek için hastanede ulaşılabilirlik de göz önüne alınarak Alt ekstremite doppler USG, BT Anjiografi, V/Q sintigrafisi yapılmalıdır. Gebelikte pulmoner tromboemboli; ortalama 1000 gebe kadından birini etkileyen, %3 mortal seyreden klinik bir durumdur. Her ne kadar BT-Anjiografi kılavuzlarca radyasyon riski açısından sintigrafi kadar güvenilir kabul edilse de; hastanın kişisel seçimleri; sağlık profesyonellerinin farklı görünteleme teknik ve modalitelerine başvurmasına sebep olabilmektedir.

Anahtar Kelimeler: Gebe, Emboli, MR-Anjiografi

Kaynakça

https://www.sciencedirect.com/science/article/abs/pii/S0146280623001007

https://pmc.ncbi.nlm.nih.gov/articles/PMC8519079/

https://pmc.ncbi.nlm.nih.gov/articles/PMC9330775/

https://ashpublications.org/blood/article/136/19/2133/463258/How-I-treat-venous-thromboembolism-in-pregnancy

ULUSLARARASI KATILIMLI
TÜRK TORAKS DERNEĞİ
28. YILLIK KONGRESİ
TÜRK TORAKS DERNEĞİ
23-27 Nisan 2025 Susesi Luxury Resort Otel, Antalya

Yayın No: PS-256

Pulmoner Bilgisayarlı Tomografi Anjiyografi İncelemesindeki Her Dolum Defekti Emboli Midir?

Zeynab Jafarova[1], Serhat Erol[1], Emine Uslu[2], Çağlar Uzun[3]

[1]Ankara Üniversitesi Tıp Fakültesi, Göğüs Hastalıkları Anabilim Dalı
[2]Ankara Üniversitesi Tıp Fakültesi, Romatoloji Bilim Dalı
[3]Ankara Üniversitesi Tıp Fakültesi, Radyoloji Anabilim Dalı

Zeynab Jafarova / Ankara Üniversitesi Tıp Fakültesi, Göğüs Hastalıkları Anabilim Dalı

Giriş: Takayasu arteriti (TA), nabızsızlık hastalığı olarak da bilinen özellikle aort ve ana dallarını, pulmoner arter gibi büyük damarları tutan kronik inflamatuar bir arterittir. Hastalığın akut döneminde arter duvarı inflamasyonuna bağlı anevrizma gelişebiliyorken, kronik dönemde damar duvarında kalınlaşma, fibrozis, stenoz ve trombüs oluşumu görülebilmektedir. Biz de bu posterde pulmoner emboli tanısı ile tedavi alan ve sonrasında TA tanısı konulan bir olgu sunuyoruz.

Olgu: 4 ay önce göğüs ağrısı ve nefes darlığı şikayetleriyle başvurduğu merkezde Pulmoner Bilgisayarlı Tomografi Anjiografi (PBTA) çekilen, akut pulmoner trombemboli (PTE) tanısı konularak tedavi başlanan 40 yaşında kadın hasta, uzun dönem antikoagülan tedavisinin düzenlenmesi için kliniğimize başvurdu. Hastanın ilk tanı anındaki PBTA'si incelendiğinde pulmoner arter ve aort duvarlarının kalınlaşması ve sol akciğerde ateletkazi dikkati çekti. Bilinen ek hastalığı olmayan, ailede tromboz öyküsü tanımlamayan hastada, PE'ye ek olası inflamatuar hastalıklar ve maligniteler açısından yeniden PBTA çekildi. Soldaki atelektazinin gerilediği, trombüslerin büyük oranda temizlendiği ancak arter duvarlarındaki kalınlaşmanın halen devam ettiği görüldü. Radyoloji bölümü ile görüşülen hastada TA olduğu ifade edildi. Kontrastlı Boyun-Karotis-Toraks-Abdomen-Pelvis Bilgisayarlı Tomografide torakal aorta, brakiosefalik arter, her iki ana karotid arter, subklavyen arterin proksimal bölümleri, pulmoner arterlerde vaskülit tutulumu ile uyumlu duvar kalınlaşması, solda lingula ve alt lob posterior bazal segment pulmoner arterlerinde akut süreçte tromboz bulguları izlendi. Hasta romatoloji bölümüne takip ve tedavi için konsülte edildi.

PBTA görüntüsü

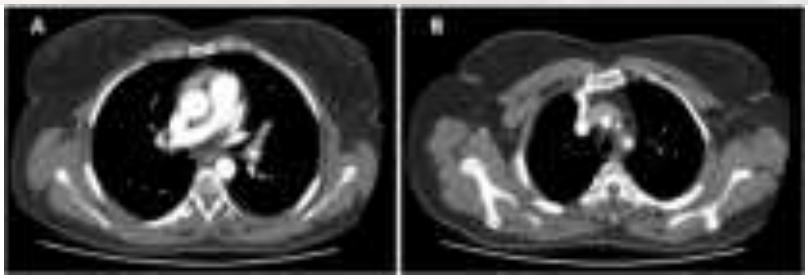

A-Pulmoner arter lümenindeki daralma B-Karotis arter lümenindeki daralma

Sonuç: PE tanısı konulan hastalarda, PBTA'nın sadece emboli açısından değil, eşlik eden inflamatuar hastalıklar ve maligniteler açısından da incelenmesi önemlidir. Bu sayede PE'ye neden olabilecek hastalıklar erkenden fark edilebilir.

Anahtar Kelimeler: Takayasu Arteriti, Pulmoner Emboli, Dolum Defekti

Kaynakça

1. Numano F, Kobayashi Y, Maruyama Y, Kakuta T, Miyata T, Kishi Y. Takayasu Arteritis: Clinical Characteristics and the Role of Genetic Factors in its Pathogenesis. Vascular Medicine. 1996;1(3):227-233. doi:10.1177/1358863X9600100307
2. Alibaz-Oner F. UPDATE IN TAKAYASU'S ARTERITIS. Rheumatol Q. 2023 Sep;1(3):78-86. doi:10.4274/qrheumatol.galenos.2023.36844.
3. Bělohlávek J, Dytrych V, Linhart A. Pulmonary embolism, part I: Epidemiology, risk factors and risk stratification, pathophysiology, clinical presentation, diagnosis and nonthrombotic pulmonary embolism. Exp Clin Cardiol. 2013 Spring;18(2):129-38. PMID: 23940438; PMCID: PMC3718593.

Yayın No: PS-257

A RARE COMPLICATION DEVELOPING AFTER ENDOBRONCHIAL ULTRASONOGRAPHY-GUIDED TRANSBRONCHIAL NEEDLE ASPIRATION: PNEUMOMEDIASTINUM

Burcu ÖZTÜRK ŞAHİN[1], Nesrin ÖCAL[1], Deniz DOĞAN[1], Cantürk TAŞÇI[1], Yakup ARSLAN[1], Beste ARIKAN[1]

[1]Health Sciences University, Gulhane Training and Research Hospital Department of Pulmonary Diseases, Ankara, Turkey

Burcu ÖZTÜRK ŞAHİN / Health Sciences University, Gulhane Training and Research Hospital Department of Pulmonary Diseases, Ankara, Turkey

Introduction: Endobronchial ultrasonography-guided transbronchial needle aspiration (EBUS-TBNA) is a widely used diagnostic tool for the evaluation of mediastinal and hilar lymph nodes (1, 2). It is safe with and a relatively harmless technique with low risk of complications such as coughing, agitation or minor bleeding at the puncture site (3). However, several critical and rare complications such as, mediastinal emphysema, pericarditis, needle and equipment-related complications, pneumoperitoneum, and death have also been reported (1, 4-6). Pneumomediastinum is a very rare complication of EBUS-TBNA and only a few cases have been described in the literature (7-12). In this report, we present a case of pneumomediastinum after EBUS-TBNA.

Case: A 55-year-old woman, who was being followed up in the chest diseases outpatient clinic with known asthma, presented with dyspnea and chest pain at mMRC-2 level for one month. Her medical history revealed that she was an active smoker. She was using inhaled corticosteroid and long-acting beta agonist (ICS+LABA) treatment and levothyroxine sodium for hypothyroidism. Thorax computed tomography (CT) scan performed for the patient's symptoms revealed "Decreased left lung aeration and the lumen of left main bronchus appears opacified. Increased soft tissue density was observed in the peribronchovascular area in the central part and the lesion borders could not be clearly defined in non-contrast series." (Figure 1).Fiberoptic bronchoscopy was planned with a prediagnosis of lung cancer. During the procedure, an endobronchial lesion that almost completely obstructed the distal left main bronchus was observed. Due to the high vascularity of the lesion, biopsy could not be taken from the lesion and EBUS-TBNA (EB-530US Fujifilm) was performed for diagnosis. A biopsy was taken from the subcarinal lymph node and a smear and cell block were prepared for fine needle aspiration cytology. The procedure was performed under conscious anesthesia with midazolam and fentanyl for sedation. The patient had a cough during and after the procedure. Her vital signs and clinical status were stable.

Posteroanterior chest radiography and thorax CT scan was because of a stabbing chest pain in the left half of the chest which increased with breathing. “Diffuse air densities compatible with pneumomediastinum were observed starting from the level of the hyoid bone, bilaterally between the scalene muscles at the bilateral neck level, surrounding the carotid sheath and jugular veins, extending from this area to the posterior neck level and surrounding the trachea-esophagus-aorta-supraaortic structures along the mediastinum and the pericardium neighborhood anteriorly towards the inferior, along the descending aorta in the posterior part and around it (Figures 2). The patient was followed up in the chest diseases clinic and responded to conservative treatments.

Figure-1

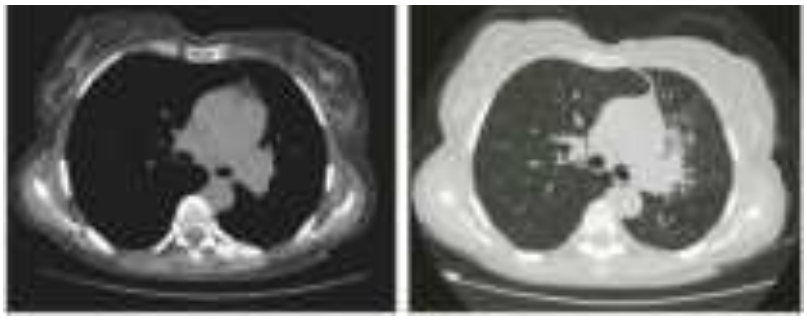

Figure-2

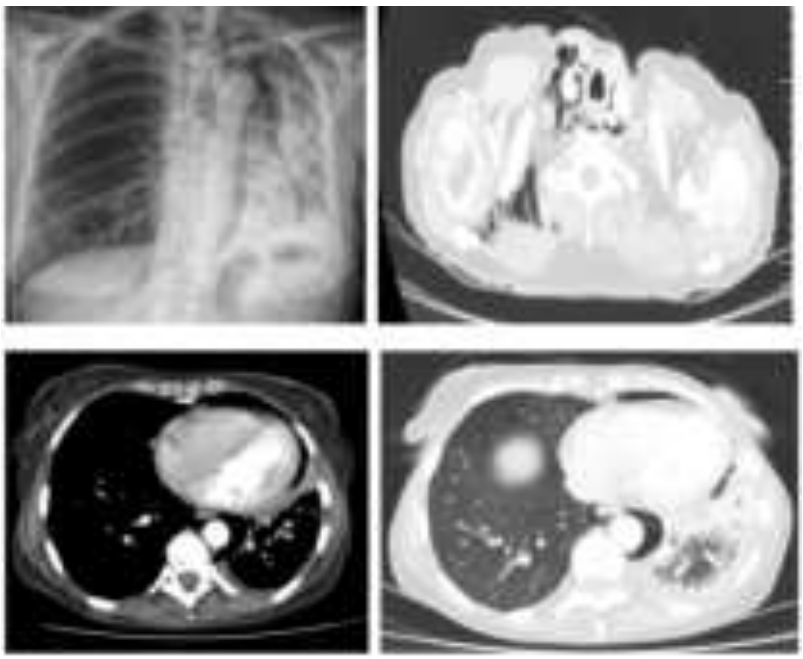

Conclusion: We present a case of pneumediastinum, a rare complication after EBUS-TBNA. Although it is rare, it is a complication that should be paid attention by clinicians. In order to reduce morbidity, complications that may develop after EBUS-TBNA should not be ignored and should be followed closely.

Keywords: EBUS-TBNA, complication, pneumomediastinum

Kaynakça

REFERENCES

1. Asano F, Aoe M, Ohsaki Y, Okada Y, Sasada S, Sato S, et al. Complications associated with endobronchial ultrasound-guided transbronchial needle aspiration: a nationwide survey by the Japan Society for Respiratory Endoscopy. Respiratory research. 2013;14(1):1-8.

2. Varela-Lema L, Fernández-Villar A, Ruano-Ravina A. Effectiveness and safety of endobronchial ultrasound–transbronchial needle aspiration: a systematic review. European Respiratory Journal. 2009;33(5):1156-64.

3. Von Bartheld M, Van Breda A, Annema J. Complication rate of endosonography (endobronchial and endoscopic ultrasound): a systematic review. Respiration. 2014;87(4):343-51.

4. Hanna A, Crutu A, Baldeyrou P. Needle tip fracture, an unusual EBUS-TBNA complication. Journal of bronchology & interventional pulmonology. 2018;25(2):e23-e4.

5. Muriana P, Carretta A, Ciriaco P, Rossetti F, Negri G. Isolated tension pneumoperitoneum following endobronchial ultrasound-guided transbronchial needle aspiration complicated by cardiac peri-arrest: a case report. Monaldi Archives for Chest Disease. 2018;88(3).

6. Özgül MA, Çetinkaya E, Tutar N, Özgül G. An unusual complication of endobronchial ultrasound-guided transbronchial needle aspiration (EBUS-TBNA): the needle breakage. Annals of Thoracic and Cardiovascular Surgery. 2014;20(Supplement):567-9.

7. Ortiz R, Hayes M, Arias S, Lee HJ, Feller-Kopman D, Yarmus L. Pneumomediastinum and Pneumopericardium after Endobronchial Ultrasound–Guided Transbronchial Needle Aspiration. Annals of the American Thoracic Society. 2014;11(4):680-1.

8. Shweihat Y, Perry III JD, Munn N. Severe pneumomediastinum complicating EBUS-TBNA. Journal of bronchology & interventional pulmonology. 2015;22(3):e8.

9. Iida T, Adachi T, Nakagaki S, Yabana T, Goto A, Kondo Y, et al. Pneumomediastinum caused by hypopharyngeal perforation during endoscopic ultrasound-guided fine-needle aspiration. Endoscopy. 2016;48(S 01):E206-E7.

10. Jain A, Nayyar P, Chitkeshi V, Bahl A. An unusual complication after endobronchial ultrasound-guided transbronchial needle aspiration: case report. Breathe. 2018;14(1):e6-e11.

11. Piroddi IMG, Gatto P, Perazzo A, Barlascini C, Nicolini A. Pneumomediastinum following Endobronchial Ultrasound–Guided Transbronchial Needle Aspiration: A Case Report. Tanaffos. 2017;16(3):245.

12. Marlow J, Brockbank L, Mohan K. Pneumomediastinum post EBUS-TBNA in interstitial lung disease. Journal of bronchology & interventional pulmonology. 2018;25(3):e32-e3.

13. Çağlayan B, Yılmaz A, Bilaçeroğlu S, Cömert SŞ, Demirci NY, Salepçi B. Complications of convex-probe endobronchial ultrasound-guided transbronchial needle aspiration: a multi-center retrospective study. Respiratory care. 2016;61(2):243-8.

14. Huang C-T, Chen C-Y, Ho C-C, Yu C-J. A rare constellation of empyema, lung abscess, and mediastinal abscess as a complication of endobronchial ultrasound-guided transbronchial needle aspiration. European journal of cardio-thoracic surgery. 2011;40(1):264-5.

15. Botana-Rial M, Núñez-Delgado M, Pallarés-Sanmartín A, Leiro-Fernández V, Represas CR, Silva AIG, et al. Intramural hematoma of the pulmonary artery and hemopneumomediastinum after endobronchial ultrasound-guided transbronchial needle aspiration. Respiration. 2012;83(4):353-6.

16. Eapen GA, Shah AM, Lei X, Jimenez CA, Morice RC, Yarmus L, et al. Complications, consequences, and practice patterns of endobronchial ultrasound-guided transbronchial needle aspiration: results of the AQuIRE registry. Chest. 2013;143(4):1044-53.

17. Pryor SD, Lee LK. Clinical outcomes and diagnostic imaging of pediatric patients with pneumomediastinum secondary to blunt trauma to the chest. Journal of Trauma and Acute Care Surgery. 2011;71(4):904-8.

18. Smatt Y, Browaeys H, Genay A, Raoul G, Ferri J. Iatrogenic pneumomediastinum and facial emphysema after endodontic treatment. British Journal of Oral and Maxillofacial Surgery. 2004;42(2):160-2.

19. Kouritas, V. K., Papagiannopoulos, K., Lazaridis, G., Baka, S., Mpoukovinas, I., Karavasilis, V., ... & Zarogoulidis, P. (2015). Pneumomediastinum. *Journal of thoracic disease*, *7*(Suppl 1), S44.

20. Koullias GJ, Korkolis DP, Wang XJ, et al. Current assessment and management of spontaneous pneumomediastinum: experience in 24 adult patients. Eur J Cardiothorac Surg 2004;25:852-5.

Yayın No: PS-258

Erişkin Hastada Yabancı Cisim Aspirasyonuna Bağlı Kronik Öksürük Olgusu

Begümay Kumru[1], Latif Alperen Özdemir[1], Burcu Öztürk Şahin[1], Cantürk Taşçı[1], Nesrin Öcal[1], Yakup Arslan[1], Deniz Doğan[1]

[1]Sağlık Bilimleri Üniversitesi, Gülhane Eğitim ve Araştırma Hastanesi, Göğüs Hastalıkları Anabilim Dalı, Ankara, Türkiye

Begümay Kumru / Sağlık Bilimleri Üniversitesi, Gülhane Eğitim ve Araştırma Hastanesi, Göğüs Hastalıkları Anabilim Dalı, Ankara, Türkiye

Giriş: Kronik öksürük sekiz haftadan uzun süren öksürüktür. Erişkin yaş grubunda %3-40 oranında görülebilir. Göğüs hastalıkları poliklinik başvurularının iste %10-38'i kronik öksürük nedeniyledir. Sebeplerinden biri olan yabancı cisim aspirasyonlarının belirti ve bulguları genellikle nonspesifiktir. Radyografik değerlendirme yararlıdır fakat fiberoptik bronkoskopi hava yolu yabancı cisim tanısı ve lokalizasyonu için altın standarttır. Kronik öksürük ile göğüs hastalıkları polikliniğine başvuran ve yapılan FOB'ta saç aspirasyonu görülen olguyu sunmaktayız.

Olgu: Altmış beş yaş kadın hasta yaklaşık üç aydır geçmeyen kuru öksürük şikayeti ile polikliniğimize başvurdu. Hipertansiyon ve hipotiroidi tanıları olan hastanın özgeçmişi incelendiğinde sekiz yıl önce akciğer kanseri tanısı nedeniyle sağ akciğer üst lobektomi işlemi operasyonu geçirdiği öğrenildi. Hastanın poliklinik muayenesinde oda havasında hipoksemi saptanmadı. Vital bulgularında ve fizik muayenesinde patolojik bulgu görülmedi. Laboratuvar değerleri normal aralıkta saptandı. Sigara içme öyküsü olan hastaya spirometri yapıldı. Spirometride FEV1: %81, FVC: %107, FEV1/FVC %63 saptandı. Sigara bırakma polikliniğine yönlendirilen hastaya inhaler tiotropium başlandı. 1 ay sonra kontrol nedeniyle başvuran hastanın inhaler tedaviden fayda görmemesi nedeniyle yüksek rezolüsyonlu bilgisayarlı tomografide (HRCT) özellikle sağ sistemde baskın olmak üzere bronşlarda yer yer endoluminal dansiteler görüldü (Resim-1 ve Resim-2). Fiberoptik bronkoskopi planlanan hastaya oral yoldan lokal anestezi eşliğinde FOB yapıldı. Yapılan işlemde EBL görülmedi. Sağ akciğer orta ve alt lob ayrım karinasında saç kılı görüldü (Resim-3). Forceps ile alınarak işlem komplikasyonsuz sonlandırıldı. Hastanın işlem sonrası öksürük şikâyeti geriledi.

Resim-1

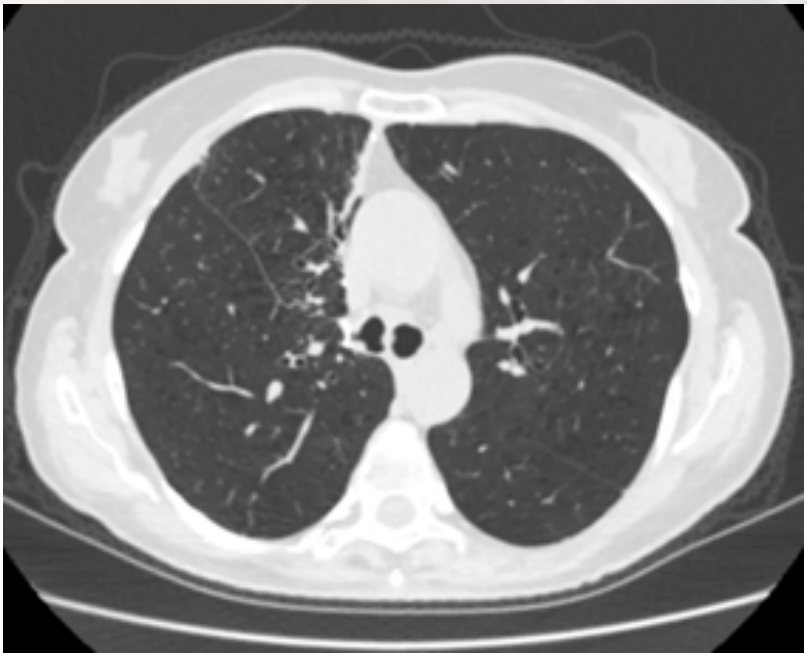

Sağ ana bronş orta kesiminde endoluminal dansite

Resim-2

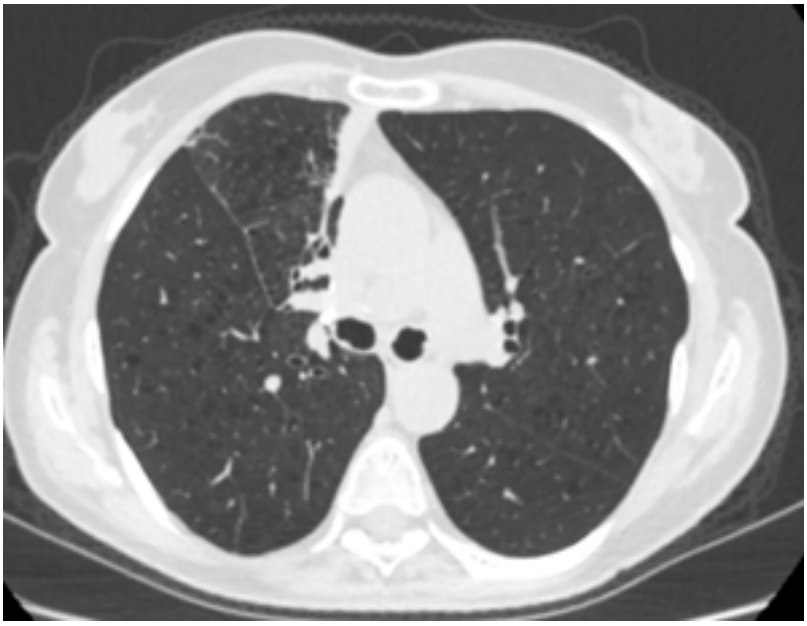

Resim-3

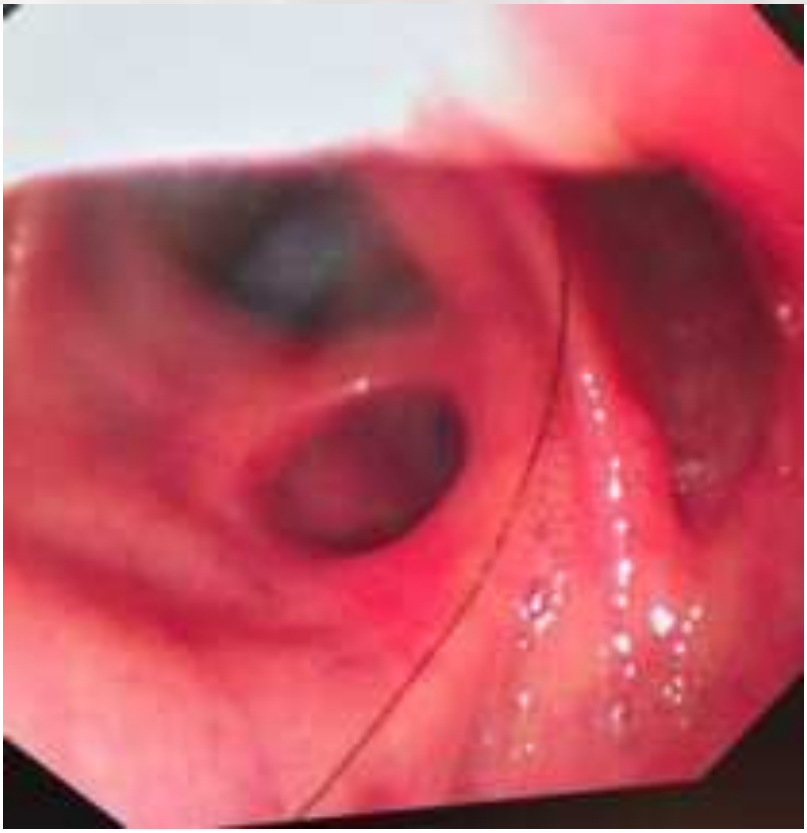

Sağ akciğer orta ve alt lob ayrım karinasında saç kılı

Sonuç: Kronik öksürük ile başvuran hastalarda akciğer grafisi, solunum fonksiyon testi ve rutin laboratuvar incelemelerinin yanı sıra etkin tedavilere rağmen regrese olmayan öksürük etiyolojisinde FOB önemli bir rol oynamaktadır. Yabancı cisim aspirasyonu çoğunlukla çocukluk çağında görülse de ileri yaş hastalarda da akılda tutulmalıdır.

Anahtar Kelimeler: öksürük, yabancı cisim, aspirasyon, fiberoptik bronkoskopi

Kaynakça

1- Willett LL, Barney J, Saylors G, Dransfield M. An unusual cause of chronic cough. Foreign body aspiration. J Gen Intern Med. 2006 Feb;21(2):C1-3. doi: 10.1111/j.1525-1497.2005.00224.x. PMID: 16606374; PMCID: PMC1484647.

2- Özdemir, C., Sökücü, S. N., Karasulu, L., Büyükkale, S., & Dalar, L. (2015). Erişkinde yabancı cisim aspirasyonu: 28 olgunun analizi. *Eurasian J Pulmonol*, *17*, 29-34.

3- Kurul, İ. C., Yorgancılar, C. D., Çelik, A., Karakurt, Ö., & Demircan, S. (2009). Trakeobronşial yabanci cisim aspirasyonlari; 25 olgunun analizi. *Gazi Medical Journal*, *20*(1).

Yayın No: PS-259

Dispne/Anemi Etiyolojisinde Kardiyomiyopati Kaynaklı Diffüz Alveoler Hemoraji

Vahide Özdemir[1], Gülce Cansu Serin[1], İrem Müge Akbulut[2], Ahmet Rüçhan Akar[3], Demet Karnak[1]

[1]Ankara Üniversitesi Tıp Fakültesi Göğüs Hastalıkları Anabilim Dalı
[2]Ankara Üniversitesi Tıp Fakültesi Kardiyoloji Anabilim Dalı
[3]Ankara Üniversitesi Tıp Fakültesi Kalp ve Damar Cerrahisi Anabilim Dalı

Vahide Özdemir / Ankara Üniversitesi Tıp Fakültesi Göğüs Hastalıkları Anabilim Dalı

Giriş: Diffüz alveoler hemoraji (DAH) pulmoner mikrosirkülasyondan kaynaklı alveol içine eritrosit birikmesidir. Semptomların ve radyografik görüntülemenin spesifik olmaması, hastaların 1/3'inde hemoptizi görülmemesi nedeniyle DAH'ın tanısı sıklıkla bronkoalveoler lavaj (BAL) gerektirir. Tanı sonrası tedaviye başlanabilmesi için altta yatan neden belirlenmelidir.DAH etiyolojisinde sıklıkla ANCA ilişkili vaskülitler, bağ dokusu hastalıkları gibi immün nedenler yer alırken; kalp hastalıkları, enfeksiyonlar gibi non-immün nedenler de söz konusudur.Biz de DAH'ın kardiyak patolojilere de bağlı gelişebileceğini hatırlatmak amacıyla bu olguyu sunuyoruz.

Olgu: 46 yaşında kadın hasta 3 aydır olan mmrc -III düzeyinde nefes darlığı ve halsizlik şikayetleriyle başvurdu. Oda havasında arter kan gazı pH:7.45 pCO2:29 mmHg pO2:73 mmHg SaO2:%96 HCO3:22 mmol/L olarak değerlendirildi. Fizik muayenede bilateral infraskapular alanlarda raller duyuldu. Laboratuvar tetkiklerinde böbrek fonksiyon testleri normal hemoglobin:7.5 g/dL serum demiri:28 µg/mL transferrin satürasyonu:%7 total demir bağlama kapasitesi:393 crp:7 mg/L bnp:1891 pg/mL d-dimer:829 ng/mL FEU saptandı. Hastaya 2 ünite eritrosit süspansiyonu (ES) replasmanı yapıldı. Akciğer grafisinde bilateral alt-orta zonlarda yaygın silik opasiteler gözlendi. Hastanın öyküsünden bu şikayetlerle olan hastane başvurularında Hb'in 5-7g/dL arasında seyretmesi nedeniyle ES ve intravenöz demir replasmanlarının yapıldığı; sonrasında hemoglobininin hızla düştüğü ve grafisinde bilateral yaygın pulmoner infiltrasyonların olması nedeniyle hastanın transfüzyon ilişkili akut akciğer hasarı tanısı aldığı öğrenildi. Toraks bilgisayarlı tomografide her iki akciğerde interlobüler septalarda kalınlaşma ve yaygın buzlucam dansite artışlarının olması nedeniyle bronkoskopi planlandı. Alınan BAL sıvısı makroskopik olarak hafif hemorajik özellikteydi. Elde edilen BAL sıvısının mikroskobik incelemesinde >%2 hemosiderin yüklü makrofaj tespit edildi. Hastaya DAH tanısı kondu. Etiyolojiye yönelik araştırmalarda kollajen doku hastalıkları markerları normaldi. Ekokardiyografide sol atrium hafif büyük, diğer kalp boşlukları normal, myokard septumda belirgin konsantrik hipertrofik görüldü, kordal sistolik anterior hareket ve 3. derece eksantrik mitral yetmezlik akımıyla sol ventrikül çıkış

yolunda türbülan akım izlendi. Kardiyak manyetik rezonans görüntülemede hipertrofik kardiyomiyopati (HKMP) ve mitral yetmezlik saptandı.DAH'a yönelik 0.5 mg/kg metilprednisolon, HKMP'ye yönelik metoprolol 1*100 mg başlandı, mitral yetmezlik açısından kardiyovasküler cerrahi elektif şartlarda operasyon planladı. Takiplerinde Hb'de düzelme ve grafisinde pulmoner infiltrasyonlarda gerileme izlenmesi üzerine DAH'ın HKMP'ye sekonder geliştiği düşünüldü, hasta yatışının 8. gününde taburcu edildi. Steroid tedavisi 3 haftada azaltılarak kesildi.Takiplerinde anti-endomisyum antikor ve anti-mitokondriyal antikor pozitifliği bulunan olgu primer bilier siroz ve glüten enteropatisi açısından izleme alındı.

Akciğer Grafisinde bilateral alt-orta zonlarda pulmoner infiltrasyonlar

Yüksek Rezolüsyonlu Bilgisayarlı Tomografide bilateral akciğerde buzlu cam alanları

Sonuç: DAH kliniğinde erken tanı hayat kurtarıcı olmakla beraber tanı geciktikçe prognoz kötüleşecektir. Alveoler hemorajili bazı hastalarda hemoptizinin eşlik etmeyebileceği bilinmelidir. Anemi ve dispne kliniği ile gelen hastada yaygın pulmoner infiltrasyonlar da eşlik ediyorsa diffüz alveoler hemoraji ön tanıda düşünülmeli ve etiyolojide kardiyak nedenlerin yer alabileceği akılda bulundurulmalıdır.

Anahtar Kelimeler: Anemi, Diffüz Alveoler Hemoraji, Bronkoalveoler Lavaj, Hipertrofik Kardiyomiyopati

Kaynakça

Wells J, Frankel SK. Alveolar Hemorrhage. Orphan Lung Diseases. 2014 Dec 11:155–75. doi: 10.1007/978-1-4471-2401-6_10. PMCID: PMC7119931.

Park MS. Diffuse alveolar hemorrhage. Tuberc Respir Dis (Seoul). 2013 Apr;74(4):151-62. doi: 10.4046/trd.2013.74.4.151. Epub 2013 Apr 30. PMID: 23678356; PMCID: PMC3651925.

Desai H, Smith J, Williams MD. Diffuse Alveolar Hemorrhage. Evidence-Based Critical Care. 2019 Jul 24:253–7. doi: 10.1007/978-3-030-26710-0_33. PMCID: PMC7120649.

Yayın No: PS-260

Mediastinal Kitleye EBUS-TVNA ile yaklaşım: Olgu Sunumu

Mehman Azizov[1], Başak Akyol[1], İlknur Aydar[2], Aslı Alkan[1], Oğuz Karcıoğlu[1]

[1]Hacettepe Üniversitesi, Göğüs Hastalıkları Ana Bilim Dalı
[2]Hacettepe Üniversitesi, Göğüs Cerrahisi Ana Bilim Dalı

Mehman Azizov / Hacettepe Üniversitesi, Göğüs Hastalıkları Ana Bilim Dalı

Giriş: Endobronşiyal ultrasonografi (EBUS) eşliğinde yapılan transbronşiyal iğne aspirasyonu (TBNA), mediastinal lenfadenopatiler ve akciğer kanserinin tanı ve evrelemesinde kullanılan minimal invaziv bir işlemdir. Örneklenmesi planlanan lezyonlar bazen pulmoner arterlerin arkasında lokalize olabilir. Bu durumlarda EBUS rehberliğinde transvasküler iğne aspirasyonu (EBUS-TVNA) tek seçenek olabilir. Literatürde EBUS-TVNA ile ilgili veriler sınırlıdır.

Olgu: Bilinen hipertansiyon tanısı olan 61 yaşındaki erkek hastaya 2022 yılında alt dudak kenarındaki lezyondan wegde rezeksiyon yapılmış ve patoloji sonucu iyi diferansiye skuamöz hücreli karsinom olarak raporlanmış. Cerrahi sonrası kemoterapi veya radyoterapi verilmeyen hasta 2024 yılında 2 aydır olan submental lenf nodlarında şişlik şikayetiyle merkezimize başvurmuş. Tetkikleri sonucu boyun diseksiyonu yapılan hastanın patoloji sonucu skuamöz hücreli karsinom lenf nodu metastazı olarak raporlanmış. Sonrasında post-operatif dönemde yapılan pozitron emisyon tomografi – bilgisayarlı tomografi (PET-BT) tetkikinde (Resim-1) sol hiler bölgede patolojik tutulum gösteren kitlenin primer akciğer malignitesi açısından şüpheli görülmesi üzerine hasta tarafımıza yönlendirilmiş. Hasta EBUS ile değerlendirildiğinde sol interlober alanda sol pulmoner arterin arkasında lokalize kitle lezyonu ile uyumlu görünüm görüldü ve lezyon EBUS-TVNA ile örneklendi (Resim-2). Sitopatoloji sonucunda skuamöz hücreli karsinom ile uyumlu saptanan lezyonda primer kitle / metastatik lezyon ayrımı yapılamadı. Multidisipliner olarak değerlendirilen hastada akciğerdeki lezyon primer akciğer malignitesi olarak kabul edildi ve hastaya kemoterapi ile eş zamanlı radyoterapi planlandı.

Resim-1

Sol hiler bölgede FDG tutulumu olan lezyonun PET-BT görüntüsü

Resim-2

EBUS-TVNA ile lezyonun örneklenmesi

Sonuç: Seçilmiş olgularda EBUS-TVNA daha invazif yöntemlere göre uygulanabilir minimal invazif bir yöntemdir. Sadece mediastinal lenf nodlarının değil, akciğerde mediastene yakın lezyonları bulunan zor olguların da bu yöntemle örneklenmesi mümkündür. İşlem sonrası kanama açısından yakın takip sağlanabilecek ve gerekirse müdahale edilebilecek merkezlerde bu işlemin yapılması önerilmektedir.

Anahtar Kelimeler: endobronşiyal ultrason, transvasküler iğne biyopsisi

Kaynakça

1-Panchabhai TS, Machuzak MS, Sethi S, Vijhani P, Gildea TR, Mehta AC, Almeida FA, Cicenia JC. Endobronchial Ultrasound-guided Transvascular Needle Aspiration: A Single-Center Experience. J Bronchology Interv Pulmonol. 2015 Oct;22(4):306-11.

2-Naaman R, Lautenschlaeger T, Diab K. Feasibility of Performing Transvascular Endobronchial Ultrasound-Guided Transbronchial Needle Aspiration. Clin Lung Cancer. 2021 Jul;22(4):e595-e601.

3-Mehta RM, Biraris PR, Pattabhiraman V, Srinivasan A, Singla A, Kumar S, Cutaia M. Defining expanded areas in EBUS sampling: EBUS guided trans- and intra-pulmonary artery needle aspiration, with review of transvascular EBUS. Clin Respir J. 2018 May;12(5):1958-1963.

Yayın No: PS-261

Alveoller Konuşuyor

Nevra Güllü Arslan[1], Çiğdem Uzun[2], Fırat Tatlıdil[2], Hakan Taşkın[3]

[1]Samsun Eğitim ve Araştırma Hastanesi, Göğüs Hastalıkları
[2]Samsun Eğitim ve Araştırma Hastanesi, Patoloji
[3]Samsun Eğitim ve Araştırma Hastanesi, Mikrobiyoloji

Nevra Güllü Arslan / Samsun Eğitim ve Araştırma Hastanesi, Göğüs Hastalıkları

Giriş: Bronkoalveolar lavaj (BAL); distal hava yolları ve alveollerden bronkoskopi işlemi sırasında alınan, hücresel ve hücresel olmayan elemanlar içeren, parankimal hastalıkların tanısına katkı sağlayan tanısal bir yöntemdir. Doğru bölgeden doğru teknik ile alındığında elde edilen sonuçlar, CD4/CD8 oranlarının da dahil olmasıyla alternatif tanılara yönlendirebilir (1). Burada farklı endikasyonlar nedeniyle BAL alınan, farklı ve tanımlayıcı sonuçlar elde ettiğimiz olgulardan bahsetmek istedik.

Olgu: 1.Olgu: 15 yıldır demir döküm fabrikasında çalışan 45 yaşında erkek hasta nefes darlığı öksürük yakınmaları ile polikliniğe başvurdu. Tomografide bilateral sentroasiner milimetrik buzlu cam dansiteleri, mediastinal lenfadenopati izlenmesi üzerine hastaya endobronşial ultrason (EBUS) ve BAL işlemi uygulandı. EBUS-İİAB sonucunda; siyah- kahve renkli pigmenti içeren alveolar makrofajlar, epiteloid histiyosit toplulukları ve granülom izlendi. BAL akım sitometrisinde CD4/CD8 oranı 1.6; sitolojisinde hücrelerin %95' inin siyah- kahve granüler pigment yüklü alveolar makrofaj, %3 bronş epiteli hücreleri, %2 enflamatuar hücreler idi. Makrofajların fagosite ettiği partikülün polarize ışığı çift kırdığı, demir boyama ile mavi boyandığı, demir birikimi ile uyumlu olduğu belirtildi (Şekil 1A-B-C). Hastaya demir işçisi pnömokonyozu tanısı konarak meslek hastalıkları hekimine yönlendirildi. 2. Olgu: 30 paket /yıl sigara içicisi ve kuaför olan, son 3 aydır evde köpek besleyen 49 yaş erkek hasta, artan nefes darlığı öksürük yakınmaları ile polikliniğe başvurdu. Tomografide; bilateral üst-alt lob subplevral yamalı buzlu cam alanları, hava kistleri, bül formasyonları izlendi. BAL incelemesinde; %90'nın üzerinde alveolar makrofajlar, yoğun histiyosit görünümü (S100, CD1a negatif), kıl ile uyumlu partiküller ve çevrelerinii saran histiyositler mevcuttu (Şekil 2 A-B-C). Akım sitometride CD4/CD8 oranı 3,12 idi. Hastada maruziyete bağlı histiositik reaksiyon, hipersensitivite pnömonisi (HSP) düşünüldü. Metilprednizolon, iş ortamında maske kullanımı, evcil hayvanın uzaklaştırılmasından sonraki kontrol HRCT'de buzlu cam alanlarında belirgin regresyon izlendi. 3. Olgu: Mesane kanseri nedeniyle 6 haftadır intravezikal BCG uygulanan 76 yaşında erkek hasta ateş, myalji ile başvurdu. Tomografide yaygın buzlu cam alanları olan (Figür 1), akut faz reaktanları yüksek seyreden hastaya oseltamivir, piperasilin-tazobaktam başlandı, yanıt alınamadı. Alınan BAL'ın

sitolojisinde yoğun makrofajlar, multinükleer dev hücreler, lenfositler; akım sitometride %50 oranında lenfosit hakimiyeti, CD4/CD8 oranı 6 olarak belirlendi. Lavajda viral- bakteriyel bir etken izole edilemedi; ARB, tüberküloz PCR negatif sonuçlandı. Hastada; BCG ilişkili inflamasyona (BCG-itis) bağlı T düzenleyici hücrelerin bozulmuş fonksiyonu, aşırı immun yanıt sonucu akut HSP geliştiği düşünüldü. Metilprednizolon başlandıktan sonra klinik ve radyolojik belirgin regresyon izlendi.

Şekil 1.

A-B: Prusya mavisi (demir boyası) ile alveolar makrofajların sitoplazmasında mavi boyanan demir pigmenti birikimi C: PAP boyama; alveolar makrofajlar ve sitoplazmasında siyah renkli antrakoz pigmenti

Şekil 2.

A: Kıl şaftı çevresinde fagositoza çalışan histiyositler (X20 büyütme, PAP boyası) B: (X40 büyütme, PAP boyası) C: Histiyositler arasında kıl şaftı parçacığı (X20 büyütme, H&E boyası)

Figür 1.

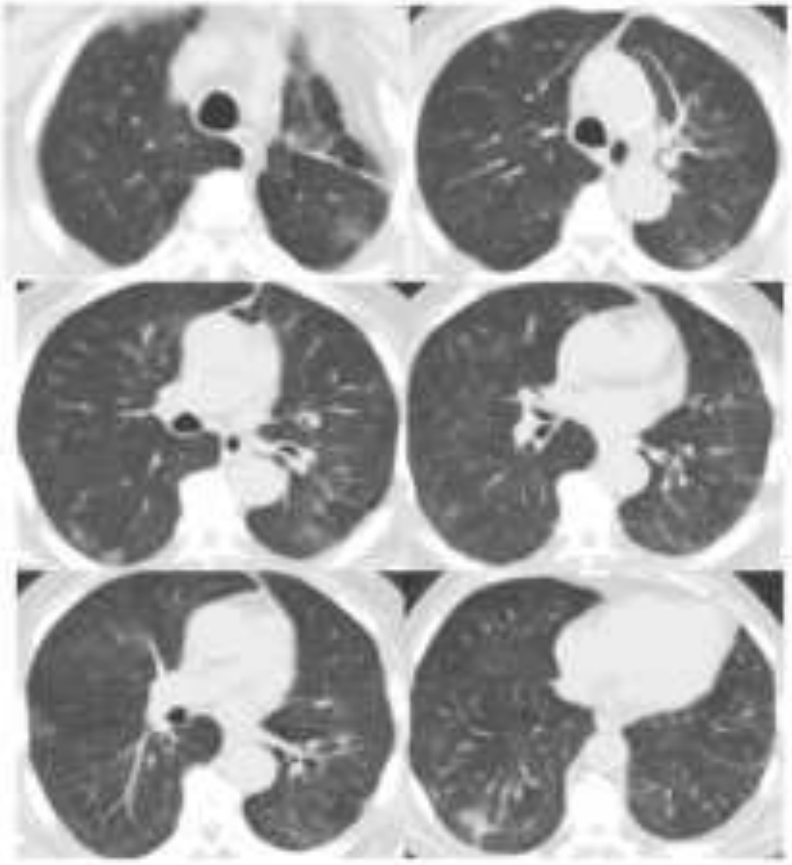

Akciğer tomografisi; bilateral yaygın yamalı buzlu cam alanları

Sonuç: BAL uygulaması kolay, minimal invaziv, tanı güçlüğü çekilen olgularda alternatif tanılara yönlendirebilen bir yöntemdir. İlk olguda BAL 'da prusya mavisi ile boyamalardaki tipik görünümler, hastaya pnömokonyoz tanısı konmasını sağlamış; bu grup hastalarda sıklıkla tercih edilen açık akciğer biyopsisi ihtiyacını ortadan kaldırmıştır. 2. Olguda histiositlerin kıl parçalarının etrafını sarmasının mikroskobik olarak izlenebilmesi ve yabancı cisim reaksiyonu yaratmaları, maruziyete bağlı subakut HSP tanısı koymamızı; uygun tedavi yaklaşımı ile kısa sürede yanıt almamızı sağlamıştır. 3. Olguda ise akut bir tablo ile gelen, akut faz reaktanlarının yüksek seyrettiği bağışıklığı baskılı bir hastada elde edilen lenfositik pnömoni bulguları ile gereksiz geniş spektrum antibiyotik kullanımından uzaklaşılmış, hastaya akut HSP olarak tedavi yaklaşımında bulunmamıza destek olmuştur. Özetle doğru seçilmiş hastalarda uygun teknikle alınan ve rehberlerde önerilen prosedürlere uygun yaklaşımlarda BAL; hızlıca alternatif tanılara yönlendirmekte, gereksiz invaziv işlemlerden hastayı uzaklaştırmaktadır.

Anahtar Kelimeler: Bronkoalveolar lavaj, pnömokonyoz, hipersensitivite pnömonisi

Kaynakça

1.Raghu G, Remy-Jardin M, Ryerson CJ, et al. Diagnosis of Hypersensitivity Pneumonitis in Adults. An Official ATS/JRS/ALAT Clinical Practice Guideline. Am J Respir Crit Care Med 2020; 202:36–69.doi: 10.1164/rccm.202005-2032ST.

Yayın No: PS-264

Nadir Rastlanan Bir Olgu: Kardiyak Tutulumlu Sarkoidoz

Abdüssamet Mısır[1], Hüseyin Arıkan[1], Feyza Çağlıyan[2], Derya Kocakaya[1]

[1]Marmara Üniversitesi Tıp Fakültesi, Göğüs Hastalıkları ve Yoğun Bakım Anabilim Dalı, İstanbul
[2]Marmara Üniversitesi Tıp Fakültesi, Nükleer Tıp Anabilim Dalı, İstanbul

Abdüssamet Mısır / Marmara Üniversitesi Tıp Fakültesi, Göğüs Hastalıkları ve Yoğun Bakım Anabilim Dalı, İstanbul

Giriş: Sarkoidoz çoklu organ tutulumu ile karakterize, nedeni bilinmeyen kronik inflamatuar bir hastalıktır. Kardiyak tutulum, sarkoidoz olgularının %5-10'unda görülmekte olup, artan tanı olanakları ile birlikte daha sık tespit edilmektedir (1). Hastalığın patogenezinde granülomatöz inflamasyon temel rol oynar ve tedavi edilmezse veya spontan olarak gerilemezse kalıcı fibrozis ile sonuçlanarak organ fonksiyonlarında bozulmaya neden olabilir. Kardiyak sarkoidoz klinik olarak aritmi, kalp yetmezliği ve bazen ani ölümle kendini gösterebilir (2). Kardiyak sarkoidoz tanısı genellikle klinik semptomlar, Pozitron emisyon tomografisi (PET/BT), kardiyak manyetik rezonans (MR) inceleme ve biyopsi ile konulmaktadır (3). Kardiyak amiloidoz, benzer klinik ve radyolojik bulgular göstererek tanısal süreçte ayrımı güçleştirebilir. Bu olgu sunumunda dış merkezde kardiyak amiloidoz düşünülen ancak kardiyak MR bulguları nedeni ile sarkoidoz açısından tarafımıza yönlendirilen bir olgu sunulacaktır.

Olgu: Bilinen IgA Nefropatis, Wolf Parkison White Sendromu ve düşük ejeksiyon fraksiyonlu (EF) kalp yetersizliği tanıları olan ve dış merkez kemik sintigrafisi ile kardiyak amiloidoz düşünülerek hastanemize yönlendirilen hasta toraks bilgisayarlı tomografi (BT)' de tespit edilen bilateral yaygın buzlu cam alanları ve nodüler görünüm (Şekil 1a ve 1b) ile ve kardiyak MR'da saptanan sol ventrikül EF'sinde azalma, septum ve serbest duvarda subepikardiyal ve transmural yaygın skar doku lehine kontrast tutulumları nedeni ile tarafımıza sarkoidoz ön tanısı ile danışıldı. Hastanın 3-4 yıldır devam eden öksürük, beyaz renkli balgam, efor ile beliren nefes darlığı şikayetleri olup ateş, kilo kaybı ve gece terlemesi tariflemiyordu. Yapılan bronkoskopide sağ sekonder karinada minimal antrakotik alan dışında özellik saptanmadı. Gönderilen bronkolveolar lavaj (BAL) örneğinin mikrobiyolojik ve patolojik değerlendirmesinde özellik saptanmadı. PPD sonucu değeri 2 defa anerjik ölçüldü. Yapılan solunum fonksiyon testlerinde (SFT) ileri restriksiyon, total akciğer kapasitesinde orta derecede azalma (FEV1: %30, FEV1/FVC: %62, FVC: %50, TLC: %64), karbonmonoksit difüzyon kapasitesinde orta derecede difüzyon kusuru (DLCOc:%53) saptandı. Amiloidoz açısından yapılan deriden punch biyopsisinde amiloid birikimi görülmedi. Serum ACE (anjiyotensin dönüştürücü enzim) değeri 66U/L olarak geldi. Serum

kalsiyum ve 24 saatlik idrar kalsiyumu normal saptanan hastaya sarkoidoz kardiyak tutuluma özel bir protokol ile miyokard perfüzyon sintigrafisi (MPS) ve PET/BT (Şekil 2) çekilmiş ve bulgular kardiyak ve pulmoner tutulum gösteren sarkoidoz olgusu ile uyumlu bulunmuştur. Metilprednizolon tedavisi 0,5 mg/kg başlanmış olup, tedricen azaltıldı. 6 aylık tedavi süresi altında klinik ve radyolojik yanıt (Şekil 1c) alınmıştır.

Şekil 1

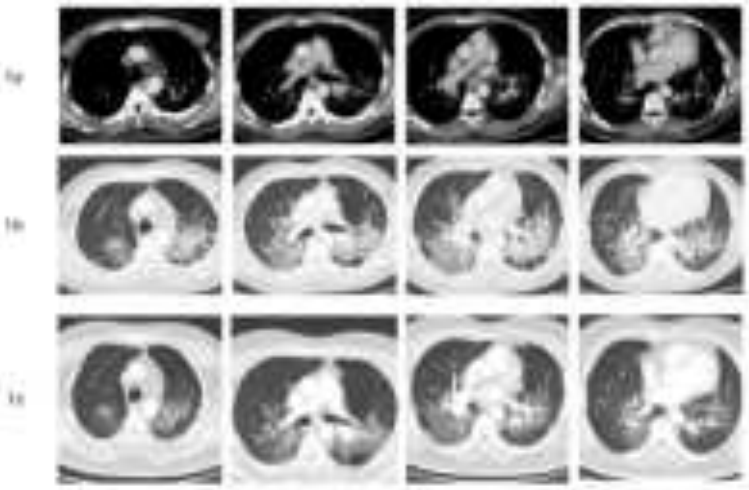

1a, 1b: Tedavi öncesi çekim, mediastende subsantimetrik lenf nodları, yamalı tarzda intersitiyel infiltrasyon, bronkiyolesentrik infiltrasyon, non-spesifik nodüller, yaygın bronşektazik görünümler. 1c: Tedavi sonrası parankimdeki düzelmeyi gösteren çekim.

Şekil 2

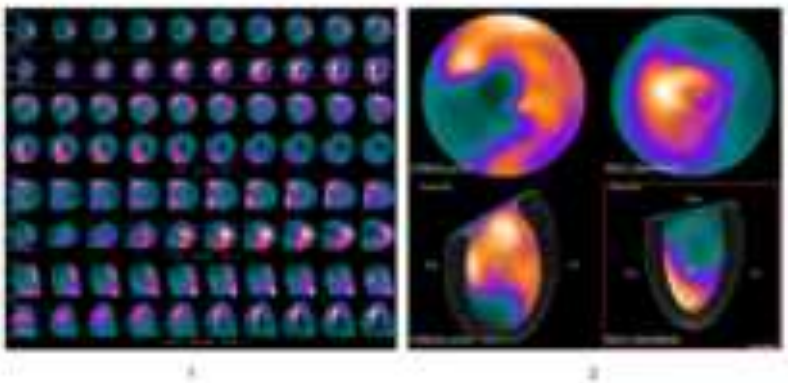

1 – Sarkoidoz İmajı: Aksiyal,sagittal ve koronal planlarda üst sırada FDG PET; alt sırada istirahat miyokard perfüzyon SPECT kesitsel imajlarında; sol ventrikül lateral duvarında, bitişiğindeki inferolateral segment ile anterior duvarın mid - bazal kesitlerinde geniş perfüzyon defekti sahaları izlenmiştir. FDG PET/BT görüntülerinde tanımlanan bu defekt sahalarında diffüz FDG tutulumu dikkati çekmiştir. Bulgular aktif kardiyak sarkoidoz tutulumu açısından anlamlı olarak değerlendirilmiştir. Enflamasyon sahalarında makrofaj-aracılı glukoz metabolizmasının artması ile ilişkilidir. 2 – Bulls Eye İmajı: Kardiyak sarkoidoz için tipik kabul edilen perfüzyon metabolizma uyumsuzluğunun 'mismatch defekt' polar harita bulguları. Rest miyokard perfüzyon SPECT'te enflamasyona bağlı mikrovasküler kompresyon/skar düşündüren defekt alanında yoğun FDG tutulumunun olduğu görülmektedir.

Sonuç: Sarkoidoz sıklıkla akciğer, göz ve cilt tutulumlarıyla prezente olsa da kardiyak tutulum nadir ancak önemli bir bulgudur. Kardiyak amiloidozla benzer klinik bulgular göstermesi ayırıcı tanıda güçlüklere neden olabilir. Erken tanı ve tedaviye zamanında başlanabilmesi kritik öneme sahiptir. Ancak, hastalığın klinik bulguları genellikle non-spesifik olup, diğer kardiyak hastalıklarla benzerlik gösterebilir. Kardiyak PET/BT ve MR, son yıllarda kardiyak sarkoidozun tanısında önemli görüntüleme yöntemleri haline gelmiştir. Her ne kadar sarkoidozun kesin tanısı histolojik olarak konulsa da; kardiyak biyopsi çoğu zaman invaziv ve riskli bir işlem olduğundan, hastamızda olduğu gibi PET/BT ile tanı süreci kolaylaşmaktadır.

Anahtar Kelimeler: Sarkoidoz, Kardiyak Sarkoidoz, Kardiyak PET/BT

Kaynakça

1. Markatis E, Afthinos A, Antonakis E, Papanikolaou IC. Cardiac sarcoidosis: diagnosis and management. Rev Cardiovasc Med. 2020 Sep 30;21(3):321-338. doi: 10.31083/j.rcm.2020.03.102. PMID: 33070538.
2. Ashraf I, Peck MM, Maram R, Mohamed A, Ochoa Crespo D, Kaur G, Malik BH. Association of Arrhythmias in Cardiac Amyloidosis and Cardiac Sarcoidosis. Cureus. 2020 Aug 18;12(8): e9842. doi: 10.7759/cureus.9842. PMID: 32953349; PMCID: PMC7497218.
3. Sharma A, Okada DR, Yacoub H, Chrispin J, Bokhari S. Diagnosis of cardiac sarcoidosis: an era of paradigm shift. Ann Nucl Med. 2020 Feb;34(2):87-93. doi: 10.1007/s12149-019-01431-z. Epub 2019 Dec 17. PMID: 31848928.

Yayın No: PS-265

Hemoptizi nedeniyle Bronşiyal Arter Embolizasyonu Sonrası Omurilik Enfarktüsü: Nadir Görülen Bir Komplikasyon

Ayşe Zeynep Pehlivan[1], İlknur Başyiğit[1], Tuğba Aşlı Önyılmaz[1]

[1]kocaeli üniversitesi tıp fakültesi

Ayşe Zeynep Pehlivan / kocaeli üniversitesi tıp fakültesi

Giriş: Özet 81 yaşında erkek hasta masif hemoptizi ile başvurduğunda alveolar hemoraji saptanmış ve ardından bronşiyal arter embolizasyonu (BAE) uygulanmıştır. İşlem sonrası hastada Adamkiewicz arter varyasyonuna atfedilen spinal kord enfarktüsüne bağlı akut bilateral alt ekstremite plejisi gelişmiştir. Bu vaka, nadir ancak ciddi komplikasyonları azaltmak için embolizasyon sırasında dikkatli anatomik değerlendirme ihtiyacını vurgulamaktadır.Giriş Hemoptizinin şiddeti hafif miktarlardan hayatı tehdit eden miktarlara kadar değişebilir. BAE, özellikle tıbbi tedaviye yanıt vermeyen hastalarda hemoptiziyi kontrol altına almak için yaygın olarak kullanılan bir girişimdir. Nadiren de olsa bu işlem esnasında anatomik varyantlar nedeniyle, kritik vasküler yapılar embolize edilebilir. Bu vakada; masif hemoptizi nedeniyle bronşiyal arter embolizasyonu yapılan bir hastada, önceden bilinemeyen Adamkiewicz varyant arteri nedeniyle, parapleji gelişen bir hasta anlatılmakta ve mümkünse işlem öncesi vasküler haritalama yapılarak önlem alınması gerekliliği vurgulanmaktadır.

Olgu: Olgu Sunumu Seksen bir yaşında erkek hasta, kliniğimize üç gün önce başlayan, toplamda 250 cc kadar olan hemoptizi şikayetiyle başvurdu. Hastanın hemoptiziyi açıklayacak hastalık veya ilaç kullanımı yoktu. Özgeçmişinde Diabetes Mellitus dışında kronik bir hastalığı bulunmamaktaydı. Fizik muayenesi doğaldı. Hemoptizi nedeniyle istenen Kulak Burun Boğaz konsültasyonu sonucuna göre hemoptiziyi açıklayacak üst solunum yolu bulgusu saptanmadı. Hemoptizi etiyolojisi araştırılan hastada PA Akciğer Grafisi çekildi ve sağ parakardiyak alanda infiltrasyonlar saptandı, ardından Kontrastlı Toraks Bilgisayarlı Tomografi (BT) tetkiki istendi. BT kesitlerinde; sağ akciğer orta ve alt lobda silik buzlu cam dansiteleri, sağ üst lobda kaviter nodül izlendi(ŞEKİL 1). Laboratuvar bulgularında Hemoglobin düşüşü dışında özellik olmayan hasta, alveolar hemoraji ön tanısıyla servisimize yatırıldı. İntravenöz Traneksamik asit %10 (250 mg) tedavisi ve intravenöz Ampisilin-Sulbaktam 1000 mg tedavisi başlandı. Traneksamik asit tedavisine rağmen hemoglobin düşüşü ve hemoptizi şikayeti devam eden hasta, BAE açısından Girişimsel Radyoloji bölümüne konsülte edildi. Yatışının beşinci gününde hastaya Girişimsel Radyoloji tarafından BAE (ŞEKİL 2) yapıldı. İşlemden on saat sonra hastanın bilateral alt ve üst ekstremitelerde uyuşma, güç kaybı, istemli hareket ettirememe şikayetleri gelişti. Muayenede üst ekstremiteler intakt, alt ekstremiteler bilateral plejik saptandı, bilateral Babinski pozitifti. Nöroloji

tavsiyesi üzerine hastaya Diffüzyon Manyetik Rezonans Görüntüleme (MRI), BT Torakal/Abdominal Aorta Anjiografi, beyin ve boyun BT anjiografiler, tüm Spinal MRI istendi. Spinal MRI'da C7-T5 düzeyinde diffüzyon kısıtlanması görüldü, akut/subakut enfarkt yönünde değerlendirildi (ŞEKİL 3). Elde edilen neticeler üzerine hastada Bronşial arterden köken alan Adamkiewicz arteri varyasyonu olduğu düşünüldü. Hemoptizisi gerileyen hasta Hiperbarik Oksijen tedavisi açısından ilgili merkeze yönlendirildi.

toraks bt

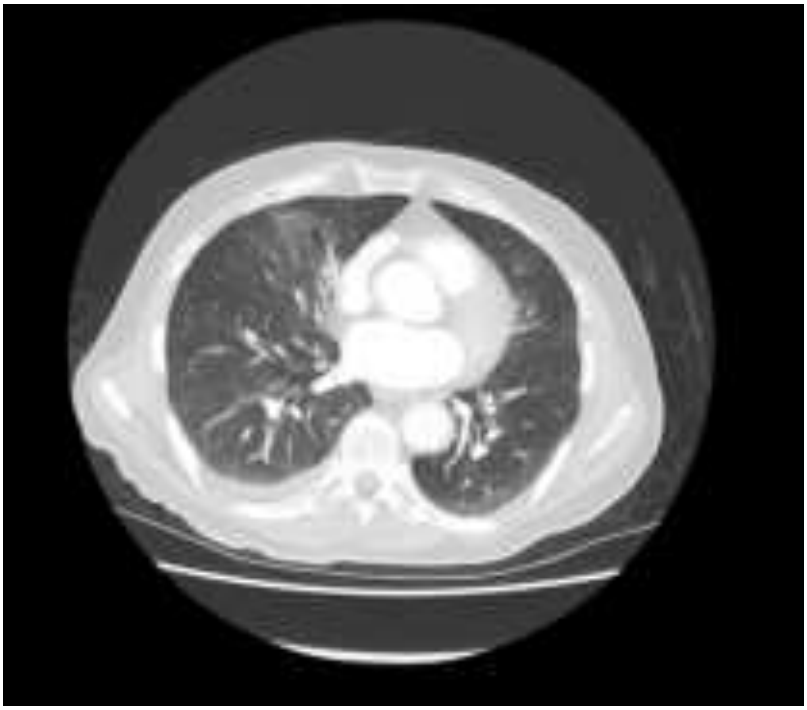

ŞEKİL 1: Yatışta çekilen Toraks BT

BAE

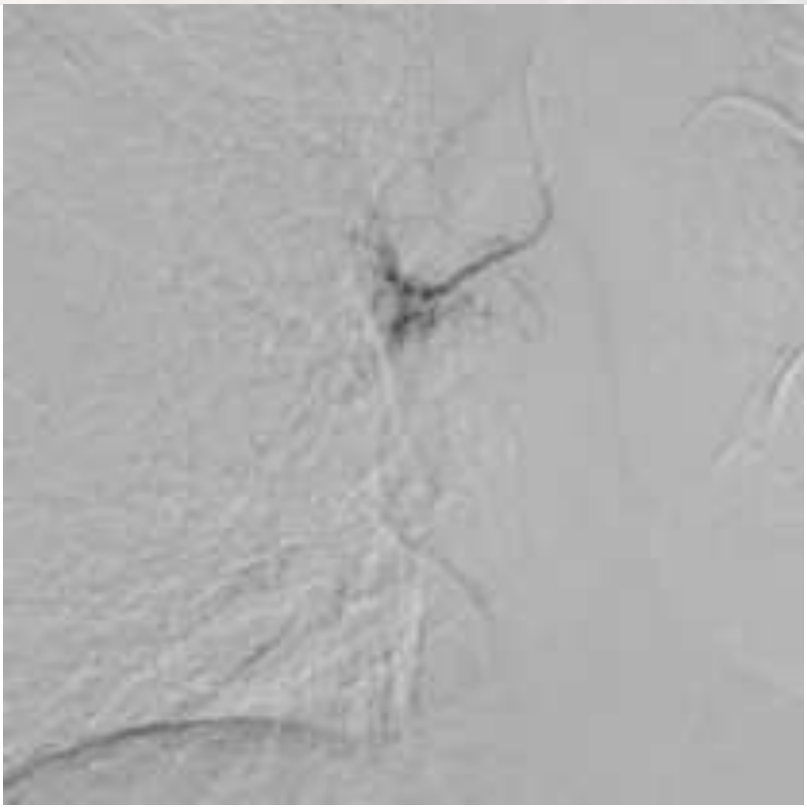

ŞEKİL 2: Bronşial Arter Embolizasyonu

Spinal MRI

ŞEKİL 3: Spinal MRI T2 enfarkt

Sonuç: Tartışma Anterior spinal arterin en büyük anterior medüller dalı olan Adamkiewicz arteri, Medulla Spinalis'in alt üçte ikisini besler ve hastaların %74'ünde T9-T12'de ve %15'inde T5-T8'de bulunur. Bu arter vakaların %5'inde doğrudan bronşiyal arterden köken alır. Bu varyantın varlığında BAE medulla spinalis iskemisine yol açarak hastalarda paraplejiye neden olabilir. BAE'den kaynaklanan spinal arter iskemisi insidansının %1,4 ile %6,5 arasında olduğu bildirilmiştir. Parapleji, BAE'nin en ciddi komplikasyonudur. Araştırmalar; işlem öncesi Adamkiewicz arterinin çeşitli yöntemlerle görüntülenmesinin, parapleji oluşma riskini azaltacağını belirtse de, bu görüntülemelerin paraplejiyi yüzde yüz önleyemeyeceğini ifade etmektedir.

Anahtar Kelimeler: hemoptizi, embolizasyon, pulmoner emboli, Adamkiewicz

Kaynakça

KAYNAKÇA

1. Lopez, Lopez (Eylül 2006). "Bronchial artery embolization for treatment of life-threatening hemoptysis". *Seminars in interventional radiology*. **23** (3). ss. 223-9. doi:10.1055/s-2006-948759. PMID 21326768.
2. Lindeire S, Hauser JM. Anatomy, Back, Artery Of Adamkiewicz. [Updated 2023 Jul 25]. In: StatPearls [Internet]. Treasure Island (FL): StatPearls Publishing; 2025 Jan-. Available from: https://www.ncbi.nlm.nih.gov/books/NBK532971/
3. Zhang J, Jiang S. Massive haemoptysis from a central pulmonary arterial pseudoaneurysm secondary to advanced lung cancer: successful treatment by Guglielmi detachable coil embolization. Clin Respir J. 2017 Mar;11(2):258-262. doi: 10.1111/crj.12333. Epub 2015 Jul 14. PMID: 26076714.
4. Fan S, Cheng X, Wang X, Liu Y, He W, Chen H. Bronchial artery embolization versus conservative treatment for hemoptysis: a systematic review and meta-analysis. BMC Pulm Med. 2024 Aug 30;24(1):428. doi: 10.1186/s12890-024-03244-x. PMID: 39215233; PMCID: PMC11365234.
5. Brown AC, Ray CE. Anterior Spinal Cord Infarction following Bronchial Artery Embolization. Semin Intervent Radiol. 2012 Sep;29(3):241-4. doi: 10.1055/s-0032-1326936. PMID: 23997419; PMCID: PMC3577587.

Yayın No: PS-266

SENTETİK KANNABİNOİD (BONZAI)KULLANIMINA BAĞLI AKUT AKCİĞER HASARI

nezihe gümüş[1], nevra güllü arslan[1]

[1]samsun eğitim ve araştırma hastanesi

nevra güllü arslan / samsun eğitim ve araştırma hastanesi

Giriş: Sentetik kannabinoid veya bilinen adıyla bonzainın uyuşturucu madde olarak kullanımı oldukça yaygınlaşmıştır.Sentetik kannabınoidlerin inhalasyon yoluyla alınmaları durumunda akciğerlerden anında emilerek birkaç dakika içinde beyin gibi diğer organlara yayıldıkları ve etkilerinin dakikalar içinde başladığı bildirilmekte; solunum yetmezliğine kadar ilerleyen akciğer hasarı oluşturmaktadır. Bu olgu ile amacımız sentetik kannabİnoid kullanımına bağlı akut akciğer hasarının klinik belirtileri, tanı ve tedavi stratejileri konusunda farkındalık oluşturmaktır.

Olgu: 23 yaşında erkek hasta bonzai kullanımı sonrası gelişen bilinç bulanıklığı,nefes darlığı ,göğüs ağrısı, bulantı ve kusma şikayeti ile acil servise başvurdu. Sigara içme öyküsü, bir dönem pregabalin kullanım öyküsü vardı.Gelişinde dispneik,takipneik ve oksijenli saturasyonu %82 idi. Solunum muayenesinde bilateral ralleri mevcuttu.Geliş kan gazında PH:7,12 PCO2: 60 mmHg PO2: 34 So2:50 HCO3:20 idi.BK:20 bin Hb:15,9 crea:0,8 crp:0,6 proc: 5,96 trop: 0,286 idi.İdrarda bakılan ilaç düzeyi kannabınoıd (THC)10 (0-50), kokain ve metabolitleri :10(0-150)idi. Posteroanterior akciğer grafisinde bilateral alt ve orta zon ağırlıklı inflitrasyon mevcuttu. Torax BT ‘de yaygın buzlu cam dansitesinde inflitrasyon izlendi. Yapılan EKO normaldi. Yoğun bakımda takibe başlanan ve yüksek doz (250 mg) metil prednizolon uygulaması sonrası solunum yetmezliği gerileyen hasta servise alındı. Alınan bronkoalveolar lavaj (BAL) örneğinde flowsitometride %4 lenfosit,%12 monosit,%84 granülosit ve bu granülositlerin %40'ı eozinofil olarak tespit edildi. CD4/CD8 oranı 2,5 idi. Sitolojik incelemede patognomik bir bulgu izlenmedi. Hasta oral metilprednizolon tedavisi ile takibe alındı.

Toraks Bilgisyarlı Tomografi

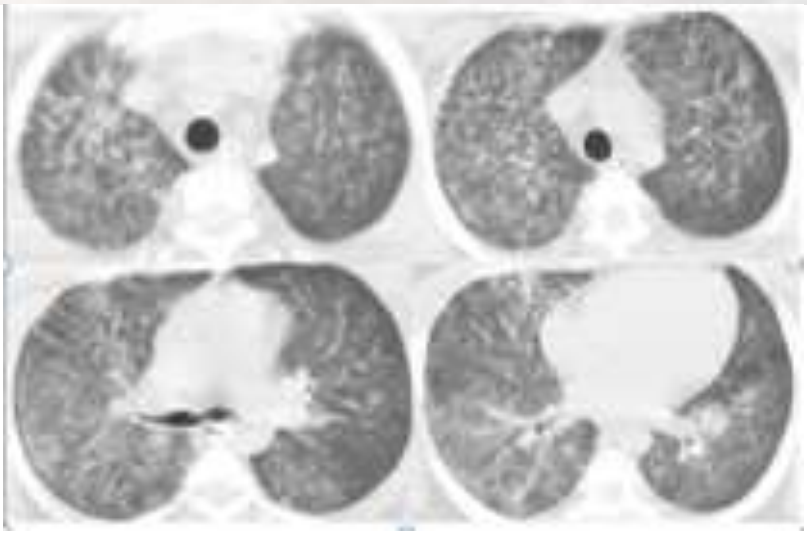

Geliş Toraks Tomografisi: Bilateral yaygın buzlu cam dansitesinde infiltrasyonlar

Sonuç: Başta sigara olmak üzere inhale edilen bağımlılık yapıcı maddelerin kullanımına bağlı Akut Eozinofilik Pnömoni (AEP) ve solunum yetmezliği gelişen olgulardan literatürde de bahsedilmiştir (1). Hastalar dispne, göğüs ağrısı, öksürük, ateş semptomları ve bazen de periferik eozinofili (hastaların %16'sında) ile başvurmaktadır (1). BAL'da ortalama %67 oranında eozinofili olabileceği gibi (1), balgamda da eozinofil yüksekliği tespit edilebilmektedir (2). Akciğer biyopsilerinde histopatolojik olarak eozinofilik difüz alveolar hasar tespit edilmiştir (3). Tüm hastalarda bilateral tutulum olmakta, çoğu hastada yoğun bakım takip ihtiyacı gelişmektedir. Olgumuz da benzer şikayetler ve tomografi bulguları ile başvurmuş, periferik eozinofili izlenmemiş, ancak ilk 24 saat yoğun bakım takibinde NIMV desteği gerekmiş, yüksek doz metilprednizolon uygulaması sonrası solunum yetmezliği tablosu gerilemiştir. BAL bulguları ile de hastada AEP gösterilmiştir. Akut solunum yetmezliği ile gelen genç hastalarda madde kullanımından şüphe etmek, hızlı tanı ve tedavinin başlatılması açısından önemlidir. Bu farkındalık ile morbidite ,mortalite ve uzun hastane yatışlarının azalacağını düşünmekteyiz.

Anahtar Kelimeler: sentetik kannabinoid, akut akciğer hasarı, akut eozinofilik pnömoni

Kaynakça

1-Chaaban T. Acute eosinophilic pneumonia associated with non-cigarette smoking products: a systematic review. Adv Respir Med. 2020;88(2):142-146. doi: 10.5603/ARM.2020.0088. PMID: 32383466.

2- Öcal N, Doğan D, Çiçek AF, Yücel O, Tozkoparan E. Acute Eosinophilic Pneumonia with Respiratory Failure Induced by Synthetic Cannabinoid Inhalation. Balkan Med J. 2016

Nov;33(6):688-690. doi: 10.5152/balkanmedj.2016.151145. Epub 2016 Nov 1. PMID: 27994925; PMCID: PMC5156457.

3- Vess KB, Ivan N, Boscia J. E-cigarette-/Vape-Associated Lung Injury as a Cause of Interstitial Lung Disease. Cureus. 2024 Apr 13;16(4):e58199. doi: 10.7759/cureus.58199. PMID: 38741809; PMCID: PMC11089483.

Yayın No: PS-267

Nadir Görülen Bir Olgu: Glandüler Papillom

Kemal Can Tertemiz[1], Şule Akbulut[1], Zeynep Bayramoğlu[2], Volkan Karaçam[3]

[1]Dokuz Eylül Üniversitesi Göğüs Hastalıkları Anabilim Dalı
[2]Dokuz Eylül Üniversitesi Tıbbi Patoloji Anabilim Dalı
[3]Dokuz Eylül Üniversitesi Göğüs Cerrahisi Anabilim Dalı

Kemal Can Tertemiz / Dokuz Eylül Üniversitesi Göğüs Hastalıkları Anabilim Dalı

Giriş: Pulmoner papillomlar, akciğerin oldukça nadir görülen tümörleri olup, bronş yüzey epitelinden köken alırlar (1). Tek ya da çok sayıda olabilen bu tümörlerin, çok sayıda olanları papillomatozis olarak adlandırılır, sıklıkla çocuk ve genç erişkinlerde görülür. Soliter olanlar ise yetişkin ve ileri yaş hastalarda görülürler (2-6). Kesin tanı için histopatolojik değerlendirme gerekmektedir. Histolojik olarak skuamöz hücreli, glandüler ve mikst tip olmak üzere 3 alt gruba ayrılır(7). Glandüler papillomlar malign transformasyon göstermezler ancak klinik, radyolojik ve özellikle frozen kesit değerlendirmesi sırasında, malign tümörleri taklit edebildikleri için tanı zorlukları oluşturabilirler (6-10). Bu nedenle glandüler papillomlara tanı koyabilmek önemlidir. Son derece nadir görülmesi nedeniyle glandüler papillomlar ile ilgili kapsamlı bir literatür olmayıp tanımlayıcı tanı serileri mevcuttur(1-13). Bu olguda oldukça nadir görülmesi ve ayırıcı tanı zorluklarından dolayı, bronkoskopik biyopsi ile tanı alan glandüler papillom olgusunu sunmayı amaçladık.

Olgu: 50 yaş kadın hasta, yüksek tansiyon şikayeti nedeniyle kardiyoloji kliniğinde tetkik edilmek üzere çekilen koroner bilgisayarlı tomografi anjiyografide endobronşiyal lezyon görülmesi üzerine göğüs hastalıkları polikliniğine yönlendirildi. Mesleği güzellik salonu işletmecisi, İzmir'li. Ek hastalığı ve sürekli kullandığı ilacı yok, hiç sigara içmemiş, solunum muayenesinde özellikli bulgu saptanmadı. Hastanın öksürük ve dispne şikayeti mevcuttu. Koroner BT anjiyografide sağda bronkus intermedius düzeyinde görülen 9x10 mm boyutlarında endobronşial yerleşimli hava yolunu daraltmış kitlesel lezyon nedeniyle PET/BT çekildi. Belirtilen lezyonda hafif düzeyde artmış F-18 FDG tutulumu (SUVmax: 2,96) olması nedeniyle tanı ve tedavi amaçlı rijit bronkoskopi yapıldı. Bronkoskopide intermedier bronş giriminde lümeni daraltan geniş tabanlı polipoid lezyon izlendi ve lezyon snair yardımı ile tam rezeke edildi. Nüksü önlemek için lezyonun köken aldığı bölge koterize edildi. Biyopsi materyalinin histopatolojik inceleme sonucu glandüler papillom ile uyumlu raporlandı. Hasta takibe alındı ve 3 ay sonra kontrol amaçlı bilgisayarlı tomografi çektirilmesi planlandı.

Radyolojik Görüntüleme

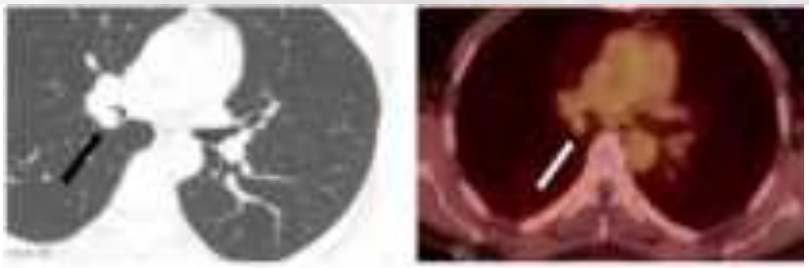

Sol: Koroner Bilgisayarlı Tomografi Anjiyografi kesiti. Sağ bronkus intermedius düzeyinde endobronşial yerleşimli kitlesel lezyon. Sağ: PET-BT görüntüsü aksiyel kesit. Sağda bronkus intermediusta endobronşial yerleşimli nodüler lezyonda hafif düzeyde artmış F-18 FDG tutulumu izlenmiştir (SUVmax: 2,96).

Histopatolojik Görüntü

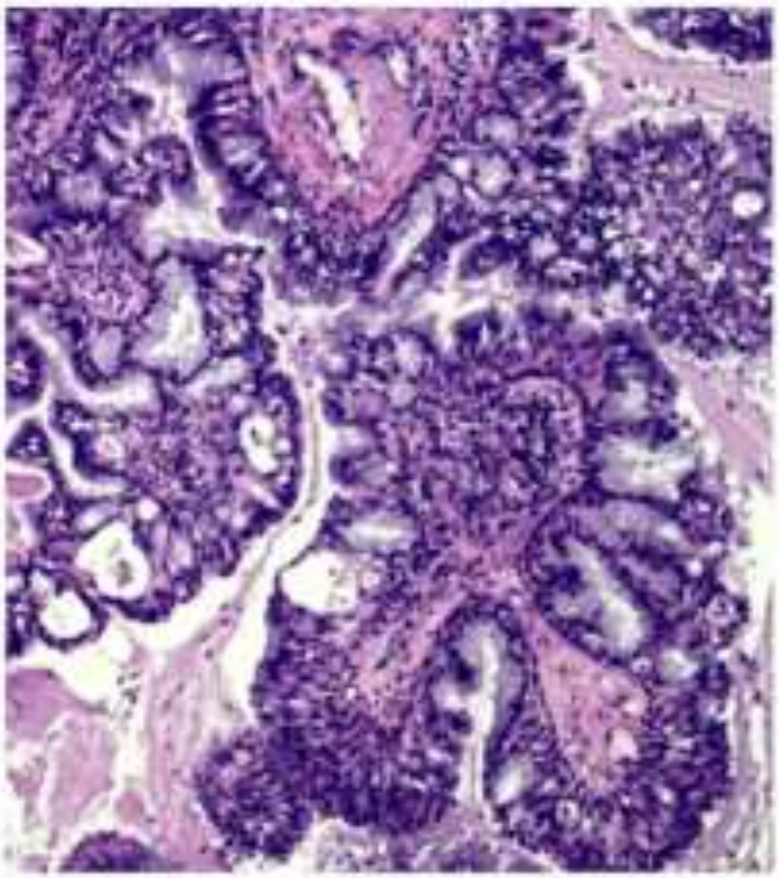

Histopatolojik incelemede asiner büyüme paterninde kolumnar hücreler ve intrasitoplazmik müsin görülmüştür (Hematoksilen&Eosin)

Rijit Bronkoskopi Görüntüleri

Sol: İntermedier bronş giriminde lümeni daraltan geniş tabanlı polipoid lezyon. Sağ: Total rezeksiyon sonrası rijit bronkoskopi görüntüsü.

Sonuç: Pulmoner papillomlar, akciğerin oldukça nadir görülen tümörleri olup lezyon sayısına, lokasyona veya histolojiye göre sınıflandırılabilir (3). Sayısına göre sınıflandırmada soliter papillomlar daha nadirdir ve ağırlıklı olarak yetişkinleri etkiler (2-6). Olgumuz 50 yaşında olup, lezyon soliterdi. Lokasyona göre pulmoner papillomlar santral endobronşiyal veya periferik bronşiyolar tip olarak sınıflandırılabilir. Periferik tip daha nadir ve genellikle asemptomatik görülürken, santral endobronşiyal papillom sıklıkla öksürüğe neden olur (3,5,11). Olgumuzda da lezyon santral yerleşimliydi ve öksürük şikayeti vardı. Pulmoner papillomlar histolojik olarak skuamöz hücreli , glandüler ve miks tip olarak sınıflandırılır ve skuamöz hücreli papillomlar en sık görülendir (3,11). Olgumuz soliter glandüler papillom olarak raporlanmıştı. Soliter papillom tedavisinde lezyon küçük ise endoskopik rezeksiyon veya segmentektomi yapılabilir (12). İnkomplet rezeksiyon sonrası tekrarlayan papillom olgusu rapor edilmiştir, bu nedenle, işlem sonrası klinik olarak çok iyi takip etmek gereklidir (8,13). Lezyon küçük bir bronş bölgesinde sınırlı ise fotodinamik tedavi, yttrium aluminum garnet (YAG) lazer vaporizasyon, elektrocerrahi kıskaç (snare) kullanılabilir. Daha büyük lezyonlarda lobektomi gerekebilir (8). Olgumuzda lezyon küçük ve lokalize olduğu için bronkoskopik snare ile total rezeke edilmişti. Malign tümörlerle karışabilmeleri ve tanı zorluklarından dolayı glandüler papillomlara tanı koyabilmek önemlidir.

Anahtar Kelimeler: glandüler papillom, rijit bronkoskopi, endobronşiyal

Kaynakça

1. Allan JS. Rare solitary benign tumors of the lung. Semin Thorac Cardiovasc Surg. 2003;15(3):315-22. [Crossref] [PubMed]

2. Ashmore P.G. Papilloma of the bronchus. J Thorac. Surg 1954;27:293-294

3. Flieder D.B.,Koss M.N., Nicholson A, Sesternhenn I.A,Petras R.E, Travis W.D. Solitary pulmonary papillomas in adults: a clinicopathologic and in situ hybridization study of 14 cases combined with 27 cases in the literatüre. Am.J.Surg.Pathol 1998;22(11):1328-1342

4. Aida S, Ohara I,Shimazaki H, Dai Y, Ogata S, Ozeki Y, Tamai S. Solitary peripheral ciliated glandular papillomas of the lung: a report of 3 cases.Am. J.Surg.Pathol 2008;32(10):1489-1494

5. Kaseda K, Horio H, Harada M, Hishima T. Solitary glandular papilloma of the peripheral lung: a report of two cases. World Journal of Surgical Oncology 2014;12:149

6. Suzuki S, Goto T, Emoto K, Hayashi Y.Rapidly growing glandular papilloma associated with mucus production: a case report. World Journal of Surgical Oncology 2014;12:160

7. Paganin F, Prevot M, Noel JB, Frejeville M, Arvin-Berod C, Bourdin A. A solitary bronchial papilloma with unusual endoscopic presentation: case study and literature review. BMC Pulm Med. 2009;9:40. [Crossref] [PubMed] [PMC]

8. Yıldız F, Sever M, Kömüs N, Uçan E.S, Sivriköz O. Endobronşiyal soliter papillom. Türk Toraks Dergisi 2011;12:165-7

9. Inamura K, Kumasaka T, Furuta R, Shimada K, Hiyama N, Furuhata Y, Tanaka I, Takemura T. Mixed squamous cell and glandular papilloma of the lung: A case study and literatüre review. Pathology Internationalç 2011;61:252-258

10. Feng A.N, Wu H.Y, Zhou Q, Sun Q, Fan X.S, Zhang Y.F, Meng F.Q. Solitary endobronchial papillomas with false impression of malignant transformation:report of two cases and review of the literatüre. Int J Clin Exp Pathol 2015;8(7):8607- 8612

11.Flieder DB, Thivolet-Bejui F, Popper H: Papilloma. Pathology and Genetics of Tumours of the Lung, Pleura, Thymus and Heart. 2004, Lyon, France: IARC Press, 78-81.

12. Inoue Y, Oka M, Ishii H, et al. A solitary bronchial papilloma with malignant changes. Internal Medicine 2001;40:56-60.

13. Zimmermann A, Lang HR, Muhlberger F, Bachmann M. Papilloma of the bronchus. Respiration 1980;39:286-90.

Yayın No: PS-268

"Teletıp ile Hasta Takibi: Doğru Tanı ve Tedavide Bütüncül Yaklaşımın Önemi"

Büşra Nur Akkaya[1], Nilüfer Yiğit[1], Göksel Altınışık Ergur[1]

[1]Pamukkale Üniversitesi Göğüs Hastalıkları Ana Bilim Dalı, Denizli

Büşra Nur Akkaya / Pamukkale Üniversitesi Göğüs Hastalıkları Ana Bilim Dalı, Denizli

Giriş: Günümüzde tıbbın evrimi, hasta değerlendirmesinde multidisipliner bir yaklaşımın gerekliliğini artırmıştır. Radyolojik görüntüleme, hastalıkların yapısal detaylarını ortaya koyarken, klinik değerlendirme bu bulguları anlamlandırmada kritik bir rol oynar. Teletıp uygulamaları ise fiziksel mesafeleri aşarak hekim-hasta iletişimini güçlendirir ve etkili takip süreçleri sağlar. Bu yazıda, klinik değerlendirme ve teletıbbın önemini vurgulayan iki olgu üzerinden bütüncül yaklaşımın hasta yönetimindeki rolü incelenecektir.

Olgu: OLGU 1 Bilinen akciğer hastalığı olmayan 58 yaşında kadın hasta 6 ay önce dış merkeze halsizlik, iştahsızlık, nefes darlığı, sağ yan ağrısı yakınmasıyla başvurduğu öğrenildi. Toraks bilgisayarlı tomografi(BT)'sinde 'Sağ akciğer apeksi anteromedial kısımda yaklaşık 2.2x5.3 cm boyutlarında sağ üst paramediastinal kitle formasyonu (biyopsi önerilir).' ifadesi üzerine transtorasik ince iğne aspirasyon biyopsisi yapılmış patolojisinin organize pnömoni olarak raporlanması sonrasında hasta tarafımıza başvurdu. Polikliniğimize başvurduğunda herhangi bir tedavi almıyordu. Kontrol posteroanterior akciğer filminde lezyon boyutlarında gerileme görüldü tedavisiz izlem planlandı, teletıp görüşmeleriyle takibine devam edildi iki ay sonra çekilen toraks BT sinde lezyonun tama yakın gerilediği görüldü, üçüncü ay kontrolü yine teletıp aracılığıyla hastanın memleketinde çektirdiği PAAG ile yapıldı, tam regresyon izlendi. OLGU 2 KOAH tanılı 65 yaşında erkek hasta yeni tanı prostat kanseri mevcut Pozitron emisyon bilgisayarlı tomografi (PET BT)' sinde akciğerde lezyon saptanması üzerine tarafımıza başvurdu. Raporda 'Sol akciğer alt lob süperior segmentte, plevra tabanlı, 25.4x21.9 mm düzensiz sınırlı nodüler lezyon artmış F-18(Fluorodeoksiglukoz) FDG tutulumu (SUV max: 11.33).' olarak yorumlanıyor. Yirmi gün önce çekilen toraks BT'sinde sol akciğer alt lobdaki lezyon izlenmedi. Bahsedilen görünüm ön planda enfektif süreçler lehine değerlendirildi, antibiyoterapi sonrası kontrol toraks BT'de tam regresyon izlendi.

Radyolojik görüntülemeler

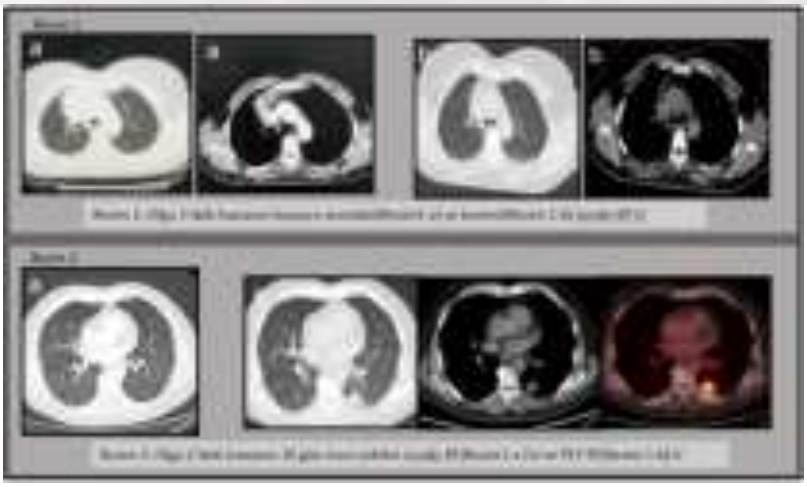

Olgulara ait radyolojik görüntülemeler

Sonuç: Klinik ve radyolojik değerlendirmelerin entegrasyonu, hasta izleminde hayati öneme sahiptir. Önceki tetkiklerin incelenmesi, mevcut durumu anlamamıza yardımcı olurken, teletıp uygulamaları iletişimi güçlendirir ve düzenli takipleri kolaylaştırır. Sonuç olarak, multidisipliner yaklaşımlar hasta güvenliğini artırarak tedavi etkinliğini optimize eder.

Anahtar Kelimeler: Teletıp, bütüncül yaklaşım, klinik değerlendirme

Kaynakça

Smith, A. C., et al. (2021). "Telemedicine and Telehealth: Future Challenges and Opportunities." *The Lancet Digital Health*, 3(2), 76-e82

Yayın No: PS-269

Pulmor Renal Sendromlu İki Olguya Multidisipliner Konsey İle Yaklaşım:

Gizem Sönmez[1], Nilüfer Yiğit[1], Göksel Altınışık[1]

[1]Pamukkale Üniversitesi Göğüs Hastalıkları Anabilim Dalı, Denizli

Gizem Sönmez / Pamukkale Üniversitesi Göğüs Hastalıkları Anabilim Dalı, Denizli

Giriş: Pulmoner renal sendrom(PRS), diffüz alveoler hemoraji ve glomerülonefrit birlikteliği ile karakterize klinik bir tablodur.PRS'nin en yaygın nedeni, alveolleri ve glomerülleri etkileyen küçük damar vaskülitleridir(1). Farklı klinik ve radyolojik görünümleri ile heterojen bir hastalık grubu olup, hızlı progresyon gösteren solunum yetmezliği ve son evre böbrek yetmezliği gelişmesi nedeniyle erken tanı ve tedavi gerektirir(2). Bu kapsamda, kliniğimizde multidisipliner yaklaşımla tanı konulan ve uygun tedaviyle klinik iyileşme sağlanan iki olgu sunulmaktadır.

Olgu: OLGU-1:Over teratomu nedeniyle takip edilen 57 yaşında kadın hasta, dış merkezde komplike pnömoni ve malignite ön tanılarıyla tedavi edilmesine rağmen klinik tablosunda ilerleme ve akut faz reaktanlarında(AFR) artış izlenmesi üzerine servisimize sevk edildi.Anamnezinde over teratomunun yanı sıra astım tanısı mevcuttu.Solunumsal semptomları olmayıp, zaman zaman subfebril ateş atakları tariflemekteydi.Fizik muayenesinde patolojik bulgu saptanmadı.Laboratuvar bulgularında C-reaktif protein(CRP) 289 mg/dL, eritrosit sedimantasyon hızı 95 mm/saat, beyaz kan hücresi(WBC) 10.000 mcL olup tümör belirteçleri negatif bulundu.Toraks bilgisayarlı tomografisinde(BT) hava bronkogramları içeren konsolidasyon alanları ve yaygın buzlu cam görünümleri izlenmekteydi(Şekil-1a).Enfeksiyon hastalıklarının önerileri doğrultusunda sırasıyla seftriakson, klindamisin, tigesiklin, piperasilin-tazobaktam, teikoplanin, meropenem, amikasin, linezolid, imipenem ve trimetoprim-sulfametoksazol tedavileri uygulanmış; ancak klinik ve AFR yanıtı alınamamıştır.Böbrek fonksiyon testlerinde(BFT) ilerleyici bozulma ve prokalsitonin(PCT) progresyonu izlendi.Etken patojen üretmek ve olası malignite ön tanısı için hastaya bronkoskopi yapıldı.Endobronşiyal lezyon izlenmedi; bronkoalveoler lavaj sıvısının patolojik ve mikrobiyolojik incelemelerinde malignite ve enfeksiyon bulgusu saptanmadı. Hemodiyaliz ihtiyacı gelişen hastanın romatolojik belirteçlerinde antinötrofil sitoplazmik antikor(ANCA) pozitifliği tespiti üzerine hasta multidisipliner konseyde değerlendirildi.Granülomatöz polianjitis(GPA) ön tanısıyla pulse steroid tedavisi (metilprednizolon) başlanmasına karar verildi.Antibiyoterapiye yanıtsız hastada steroid tedavisi sonrası belirgin klinik, laboratuvar, radyolojik düzelme izlendi(Şekil-1b). Akut böbrek yetmezliği tablosu geriledi ve hasta hemodiyaliz ihtiyacı olmaksızın taburcu edildi.Hastanın romatoloji ve nefroloji takibine devam edilmektedir. OLGU-2:Bilinen kronik obstrüktif akciğer hastalığı(KOAH) tanılı 54 yaşında erkek hasta, nefes darlığı, öksürük, balgam ve alt

ekstremitelerde ödem şikayetleriyle başvurdu.Hastaya dış merkezde pnömoni ön tanısı ile seftriakson ve klaritromisin tedavileri uygulanmış; ancak belirgin klinik iyileşme sağlanamamıştı.Hastanın bilinen koroner arter hastalığı ve 20 paket-yıl sigara öyküsü mevcuttu. Fizik muayene ve vital bulgular olağandı.Laboratuvar tetkiklerinde CRP 201 mg/dL, kreatinin 3.74 mg/dL, glomerüler filtrasyon hızı (GFR) 57 mL/dak/1.73 m2, PCT 1.92 mg/L olup diğer parametreler olağandı.Hastaya sırasıyla seftriakson, piperasilin-tazobaktam, tigesiklin, teikoplanin ve imipenem tedavileri uygulanmış; ancak yeterli AFR ve klinik yanıt alınamamış, radyolojik bulgularında regresyon izlenmemiştir(Şekil-2). Alınan kan ve balgam kültürlerinde etken saptanmamış, bronkoskopi ile endobronşiyal lezyon görülmemiş, lavaj sıvısının patolojik ve mikrobiyolojik incelemesi negatif bulunmuştur. BFT bozulmaya devam eden hastada romatolojik markerlar incelenmiş ve RF ile ANCA pozitifliği tespit edilmiştir.Multidisipliner konseyde vaskülit düşünülerek pulse steroid tedavisi başlanmıştır. Tedavi sonrası AFR ve böbrek fonksiyonlarında belirgin düzelme izlendi.Hastanın vaskülit tedavisi metilprednizolon ile devam etmektedir.

Sonuç: Akciğeri tutan vaskülitik sendromlar nadir hastalıklar olup, morfolojileri birbirine benzeyen kliniko-patolojik antiteler şeklindedir(3).İdiyopatik vaskülitik sendromlar içinde; granülomatöz polianjitis (Wegener granülomatozisi), eozinofilik granülomatöz polianjitis(Churg-Strauss sendromu) ve mikroskopik polianjitis öne çıkar.Lezyonları son derece geniş bir morfolojik spektrum gösterir. Radyolojik bulguların çoğu spesifik değildir.Bu nedenle, hastaların tüm klinik, laboratuvar ve patolojik verileri birlikte değerlendirilerek tanı konmalıdır(3).Hastalarımızda görüldüğü gibi verilen tedavilere rağmen yanıt alınamayan hastalara vaskülit akılda tutulmalıdır.Farklı hastalık gruplarında ve komplike durumlarda multidisipliner düşünce ve tedavi sistemleri tanıya ulaşmada büyük fayda sağlamaktadır.

Şekil 1: GPA tanısı alan olgu-1 in steroid tedavisi öncesi ve sonrası toraks BT görüntülemeleri

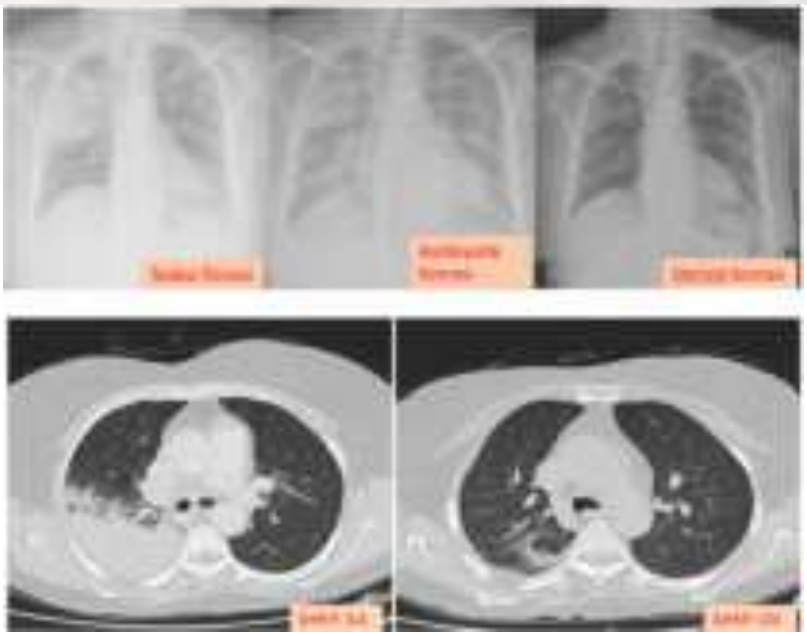

Şekil 2: Olgu 2.

Anahtar Kelimeler: Granulomatöz polianjitis, Pulmor Renal Sendrom, Multidisipliner Yaklaşım

Kaynakça

1. **Pulmonary-Renal Syndromes, Türkiye Klinikleri/ Romatolojik aciller**
2. **Çocukluk Çağında Sistemik Hastalıkların Akciğer Tutulumları, Türkiye Klinikleri**
3. **Akciğeri Tutan Vaskülitik lezyonlar, Türk Toraks Derneği.**

Yayın No: PS-270

Hemoptizi ile Başvuran 36 Yaşında Kadın Hasta; Metastatik Akciğer Kanseri

Ataberk Demirkol[1], Meltem Yılmaz[1]

[1]Tekirdağ Namık Kemal Üniversitesi Göğüs Hastalıkları Ana Bilim Dalı

Ataberk Demirkol / Tekirdağ Namık Kemal Üniversitesi Göğüs Hastalıkları Ana Bilim Dalı

Giriş: Nöroendokrin tümörler, endokrin ve sinir sistemi hücrelerinden kaynaklanan neoplazmlardır. En sık bağırsakta görülürler ve burada sıklıkla karsinoid tümörler olarak adlandırılırlar ancak akciğer, pankreas ve vücudun geri kalanında da bulunabilirler. Akciğer kanserleri gençlerde oldukça nadirdir. Hemoptizi ve kilo kaybı özellikle gençlerde tüberkülozu akla getirmektedir. Kemik taramaları nöroendokrin tümörler için rutin bir test değildir ve genellikle osteoporoz gibi kemik sorunları geçmişiniz veya hekiminiz kemiklerinize yayılmış olabileceğinden şüpheleniyorsa yapılır. 36 yaşında zorlu tanı süreci sonunda mortal seyreden akciğer kanseri olgumuzu sunmak istedik.

Olgu: 36 yaşında Özbek asıllı kadın hasta yaygın vücut ağrısı, kilo kaybı ve 4 gündür olan hemoptizi şikayetiyle tarafımıza başvurdu. Ek hastalığı, ilaç kullanımı, mesleki maruziyet öyküsü olmayıp 5 paket/yıl sigara öyküsü mevcuttu. Muayenesinde bilateral yaygın ronküs duyuldu. Oda havasında SpO2 %86, nabız 115/dk, takipnesi yoktu. Toraks BT'de mediastende en büyüğü subkarinal 23x15 mm LAP'lar, her iki akciğerde dağınık yerleşimli çok sayıda nodüler lezyonlar, çevresinde buzlu cam dansitelerinin eşlik ettiği konsolide parankim alanları sağ akciğer üst lobda kitlesel konsolidasyon, sağ 2. Kotu destrükte eden 47x27 mm yumuşak doku lezyonu izlendi. HGB 5,2 g/dL ve CRP 15mg/L olması dışında özellik yoktu. Hastaya oksijen desteği, ES replasmanı, traneksamik asit, ampirik antibiyoterapi de başlanarak malignite ön tanısıyla ileri tetkik için servis yatışı yapıldı. Bronkoskopi normal, alınan lavajda malign sitolojiye rastlanmadı. ARB ve tüberküloz PCR negatif, kültürde üreme olmadı. Sağ 2. Kottaki lezyondan BT eşliğinde biyopsi alındı, patoloji sonucunda malignite bulgusu saptanmadı. Vaskülit açısından markerlar negatif olup romatoloji tarafından vaskülit ekarte edildi. Jinekolojik muayenede uterusta 67 x 58mm kitle-lezyon izlenmesi üzerine biyopsi alındı, sonucunda malignite izlenmedi, myomla uyumlu geldi.PET BT'de mediastende paratrakeal, aortikopulmoner, hiler LAP(SUVmax 11,25), her iki akciğerde konsolide parankim sahalarında FDG tutulumu SUVmax5,8, sağ 2.kotta 45x25mm SUVmax4,8, iskelet sisteminde humerus, vertebra korpuslarında, iliak kemiklerde, femurda patolojik düzeyde FDG tutulumu olan lezyon sahaları(SUVmax10,9) metastaz olarak yorumlandı.Göğüs Cerrahisi tarafından mediastinoskopiyle sağ paratrakeal lenf nodlarından biyopsi alındı fakat alınan örneklerde malignite bulgusuna rastlanmadı. PET BT'de kemik ve kemik iliğinde yaygın FDG tutulumları olması nedeniyle hematoloji tarafından hastaya kemik iliği

biyopsisi yapıldı. Hastanın genel durumunun kötüleşmesi, oksijen ihtiyacı ve solunum sıkıntısı artması üzerine yoğun bakıma alınarak entübe edildi. Yoğun bakım takiplerinin 4.gününde hasta ex oldu. Hastanın kemik iliği biyopsisi PANCK ve Sinaptofizin pozitif ‘’Nöroendokrin Diferansiasyon Gösteren Epitelyal Tümör’’ infiltrasyonu olarak sonuçlandı.

Toraks BT Parankimal Pencere

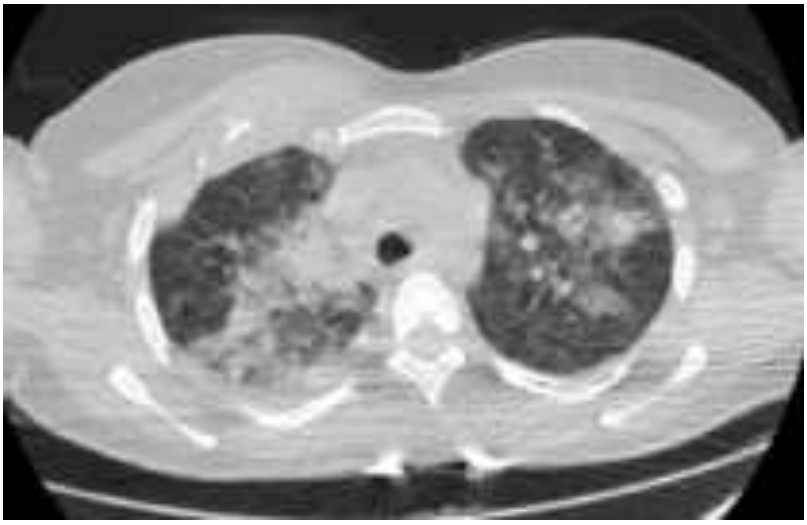

Her iki akciğerde dağınık yerleşimli çok sayıda nodüler lezyonlar, çevresinde buzlu cam dansitelerinin eşlik ettiği konsolide parankim alanları, sağ akciğer üst lobda kitlesel konsolidasyon

Toraks BT Mediastinal Pencere

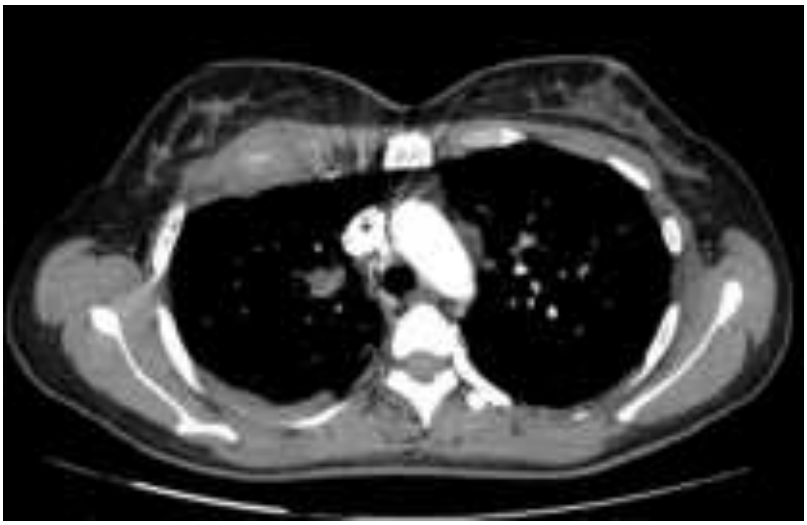

Sağ 2. Kotu destrükte eden 47x27 mm yumuşak doku lezyonu

Sonuç: Hemoptizi ile başvuran genç hastalarda tüberküloz ve vaskülitler ön planda düşünülse de akciğer kanserleri de göz önünde tutulmalıdır. Bu vakamızda olduğu gibi nöroendokrin tümörlerle ilgili çok az sayıda çalışma vardır. Potansiyel tedavilerin rolünü açıklığa kavuşturmak ve klinik olarak bu gibi zorlu tümörlerin ayırıcı tanısını iyileştirmek için daha fazla araştırmaya ihtiyaç vardır.

Anahtar Kelimeler: Nöroendokrin tümör, Hemoptizi, Metastatik Akciğer Kanseri

Kaynakça

https://www.mayoclinic.org/diseases-conditions/neuroendocrine-tumors/symptoms-causes/syc-20354132#

https://incalliance.org/diagnosis-and-misdiagnosis/

Neuroendocrine Tumors of the Lung by Annette Fisseler-Eckhoff Annette Fisseler-Eckhoff Department of Pathology und Cytology, Dr. Horst-Schmidt-Kliniken (HSK), Wiesbaden 65199, Germany *Cancers* 2012, *4*(3), 777-798; https://doi.org/10.3390/cancers4030777

Beasley MB, Brambilla E, Travis WD (April 2005). "The 2004 World Health Organization classification of lung tumors". *Seminars in Roentgenology*. 40 (2): 90–97. doi:10.1053/j.ro.2005.01.001. PMID 15898407

Yayın No: PS-271

Akciğer Hamartomu: Masum Görünen Bir Kitlenin Öksürükle Gelen Hikayesi

Sılam Yeşilyurt[1], Dicle Kaymaz[1], Leyla Nesrin Acar[2]

[1]Sincan Eğitim ve Araştırma Hastanesi
[2]Ankara Atatürk Eğitim ve Araştırma Hastanesi

Sılam Yeşilyurt / Sincan Eğitim ve Araştırma Hastanesi

Giriş: Pulmoner hamartomlar, akciğerin en yaygın benign tümörleri arasında yer alır ve çoğunlukla asemptomatik olup belirli bir boyuta ulaştığında semptomatik olurlar. Yavaş büyüme eğiliminde olan bu lezyonlar genellikle kalsifikasyon ve yağ dokusu içerir. Ancak belirli bir boyuta ulaştığında semptomlara yol açabilir ve cerrahi tedavi gerektirebilir. Kuru öksürük şikayeti ile başvuran hasta, PA grafide boyut artışı gösteren kitle lezyonu olması üzerine araştırıldı.

Olgu: Olgu Sunumu:49 yaşında, aktif smoker, kadın hasta, bilinen herhangi bir sistemik hastalığı olmayan hasta kuru öksürük şikayeti ile başvurdu. Akciğer grafisinde sağ üst lobta düzgün sınırlı 40*42mm'lik bir lezyon saptandı. Hastanın geriye yönelik tetkikleri incelendiğinde lezyonun boyutlarında zamanla artış olduğu gözlendi.2020 yılında yapılan toraks bilgisayarlı tomografi (BT) incelemesinde lezyon 45 × 41 mm boyutunda ölçülürken, 2024 yılında yapılan kontrol toraks BT'de 55 × 46 mm boyutuna ulaştığı tespit edildi. Radyolojik incelemede solid, düzgün sınırlı, kaba kalsifikasyonlar ve milimetrik yağ dansitesi içeren bir yapı izlendi. Hastanın SFTsinde de obstrüksiyon saptandı. FEV1/FVC oranının %60 olduğu görüldü. Kuru öksürük şikayeti sigara içimime bağlanmış olup geriye yönelik inceleme yapılmadığı ve bu dönem içerisinde lezyonun büyüdüğü gözlemlendi. Lezyonun volüm ikiye katlanma zamanı (VDT) 2120 gün olarak hesaplandı. Progrese kitle lezyonu olan hastaya PET-BT çekildi. Lezyonun SUVmax değeri:3.00 olarak hesaplandı. Hasta için cerrahi rezeksiyon kararı alındı.Cerrahi ve Patolojik İnceleme:Operasyon sırasında sağ üst lobdaki kitle eksize edildi. Ayrıca, 10R numaralı lenf nodu da çıkarıldı.•Makroskopik inceleme: Lezyon iyi sınırlı, lobüle yüzeyli bir görünüme sahipti.•Histopatolojik değerlendirme: Lezyonun kondrolipomatöz hamartom olduğu saptandı.•Eksize edilen lenf nodu: Patoloji incelemesi sonucunda antrakotik lenfoid doku olarak raporlandı.Postoperatif Süreç:Cerrahi sonrası hastanın öksürük şikayetinde belirgin gerileme saptandı. SFT'de FEV1/FVC oranı %70'e yükseldi. Hastanın klinik takiplerinde herhangi bir komplikasyon izlenmedi. Hastanın takibi tarafımızca sürdürülmektedir.

2016 PAAG

Hastanın başvuru anında çekilen PAAG'si, sağ üst zonda düzgün sınırlı kitle mevcut

2024 kontrol PAAG

2024 yılında takiplerinde çekilen PAAGde sağ üst zondaki kitlede progresyon saptandı.

Patoloji Materyali

Çıkartılan patoloji materyali

Sonuç: Pulmoner hamartomlar genellikle asemptomatik olup, uzun dönemde yavaş büyüme gösterebilir. Ancak belirli bir boyuta ulaştığında semptomlara yol açarak cerrahi müdahale gerektirebilir. Bu nedenle akciğerde solid lezyonu olan hastalar düzenli olarak takip edilmeli ve boyut artışı açısından değerlendirilmelidir. Bu olgu, büyüme gösteren ve semptomatik hale gelen bir pulmoner hamartomun başarılı cerrahi tedavisini sunmaktadır.

Anahtar Kelimeler: hamartom, öksürük, benign kitle

Kaynakça

1) Lundeen KS, Raj MS, Rajasurya V, Sharma S, Ludhwani D. Pulmonary Hamartoma. 2024 Aug 12. In: StatPearls [Internet]. Treasure Island (FL): StatPearls Publishing; 2025 Jan–. PMID: 30969628.

ULUSLARARASI KATILIMLI
TÜRK TORAKS DERNEĞİ
28. YILLIK KONGRESİ
TÜRK TORAKS DERNEĞİ
23-27 Nisan 2025 Susesi Luxury Resort Otel, Antalya

Yayın No: PS-274

Eozinofilik Akciğer Hastalığı Tablosu Ve Plevral Efüzyon İle Seyreden Primeri Belirsiz Taşlı Yüzük Hücreli Kanser

Durak Kömürcüoğlu[1], Melih Ceran[1], Sevda Doğan[1], Nurdan Köktürk[1], Şevki Mustafa Demiröz[2]

[1]Gazi Üniversitesi Tıp Fakültesi, Göğüs Hastalıkları Anabilim Dalı
[2]Gazi Üniversitesi Tıp Fakültesi, Göğüs Cerrahisi Anabilim Dalı

Durak Kömürcüoğlu / Gazi Üniversitesi Tıp Fakültesi, Göğüs Hastalıkları Anabilim Dalı

Giriş: Taşlı yüzük hücreli karsinom (SRCC), %50'den fazla Taşlı yüzük hücresine sahip, kötü diferansiye, müsin üreten adenokarsinomdur. Genellikle gastrointestinal sistemden kaynaklanırken, nadiren ekstraintestinal organlardan gelişebilir [3]. SRCC, agresif bir karsinomdur ve kötü prognoz taşır. Çevre dokulara invazyon yapan, glandüler formasyon göstermeyen tekil tümör hücrelerinden oluşur. Birkaç genetik ve çevresel faktörün etkisiyle gelişir. E-kadherin gibi genetik mutasyonlar, SRCC' nin gelişiminde rol oynamaktadır. Tüm kanser hastalarının yaklaşık %15'i plevral effüzyon geliştirir, bu oranlarda akciğer ve meme kanseri %50-%60 arasında yer almakta, ardından mezotelyoma, lenfoma ve diğer hematolojik maligniteler gelmektedir [1]. SRCC; peritoneum, kemik ve overlere sık metastaz yapar, akciğer ve karaciğere metastaz yapması ise diğer adenokarsinomlara göre seyrektir. Akut eozinofilik pnömoninin başlangıcı, tipik olarak akut olup, genellikle birkaç gün ile birkaç hafta arasında gelişir. Belirtileri genellikle nonspesifik olup öksürük, nefes darlığı, daha az ise halsizlik, kas ağrıları, gece terlemeleri ve plevral göğüs ağrısını içerebilir [4]. Burada, başlangıçta eozinofilik akciğer hastalığı olarak yaklaşılan, ardından akciğer, plevra, lenf nodu tutulumu ile tanımlanan primeri belli olmayan SRCC olgusunu sunmaktayız [2].

Olgu: 45 p-y sigara öyküsü bulunan, bilinen hastalığı olmayan 50 yaşında erkek hasta polikliniğimize 25 gündür devam eden öksürük, progresif dispne, ateş ve akut kilo kaybıyla başvurmuştur. Tarafımıza başvurduğunda taşikardik, hipoksik ve ateşi 37°C ölçülmüştür. FM' de bilateral akciğer bazallerinde solunum seslerinde azalma ve matite izlenmiştir.Laboratuvar tetkiklerinde, Hb 14,9 g/dl, CRP 23,4 mg/l, Sedim 27, BNP 20 pg/ml, Kan eos 810/ul olarak sonuçlandı. Balgam kültürü normal flora bakterileri olarak görüldü ve PAAG' de bilateral infiltrasyon ve plevral efüzyon izlendi (resim 1). Hastada ön değerlendirmede belirgin ronkus işitilmese de; sigara öyküsü, göğüs ön-arka çapındaki artış ve tomografideki amfizem nedeniyle KOAH alevlenme gibi değerlendirilip akut solunum yetmezliği nedeniyle steroid, diüretik, bronkodilatöre yanıtı olan hastada, ilave olarak eozinofilik akciğer hastalığı, akciğer ödemi düşünüldü. Takipte hastaya torasentez, bronkoskopi ve PET (resim 2) uygulandı. PET'de sağ üst lobdaki nodülde tutulum izlendi (resim 3). Torasentezde eksuda vasıflı plevral sıvı sitolojisi atipik

mezotelyal prolifrerasyon/ mezotelyal hiperplazi olarak değerlendirildi. Bu süreçte malignite tanısı önplana geçti. Ardından sol taraflı VATS yapıldı, hastadan alınan örnekte patoloji sonucu olarak metastatik taşlı yüzük hücreli karsinom geldi. Sitolojik primer boyaları ile mide düşünülen hastanın gastroskopisi ve kolonoskopisi normal çıktı. Şu an için hızla genel durumu bozulan hastaya acil kemoterapi uygulanması için tıbbi onkoloji devri sağlandı.

resim 1

Geliş akciğer grafisi

resim 2

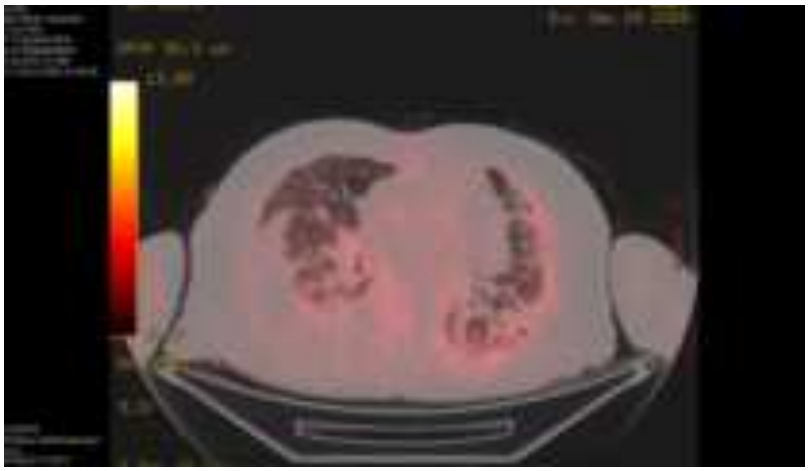

PET plevral effüzyon

resim 3

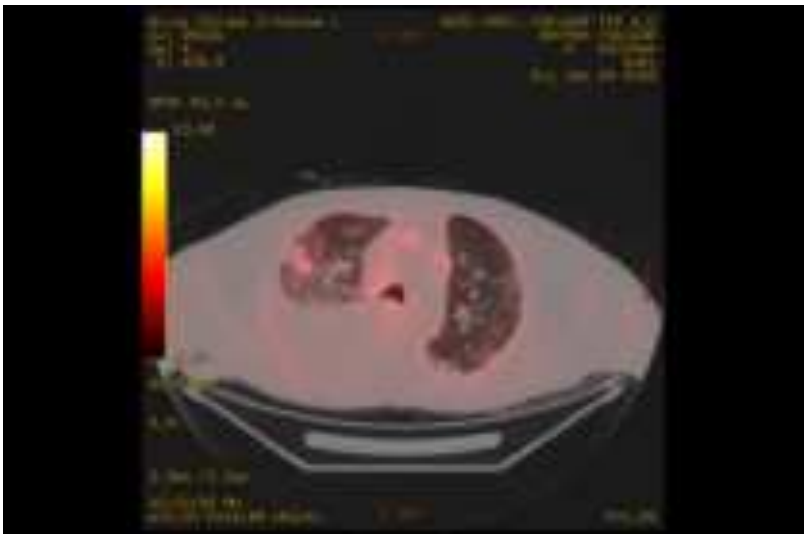

PET nodülde tutulum

Sonuç: Erken yaş yetişkinlerde SRCC' nin nadir görülmesi ve spesifik olmayan semptomlarla ilişkilendirilmesi, bu hasta grubunda yanlış tanı riskini artırmaktadır. Akciğer SRCC' si genellikle başka organlardan, özellikle mide, kolon, meme veya pankreas gibi organlardan yayılma sonucu ortaya çıkar. Doğrudan akciğerin primer SRCC'si oldukça nadirdir. Bu olguda tümör orijini bulunamamakla beraber akciğerdeki PET tutulumu nedeniyle akciğer kaynaklı olma olasılığı söz konusudur.

Anahtar Kelimeler: Plevral effüzyon, Taşlı yüzük hücreli karsinom, Eozinofilik akciğer hastalığı

Kaynakça

1. Skok, K.; Hladnik, G.; Grm, A.; Crnjac, A. Malignant Pleural Effusion and Its Current Management: A Review. *Medicina* **2019**, *55*, 490. https://doi.org/10.3390/medicina55080490
2. Torere BE, Aiwuyo HO, Ilerhunmwuwa N, Raza HM, Tan J, Belousova T, Wasifuddin M. A Rare Case of Metastatic Gastric Signet Ring Cell Adenocarcinoma in a 23-Year-Old Female Presenting as Malignant Pleural Effusion. Cureus. 2022 Dec 29;14(12):e33085. doi: 10.7759/cureus.33085. PMID: 36726911; PMCID: PMC9886370.

3. Elahi M, Lam H, Adams C, Li QK. Cytologic diagnosis and differential diagnosis of histiocytic signet ring cells in effusion specimens. Cytojournal. 2024 Sep 2;21:30. doi: 10.25259/Cytojournal_14_2024. PMID: 39411169; PMCID: PMC11474755.
4. De Giacomi F, Vassallo R, Yi ES, Ryu JH. Acute Eosinophilic Pneumonia. Causes, Diagnosis, and Management. Am J Respir Crit Care Med. 2018 Mar 15;197(6):728-736. doi: 10.1164/rccm.201710-1967CI. PMID: 29206477.

Yayın No: PS-275

Mediastinal Lenfadenopati Ayırıcı Tanısında Kimura Hastalığı ve IgG4 İlişkili Hastalık

Elif Solmaz[1], Elif Gülkaya[1], Nurdan Köktürk[1], Abdullah Münci Yağcı[2], Şeyma Yıldız[2], Abdulsamet Erden[3]

[1]Gazi Üniversitesi Tıp Fakültesi Hastanesi Göğüs Hastalıkları ABD
[2]Gazi Üniversitesi Tıp Fakültesi Hastanesi Hematoloji ABD
[3]Gazi Üniversitesi Tıp Fakültesi Hastanesi Romatoloji ABD

Elif Solmaz / Gazi Üniversitesi Tıp Fakültesi Hastanesi Göğüs Hastalıkları ABD

Giriş: Kimura hastalığı etiyolojisi bilinmeyen nadir ,benign, kronik inflamatuvar bir hastalıktır. Çoğunlukla Güneydoğu Asya ülkelerinde, genç erkeklerde görülür. Hastalar çoğunlukla baş ve boyun bölgesinde ağrısız yumuşak doku şişliğiyle, genellikle tükürük bezi tutulumu ve bölgesel lenfadenopatiyle başvururlar. Sık görülen laboratuvar bulguları periferik eozinofili ve yükselmiş serum IgE değeridir. Tanı, biyopside eozinofilik infiltrasyon ve vasküler proliferasyona sahip lenfoid granülom varlığıyla konulur. Kimura hastalığında akciğer tutulumu nadir olup parankimde infiltrasyon, granülomatöz inflamasyon, pulmoner fibrozis, kist ve nodüller görülebilir. Tedavi genellikle sistemik kortikosteroidler ve immünosupresif ilaçlarla yapılır. Bu hastalık, klinik olarak bazı diğer hastalıklarla karışabilir ve bu yüzden ayırıcı tanı yapmak önemlidir. Kimura hastalığının ayırıcı tanısında yer alabilecek hastalıklar lenfoma, tüberküloz, sarkoidoz, hipersensitivite pnömonisi ve granülomatöz vaskülitlerdir.

Olgu: 64 yaşında, 25 paket/yıl sigara öyküsü olup, 20 yıldır kullanmayan hipertansiyon, diyabet, koroner arter hastalığı tanıları olan erkek hasta sağ yanakta şişlik nedeniyle hastaneye başvurdu. Sağ preaurikular lenf nodundan alınan ince iğne aspirasyon biyopsi sonucu Kimura hastalığı ile uyumlu olarak raporlandı. Sağ taraf yüzeyel paratidektomi operasyonu yapılan hastanın diseksiyon materyallerinin incelenmesinde lenfoid foliküller, vasküler proliferasyon, eozinofiller, histiyositler ve yoğun plazma hücrelerinden oluşan inflamasyon izlendi. Patoloji sonucu Kimura tanısını doğruladı. Çekilen PET CT görüntülerinde bilateral preaurikuler, servikal, sağ supraklavikular alanda yer alan büyüğü yaklaşık 23x17 mm boyutlarında olan lenf nodlarında artmış 18F-FDG tutulumu izlendi (SUVmaks: 4,9) (Resim 1). Mediastende bilateral alt paratrakeal, hiler, sol prevasküler ve aortikopulmoner pencerede büyüğü yaklaşık 18 mm çapındaki lenf nodlarında düşük düzeyde artmış 18F-FDG tutulumu izlendi (SUVmaks: 3,0)(Resim 2).Hastaya immunosüpresif tedavi olarak 16 mg metilprednizolon başlandı. Tedavinin dördüncü ayında çekilen PET CT görüntülerinde baş-boyunda tanımlanan lenf nodlarının boyutlarının küçüldüğü, metabolik aktivitelerinin yer yer kaybolduğu görüldü. Metilprednizolon doz azaltılarak en son 4

mg olacak şekilde toplamda 1 yıl verildi. Hastanın tedavi sonrası çekilen PET CT görüntülerinde mediastinal lenf nodlarında boyut ve metabolik aktivite artışı olması üzerine hasta sarkoidoz, lenfoma ve Kimura hastalıkları açısından değerlendirildi(Resim 3). 4 aydır olan öksürük ve yalnızca sabahları olan gri renk balgamı dışında ek pulmoner semptomu ve hipoksemisi olmayan hastanın laboratuvar bulgularında serum eozinofil düzeyi 1,0 x10.e9/L, total IgE: 70 IU/mL ,serum ACE düzeyi 82,56 U/L (13,9- 63,9) bulundu.Aynı zamanda hastanın servikal ve preauriküler lenf nodlarında boyut ve metabolik aktivasyon artışı vardı. Bu nedenle, daha az invaziv bir yöntem tercih edilerek, seviye II lenf nodları örneklendi (Resim 4).Patoloji sonucunda; granülom yapısı veya lenfoma lehine lenfositik infiltrasyon izlenmedi. Eozinofil lökositler ve plazma hücrelerinden zengin aktif kronik inflamatuvar proçes olarak raporlandı. Hastada Kimura hastalığına bağlı lenfadenopati düşünüldü. Ek olarak parotidektomi materyalinde IgG4/ IgG>%50 olan hastada IgG4 ilişkili hastalık ve Kimura beraberliği düşünülerek hastaya metilprednizolon ve metotreksat başlandı.

Resim 1

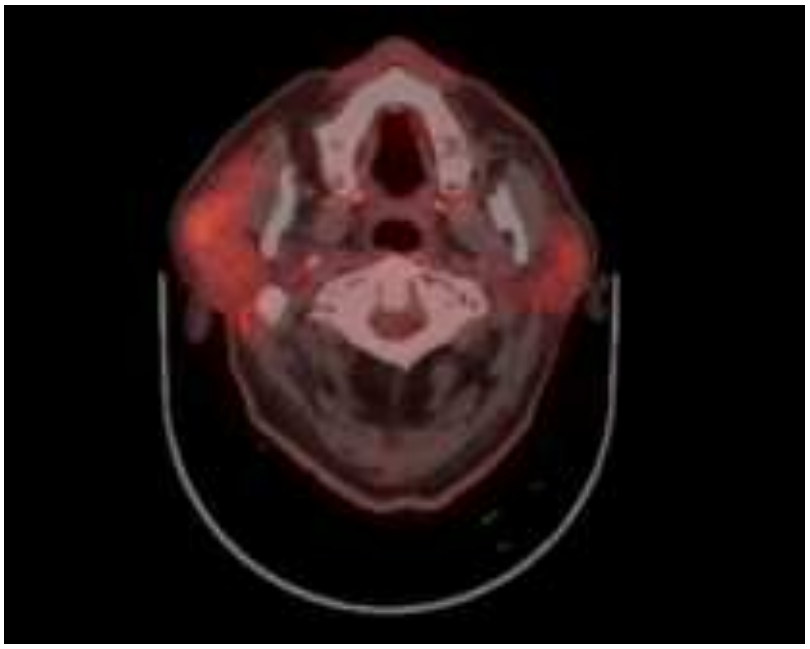

Resim 2

Resim 3, Resim 4

Sonuç: Kimura hastalığı klinik ve radyolojik olarak birçok hastalıkla karışabilir. Bu olgu, Kimura hastalığının mediastinal lenf nodu tutulumu ile prezente olabileceğini ve sarkoidoz, lenfoma gibi ayırıcı tanı gerektiren hastalıklarla karışabileceğini ortaya koymaktadır. Kimura hastalığı ve IgG4 ilişkili hastalık, farklı patolojik mekanizmalara dayanan hastalıklar olsa da, nadiren birlikte görülebilirler. Bu olgu, göğüs hastalıkları pratiğinde karşılaşılabilecek atipik lenfadenopati nedenlerine dikkat çekerek, Kimura hastalığının pulmoner ve mediastinal tutulumlarının göz önünde bulundurulması gerektiğini vurgulamaktadır. Doğru tanı ve tedavi ile hastaların prognozu iyidir ve multidisipliner yaklaşım büyük önem taşımaktadır.

Anahtar Kelimeler: Kimura, eozinofil, IgG4 ilişkili hastalık, lenfadenopati

Kaynakça

1. Kim WJ, Kim HK. Current concepts of Kimura disease: pathophysiology and evolution of treatment. Arch Craniofac Surg. 2022 Dec;23(6):249-255. doi: 10.7181/acfs.2022.01053. Epub 2022 Dec 20. PMID: 36596747; PMCID: PMC9816637.

2. Koh H, Kamiishi N, Chiyotani A, Takahashi H, Sudo A, Masuda Y, Shinden S, Tajima A, Kimura Y, Kimura T. Eosinophilic lung disease complicated by Kimura's disease: a case report and literature review. Intern Med. 2012;51(22):3163-7. doi: 10.2169/internalmedicine.51.8600. Epub 2012 Nov 15. PMID: 23154725.
3. Dhingra H, Nagpal R, Baliyan A, Alva SR. Kimura disease: case report and brief review of literature. Med Pharm Rep. 2019 Apr;92(2):195-199. doi: 10.15386/cjmed-1030. Epub 2019 Apr 25. PMID: 31086850; PMCID: PMC6510362.

Yayın No: PS-276

Timoma Sonrası Gelişen Mediasten Atipik Karsinoid Tümörü

Tuğba Önyılmaz[1], Sena Nur Aktoprak[1], Sevtap Doğan[2], Aykut Eliçora[3], Serap Argun Barış[1]

[1]Kocaeli Üniversitesi Tıp Fakültesi Göğüs Hastalıkları ABD
[2]Kocaeli Üniversitesi Tıp Fakültesi Radyoloji ABD
[3]Kocaeli Üniversitesi Tıp Fakültesi Göğüs Cerrahisi ABD

Tuğba Önyılmaz / Kocaeli Üniversitesi Tıp Fakültesi Göğüs Hastalıkları ABD

Giriş: Timoma, timüs bezinden köken alan nadir bir tümör olup, genellikle benign olmakla birlikte, zaman zaman nüks edebilir ve nadiren malignite gelişebilir. Atipik karsinoid tümörler ise nöroendokrin kökenli, çoğunlukla akciğerlerde görülen ancak timoma sonrası gelişebilen bir malignite türüdür. Bu olgu sunumunda, timoma cerrahisi geçirdikten sonra aynı lokalizasyonda atipik karsinoid tümör gelişen bir olgu paylaşılmıştır.

Olgu: 54 yaş erkek hasta rutin işe giriş muayenesi için göğüs hastalıkları polikliniğine başvurdu. Hastanın eforla nefes darlığı dışında ek şikayeti olmayıp oda havası satürasyonu %98 bulundu. Timoma nedeniyle 2012 yılında opere olmuş ve patoloji sonucu timoma medüller tip (tip a) olarak raporlanmış olan hastanın o dönemki preoperatif ve postoperatif bilgisayarlı tomografi görüntüleri Resim-1a-1b'de görülmektedir. Postoperatif BT'de sol diyafragmada elevasyon ve sol akciğerde parankimal bantlar dışında patoloji izlenmemiş olup nüks veya rezidü görülmedi. Operasyon tarihinden günümüze kadar hastanın rutin takiplerinde sorun olmadığı izlendi. Hastanın işe giriş muayenesi için çekilen PA akciğer grafisinde sol diafragma eleve, kalbin apeksinden laterale doğru lineer dansite artımı görüldü. (Resim-2). Hastaya çekilen toraks bilgisayarlı tomografide (BT) mediastende istasyon 5'de 15 mm çaplı yeni gelişen lenfadenopati izlendi ve timoma nüksü ile uyumlu olabileceği düşünüldü (Resim-3). Hastaya FDG PET çekildi. PET/BT'de mediastende; paraaortik /sol prevasküler alanda artmış metabolizma gösteren lenfadenopati metastaz ile uyumlu değerlendirildi (Resim-4). Tanısal trucut biyopsi açısından girişimsel radyolojiye yönlendirilen hastanın patoloji raporu benign fibroadipöz doku fragmanları olarak raporlandı. Hasta göğüs cerrahisi tarafından nüks timoma ön tanısıyla opere edildi. Lezyonun patolojik inceleme sonucu atipik karsinoid tümör olarak yorumlandı ve lenfovasküler invazyon tespit edilen hasta multidisipliner onkoloji konseyinde değerlendirilerek tedavi için radyasyon onkolojisine yönlendirildi.

Preop Post op Toraks BT

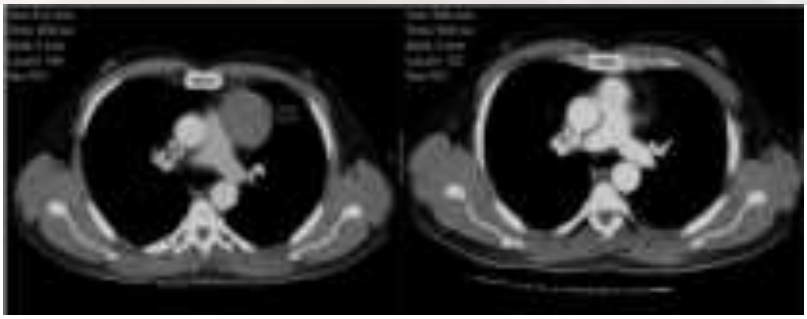

Resim-1a: 2012 yılında ön mediastende yer alan, patolojik tanısı timoma gelen kitle lezyon
Resim-1b: Timoma eksizyonu sonrası nüks/rezidü izlenmeyen Torak BT kesiti

Başvuru anındaki radyografi

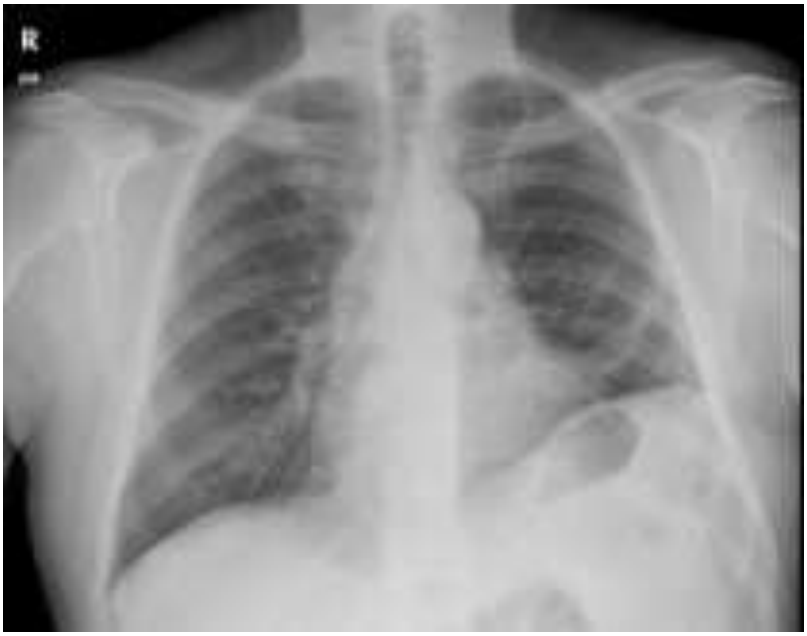

Resim-2: İş başvuru değerlendirmesi sırasında çekilen PA akciğer grafisi-2022

toraks bt/ PET CT

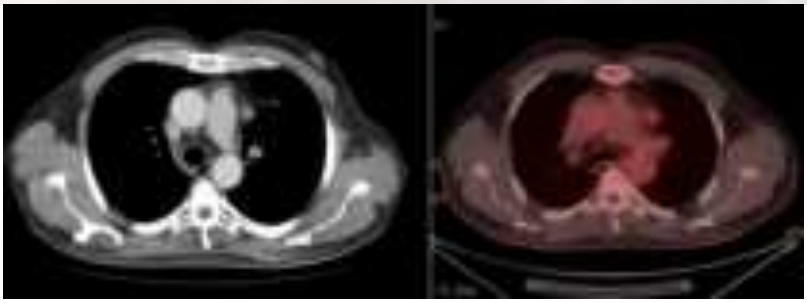

Resim-3: Toraks BT'de mediastende istasyon 5'de 15 mm çaplı yeni gelişen lenfadenopati
Resim-4: PET-BT'de mediastende; paraaortik /sol prevasküler alanda artmış metabolizma gösteren lenfadenopati, metastaz?

Sonuç: Literatürde, timoma sonrası nüks sık bildirilmekle birlikte farklı histopatolojik özellikteki nükslerin gelişimi oldukça nadirdir. Bu olgu, timoma cerrahisi sonrası geç dönemde aynı lokalizasyonda tespit edilen patolojilerin timoma nüksü olarak kabul edilmemesi gerektiğini düşündürmekte ve yeniden histopatolojik değerlendirme yapılmasının önemini vurgulamaktadır.

Anahtar Kelimeler: mediasten, timoma, atipik karsinoid

Kaynakça

1. Bohnenberger, H., Dinter, H., König, A., & Ströbel, P. (2017). Neuroendocrine tumors of the thymus and mediastinum. *Journal of thoracic disease*, *9*(Suppl 15), S1448.
2. Ventura, L., Gnetti, L., Silini, E. M., Rindi, G., Carbognani, P., Rusca, M., & Ampollini, L. (2017). Primary atypical carcinoid tumor of the mediastinum: a very rare finding. *Journal of thoracic disease*, *9*(4), E367.

Yayın No: PS-277

Kombine Histolojik Kompenent İçeren Akciğer Malignitesi: Skuamöz Hücreli Karsinom ve Büyük Hücreli Nöroendokrin Tümör Birlikteliği

Hatice Çetindoğan[1], Ezin Cem Yeni[2]

[1]Gülhane Eğitim ve Araştırma Hastanesi,Göğüs Hastalıkları Ana Bilim Dalı,Ankara
[2]Atatürk Sanatoryum Eğitim Araştırma Hastanesi,Göğüs Cerrahisi Ana Bilim Dalı,Ankara

Hatice Çetindoğan / Gülhane Eğitim ve Araştırma Hastanesi,Göğüs Hastalıkları Ana Bilim Dalı,Ankara

Giriş: Akciğer kanserinin tipik karsinoid, atipik karsinoid, büyük hücreli nöroendokrin karsinom (LCNEC)ve küçük hücreli karsinom (SLNL) olarak sınıflandırılan akciğerin heterojen nöroendokrin tümörleri (NEC)grubu vardır(1). Büyük hücreli nöroendokrin karsinom, tüm akciğer kanserlerinin yüzde üçünü oluşturur. Pulmoner kombine büyük hücreli nörendokrin tümör nadir görülen, agresif davranışı nedeniyle kötü prognozlu seyreden akciğer malignitesidir(2). Yaş ve sigara öyküsü nedenli tarama amaçlı çekilen Düşük Doz Bilgisayarlı Toraks Tomografisyle tespit ettiğimiz olgumuzu sunmayı amaçladık.

Olgu: Altmış sekiz yaşında erkek hasta 7 aydır sırt ağrısı, nefes darlığı ile göğüs hastalıkları polikliniğine başvurdu. Bilinen hipertansiyon tanısı ve 40 paket yıl sigara kullanımı öyküsü mevcuttu. Akciğer grafisinde sol alt zonda heterojen opasite artışları mevcuttu. Yaş ve sigara öyküsü nedeniyle yüksek malignite risk grubunda kabul edilen hastaya Düşük Doz Bilgisayarlı Toraks Tomografi istendi. Sol akciğer alt lob anterior süperior segmentte 30x21 mm boyutta fissürde çekinti oluşturan spiküle konturlu kitlesel lezyon saptandı. Fiberoptik bronkoskopide endobronşiyal lezyon izlenmedi. Pet-Bt'de lezyon suvmax 11.05, mediastinal lenf nodu ve uzak organ tutulumu yoktu. Endobronşial ultrason ile mediastinal lenf nodu örneklemesinde malign hücre izlenmedi. Hastaya wedge rezeksiyon yapıldı. Frozen sonucu malign gelmesi üzerine sol alt lobektomi yapıldı. Patoloji sonucu "%60 Büyük hücreli nöroendokrin karsinom ve %40 Skuamöz hücreli karsinom komponentinden oluşmaktadır" şeklinde raporlandı. Adjuvan 4 kür Kemoterapi alan hasta postop takibinin 7. Ayında sağ ve sağlıklıdır.

pet

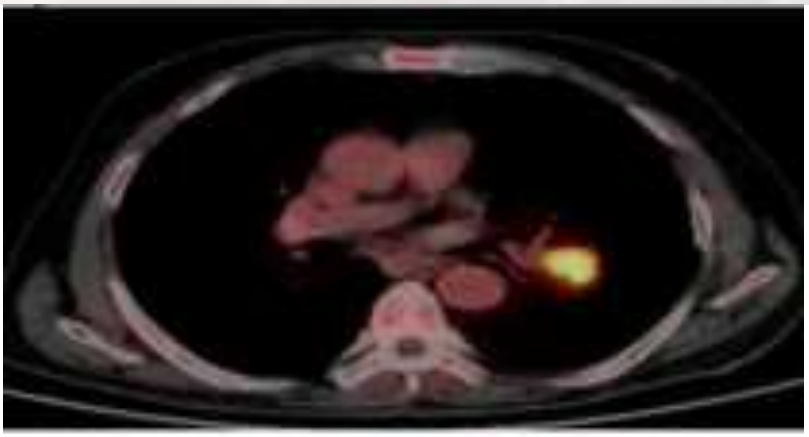

Sonuç: Rezeke edilen Akciğer kanserlerinin yaklaşık yüzde üçünü büyük hücreli nöroendokrin tümör oluşturur. Bunların çok azında sküamöz hücreli karsinomun eşlik ettiği pulmoner komnine nöroendorin karsinom mevcuttur(C-LCNEC).C-LCNEC klinik özellikleri benzerdir, prevalans orta yaşlı erkek sigara içenlerde daha fazladır. Belirtiler spesifik değildir, kötü prognoz ve metastatik yüke yol açar(2). Multidisipliner tecrübeli merkezlerde, olgumuzda olduğu gibi nadir görülen tümörler güvenli ve etkili şekilde tedavi edilmektedir. Orta yaş, sigara içen erkek hastalarda akılda bulunulmalıdır.

Anahtar Kelimeler: kombine, skuamöz, büyük, karsinom, hücreli

Kaynakça

1)Travis WD, Brambilla E, Burke AP, et al. WHO Classification of Tumours of the Lung, Pleura, Thymus and Heart. 4th ed. Lyon, France: International Agency for Research on Cancer, 2015.

2)Fernandez FG, Battafarano RJ. Large cell neuroendocrine carcinoma of the lung. Cancer Control 2006;13:270-5.

Yayın No: PS-278

Pulmoner Tromboemboliyi Taklit Eden Pulmoner Arter İntimal Sarkom Olgusu

Sevde Koşak[1], Başak Akyol[1], Aslı Alkan[1], Oğuz Karcıoğlu[1], Toros Selçuk[1]

[1]Hacettepe Üniversitesi Tıp Fakültesi Göğüs Hastalıkları Anabilim Dalı

Sevde Koşak / Hacettepe Üniversitesi Tıp Fakültesi Göğüs Hastalıkları Anabilim Dalı

Giriş: Pulmoner arter sarkomları, pulmoner arterin mezenkimal hücrelerinden kaynaklanan çok nadir tümörlerdir. Hastanın başvuru kliniği genellikle özgün değildir ve görüntülemesinin pulmoner tromboemboliyi taklit etmesi sebebiyle tanıda gecikme görülebilir. Bu yazıda pulmoner tromboemboli tanısı konularak tedavi verilen ve ileri incelemede pulmoner arter intimal sarkom tanısı alan olguyu sunmayı amaçladık.

Olgu: Bilinen hipertansiyon tanısı olan 45 yaşındaki erkek hasta semptomatik tedavilere rağmen 3 aydır devam eden öksürük şikayeti ile değerlendirilmiş ve yapılan toraks bilgisayarlı tomografi pulmoner anjiografi (BTPA) tetkikinde sol ana pulmoner arterde tromboemboli saptanması üzerine hastaya antikoagülan tedavi başlanmış. Şikayetinde gerileme olmaması üzerine kliniğimize başvuran hastanın çekilen BTPA görüntüleri tekrar değerlendirildiğinde sağ hilusta ve sağ pulmoner arter komşuluğunda nodüler lezyon, ana pulmoner arter bifurkasyonunda yumuşak doku (resim 1) ve sağ alt lob bronşunda daralma (resim 2) izlendi. Hasta primer akciğer malignitesi şüphesi ile nodül karakterizasyonu açısından Pozitron Emisyon Tomografisi (PET) – BT tetkiki ile değerlendirildiğinde lezyonlarda tutulum görülmesi üzerine hastaya bronkoskopi yapılması planlandı.Fiberoptik bronkoskopi ile sol ana bronş girişinde mukozadan kabarık nodüler lezyonlar ve sağ alt lob bronşu superior segment ayrımından sonra medial duvarda düzensiz, mukozadan kabarık, beyaz renkli lezyon izlendi. Lezyonlardan çoklu iğne biyopsiler alındı. Patolojik değerlendirmede; hiperkromatik, bir kısmı daha bizaar görünümde irregüler iğsi çekirdekli ve çekintili eozinofilik sitoplazmalı neoplastik hücreler görüldü. Biyopsi materyallerinin immünohistokimyasal değerlendirmesinde pankeratin, keratin 5/6, Cam5.2, EMA ve p40, desmin, SMA, S100 ve CD31 negatifti. Yapılan FISH çalışmasında MDM2 gen amplifikasyonu saptandı. Bulgular intimal sarkom ile uyumlu olarak değerlendirildi.Pulmoner arter intimal sarkom tanısı alan hastaya sonrasında İfosfamid/Mesna/Adriyamisin (İMA) kemoterapi protokolü başlandı. Tedaviye yeterli yanıt alınamaması nedeniyle hastanın tedavisi Pazopanib olarak revizeedildi. Tedavi sırasında epileptik nöbeti olması nedeniyle yapılan kraniyal görüntülemesinde beyinde çoklu metastatik kitleler görüldü ve hastaya acil palyatif kraniyal radyoterapi uygulandı.

Resim 1

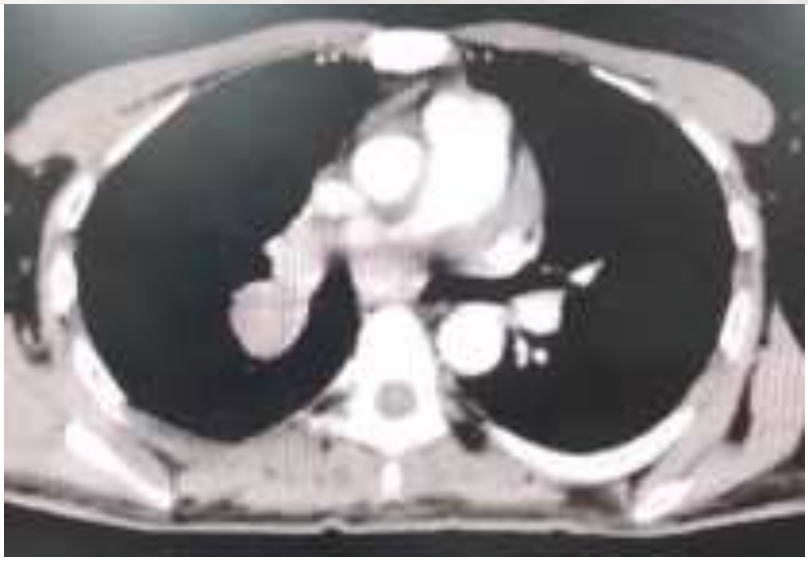

Sağ hilusta ve sağ pulmoner arter komşuluğunda nodüler lezyon, ana pulmoner arter bifurkasyonunda yumuşak doku

Resim 2

Sağ alt lob bronşunda daralma

Sonuç: Pulmoner arter sarkomları nadir görülmelerine karşın hastalığın agresif seyri ve sağkalımının düşük olması sebebiyle klinik ve radyolojik değerlendirmenin detaylı olarak yapılması önemlidir. Pulmoner tromboemboli açısından şüpheli olgularda ayırıcı tanı listesinde bulundurulması tanının erken konulmasını sağlayabilir

Anahtar Kelimeler: İntimal sarkom, Pulmoner tromboemboli

Kaynakça

1. Xiaofang Bai and Litao Ruan. A case report of primary pulmonary artery intimal sarcoma. Eur J Med Res. 2021 Aug 9;26(1):89.

2. Ding-Yu C, et al. Pulmonary artery intimal sarcoma: a case report and literature review. Respirol Case Rep. 2020;8(2):e00530

Yayın No: PS-281

Pankreas karsinomu metastazına bağlı izlenen kaviter lezyon olgusu

Polina NEZALZOVA[1], Hüseyin KOŞAK[1], Gaye ULUBAY[1]

[1]Başkent Üniversitesi Tıp Fakültesi , Göğüs Hastalıkları Ana Bilim Dalı ,Ankara

Polina NEZALZOVA / Başkent Üniversitesi Tıp Fakültesi , Göğüs Hastalıkları Ana Bilim Dalı ,Ankara

Giriş: Bir kavite, "pulmoner konsolidasyon, kitle veya nodül içinde gaz dolu bir alan" olarak tanımlanır ve bu alan genellikle düşük yoğunluklu bir bölge (lucency) olarak görülür. Kavite duvar kalınlığı önemli ölçüde değişebilir. Bazı kaviter hastalıklar, son evrelerinde ince duvarlı kaviteler veya kistler olarak ortaya çıkabilir. Kavite ve kistler arasında sürekli bir geçiş olabileceği unutulmamalıdır.Akciğerlerdeki kistler, "epitelyal veya fibrotik bir duvarla çevrili, yuvarlak, sınırlı alanlar" olarak tanımlanır ve genellikle ince duvarlıdır (< 2 mm). Kaviter akciğer lezyonlarının duvar kalınlığı, iyi huylu ve kötü huylu hastalıkları ayırt etmek için önemli bir kriter olabilir. Son çalışmalarda, duvar kalınlığı 7 mm'den ince olan lezyonların iyi huylu hastalıklar için yüksek özgüllüğe sahip olduğu, 24 mm'den kalın olanların ise kötü huylu hastalıklarla ilişkili olduğu gösterilmiştir. Ancak bu sınırlar mutlak değildir, çünkü ince duvarlı malign kaviteler de rapor edilmiştir.

Olgu: 78 yaşındaki erkek hasta, hemoptizi nedeniyle başvurdu. Özgeçmişinde hipertansiyon ve hiperlipidemi tanıları bulunan hastanın, 20 yıl boyunca günde bir paket sigara içtiği, ancak son 30 yıldır sigara kullanmadığı öğrenildi. Ayrıca, 2015 yılında mesane tümörü nedeniyle ameliyat geçirdiği ancak tümörün benign olduğu bildirildi.Hastanın vital bulgularında ateşi 36,2°C, nabzı 91/dk, oksijen satürasyonu (SpO_2) %95 olarak ölçüldü. Fizik muayenesinde sarılık tespit edildi ve sol akciğerde ronküsler işitildi. Laboratuvar testlerinde total bilirubin, direkt bilirubin, ALP ve GGT seviyelerinin belirgin şekilde yüksek olduğu gözlendi.Hemoptizinin nedenini araştırmak için kontrastlı torako-abdomen bilgisayarlı tomografi (BT) çekildi. BT raporunda şu bulgular tespit edildi:•Sol hiler bölgede, üst lob segmenter arterlerini ve subsegmenter dallarını çevreleyen, nekrotik alanlar içeren, geniş kaviter komponentli bir kitle (50x44 mm) saptandı.•İnfrahiler bölgede, kitleye komşu 19x13 mm boyutunda patolojik lenf nodu tespit edildi. (1,2) •Pankreas başında 22 mm, kuyruk kesiminde 16 mm çapında olmak üzere iki solid lezyon izlendi.(3) Sol akciğerde malign kitle saptandığından, bu lezyonların pankreatik metastaz olabileceği düşünüldü.•Karaciğerin sağ ve sol loblarında, en büyüğü 33 mm çapında olan multipl metastatik lezyonlar tespit edildi.Hastaya PET-CT, pankreas, karaciğer ve akciğer biyopsileri yapıldı. Akciğer biyopsisinde inflamasyon, antrakoz birikimi ve reaktif pnömosit hiperplazisi saptandı. Karaciğer biyopsisinde ise CK7 ve CK19 ile tümör hücrelerinde yaygın ve güçlü pozitiflik tespit

edildi. İmmünohistokimyasal incelemeler ve morfolojik değerlendirme, tümörün öncelikle mide, üst gastrointestinal sistem veya pankreas kökenli olabileceğini düşündürdü. Gönderilen örneklerde akciğer primer tümörünü destekleyebilecek TTF-1, Napsin A, p40 ve nöroendokrin diferansiyasyonu değerlendirmek için yapılan sinaptofizin ve CD56 negatif bulundu.Hastaya Gemcitabin tedavisi başlandı ve ilerleyen süreçte Nab-Paclitaxel eklenmesi planlandı.Yatırılarak takip edilen hastanın yatışı sırasında hemoptizi gelişti. Yapılan bronkoskopide BAL (bronkoalveolar lavaj) örnekleri alındı.•Mikobakteri ARB ve PCR negatif bulundu.•Bakteri veya mantar kültüründe üreme olmadı.•Galaktomannan antijeni (BAL) 1,13 OD pozitif saptandı.Bu bulgular doğrultusunda piperasin-tazobaktam, teikoplanin ve vorikonazol tedavisi başlandı.

1

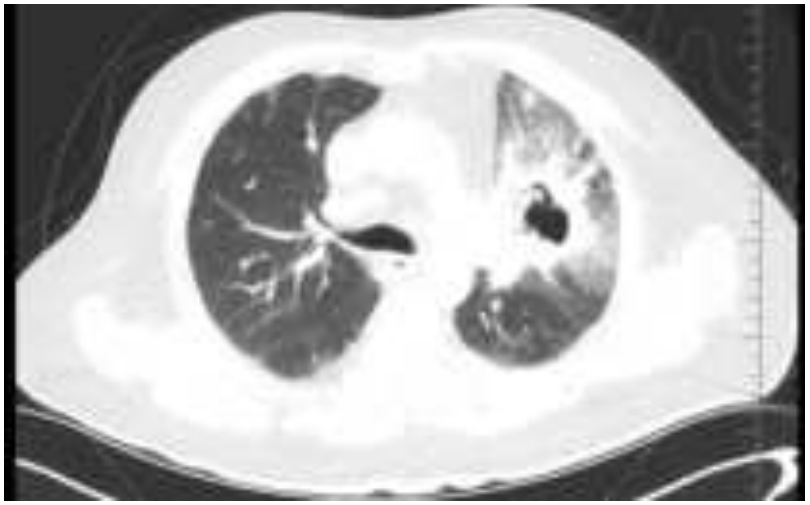

2

3

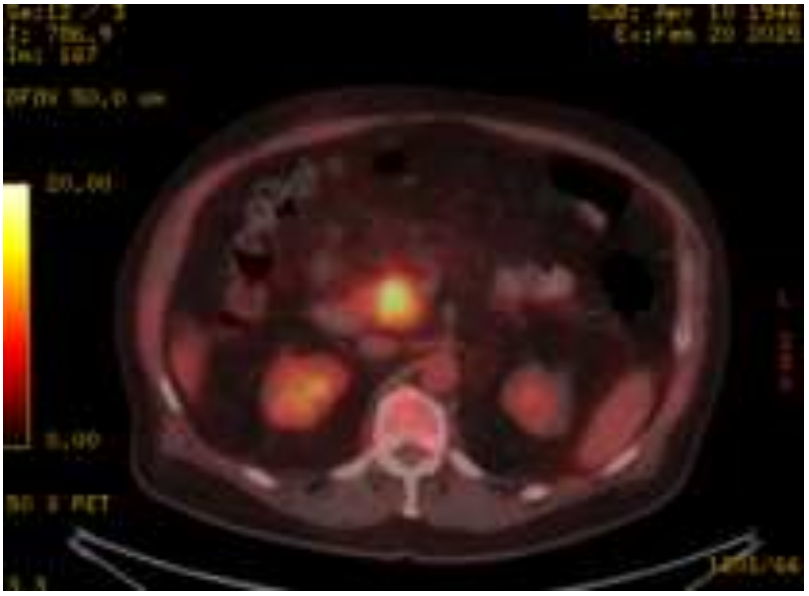

Sonuç: Pankreas kanserinde en sık metastaz yapan organ karaciğerdir. Bunu sırasıyla periton, kemikler ve akciğer metastazları takip eder. Akciğer metastazları genellikle hematojen yolla gelişir ve çoğunlukla asemptomatik seyreder.Bu olguda, pankreas adenokarsinomu akciğere metastaz yaparak bronşa açılan kaviter lezyona neden olmuş, bu da nekrotizan pnömoni ile sonuçlanmıştır.

Anahtar Kelimeler: hemoptizi, pankreas kanseri, akciğer kavitesi

Kaynakça

1. Parkar AP, Kandiah P. Differential Diagnosis of Cavitary Lung Lesions. J Belg Soc Radiol. 2016 Nov 19;100(1):100. doi: 10.5334/jbr-btr.1202. PMID: 30151493; PMCID: PMC6100641.

2. Lung cancer presenting as thin-walled cysts: An analysis of 15 cases and review of literature Juntang Guo, Chaoyang Liang, Yu'e Sun, Naikang Zhou, Yang Liu, Xiangyang Chu

3. Deeb A, Haque SU, Olowokure O. Pulmonary metastases in pancreatic cancer, is there a survival influence? J Gastrointest Oncol. 2015 Jun;6(3):E48-51. doi: 10.3978/j.issn.2078-6891.2014.114. PMID: 26029466; PMCID: PMC4397254.

4. Bankier AA, MacMahon H, Colby T, Gevenois PA, Goo JM, Leung ANC, Lynch DA, Schaefer-Prokop CM, Tomiyama N, Travis WD, Verschakelen JA, White CS, Naidich DP. Fleischner Society: Glossary of Terms for Thoracic Imaging. Radiology. 2024 Feb;310(2):e232558. doi: 10.1148/radiol.232558. PMID: 38411514; PMCID: PMC10902601.

ULUSLARARASI KATILIMLI
TÜRK TORAKS DERNEĞİ
28. YILLIK KONGRESİ
TÜRK TORAKS DERNEĞİ
23-27 Nisan 2025 Susesi Luxury Resort Otel, Antalya

Yayın No: PS-282

Kaviter Akciğer Lezyonu Ayırıcı Tanısında Hodgkin Lenfoma Olgusu

Özlem Gargı[1], Nurdan Köktürk[1]

[1]Gazi Üniversitesi Tıp Fakültesi Hastanesi

Özlem Gargı / Gazi Üniversitesi Tıp Fakültesi Hastanesi

Giriş: Akciğerde kaviter lezyonlar genelde; tüberküloz (TBC), aspergilloz, Wegener granülomatozu, bronş karsinomları gibi hastalıklara bağlı görülür. Yetişkinlerde, kaviter pulmoner lezyonların iki ana nedeni enfeksiyon ve malignitedir(2). Hodgkin lenfomanın (HL) intratorasik tutulumu ise daha çok trakeobronşiyal ve mediastinal lenf nodları tutulumu şeklindedir. HL ekstranodal tutulumu non-hodgkin lenfomaya göre daha az görülür. HL soliter nodül, multiple nodüller veya kitle olarak ortaya çıkabilir. HL'nin KT(kemoterapi) almayan hastalarda kaviter lezyon şeklinde görülmesi nadirdir(1). Bu olguda kaviter lezyonların ayırıcı tanısında HL'nin de dikkate alınması gerektiği vurgulanmaktadır.

Olgu: 23 yaşında kadın hasta kuru öksürük, ateş, boyun ağrısı, sırt ağrısı şikayetleri ile başvurdu. Hastanın bilinen kronik hastalığı, ilaç veya madde kullanımı, sigara öyküsü bulunmamaktaydı. Yeni başlayan eforla nefes darlığı tarifleyen hastada kilo kaybı, gece terlemesi, hemoptizi olmadığı öğrenildi. Toraks BT(bilgisayarlı tomografi)'de bilateral yaygın nodüler infiltrasyonlar (Görüntü 1) görülmesi üzerine CRP yüksekliği de olan hastaya pnömoni ön tanısı ile antibiyoterapi başlandı. Klinik tablonun gerilemediği görüldü. Aralıklı olarak 38 C° 'yi bulan ateşi olması dışında vitalleri stabil seyretti. Fizik muayenesinde solunum seslerinde bilateral yaygın ralleri mevcuttu. Sağ aksillada yaklaşık 2x2 cm lenf nodu palpe edildi. Şikâyetleri gerilemeyen yeterli süre oral ve intravenöz antibiyotik alan hastaya kontrol toraks BT istendi. Kontrol görüntülemesinde yaygın yer yer fokal buzlu cam alanlarının sayısında ve boyutunda artış görüldü (Görüntü 2). Radyolojik olarak Wegener granülomatozu, kriptojenik organize pnömoni, fungal enfeksiyonlar ayırıcı tanı olarak düşünüldü. Bağ doku belirteçleri, spesifik immünglobulin testleri, interferon gama salınım testi negatif görüldü. Viral solunum yolu panelleri negatif geldi. Wegener granülomatozu açısından spesifik testler negatif sonuçlandı. Hastaya bronkoskopi yapıldı. Galaktomannan antijeni, TBC kültürü, ARB(aside dirençli basiller) negatif geldi. Patoloji sonucu kronik inflamasyonla uyumlu görüldü. Malignite şüphesi nedeniyle PET-BT (pozitron emisyon tomografisi) istendi. Sağ aksillada 17x13.3 mm lenf nodunda (SUVmax 1.6), sol akciğer alt lobda 28x11 mm'ye ulaşan nodüler dansite artış alanlarında ılımlı düzeyde (SUVmax 2.2) FDG tutulumu izlendi ve nodüllerin bir kısmında kaviter alanlar görüldü. Aksiller lenf nodundan yapılan tru-cut biyopsi sonucunda neoplazma rastlanmadı. Sol akciğer alt lobdan transtorasik biyopsi yapılan hastanın patoloji sonucu organize pnömoni ve hipersensitivite pnömonisi lehine olabilecek

minimal değişiklikler içeriyordu. Bu tanılar doğrultusunda 40 mg /gün metilprednizolon başlandı ve doz azaltılarak 3 ay kullanması planlandı. Ancak takiplerinde klinik düzelme görülmedi. Kontrol toraks BT'de infiltrasyonlarda regresyon izlendi ancak sol akciğerde yeni gelişen kaviter lezyon görüldü (Görüntü 3). Ateş nefes darlığı, sırt ağırısı devam eden hastaya çekilen kontrol PET-BT'de supraklavikular, aksiller, mediastinal, abdominal lenf nodlarında artmış patolojik FDG tutulumu gözlendi. Sağ akciğerde retikülonodüler dansite artışlarında, sol akciğer apikalde ve üst lobdaki kaviter lezyonlarda, artmış patolojik FDG tutulumu görüldü (Görüntü 4). Yaygın lenf nodu tutulumu olan hastaya sağ aksiller lenf nodundan eksizyonel biyopsi yapıldı. Patolojisi HL ,nodüler sklerozan tip olarak sonuçlandı. Hasta kemik iliği biyopsisi ve KT planı için hematolojiye yönlendirildi. Hastanın KT aldıktan sonra görülen kontrol toraks BT ve PET-CT görüntülemelerinde akciğerdeki infiltrasyonların ve kaviter lezyonların regrese olduğu görüldü (Görüntü 5, 6).

Görüntü 1,2

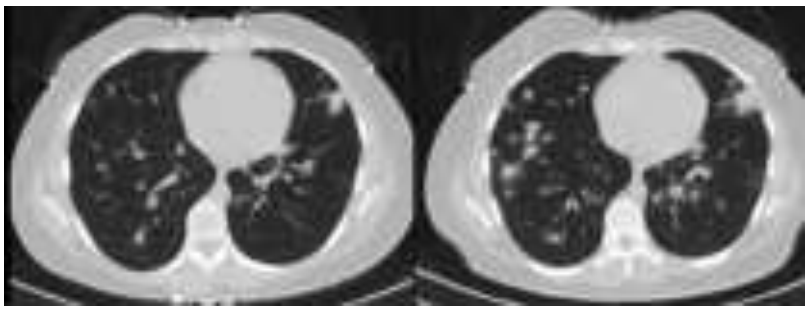

Görüntü 3,4

Görüntü 5,6

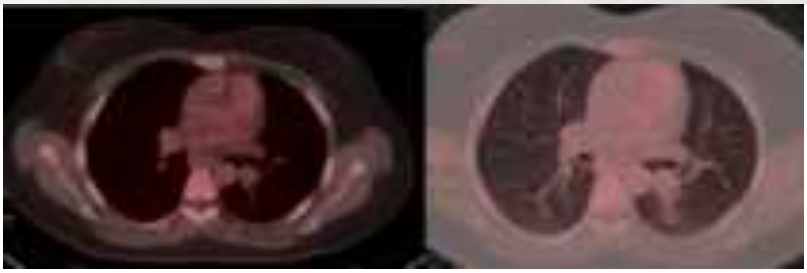

Sonuç: Akciğer kaviter lezyon etyolojisinde birçok ayırıcı tanı bulunmaktadır. HL'nin akciğer tutulumunda kaviter lezyonlar nadir görülmekle birlikte, antibiyotik ve kortikosteroid tedavisine yanıtsız, inatçı pulmoner infiltrasyon ve kaviter lezyonları olan hastalarda HL'nin ayırıcı tanıda akılda tutulması gerekmektedir.

Anahtar Kelimeler: kaviter lezyon, hodgkin lenfoma, extranodal tutulum

Kaynakça

1- Jain E, Al-Tarbsheh AH, Oweis J, Jacobson E, Shkolnik B. Hodgkin's Lymphoma Presenting as Multiple Cavitary Lung Lesions. Eur J Case Rep Intern Med. 2021 Dec 1;8(12):003024. doi: 10.12890/2021_003024. PMID: 35059335; PMCID: PMC8765687.

2-Kim NR, Han J. Pathologic review of cystic and cavitary lung diseases. Korean J Pathol. 2012 Oct;46(5):407-14. doi: 10.4132/KoreanJPathol.2012.46.5.407. Epub 2012 Oct 25. PMID: 23136566; PMCID: PMC3490124.

Yayın No: PS-283

PULMONER KAVİTE: MALİGN Mİ ? FUNGAL ENFEKSİYON MU ?

Merda Erdemir Işık[1]

[1]Medicana İzmir International Hastanesi

Merda Erdemir Işık / Medicana İzmir International Hastanesi

Giriş: Kaviter lezyonların ayırıcı tanısında birçok hastalık bulunmaktadır. En sık enfeksiyon hastalıklarına bağlı olarak gelişmektedir. Ancak kaviter lezyonlar tetkik edilirken malignite tanısı da akılda bulundurulmalıdır. Ateş,öksürük, dispne, genel durum bozukluğu nedeniyle başvuran, akciğerde kaviter lezyon gözlenen hastanın yapılan tetkiklerinde mantar enfeksiyonu ve akciğer kanseri tespit edilmiştir(1).

Olgu: 67 yaş erkek hasta, 2 haftadır olan öksürük ,balgam, ateş, nefes darlığı şikayeti ile acil servise başvuran hasta posteroanterior akciğer grafisinde sağ akciğer üst-orta zonda perihiler bölgeden perifere kadar devam eden geniş alveolar -intersitisyel konsolidasyon tespit edilmesi üzerine pnömoni tanısı ile servise yatırıldı. Hastanın özgeçmişinde kırk paket/yıl sigara öyküsü, diyabetes mellitus ve hipertansiyon tanıları vardı.Fizik muayenede bilateral yaygın sibilan ronkus ve sağ skapula arkası raller duyuldu.Hastanın yatışında kan basıncı 120/70 mm Hg, ateş 37 derece, solunum sayısı 15/dk, SPO2: % 87 ölçüldü.Toraks BT'de akciğerlerde yaygın sentrilobüler amfizem bulguları, sağ akciğerde alt lobda kavite ve hava bronkogramı gösteren konsolidasyon saptandı.Bu yapılanmaya komşu alanlarda düzensiz ince retiküler infiltrasyon ve sağda plevrada serbest sıvı izlenmektedir. Ayrıca sağ hilusta, orta lobda, santral yerleşimli, en geniş yerinde 5 cm çapa ulaşan, yer yer düzensiz amorf kalsifikasyonlar içeren, sınırları net olarak belirlenemeyen konsolide alan izlenmişti.Hastaya ampirik antibiyotik tedavisi başlandı.Akciğerde kaviter lezyon nedeniyle istenen galaktomannan ve quantiferon testleri pozitif saptandı.Tanı amaçlı yapılan FOB'de sağ ana bronş ve üst lob bronşu dıştan bası ile daralmış izlendi,endobronşiyal lezyon gözlenmedi.Hastadan alınan bronş lavajı ve fırça bx sonucunda ARB ve Tbc Kx negatif geldi, candida albicans üremesi olması üzerine antifungal tedavi başlandı. Antibiyotik tedavisine rağmen sağ akciğer üst lobtaki konsolide alanda gerileme olmaması üzerine çekilen PET CT'de Sağ akciğer üst lob posterior segmentte kalın cidarlı ortasında konsolide alanlar barındıran,özellikle mediastinal ve posterior bölümden belirgin hipermetabolik , hava bronkogramları ve konsolide alanlar barındıran 10x7.5x12 cm boyutlarında (SUVmax: 7.41) artmış FDG tutulumu gösteren kitle,kitle distalinde hipermetabolik buzlu cam dansiteleri izlendi (SUvmax : 6.74).Sağ üst paratrekeal bölümde 2 cm çaplı (SUvmax : 5.66) prekarinal,karinal 2 cm (SUvmax : 4.40) ve sağ hiler alanda multipl 2.5 cm çapa ulaşmış (SUvmax : 7.02) hipermetabolik lenf nodları izlenmiştir. PET sonucuna göre yapılan EBUS işlemi ile sağ akciğer üst loba dıştan bası yapan kitle ve

subkarinal lenf nodundan alınan transbronşial biyopsi sonucu adenokarsinom ile uyumlu geldi. Hastanın enfeksiyon tedavisi tamamlandıktan sonra onkolojiye devredilerek karboplatin+paklitaxel ve eş zamanlı radyoterapi tedavisi başlandı. Takiplerinde sağ akciğerdeki bulgularda belirgin gerileme izlenirken kaviter lezyonda değişiklik izlenmedi.Takibinde immünoterapi başlanan hastanın halen tedavisi devam etmektedir.

Toraks BT

PET CT

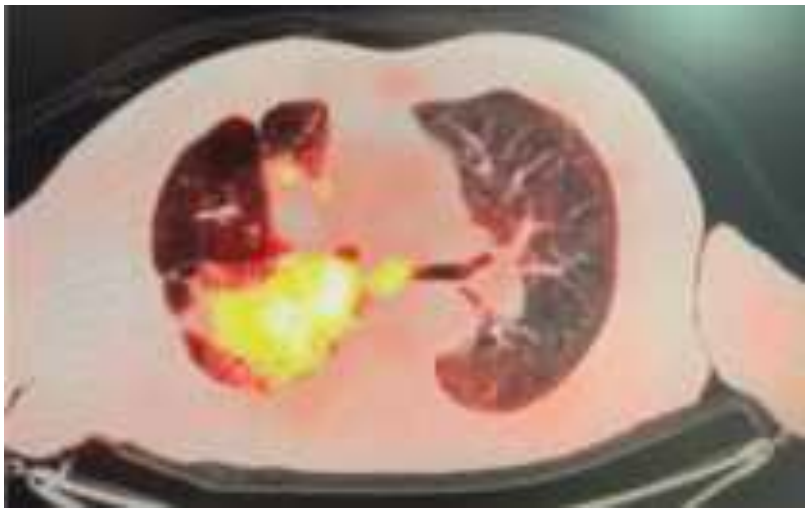

PET CT

Hemogram

WBC	16,16 10(3)µL
Hb	13,6 g/dL
Htc	%40,3
Platelet	364 10(3)µL
Nötrofil	14,07 10(3)µL
Lenfosit	0,96 10(3)µL
Eosinofil	0,16 10(3)µL

Biyokimya

Üre	53,1 mg/dL

Kreatin	1,28 mg/dL
ALT	43,5 U/L
AST	30,7 U/L
Na	136 mmol/L
K	4,11 mmol/L
Protein	7,08 g/dL
Albumin	3,24 g/dL
LDH	153 U/L
CRP	310,10 mg/dL

Sonuç: Bu olguda akciğerde kavite ile gelen hastada birden fazla etyolojik faktör olabileceği göz önünde bulundurulması, kaviteye eşlik eden birden fazla hastalık olabileceği, kaviter lezyona malignitenin eşlik edebileceğini vurgulamak amaçlanmıştır

Anahtar Kelimeler: kaviter lezyon, akciğer kanseri, fungal enfeksiyon

Kaynakça

1.Kaviter Lezyonun Bin Bir Yüzü: Pulmoner Emboli Tanısından Akciğer Kanserine Uzanan Bir Yolculuk,Damla SERÇE UNAT ID , Gülru POLAT ID , Aysu AYRANCI ID , Gülistan KARADENİZ ID , Ömer Selim UNAT ID;İzmir Göğüs Hastanesi Dergisi 2020;34(1):50-4 doi:10.5222/IGH.2020.1877.

Yayın No: PS-285

Nadir Bir Olgu: Primer Pulmoner Osteosarkom

Saibe Fulya Elmastaş Akkuş[1], Ezgi Önder[1], Nesrin Kıral[1], Sevda Cömert[1], Recep Demirhan[2], Gonca Gül Geçmen[3]

[1]Sağlık Bilimleri Üniversitesi Kartal Dr. Lütfi Kırdar Şehir Hastanesi, Göğüs Hastalıkları Kliniği, İstanbul
[2]Sağlık Bilimleri Üniversitesi Kartal Dr. Lütfi Kırdar Şehir Hastanesi, Göğüs Cerrahisi Kliniği, İstanbul
[3]Sağlık Bilimleri Üniversitesi Kartal Dr. Lütfi Kırdar Şehir Hastanesi, Patoloji Kliniği, İstanbul

Saibe Fulya Elmastaş Akkuş / Sağlık Bilimleri Üniversitesi Kartal Dr. Lütfi Kırdar Şehir Hastanesi, Göğüs Hastalıkları Kliniği, İstanbul

Giriş: Pulmoner osteosarkom, genellikle kemik veya yumuşak doku tümörlerinden metastaz olarak görülen bir malignitedir. (1) Primer olarak akciğer dışı odak bulunmadığı olgularda, tümör primer pulmoner osteosarkom (PPO) olarak kabul edilmektedir. (2) PPO, akciğer parankiminden kaynaklanmakta ve tüm primer akciğer tümörlerinin yalnızca %0.01'ini oluşturmaktadır. PPO tanılı hastalarda öksürük, nefes darlığı ve hemoptizi gibi non-spesifik semptomlar görülebilirken bazı hastalar asemptomatik olup, rastlantısal olarak görüntüleme sırasında tespit edilebilir. (1) PPO'nun nadir görülmesi sebebiyle tedavisi ve prognozu hakkında net bir görüş bulunmamaktadır. Genellikle cerrahi rezeksiyonun hastalığın lokal kontrolünde etkili olduğu düşünülmektedir. (3) Nadir görülmesi sebebiyle kemoterapi ve radyoterapinin sağkalım üzerine etkisi kanıtlanmamıştır. (4) Biz de olgumuzda asemptomatik olan ve anemi sebebi ile tetkik edilirken rastlantısal olarak görüntüleme sırasında tespit edilen primer pulmoner osteosarkom hastamızı sunmayı amaçladık.

Olgu: Bilinen kronik obstruktif akciğer hastalığı ve 8 yıl önce kolon kanseri (iyi differansiye adeneokarsinom) sebebi ile opere edilen 68 yaşındaki erkek hasta, tarafımıza iç hastalıkları tarafından anemi sebebi ile tetkiklerinde çekilen Toraks Bilgisayarlı Tomografisinde sol akciğer üst lob apikoposterior segmentte 14 mm çapında nodül görülmesi üzerine yönlendirildi (Resim-1). Hastanın sistem sorgulamasında semptomu olmadığı öğrenildi. Yapılan fizik muayenesinde; vital bulgularında kan basıncı 110/80 mm-Hg, nabız 82/dk, solunum sayısı 14/dk ve oda havasında saturasyonu %96 olarak görüldü. Solunum sesleri doğal işitildi. Diğer sistem muayeneleri doğaldı. Solunum fonksiyon testi ve karbonmonoksit difüzyon ölçümünde, FVC:2.67 L %109, FEV1:1.55 L %85, FEV1/FVC:%58, DLCO:4.98 L %86 olarak sonuçlandı. Hastanın eski görüntülemelerine bakıldığında nodül boyutunda progresyon olduğu saptandı. Yapılan bronkoskopide her iki bronş sistemi doğaldı, endobronşiyal lezyon izlenmedi. Hastaya transtorasik ince iğne aspirasyon biyopsisi yapıldı ve sitopatoloji sonucu malign sitolojik bulgular, tümöral hücreler

immünohistokimyasal olarak adenoid differansiasyon göstermektedir. Primer akciğer kabul edilirse küçük hücreli dışı karsinom ile uyumludur olarak sonuçlandı. Evreleme amacıyla çekilen PET-CT'de sol akciğer üst lob apikoposterior segmentteki nodülde SUDmax:5.3 floro-deoksiglukoz (FDG) tutulumu görüldü, bunun haricinde mediasten ve uzak organlarda FDG tutulumu görülmedi (Resim-2). Evreleme amacıyla yapılan EBUS incelemede; yalnızca subkarinal lenf nodunda 5 mm lenf nodül görüldü ve buradan üç defa transbronşiyal ince iğne aspirasyonu yapıldı. Patoloji sonucunda malign hücre izlenmedi. Beyin manyetik rezonans görüntülemesinde patoloji saptanmayan hastaya göğüs cerrahisi tarafından sol akciğer apikoposterior segmentektomi yapıldı. Patoloji incelemesinde; yer yer demetler oluşturan iğsi hücreli malign mezenkimal tümör, osteoklast benzeri dev hücreler ve yer yer neoplastik osteoid yapımı görülmesi üzerine osteosarkom olarak sonuçlandı. Kemik ve yumuşak dokuda primer malignite saptanmayan hasta primer pulmoner osteosarkom tanısı ile multidisipliner konseyde görüşülerek takip planlandı. Hastanın tanıdan itibaren sekizinci ayında hastalıksız olarak takibine devam edilmektedir.

Resim-1

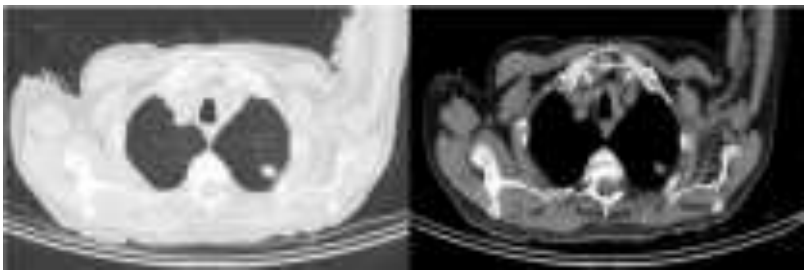

Toraks Bilgisayarlı Tomografi: Sol akciğer üst lob apikoposterior segment yerleşimli 14 mm nodül

Resim-2

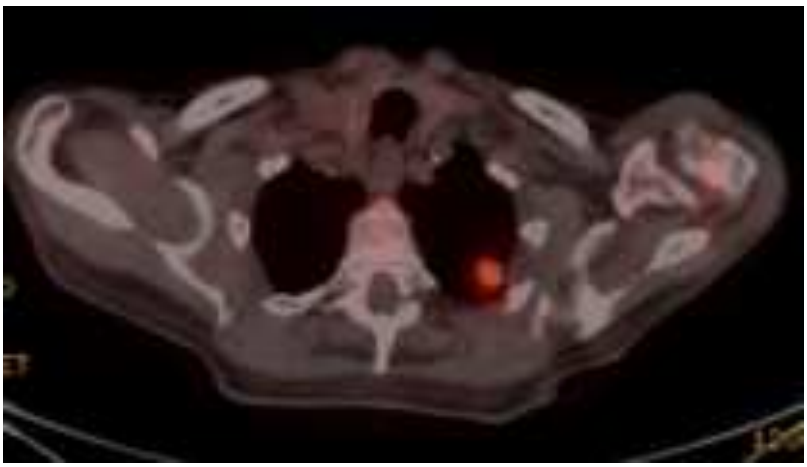

PET-CT: Sol akciğer üst lob apikoposterior segmentte SUDmax:5.3 olan nodül

Sonuç: Primer pulmoner osterosarkom nadir görülen, agresif ve kötü prognoza sahip bir tümördür. Klinik ve radyolojik olarak spesifik bulgularının olmaması ve rezeksiyon materyali dışında iğne aspirasyon biyopsilerinde tanı konulmasının zor olması sebebi ile geç ya da yanlış tanı konulabilmektedir. Erken tanı, cerrahi müdahale ve gereğinde uygun adjuvan tedaviler sağkalımı iyileştirmektedir. Bu sebeple malignite ileri tetkik edilen hastalarda PPO ayırıcı tanıda akılda bulundurulmalıdır.

Anahtar Kelimeler: akciğer kanseri, primer pulmoner osteosarkom, segmentektomi

Kaynakça

1. Huang W, Deng HY, Li D, Li P, Xu K, Zhang YX, Weng JH, Zhou Q. Characteristics and prognosis of primary pulmonary osteosarcoma: a pooled analysis. J Cardiothorac Surg. 2022 Sep 29;17(1):240. doi: 10.1186/s13019-022-02010-6. PMID: 36171612; PMCID: PMC9520935.

2. Karfis, E. A., Karaiskos, T., Cheva, A., & Drossos, G. E. (2010). Primary extraosseous osteosarcoma of the lung. *Acta Oncologica*, *49*(1), 117–119.

3. Kadowaki T, Hamada H, Yokoyama A, Katayama H, Abe M, Nishimura K, Tomiyama N, Kito K, Miyazaki T, Higaki J. Two cases of primary pulmonary osteosarcoma. Intern Med. 2005 Jun;44(6):632-7. doi: 10.2169/internalmedicine.44.632. PMID: 16020895.

4. Sordillo PP, Hajdu SI, Magill GB, Golbey RB. Extraosseous osteogenic sarcoma. A review of 48 patients. Cancer1983;51:727–34.

Yayın No: PS-286

Yaşlı Hastada Plevral Efüzyonun Nadir Bir Nedeni: Primer Plevral Lenfoma

Zeynab Jafarova[1], Saif Hazım Almushhadanı[1], Aydın Çiledağ[1], Gökhan Çelik[1], Akın Kaya[1], Koray Ceyhan[2], Ayşegül Gürsoy Çoruh[3]

[1]Ankara Üniversitesi Tıp Fakültesi, Göğüs Hastalıkları Anabilim Dalı
[2]Ankara Üniversitesi Tıp Fakültesi, Tıbbı Patoloji Anabilim dalı
[3]Ankara Üniversitesi Tıp Fakültesi, Radyoloji Anabilim Dalı

Zeynab Jafarova / Ankara Üniversitesi Tıp Fakültesi, Göğüs Hastalıkları Anabilim Dalı

Giriş: Malign plevral effüzyonun kadınlarda en sık sebebi meme kanseri, erkeklerdeyse bronş kanseri iken, primer plevral lenfoma oldukça nadir olarak görülmektedir. Ekstranodal lenfomalar, lenfoma hastalarının %3- %5'ni oluşturmaktadır. Burada, 91 yaşında plevral effüzyonla tanı alan plevral lenfoma olgusunu sunmayı planladık.

Olgu: Alzheimer, hipertansiyon, atriyal fibrilasyon, 4 yıl önce geçirilmiş serebrovasküler olay öyküsü olan 91 yaşında kadın hasta nefes darlığı ile başvurdu. Fizik muayenesinde sol hemitoraksta solunum sesleri azalmıştı, bazallerde solunum sesi duyulmadı. Posterior-anterior akciğer grafisinde sol tarafta homojen opasite artışı izlendi. Çekilen Toraks Bilgisayarlı Tomografide sol taraflı plevral effüzyonla uyumlu görüntü mevcuttu. Hastaya torasentez yapıldı. Seröz görünümlü sıvı, eksüda vasfındaydı, kültürde üreme yoktu. Plevral sıvıda ARB negatifti ve plevral sıvı ADA düzeyi normal olarak saptandı. Plevral sıvıdan gönderilen sitoloji materyalinin sonucu agresif hematolenfoid malignite infiltrasyonu ile uyumlu olarak raporlandı. Pozitron Emisyon Tomografi Bilgisayarlı Tomografi çekildi. Sol taraflı plevral effüzyonda 18F-fluorodeoksiglukoz tutulumu saptandı, bunun dışında patolojik tutulum yoktu. Toraks-abdomen BT'de, plevral efüzyon dışında lenfoma ile uyumlu bir görünüm saptanmadı. Hastada nefes darlığı şikayeti olması nedeni ile plöroken takılarak sıvı drenajı yapıldı ve primer hastalığının tedavisi için Hematoloji kliniğine yönlendirildi.

Sonuç: Olgu, primer plevral lenfomanın oldukça nadir görülmesi sebebi ile sunulmuştur.

Anahtar Kelimeler: Ekstranodal lenfoma, Lenfoma, Malign effüzyon, Plevral effüzyon, Plevral lenfoma

Kaynakça

1. American Thoracic Society. Management of malignant pleural effusions. Am J Respir Crit Care Med 162: 1987-2001, 2000.
2. Alexandrakis MG, Passam FH, Kyriaku DS, Bouros D. Pleural effusions in hematologic malignancies. Chest 125: 1546-1555, 2004.
3. Berkman N, Breuer R, Kramer MR, et al. Pulmonary involvement in lymphoma. Leuk Lymphoma 20: 229-237, 1996
4. Xaubet A, Diumenjo MC, Marin A, et al. Characteristics and prognostic value of pleural effusions in non-Hodgkin's lymphomas. Eur J Respir Dis 66: 135-140, 1985.

Yayın No: PS-287

Radyasyon Hatırlatma Pnömonisi: Nadir Bir Sendrom

Ramazan Öktem[1], Saibe Fulya Elmastaş Akkuş[1], Elif Yılmaz[1], Nesrin Gürbüz Kıral[1]

[1]Sağlık Bilimleri Üniversitesi, Kartal Dr Lütfi Kırdar Şehir Hastanesi, Göğüs Hastalıkları Kliniği, İstanbul

Ramazan Öktem / Sağlık Bilimleri Üniversitesi, Kartal Dr Lütfi Kırdar Şehir Hastanesi, Göğüs Hastalıkları Kliniği, İstanbul

Giriş: "Radyasyon Recall (Hatırlama)" (RR) terimi, daha önce radyoterapi almış dokularda tetikleyici ajanlara cevap olarak meydana gelen inflamatuar bir reaksiyonu ifade eder. Radyoterapiden birkaç hafta veya birkaç ay sonra, ışınlanmış bölgede çoğunlukla dermatit ve miyozit olmak üzere; ayrıca pnömoni, duodenum iltihabı, artrit, tamponat gibi inflamatuar semptomatik hastalık olarak karakterizedir (1). Bu ender görülen reaksiyon için çeşitli kemoterapi ajanlarının tetiklediği vakalar bildirilmiştir. RR reaksiyonlarının en yaygın bildirildiği antineoplastik ilaçlar arasında antrasiklin, doksorubisin, taksanlar, docetaksel ve paklitaksel; antimetabolitler arasında ise gemsitabin ve kapesitabindir. Biz, radyoterapi bitiminden 7 ay sonra immün kontrol noktası inhibitörü (ICI) uygulanmasının ardından Radyasyon Hatırlatma Pnömonisi (RRP) gelişen mezotelyoma tanısı olan bir olguyu sunmayı amaçladık.

Olgu: Bilinen mezotelyoma tanılı 69 yaşında erkek hasta, 1 aydır olan nefes darlığı, öksürük ve balgam, göğüs ağrısı şikayeti ile onkoloji polikliniğinden 23.12.2024 tarihinde tarafımıza konsulte edildi. Malign mezotelyoma tanısıyla 2023 Ağustos ayında plörektomi yapılan hasta en son kemoterapisini Kasım 2024'te, son radyoterapisini Mayıs 2024'te almıştı. 28.08.2024 tarihinde İpilumumab ve Nivolumab tedavileri başlanmış ve 8 seans uygulanmıştı. Hastanın poliklinik başvurusunda satürasyonu %94, diğer vital bulguları stabildi. İnspeksiyonda her iki hemotoraks solunuma eşit katılıyordu, sağda torakotomi skarı mevcuttu. Palpasyonda vibrasyon torasik sağda artmıştı. Perküsyonda sağ alt zonda matite alındı. Oskultasyonda bilateral solunum sesleri kabalaşmıştı. Akciğer grafisinde sağ akciğerde tüm zonlarda non homojen opasite artışı ve volum kaybı izlendi. Kalp ve mediasten sağa çekilmiş görüldü (Resim 1A). Pnömoni ve ilaç ile ilişkili pnömonitis ön tanıları ile yatırılan hastaya prednizolon 40mg 1x1, seftriakson 2x1gr, klaritromisin 2x500mg tedavisi başlandı. Laboratuar tetkiklerinde CRP: 68, prokalsitonin: 0.19, hemogram ve biyokimya değerleri normal sınırlardaydı. Kan ve balgam kültüründe üreme olmadı, balgam ARB negatif sonuçlandı. Romatolojik tetkiklerinde anlamlı pozitiflik saptanmadı. PET-CT'de önceki çalışmada sağ akciğerde alt lobda izlenen, içerisinde hava bronkogramları bulunan, buzlu cam dansitelerinin eşlik ettiği retiküler dansite artım alanları güncel çalışmada akciğerin tüm segmentlerine yayılmış görünümde izlenmekte olup bu alanlarda önceki çalışmaya oranla belirgin

artmış F18-FDG tutulumları (SUDmaks: 2,2-8,2) saptandı (enfeksiyöz/ enflamatuar süreç?). Hasta intertisyel akciğer hastalıkları konseyinde değerlendirildi. Hastanın en son aldığı radyoterapinin üzerinden 6 aydan daha uzun süre geçmiş olması nedeniyle radyasyon pnömonisi düşünülmedi. Hastanın BT'sinde ışınlanmış alanlarla eşleşen bölgelerdeki konsolidasyonlar nedeniyle hastada Radyasyon Recall Pnömonisi düşünüldü. Prednizolon (40mg/gün) tedavisine devam edildi. Onuncu günde çekilen akciğer grafisinde belirgin regresyon görüldü (Resim 1B). Steroid dozu kademeli azaltılarak tedavisine devam edildi. Tedavinin 1. ayında kontrol akciğer grafisi (Resim 1C) ve toraks BT çekildi. Toraks BT'de eski BT ile mukayese edildiğinde konsolide alanlarda belirgin regresyon görüldü. (Resim 2-3).

Akciğer Grafisi

Toraks BT

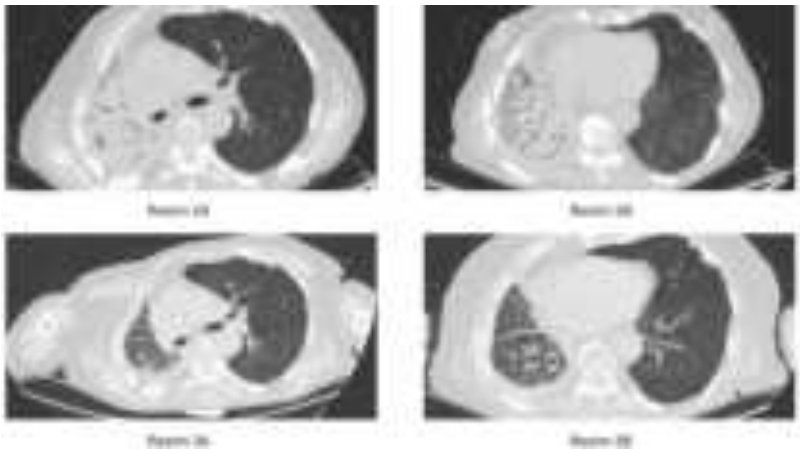

Sonuç: Radyasyon Hatırlatma Pnömonisi nadir görülen bir durumdur. Daha önce ışınlanmış ve sonra immünoterapi gören hastalarda bu nadir radyasyon pnömonisi riski artabilir. Klinisyenler, özellikle immünoterapi çağında, radyasyondan yıllar sonra bile pulmoner toksisitenin farkında olmalıdır.

Anahtar Kelimeler: akciğer kanseri, radyasyon pnömonisi, immünoterapi, radyoterapi

Kaynakça

1. Eckardt M, Bean A, Selch M, Federman N, A Child With Gemcitabine-induced Severe Radiation Recall Myositis Resulting in a Compartment Syndrome, J Pediatr Hematol Oncol 2013;35:156–161
2. Ding X, Ji W, Li J, Zhang X, Wang L. Radiation recall pneumonitis induced by chemotherapy after thoracic radiotherapy for lung cancer. Radiat Oncol. 2011;6:24.
3. Onal C, Abali H, Koc Z, Kara S. Radiation recall pneumonitis caused by erlotinib after palliative definitive radiotherapy. Onkologie. 2012;35(4):191–4.
4. Forschner A, Zips D, Schraml C, Rocken M, Iordanou E, Leiter U, Weide B, Garbe C, Meier F. Radiation recall dermatitis and radiation pneumonitis during treatment with vemurafenib. Melanoma Res. 2014;24(5):512–6.
5. Kalisz KR, Ramaiya NH, Laukamp KR, Gupta A. Immune checkpoint inhibitor therapy-related pneumonitis: patterns and management. Radiographics. 2019;39(7):1923–37.

Yayın No: PS-288

Kemoterapötik İlaçlara Bağlı Akciğer Hasarı: Olgu Serisi

Özlem Şengören Dikiş[1], Ceren Degirmenci[2], Hacer Aybike Toptaş[1], İrem Altan[1], Sabri Serhan Olcay[1], Utku Tapan[1], Özge Oral Tapan[1], Ali Alkan[3]

[1]Muğla Sıtkı Koçman Üniversitesi, Tıp Fakültesi, Göğüs Hastalıkları Anabilim Dalı
[2]Muğla Eğitim ve Araştırma Hastanesi, Göğüs Hastalıkları Kliniği
[3]Muğla Sıtkı Koçman Üniversitesi, Tıp Fakültesi, İç Hastalıkları Anabilim Dalı, Tıbbi Onkoloji Bilim Dalı

Hacer Aybike Toptaş / Muğla Sıtkı Koçman Üniversitesi, Tıp Fakültesi, Göğüs Hastalıkları Anabilim Dalı

Giriş: Kemoterapötik ilaçlara bağlı akciğer tutulumu, tedavi sürecinde gözlemlenen ciddi bir komplikasyondur ve tedavi gören hastaların yaşam kalitesini etkileyebilir.Akciğerlerde meydana gelen bu etkiler, ilacın dozu, tedavi süresi ve hastanın immünitesi gibi faktörlere bağlı olarak değişir.İlaca bağlı akciğer hastalığı (İBAH), genellikle inflamasyon ve interstisyel fibrozis bulguları ile kendini gösterir.Hastalarda öksürük, nefes darlığı gibi nonspesifik semptomlardan ciddi solunum yetmezliğine uzanan geniş bir kliniğe neden olabilir.Tanı güçtür ve multidisipliner olarak ayırıcı tanı önemlidir.Kliniğimizde kemoterapötik ilaçlara bağlı akciğer tutulumu tanısı konularak tedavi ve takibi yapılan olgu serileri, literatüre katkı sağlamak ve bu konuda farkındalığı arttırmak için sunulmuştur.

Olgu: Göğüs hastalıkları kliniğimizde 01.01.2023–31.12.2024 tarihleri arasında multidisipliner konsey değerlendirmesi sonucu İBAH tanısı konulan toplam 8 olgu bulunmaktadır. Hastaların tanısal süreci, ya semptomatik olup tetkik edilmesiyle ya da kemoterapi sonrası tedavi yanıtı değerlendirmede çekilen toraks bt bulgularının araştırılmasıyla başlamıştır. Hastaların 6'sı pulmoner yönden semptomatikti ve en sık semptomları nefes darlığıydı, fizik muayenede oskultasyonda en sık bulgu ince rallerdi. Hastaların 3'ü invaziv meme karsinomu, 1'i pankreas adenokarsinomu, 1'i rektum adenokarsinomu, 1'i malign melanom, 1'i glioblastoma, 1'i küçük hücreli dışı akciğer kanseri tanısı ile çeşitli kemoterapi ajanları almaktaydı. Verilen kemoterapötik ajanlar ise; 2 hastada letrozol ve ribosiklib, 2 hastada temozolomid, 2 hastada nivolumab, 1 hastada gemsitabin, 1 hastada pembrolizumab, 1 hastada paklitaksel şeklindeydi (Tablo-1). En uzun tedavi alan olguda, küçük hücreli dışı akciğer kanseri nedeniyle 2 yıl nivolumab tedavisi sonucu gelişen İBAH mevcuttu. Hastaların en sık toraks BT bulgusu bilateral buzlu cam dansitesiydi (Resim 1, 2, 3).İnvaziv meme karsinomu tanısı olan 2 olguya bronkoskopi yapılmış fakat tanısal sonuca varılamamıştır (olgu 1 ve 5). Olgu 1'de bronkoskopide strenotrofomonas-maltofilia üremesi olmuş ve antibiyoterapi başlanmıştır. Glioblastoma tanılı olgu (olgu-8), bronkoskopiyi kabul etmediği

için İBAH ve eş zamanlı Pneumocystis Pnömonisi ön tanısı ile tedavi başlanmıştır. Hastaların hepsinde İBAH tanısı konulduktan sonra kemoterapileri kesilmiş, 5'ine metilprednizolon 0.5 mg/kg başlanmış, kademeli doz azaltılarak takip edilmiş ve klinik-radyolojik iyileşme görülmüştür (Resim 1, 2, 3). Pankreas başı adenokarsinomu tanılı olguda (olgu-2), steroid tedavisine yanıt alınamamış ve hasta sepsis nedeniyle exitus olmuştur. Rektum adenokarsinomu tanılı olguda (olgu-3), kontrolsüz diyabet tanısı da olması nedeniyle yatarak steroid tedavisi başlanmış, kademeli azaltılarak taburcu edilmiştir; fakat takibinde ampiyem gelişmiş ve tüp torakostomi takılarak izlenmeye başlandıktan kısa süre sonra sepsis nedeniyle ex olmuştur. Metastatik malign melanom tanılı olgunun (olgu-6) asemptomatik olması nedeniyle, ilaca bağlı akciğer hastalığı tanısı konularak tedavi kesildikten 1 ay sonraki görüntülemesinde regresyon görülmüş ve tedavisiz takiplerine devam edilmiştir (Resim 2; F ve G).

Resim 1: Olgu 1, 2 ve 3'e ait tanı ve takip toraks BT kesitleri

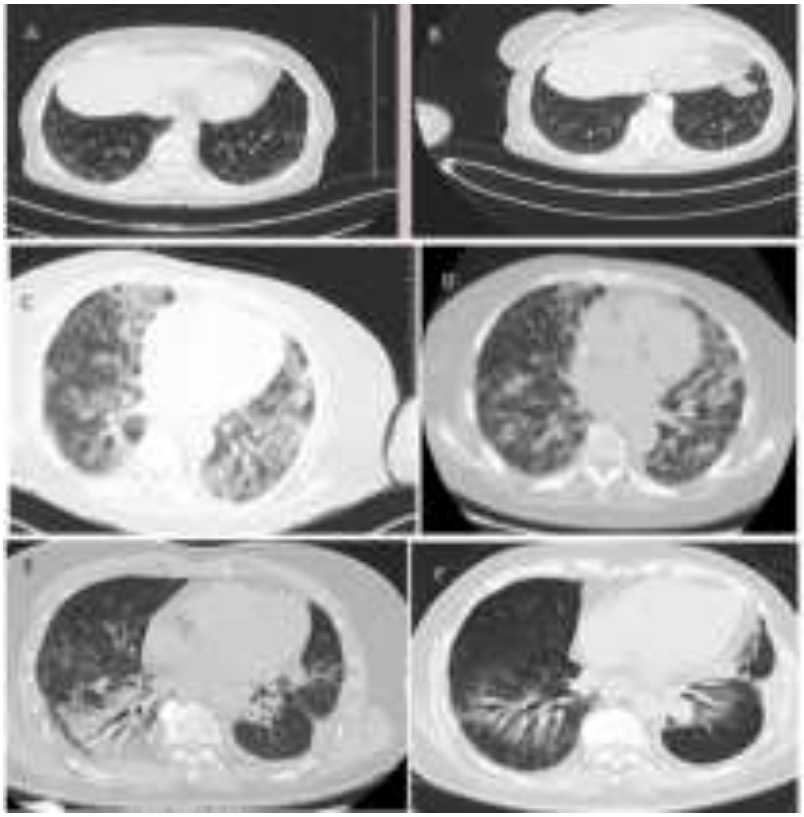

A: Olgu-1 Tanı anındaki Toraks BT, B: Olgu-1 Tedaviden 1 yıl sonraki Toraks BT, C: Olgu-2 Tanı anındaki Toraks BT, D: Olgu-2 Tedaviden 1 ay sonraki Toraks BT, E: Olgu-3 Tanı anındaki Toraks BT, F: Olgu-3 Tedaviden 3 ay sonraki Toraks BT

Resim 2: Olgu 4, 5 ve 6'ya ait tanı ve takip toraks BT kesitleri

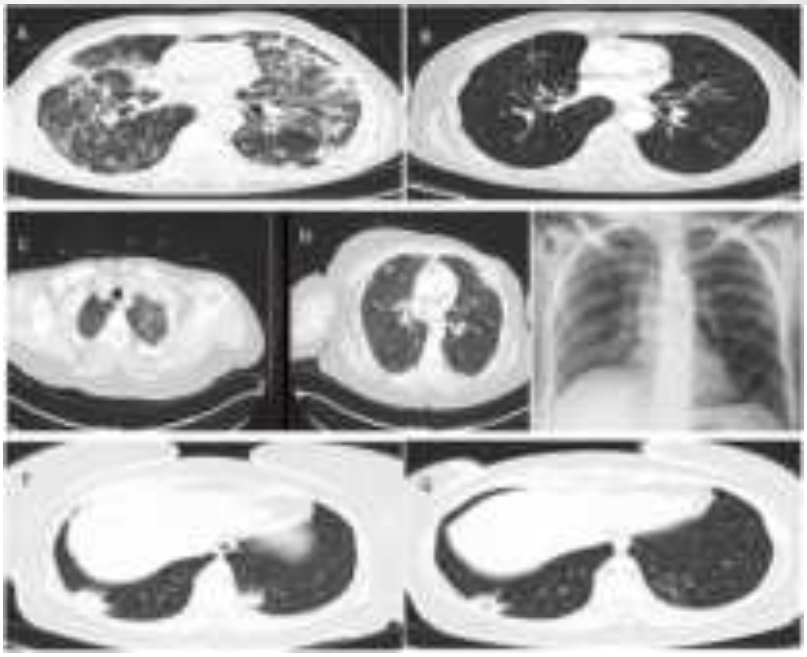

A: Olgu- 4 Tanı anındaki Toraks BT, B: Olgu-4 Tedaviden 2 yıl sonraki Toraks BT, C ve D: Olgu-5 Tanı anındaki Toraks BT, E: Olgu-5 Tedaviden 2 ay sonraki PA Akciğer Grafisi, F: Olgu-6 Tanı anındaki Toraks BT, G: Olgu-6 Tedaviden 2 ay sonraki Toraks BT

Resim 3: Olgu 7 ve 8'e ait tanı ve takip toraks BT kesitleri

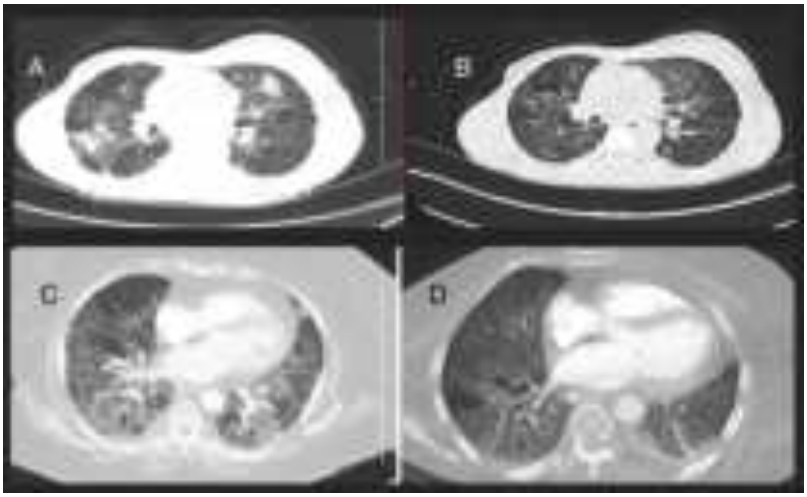

A: Olgu-7 Tanı anındaki Toraks BT, B: Olgu-7 Tedaviden 1 ay sonraki Toraks BT, C: Olgu-8 Tanı anındaki Toraks BT, D: Olgu-8 Tedaviden 1 yıl sonraki Toraks BT

Hastaların Demografik Verileri

Olgu No	Cinsiyet	Yaş	Sigara Öyküsü	Ek Hastalık	Semptom	Primer Malignite	Aldığı Kemoterapötik Ajan	Kemoterapi Alma Süresi
1	Kadın	70	Hiç içmemiş	Diyabet	Yok	Metastatik İnvaziv Meme Karsinomu	Letrozol ve Ribosiklib	5 ay
2	Kadın	68	Hiç içmemiş	Yok	Nefes darlığı	Pankreas Başı Adenokarsinomu	Gemsitabin	13 ay
3	Erkek	61	Hiç içmemiş	Diyabet	Öksürük ve balgam	Rektum Adenokarsinomu	Pembrilozumab	4 ay
4	Erkek	65	50 p/y	KOAH	Nefes darlığı	Metastatik Küçük Hücreli Dışı Akciğer Kanseri	Leuprorelin ve Nivolumab	2 yıl
5	Kadın	46	30 p/y	Astım	Nefes darlığı, öksürük, balgam	Lokal İleri Evre İnvaziv Meme Karsinomu	Paklitaksel ve Tamoksifen	1 yıl
6	Kadın	54	Hiç içmemiş	Yok	Yok	Metastatik Malign Melanom	Temozolomid ve Nivolumab	5 ay
7	Kadın	41	15 p/y	Yok	Nefes darlığı, öksürük	Metastatik İnvaziv Meme Karsinomu	Ribosiklib, Denosumab, Letrozol	7 ay

8	Kadın	54	Hiç içmemiş	Hipertansiyon ve diyabet	Nefes darlığı	Glioblastoma	Temozolomid	1 ay

Sonuç: İBAH, klinik-radyolojik olarak hem fırsatçı/yaygın enfeksiyonlarla hem de interstisyel akciğer hastalıkları ile karışabilmektedir.Ayırıcı tanıdaki güçlük nedeniyle bazen eş zamanlı tedavi başlamak gerekebilir.İBAH'ta bronkoalveoler lavaj (BAL) bulguları spesifik değildir, artmış lenfosit, nötrofil ve eozinofil seviyeleri görülebilir.BAL, enfeksiyöz sebepleri ve CD4/CD8 hücre sayımına göre olası interstisyel akciğer hastalıklarını ekarte etmek için yapılmalıdır.İBAH, bazen tedavinin erken dönemlerinde belirginleşirken, bazen de uzun süreli kullanım sonrası ortaya çıkabilir.Bazı ilaçların toksisitesi, kümülatif doz seviyeleriyle ilişkilidir; ancak düşük dozlarda bile advers reaksiyonlar görülebilir.İBAH teşhisi, ekartasyon yoluyla mutidisipliner olarak konulur ve sadece ilacın kesilmesiyle hasar düzelebilir ya da steroid tedavisi başlanması gerekebilir.Kemoterapi alan hastalarda, toraks BT'de yeni gelişen infiltrasyon varlığında, İBAH akılda tutulmalı ve ayırıcı tanılar yapılmalıdır.

Anahtar Kelimeler: kemoterapi, akciğer tutulumu, ilaç hasarı, kanser, buzlu cam dansiteleri

Kaynakça

1. Conte P, Ascierto PA, Patelli G, Danesi R, Vanzulli A, Sandomenico F, Siena S. Drug-induced interstitial lung disease during cancer therapies: expert opinion on diagnosis and treatment. ESMO open. 2022; 7(2), 100404.

2. Jiang T, Su H, Xu J, Li C, Zhang N, Li Y, et al. Drug-induced interstitial lung disease: a real-world pharmacovigilance study of the FDA Adverse Event Reporting System from 2004 to 2021. Therapeutic Advances in Drug Safety. 2024;15, 20420986231224227.

3. Oshima Y, Tanimoto T, Yuji K, Tojo A. EGFR–TKI-associated interstitial pneumonitis in nivolumab-treated patients with non–small cell lung cancer. JAMA oncology. 2018; 4(8), 1112-1115.

4. Sabat C, Ginestet C, Chassagnon G. Gemcitabine and nab-paclitaxel induced interstitial pneumonia. Diagnostic and Interventional Imaging. 2021; 102(12), 763-764.

Yayın No: PS-290

Nadir Bir Yumuşak Doku Tümörü: Bilateral Elastofibrolipom Olgusu

Ceren Karakaya[1], Berna Aslan[1], Büşra Yıldırım Kafalı[1], Şule Kızıltaş[1]

[1]S.B. Sağlık Bilimleri Üniversitesi Bursa Yüksek İhtisas Eğitim ve Araştırma Hastanesi

Şule Kızıltaş / S.B. Sağlık Bilimleri Üniversitesi Bursa Yüksek İhtisas Eğitim ve Araştırma Hastanesi

Giriş: Elastofibroma, 2020 Dünya Sağlık Örgütü'nün yumuşak doku tümörleri sınıflamasında fibroblastik/ miyofibroblastik tümörlerin benign grubunda yer almaktadır(1). Neredeyse her zaman skapulanın alt ucunda serratus anterior kasının derininde bulunan, kollajen ve yağlı bağ dokusundan oluşan bir stromada elastin liflerinin proliferasyonu ile karakterize, nadir görülen kapsülsüz iyi huylu bir tümördür(2,3). Yaşlı kadınlarda daha sık görülür. Genellikle tek taraflı ve asemptomatiktir. Tipik radyolojik görünümü ile ileri invaziv işleme gerek olmadan tanı konularak takip edilse de lezyonun malign tümörlerden ayırt edilmesi ve gereksiz geniş radikal cerrahiden kaçınılması için bilinmesi gerekir. Nadir görülen bu vakayı ayırıcı tanıda dikkat çekmek için sunmayı amaçladık.

Olgu: 69 yaşında kadın hasta, 6 aydır kuru öksürük, sol göğüs ağrısı, gece terlemesi ve 3 ayda 4 kilo kaybı şikayetleri ile göğüs hastalıkları polikliniğine başvurdu. Hipertansiyon ve depresyon dışında ek hastalığı yoktu. Sigara içmiyordu, biomass maruziyeti vardı.Fizik muayenesinde sol hemitoraksta palpasyonla ağrı dışında özellik yoktu.Laboratuvar bulguları normaldi.PA akciğer grafisinde sol akciğer alt zonda periferde düzgün sınırlı nonhomojen dansite artışı saptanması üzerine bilgisayarlı tomografisi(BT) çekildi. BT'de; sol akciğer üst lob posteriorda subplevral alanda 54x21 mm boyutlarında ekstratorakal uzanım gösteren kitle lezyonu izlendi. BT görüntüsünde lezyonun simetriğinde sağ hemitoraks posterolateralinde 64x35 mm boyutlarında yumuşak doku dansitesindeki lezyon dikkat çekmektedir(Resim 1). Ayırıcı tanıda malignite düşünüldüğü için PET-CT planlandı. PET-CT'de sağ hemitoraks posterolateralinde elastoma fibroma dorsi ile uyumlu olabilecek hafif hipermetabolik(SUVmax: 2,8) dansite artım alanı ve sol hemitoraksta sol 6. ve 5. posterior interkostal aralık seviyesinde simetriği ile benzer görünümde dansite artış alanı(SUVmax 3,7) alanı izlendi(Resim 2). Toraks MR'da "Sol hemitoraksta posterolateralde toraks duvarında, 55x41mm boyutunda T2 hiperintens, kontrastlı kesitlerde kontrast tutulumu gösteren, kostada destrüksiyona neden olan fuziform şekilli kitle lezyonu izlendi. Ayırıcı tanı için histopatolojik verifikasyon önerilir." olarak raporlandı. Hastaya ultrason eşliğinde trucut biyopsi yapıldı. Patolojisi elastofibrolipom olarak raporlandı. Semptomatik olması ve göğüs duvarı invazyonu yapması nedeniyle rezeksiyon önerildi. Hasta operasyonu istemediği için takibe alındı.

Resim1.Bilgisayarlı tomografi kesitinde sağda subskapular bölgede yumuşak doku dansitesinde kitle (kırmızı ok) ve solda göğüs duvarı invazyonu yapan dansite artışı (mavi ok) izlenmekte.

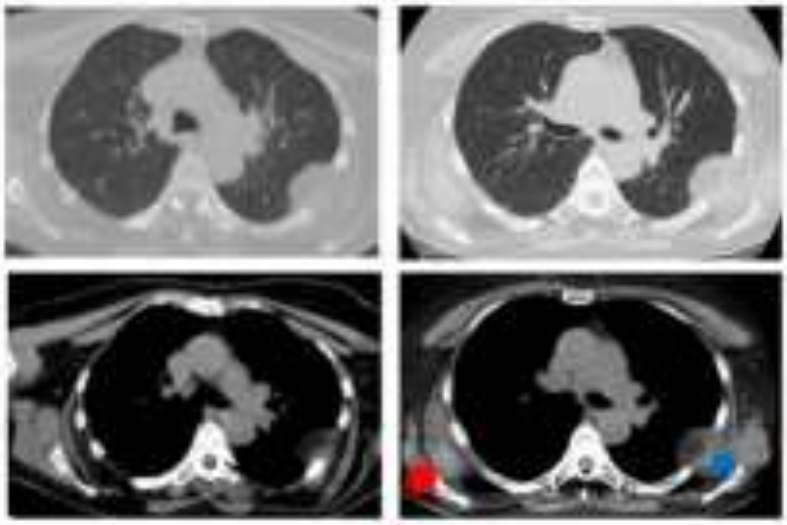

Resim2. PET-CT görünümü

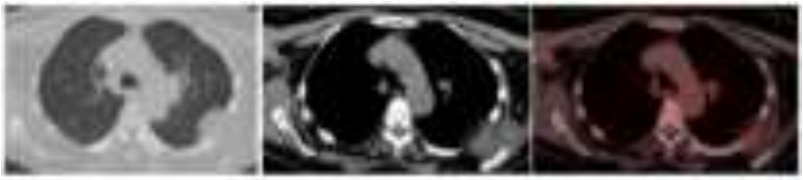

Sonuç: Göğüs duvarının primer tümörleri oldukça heterojendir(4). Elastofibrolipom nadir görülen bir patolojik durum olarak kabul edilir, ancak otopsi serileri 50 yaşın üzerindeki kadınların %24'ünde ve erkeklerin %11'inde subklinik saptanmıştır(5). Genellikle asemptomatiktir ve yavaş büyüme eğilimindedir(6,7). Göğüs duvarı ve skapula arasındaki sürekli travma sonucunda aşırı elastin üretimi ve kollajen dejenerasyonu lezyonun patogenezinde önemli bir rol oynadığı düşünülmektedir. Semptomatik olan vakalarda omuz ve sırt ağrısı, omuz bölgesinde ve skapula altında şişlik gibi belirtiler görülebilmektedir. Çoğunlukla subskapular elastofibromlar tek taraflıdır. Vakaların %37'sinde bilateral saptanmıştır(4,10).Görüntüleme yöntemlerinde MR önemli rol oynamaktadır. MR'da elastofibromlar, tüm düzlemlerde sınırları belirsiz, heterojen sinyal yoğunluklu oval bir kitle olarak gösterilir. Lifli doku, T1 ve T2 sekanslarında düşük yoğunluklu sinyal yayar, yağlı doku ise T1'de daha yüksek sinyal ve T2'de orta düzey sinyal üretir ve böylece karakteristik görünümü oluşturur(11).Tümörün tipik konumu, uzun süreli semptomlar ve tipik radyolojik bulgular(özellikle MR), elastofibroma tanısı için genellikle yeterlidir, biyopsi yapılmasına gerek yoktur. Semptomatik vakalar(hızlı progresyon), malignitenin ekarte edilemediği vakalar ve çapı 5 cm'den büyük ve şüpheli görüntüleme bulguları olan kitlelerde biyopsi önerilmektedir. Bilateral subskapular kitlesi olan 69 yaşındaki kadın hastaya ait sunulan

olgu, literatürdeki diğer olgularla çok sayıda benzerlik göstermektedir. Bu durum özellikle yaşlı hastalarda subskapular kitlelerin ayırıcı tanısında bu tip yumuşak doku tümörünün düşünülmesinin gerekliliğini göstermektedir.

Anahtar Kelimeler: yumuşak doku tümörleri, elastofibroma, malignite

Kaynakça

1. Sbaraglia M, Bellan E, Dei Tos AP. The 2020 WHO Classification of Soft Tissue Tumours: news and perspectives. Pathologica. 2021 Apr;113(2):70-84. doi: 10.32074/1591-951X-213. Epub 2020 Nov 3. PMID: 33179614; PMCID: PMC8167394.
2. Fibla J, Molins L, Marco V, Pérez J, Vidal G. Bilateral elastofibroma dorsi. Joint Bone Spine. 2007 Mar;74(2):194-6. doi: 10.1016/j.jbspin.2006.0017. Epub 2007 Feb 2. PMID: 17336122.
3. Turna A, Yilmaz MA, Urer N, Bedirhan MA, Gürses A. Bilateral elastofibroma dorsi. Ann Thorac Surg. 2002 Feb;73(2):630-2. doi: 10.1016/s0003-4975(01)02862-4. PMID: 11845885.
4. Freixinet J, Rodríguez P, Hussein M, Sanromán B, Herrero J, Gil R. Elastofibroma of the thoracic wall. Interact Cardiovasc Thorac Surg. 2008 Aug;7(4):626-8. doi: 10.1510/icvts.2007.174722. Epub 2008 Apr 11. PMID: 18407963.
5. Chandrasekar CR, Grimer RJ, Carter SR, Tillman RM, Abudu A, Davies AM, Sumathi VP. Elastofibroma dorsi: an uncommon benign pseudotumour. Sarcoma. 2008;2008:75656 doi: 10.1155/2008/756565. PMID: 18382611; PMCID: PMC2276598.
6. Neagoe, O., Faur, C. I., Ionică, M., Baderca, F., Folescu, R., Gurgus, D., Zamfir, C. L., Motoc, A., Grigoraș, M. L., & Mazilu, O. (2021). Elastofibroma Dorsi, a Rare Condition, with Challenging Diagnosis. Case Report and Literature Review. *Medicina*, *57*(4), 370. https://doi.org/10.3390/medicina57040370
7. Oueslati S, Douira-Khomsi W, Bouaziz MC, Zaouia K. Elastofibroma dorsi: A report on 6 cases. Acta Orthop Belg. 2006 Apr;72(2):237-42. PMID: 16768275.
8. Kourda J, Ayadi-Kaddour A, Merai S, Hantous S, Miled KB, Mezni FE. Bilateral elastofibroma dorsi. A case report and review of the literature. Orthop Traumatol Surg Res. 2009 Sep;95(5):383-7. doi: 10.1016/j.otsr.2009.05.002. Epub 2009 Jul 22. PMID: 19628444.
9. Nagamine N, Nohara Y, Ito E. Elastofibroma in Okinawa. A clinicopathologic study of 170 cases. Cancer. 1982 Nov 1;50(9):1794-805. doi: 10.1002/1097-0142(19821101)50:9<1794::aid-cncr2820500925>3.0.co;2-l. PMID: 7116305.
10. Deveci MA, Özbarlas HS, Erdoğan KE, Biçer ÖS, Tekin M, Özkan C. Elastofibroma dorsi: Clinical evaluation of 61 cases and review of the literature. Acta Orthop

Traumatol Turc. 2017 Jan;51(1):7-11. doi: 1016/j.aott.2016.10.001. Epub 2016 Oct 22. PMID: 27780619; PMCID: PMC6197596.

11. Kosmidis CS, Vlassopoulos K, Mystakidou CM, Theodorou V, Karakousis AV, Katsios NI, Louloudopoulou F, Andreadi A, Pentousis P, Mantalovas S, Koulouris C, Farmakis K, Varsamis N, Kosmidis S, Ntikoudi M, Papadopoulos K, Kougias L, Chrysogonidis I, Kesisoglou I, Abba Deka I, Raptou G. A 78-Year-Old Man with Elastofibroma Dorsi Presenting as a Left Subscapular Mass. Am J Case Rep. 2024 Nov 23;25:e945013. doi: 10.12659/AJCR.945013. PMID: 39578399; PMCID: PMC11591370.

ULUSLARARASI KATILIMLI
TÜRK TORAKS DERNEĞİ
28. YILLIK KONGRESİ
TÜRK TORAKS DERNEĞİ
23-27 Nisan 2025 Susesi Luxury Resort Otel, Antalya

Yayın No: PS-291

Atipik Radyoloji ile Prezente Olan Akciğer Adenokarsinom Olgusu ve Yönetimi

Nihal Kaşıkçı[1], Ethem Yıldız[1], Emre Asker[2], İlker Yılmam[1]

[1]Trakya Üniversitesi Tıp Fakültesi, Göğüs Hastalıkları Anabilim Dalı, Edirne
[2]Trakya Üniversitesi Tıp Fakültesi, Patoloji Anabilim Dalı, Edirne

Nihal Kaşıkçı / Trakya Üniversitesi Tıp Fakültesi, Göğüs Hastalıkları Anabilim Dalı, Edirne

Giriş: Akciğer kanseri dünya çapında kansere bağlı ölümlerin erkeklerde önde gelen sebebi iken kadınlarda ise en sık ikinci sebebidir (1). Sigara içiciliği, tüm alt tipteki akciğer kanserlerinde riski arttırmakla birlikte, skuamöz hücreli karsinom ve küçük hücreli karsinomda saptanan nedensellik ilişkisi daha güçlüdür. Buna karşın adenokarsinom ile daha zayıf bir nedensellik ilişkisi söz konusudur (2). Akciğer adenokarsinomunun bilgisayarlı tomografi (BT) görüntülemelerinde genellikle periferik yerleşimli, spiküle kenarlı solid nodül veya kitle olarak görülmesi beklenir. Özellikle buzlu cam opasiteleri ve hava bronkogramı, bronkoalveoler büyüme paterni gösteren alt tiplerde sık görülür (3,4). Nadir ve tipik olmayan bir radyolojik görünüm ile başvuran olgumuzun tanısal süreci sunulmuştur.

Olgu: 63 yaşında kadın hasta, halsizlik ve kilo kaybı nedeni ile hastaneye başvurmuş ve yapılan görüntülemesinde tüm akciğeri kaplayan dağınık yerleşimli yaygın konsolidasyonlar saptanmıştır.Bunun üzerine hasta kliniğimize yönlendirilmiştir. Hastanın solunumsal bir şikayeti bulunmamaktaydı, fizik muayene bulguları normal olarak değerlendirildi .Detaylı anamnezinde son 2 ayda 8 kg zayıflama haricinde bulgu tespit edilmedi. Nonsmoker hastanın, öz geçmiş ve soy geçmişinde özellik saptanmadı. Toraks BT'de bilateral tüm akciğeri kaplayan ve birleşme eğilimi gösteren yaygın konsolidasyonlar izlendi (Şekil 1). Laboratuvar tetkiklerinde ise, tümör belirteçlerinden CEA: 32,9 mikrogram/l (0-4,7), CA-15-3: 115 U/ml (0-26,2), CA 125: 50,1 U/ml (0-35) yüksek bulundu. PET-CT görüntülemesinde; bilateral hiler, subkarinal ve sağ üst paratrakeal subsantimetrik lenf nodlarında artmış FDG tutulumu (SUVmax : 7,5), sol akciğer alt lob posterobazal segmenti dolduran 43x36 mm çaplı parankim lezyonunda artmış FDG tutulumu izlenmiştir (SUVmax: 7,5). Her iki akciğerde normal parankim dokusu bırakmayacak şekilde birleşme eğilimi sergileyen multipl nodüler lezyonlarda artmış FDG tutulumu izlendi (SUVmax: 6,2) (Şekil 3). Hastaya bronkoskopi uygulandı; endobronşial lezyon saptanmazken, sol alt lobdan transbronşiyal biyopsi (TBB) alındı. Patoloji sonucu adenokarsinom infiltrasyonu olarak raporlandı (Şekil 2). Ek değerlendirmede PD-L1 ekspresyonu izlenmedi.

Resim 1. Toraks BT Görüntüsü

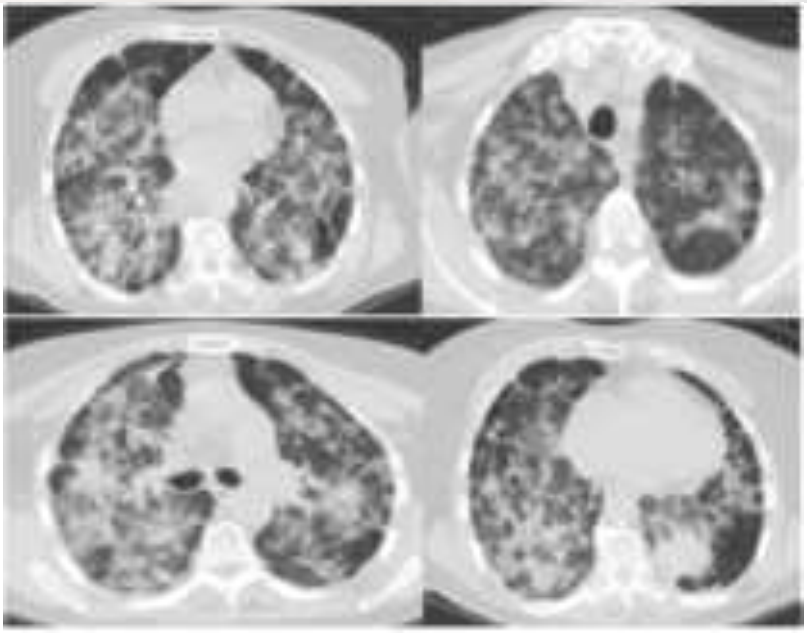

Bilateral yaygın pulmoner konsolidasyonlar ve sol alt lob bazalinde kitlesel lezyon

Resim 2. Patolojik İnceleme



Olgunun H&E ve TTF-1 lam görüntüleri

Resim 3. PET-CT Görüntüsü

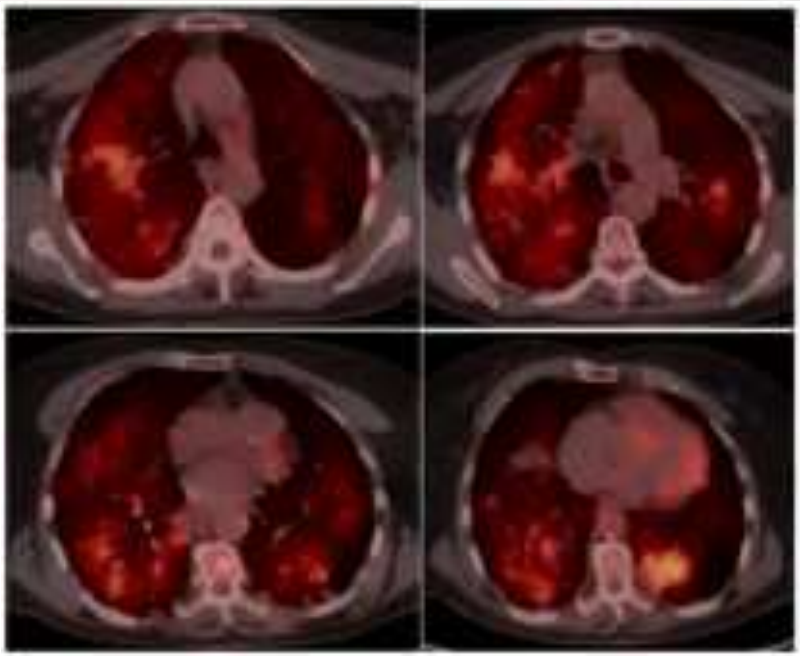

Sonuç: Akciğer adenokarsinomu, sigara içmeyen ve bilinen risk faktörü bulunmayan bireylerde alışılmadık ve beklenmedik radyolojik paternlerle prezente olabilir. Klasik olarak periferik spiküle kenarlı nodüller veya kitlelerle ilişkilendirilen bu tümör, bazı durumlarda yaygın konsolidasyon, multifokal lezyonlar, buzlu cam opasiteleri ve/veya bronkoalveoler yayılım paterni ile de ortaya çıkabilir. Bu atipik görüntüleme bulguları, klinisyenler için yanıltıcı olabilir ve enfeksiyon, interstisyel akciğer hastalığı veya inflamatuar süreçler ile karıştırılabilir. Olgumuz, ileri bronkoskopik tekniklere (EBUS-TBNA, kriyobiyopsi vb.) gerek kalmadan, konvansiyonel transbronşiyal biyopsi (TBB) ile tek seansta kesin tanı konulabileceğini de göstermektedir. Tanı sürecinde klasik dışı radyolojik bulguların varlığında, adenokarsinomun ayırıcı tanıda mutlaka düşünülmesi ve minimal invaziv yöntemlerle tanının gecikmeden konulabileceği unutulmamalıdır. Akciğer kanseri ve alt türleri, histopatolojik olarak iyi tanımlanmış olmalarına rağmen, halen klinisyenleri zorlayan ve tanı sürecini geciktirebilen beklenmedik radyolojik formlarla prezente olabilmektedir. Bu vaka, bilinen risk faktörleri olmayan bireylerde, adenokarsinomun alışılmışın dışında radyolojik paternlerle ortaya çıkabileceğine ve tanısal yaklaşımı zorlaştırabileceğine iyi bir örnek teşkil etmektedir. Bu tür atipik prezentasyonların farkında olunmasının, tanısal gecikmeleri ve gereksiz invaziv prosedürleri önleyebileceği mesajını vermek amacıyla olgumuzu sunuyoruz.

Anahtar Kelimeler: akciğer adenokarsinom, atipik radyoloji, transbronşiyal biyopsi, torasik onkoloji

Kaynakça

1. Zhang, X., Zou, J., Ning, J., et al. (2025). Disease burden of trachea, bronchus and lung cancer 1990–2021 and global trends projected to 2035. Scientific Reports, 15, 6264. https://doi.org/10.1038/s41598-025-90537-8
2. Kim, Y. W., Joo, D. H., Kim, S. Y., Park, Y. S., Jang, S., Lee, J. H., Silvestri, G. A., Heuvelmans, M. A., Kim, J., Hwang, H., & Lee, C. T. (2025). Gender disparities and lung cancer screening outcomes among individuals who have never smoked. JAMA Network Open, 8(1), e2454057. https://doi.org/10.1001/jamanetworkopen.2024.54057
3. Travis, W. D., Brambilla, E., & Nicholson, A. G. (2021). The 2021 WHO classification of lung tumors: Impact of advances since 2015. Journal of Thoracic Oncology, 16(5), 679-709. https://doi.org/10.1016/j.jtho.2021.01.005
4. Müller, N. L., & Silva, C. I. S. (2023). Imaging of adenocarcinoma of the lung. Radiology, 285(2), 362-378. https://doi.org/10.1148/radiol.2023223456

ULUSLARARASI KATILIMLI
TÜRK TORAKS DERNEĞİ
28. YILLIK KONGRESİ
TÜRK TORAKS DERNEĞİ
23-27 Nisan 2025 Susesi Luxury Resort Otel, Antalya

Yayın No: PS-292

Radyolojik Olarak Şüphe Uyandırmayan Pulmoner Hamartom Olgusu

DR.MELİSA ÇAKAR İRİS[1], DR.ESRA GEÇGEL[1], DR.KADİRHAN GÜRSOY[1], DR.FURKAN DOĞDAŞ[1], DOÇ.DR.İREM ONUR[2], DOÇ.DR.ERSAN ATAHAN[1], PROF.DR.ŞERMİN BÖREKÇİ[1]

[1]İSTANBUL ÜNİVERSİTESİ CERRAHPAŞA, CERRAHPAŞA TIP FAKÜLTESİ, GÖĞÜS HASTALIKLARI ANA BİLİM DALI
[2]İSTANBUL ÜNİVERSİTESİ CERRAHPAŞA, CERRAHPAŞA TIP FAKÜLTESİ, TIBBİ PATOLOJİ ANA BİLİM DALI

DR.MELİSA ÇAKAR İRİS / İSTANBUL ÜNİVERSİTESİ CERRAHPAŞA, CERRAHPAŞA TIP FAKÜLTESİ, GÖĞÜS HASTALIKLARI ANA BİLİM DALI

Giriş: Hamartomlar, soliter akciğer nodüllerinin yaklaşık %8'ini oluşturmaktadır. Ayrıca, benign nodüller arasında hamartomlar, toplam vakaların %75'ini teşkil etmektedir (1).Pulmoner hamartomlar yaşamın genellikle dördüncü ve beşinci dekatlarında ortaya çıkmaktadır. Erkeklerde belirgin bir prevalans gözlemlenmektedir (Erkek:Kadın = 2,5:1). Lezyonların büyük bir kısmı tesadüfen teşhis edilmektedir (2).Pulmoner hamartomlar genellikle tesadüfen keşfedilir ve genellikle iyi sınırlı ,%90 'ından fazlası periferik yerleşim gösteren, sadece %5 oranında endobronşiyal olarak görülebilen nodüller veya kitleler şeklindedir ve pürüzsüz/lobüle kenarlara sahip olabilirler. Yaklaşık %60'ında yağ içeriği, %20-30'unda popcorn kalsifikasyon/ ossifikasyon gözlemlenmektedir. Kavitasyon nadiren görülür. Boyutları değişkendir: çoğu durumda çapları < 2,5-4 cm arasında, nadiren > 10 cm üzerinde olabilir, daha nadiren ise endobronşiyal kitleler şeklinde kendini gösterir (2-3). Hamartomlar histopatolojik olarak olgun kıkırdak ve yağ dokularından oluşur ve ayrıca kas ile kemik dokuları da içerebilir. (4).Bronşiyal hamartomlar iyi huylu olmasına rağmen, bazı durumlarda öksürük ,kanama, bronşiyal obstrüksiyon gibi durumlarla karşımıza çıkabilir. Bronkoskopi ile yapılan endobronşiyal tedavilerle lezyon eksize edilerek bronş açıklığı sağlanabilmektedir. Bizim olgumuz nadir rastlanan endobronşiyal hamartom olması sebebiyle sunmayı hedefledik.

Olgu: 50 yaşında erkek hasta . Bilinen kronik akciğer hastalık öyküsü yok. 30 paket-yıl sigara öyküsü mevcut olup ailesinde malignite öyküsü yoktu. Öksürük, nefes darlığı şikayeti mevcuttu. Hastanın PET-CT görüntülemesinde sol akciğer üst lob bronşunu oblitere eden 20 mm boyutlarında düşük FDG tutulumu gösteren yumuşak doku lezyonu (SUDmax 1.4) görüldü(Görsel 1). Hastanın görüntülemeleri değerlendirilerek tarafımızca bronkoskopi tetkiki planlanmıştı. Bronkoskopide sol üst lob bronşunu tamamen kapatan lezyon görüldü(Görsel2). Lezyonun ortasında beyaz yapının çok sert olduğu görülmüştü (Yabancı cisim ? Pulmoner hamartom?)

Lezyondan biyopsiler alındı. Hastaya endobronşiyal tedavi amaçlı 4 seans bronkoskopi yapıldı ve sol üst lob bronşundaki lezyona argon ile koagulasyon yapıldı ve kriyoterapi ile lezyon eksize edildi. İşlemlerin ardından sol üst lob bronş açıklığı sağlandı (Görsel3). Hastanın patoloji sonucu pulmoner hamartom olarak geldi ve hasta kliniğimizde takibe alındı.

Görsel 1

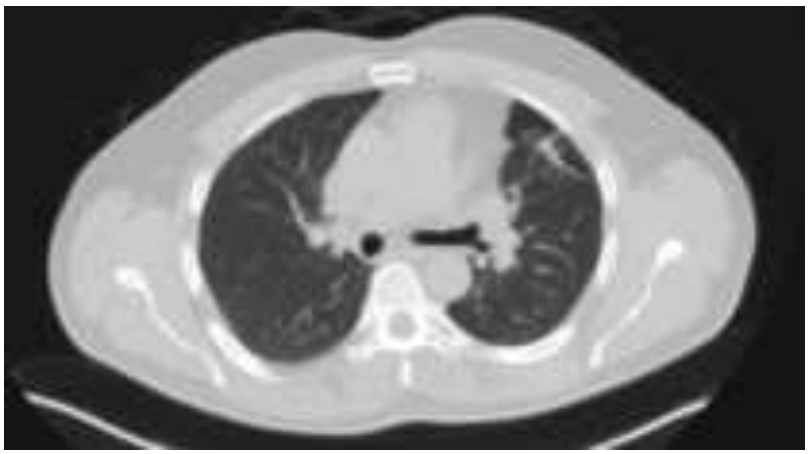

PET-CT görüntülemesi

Görsel 2

Lezyonun bronkoskopik görüntüsü

Görsel 3

Kriyoterapiler sonrası açılan sol üst lob bronşu

Sonuç: 50 yaşın üzerindeki ,sigara kullanım öyküsü bulunan hastaların toraks görüntülemelerinde akciğerde kitle görüldüğünde öncelikle malign kitle lezyonları düşünülür. Toraks bilgisayarlı görüntülemede hamartom tanısı konulabilmesi için kitle içerisinde popcorn kalsifikasyon/ yağ içeriği görülmesi gerekir. Ancak bizim olgumuzda radyolojik olarak bu iki kriter olmayınca ilk olarak malign kitle olabileceği düşünülmüştür ancak bronkoskopi sırasında alınan biyopsilerin sonucu pulmoner hamartom olarak gelmişti. Ayrıca bronkoskopi ile yapılan endobronşiyal tedavilerle de hava yolu açıklığı sağlanarak hastaların cerrahiye gitmeden yaşam kalitesi arttırılması hedeflenmiştir.

Anahtar Kelimeler: hamartom, akciğer kanseri, kriyoterapi

Kaynakça

1)De Cicco C, Bellomi M, Bartolomei M, Carbone G, Pelosi G, Veronesi G, De Pas T, Spaggiari L, Paganelli G. Imaging of lung hamartomas by multidetector computed tomography and positron emission tomography. Ann Thorac Surg. 2008 Dec;86(6):1769-72. doi: 10.1016/j.athoracsur.2008.08.033. PMID: 19021972.

2) Thibodeau R, Walizai T, Collins E, et al. Pulmonary hamartoma. Reference article, Radiopaedia.org (Accessed on 10 Feb 2025) https://doi.org/10.53347/rID-4602

3)The challenge of pulmonary endobronchial chondromatous hamartomas Georgios Dimitrakakis1, Dimitrios Challoumas2, Sita Rama Rao Podila1, Anne-Marie Mainwaring1, Theophilos Kolettis1, Margaret Kornazewska1 1Department of Cardiothoracic Surger

4) Weerakkody Y, Bell D, Elfeky M, et al. Bronchial hamartoma. Reference article, Radiopaedia.org (Accessed on 10 Feb 2025) https://doi.org/10.53347/rID-40309

Yayın No: PS-293

Doğru Hastada İmmunoterapinin Başarısı : Yoğun Bakımdan Eve

Yaşar Selim Sarsılmaz[1], Tuncay Göksel[1]

[1]Ege Üniversitesi Tıp Fakültesi, Göğüs Hastalıkları Anabilim Dalı

Yaşar Selim Sarsılmaz / Ege Üniversitesi Tıp Fakültesi, Göğüs Hastalıkları Anabilim Dalı

Giriş: Nivolumab, programlanmış ölüm-1 (PD-1) reseptörünü hedefleyen bir immün kontrol noktası inhibitörüdür ve küçük hücreli dışı akciğer kanseri (KHDAK) tedavisinde önemli bir ilerleme sağlamıştır. Yapılan klinik çalışmalarda, nivolumab tedavisinin, ileri evre KHDAK hastalarında genel sağkalımı iyileştirdiği gösterilmiştir.

Olgu: 66 yaşında erkek hasta, bilinen Kronik Obstrüktif Akciğer Hastalığı, Hipertansiyon, Benign Prostat Hiperplazisi ve Pulmoner Tromboemboli tanıları mevcut olup, 30 paket yılı sigara öykülü 16 yıldır ex-smokerdır. Nisan 2024 tarihinde sırt ağrısı ve nefes darlığı şikayetleri ile başvurduğu dış merkezde akciğerde kitle saptanmış (Resim1); Mayıs 2024'te transtorasik tru-cut biyopsi uygulanmıştır. 19 Mayıs 2024 tarihinde gerçekleştirilen Pozitron Emisyon Tomografisi (PET) sonucunda: Sağ akciğer alt lob süperiorda 30x25 mm boyutlarında, SUVmax: 39.4 hipermetabolik kitle, multiple hipermetabolik mediastinal ve sağ supraklaviküler lenf nodları, sağ hiler 43.4x24 mm boyutlarında, ana bronşu saran SUVmax: 48.3 hipermetabolik yumuşak doku lezyonu veya konglomere lenfadenopati izlenmiştir.Sol sürrenal bez, sağ parietal kemik, sağ 3. ve 6. kostalar, sol iliak kanat ve sol femur başında multiple litik metastazlar gözlenmiştir. EvreIVB (T1cN3M1c) olarak değerlendirilmiş, kranial manyetik rezonans (MR) görüntülemesinde metastaz rastlanmamıştır. Haziran 2024'te sonuçlanan transtorasik tru-cut biyopsi: Küçük Hücreli Dışı Akciğer Kanseri (KHDAK) - Not Otherwise Specified (NOS), moleküler analizlerde PDL-1 ekspresyonu güçlü pozitif (%70) olarak bulunmuştur. Hastaya bunun üzerine kemoterapi başlanmıştır. Haziran-Temmuz 2024 tarihlerinde 2 kür Carboplatin + Paclitaxel almıştır. Ağustos 2024'te yapılan kontrol PET/BT'de hastalığın progresyon gösterdiği tespit edilmesi üzerine, 29 Ağustos 2024 tarihinde Nivolumab tedavisine başlanmıştır. Hasta 4 Eylül 2024 tarihinde artan nefes darlığı nedeniyle kliniğimize interne edilmiştir. Yapılan fizik muayenede hasta oda havasında SpO_2: %88, oskültasyonda sağ akciğer bazal alanlarında solunum seslerinde azalma ve raller duyulmuştur. Başvuru sırasında laboratuvar bulguları: CRP: 20 mg/L, Prokalsitonin: 0.21 ng/mL, Lökosit: 6670/mm³, Nötrofil: 5170/mm³. Çekilen toraks BT'de sağ akciğerde post-obstrüktif pnömoni, tama yakın kollaps ve plevral efüzyon saptanmıştır. (Resim2). Uygun antibiyoterapi başlanmış ve izlemde tümor progresyonuna sekonder sağ akciğerde total atelektazi gelişmiştir. Oksijen ihtiyacı giderek artan hastanın alınan kültür örneklerinde üreme tespit edilmemiş, anlamlı akut faz reaktanı artışı da olmayan hastada, 18 Eylül 2024 tarihinde Nivolumab

tedavisinin 2. dozu uygulanmıştır. Tedavi sonrasındaki 7. günde çekilen kontrol akciğer grafisinde sağ akciğer orta zonda havalanma artışı gözlenmiş; tedaviye yanıt olarak değerlendirilmiştir. Hastanın izlemde oksijen ihtiyacı azalmış ve kontrol grafilerde sağ akciğerde havalanan alanlarda belirgin artış görülmüştür. (Resim3). Hasta kliniğimizdeki 33 günlük yatış süresince artan oksijen ihtiyacı ve non-invaziv mekanik ventilasyon gereksinimi nedeniyle iki kez yoğun bakım takibine alınmış; 07 Ekim 2024 tarihinde klinik olarak rahatlayan hasta, oda havasında SpO_2: %95 olarak taburcu edilmiştir.

Resim1

Nisan 2024 Dış Merkez BT

Resim2

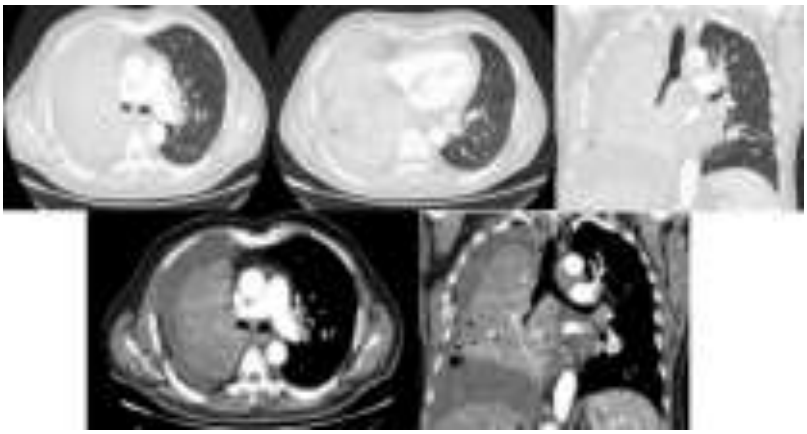

Kliniğimize Yatışında Çekilen BT

Resim3

Kliniğimizdeki İzlem Grafileri. Sonda Taburculuk Sonrası Tedavisi Devam Eden Hastanın Çekilen Güncel PAAG

Sonuç: Bu olgu, ileri evre küçük hücreli dışı akciğer kanseri (KHDAK) tanısı alan ve kemoterapiye rağmen hastalık progresyonu sonrası immünoterapiye yanıt gösteren bir hastanın seyrini ortaya koymaktadır. Nivolumab tedavisinin özellikle PD-L1 ekspresyonu yüksek hastalarda etkili olduğu bilinmektedir ve bu olguda da %70 oranında PD-L1 pozitifliği bulunması, immünoterapiye olumlu yanıt alınmasında etkili olmuştur. Tedavi sürecinde gelişen post-obstrüktif pnömoni ve total atelektaziye rağmen, ikinci doz Nivolumab sonrası akciğer grafilerinde havalanma artışı ve klinik düzelme gözlenmiştir. Yoğun bakım desteği ve non-invaziv mekanik ventilasyon ihtiyacına rağmen hastanın klinik tablosunun düzelmesi ve stabil taburculuğu, immünoterapinin ileri evre akciğer kanseri tedavisinde umut verici bir seçenek olduğunu desteklemektedir.

Anahtar Kelimeler: Akciğer Kanseri, Nivolumab, İmmunoterapi

Kaynakça

BORGHAEI, Hossein, et al. Five-year outcomes from the randomized, phase III trials checkmate 017 and 057: nivolumab versus docetaxel in previously treated non–small-cell lung cancer. *Journal of Clinical Oncology*, 2021, 39.7: 723-733.

MOLINIER, O., et al. IFCT-1502 CLINIVO: real-world evidence of long-term survival with nivolumab in a nationwide cohort of patients with advanced non-small-cell lung cancer. *ESMO open*, 2022, 7.1: 100353.

DEBIEUVRE, Didier, et al. Two-year survival with nivolumab in previously treated advanced non–small-cell lung cancer: A real-world pooled analysis of patients from France, Germany, and Canada. *Lung Cancer*, 2021, 157: 40-47.

Yayın No: PS-294

Maksiller Sinus Metastazı İle Presente Olan Akciğer Karsinomu: Nadir Bir Olgu

İrem Altan[1], Özlem Şengören Dikiş[1], Ceren Değirmenci[2], Kübra Çağlayan Karaca[1], Özgür İlhan Çelik[3]

[1]Muğla Sıtkı Koçman Üniversitesi Eğitim ve Araştırma Hastanesi Göğüs Hastalıkları Anabilim Dalı
[2]Muğla Eğitim ve Araştırma Hastanesi, Göğüs Hastalıkları Kliniği
[3]Muğla Sıtkı Koçman Üniversitesi Eğitim ve Araştırma Hastanesi Tıbbi Patoloji Anabilim Dalı

Kübra Çağlayan Karaca / Muğla Sıtkı Koçman Üniversitesi Eğitim ve Araştırma Hastanesi Göğüs Hastalıkları Anabilim Dalı

Giriş: Paranazal sinüs metastazı çok nadir görülen tümörlerdir, literatürde yaklaşık 50 olgu bildirilmiştir. Nazosinüzal bölgeye en sık metastaz yapan primer neoplazmlar renal hücreli karsinom ve meme kanseridir. Olgu, maksiller sinüse metastaz yapmış akciğer adenokarsinomu nadir görülen bir durum olması nedeniyle paylaşıldı.

Olgu: Altmış yaşında, kadın hasta. Burun kanaması ve baş ağrısı semptomları nedeniyle KBB polikliniği başvurusu sonrası çekilen Paranazal Sinus BT'sinde sağ maksiller sinüste tespit edilen kitle (Figure 1)nedeniyle biyopsi planlanan olgu, preoperatif değerlendirme için Göğüs Hastalıkları Polikliniğine yönlendirildi. Özgeçmişinde bilinen bir akciğer hastalığı yoktu. Anamnezinde solunumsal semptomu yoktu. Fizik muaynesinde sol hemitoraks üstte solunum sesleri azalmış, inspiryum sonu ralleri mevcuttu. Oda havası Sat O2 94% idi. Radyolojik değerlendirmesinde sol hiler bölgeden üst lob anterior segmente lingular segmente uzanan atelektazik konsolide alanın eşlik ettiği dansite artışı mevcuttu (Figure2). KBB tarafından sol maksiller sinüs insizyonel biyopsi alındı,patoloji sonucu adenokarsinom metastazı ile uyumlu olarak geldi(Figure 3). Göğüs hastalıkları tarafından yapılan bronkoskopi işleminde endobronşiyal lezyon görülmedi, apikoposterior-lingula ayrım karinasındaki küntleşmeden alınan biyopsi patoloji sonucu akciğer adenokarsinomu olarak geldi(Figure 4). Sonuçları ile Tıbbı Onkolojı kliniğine yönlendirilen olgu,tanı aldıktan 15 gün sonra kardiyak arrest nedeniyle exitus oldu.

Figure 1: Maksiller sinüs BT kesitleri, Figure 2: PA akciğer grafisi ve toraks BT kesitleri

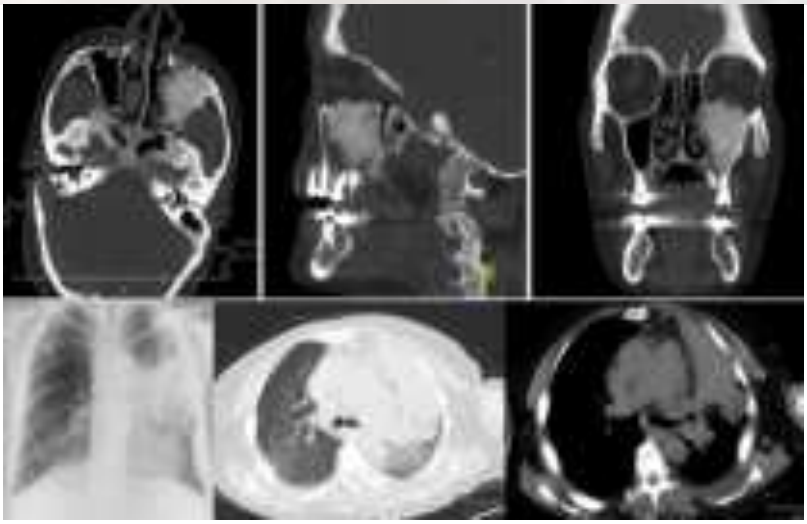

Figure 3:Maksiller sinüsteki kitleden alınan biyopsi örneklerinin histopatolojik incelemesi

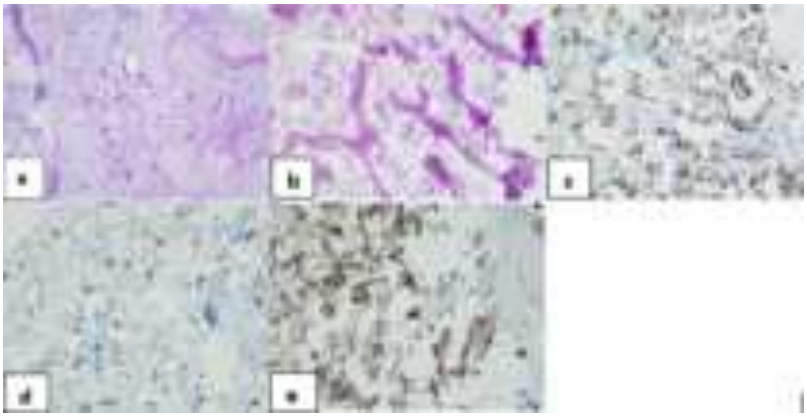

a. H&E x200, b. H&E x100, c. Sitokeratin 7 x100, d. TTF-1 x100, e. Napsin A x100

Figure 4:Bronkoskopik biyopsi örneklerinin histopatolojik incelemesi

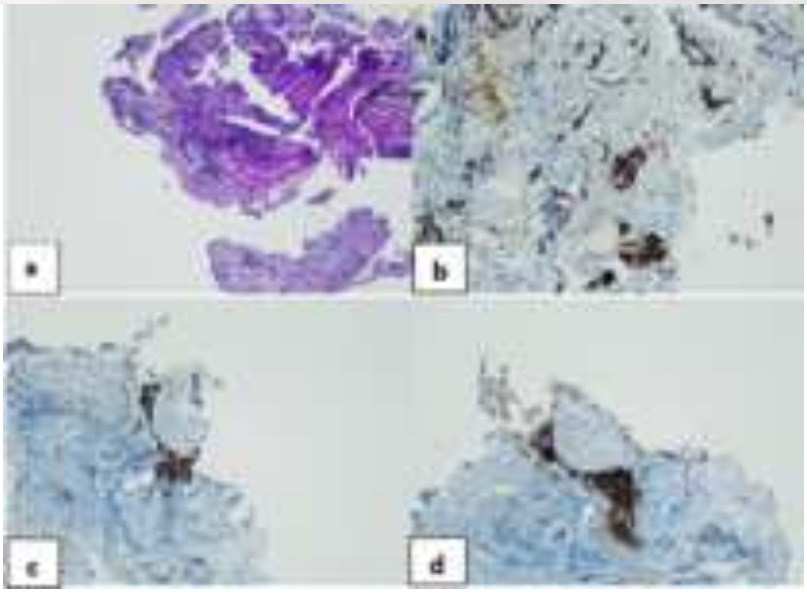

a. H&E x40, b. Sitokeratin 7 x100, c. TF-1 x100, d. Napsin A x100

Sonuç: Maksiller sinüse metastaz yapan akciğer adenokarsinomu nadir görülen bir durumdur ve tanısı genellikle ileri evre hastalığın bir göstergesidir. Multidisipliner bir yaklaşım, hastalığın yönetiminde kritik rol oynar. Sistemik tedavi, özellikle hedefe yönelik ajanlar ve immünoterapi, hastalığın seyrini belirlemede temel bileşenlerdir. Semptomatik hastalarda palyatif radyoterapi ve destekleyici bakım, yaşam kalitesini artırabilir. Bu olguların erken tanınması ve bireyselleştirilmiş tedavi stratejilerinin belirlenmesi, hasta prognozunu iyileştirebilir.

Anahtar Kelimeler: akciğer adenokarsinom, maksiller sinüs, metastaz

Kaynakça

1. Li WJ, Xue HX, You JQ, Chao CJ. Lung adenocarcinoma metastasis to paranasal sinus: A case report. World J Clin Cases. 2022 Jun 16;10(17):5869-5876. doi: 10.12998/wjcc.v10.i17.5869. PMID: 35979115; PMCID: PMC9258350.

2. Xu M, Sun Q, Lv X, Chen F, Su S, Wang L. Sinus metastasis of lung adenocarcinoma: a case report. Front Med (Lausanne). 2024 Jan 11;10:1323222. doi: 10.3389/fmed.2023.1323222. PMID: 38274460; PMCID: PMC10808735.

Yayın No: PS-295

Tek Lenf Nodunda TB Lenfadenit ve Lenfoma Birlikteliği, Olgu Raporu

Burak Geneli[1], İpek Kıvılcım Oğuzülgen[1], Gunel Jeyranova[1]

[1]Gazi Üniversitesi Tıp Fakültesi Göğüs Hastalıkları

Burak Geneli / Gazi Üniversitesi Tıp Fakültesi Göğüs Hastalıkları

Giriş: Akciğer parankiminde yaygın nodüler görünüm ve ayrıca mediasten dahil olmak üzere yaygın lenfadenopatiler görüldüğünde akla bir çok patoloji gelmektedir. Sarkoidoz, metastazlar veya primer akciğer maligniteleri önde gelen tanılar olmak ile birlikte daha az akla gelen bazı etyolojiler de mevcuttur. Bu vakamızı birden fazla etyolojinin hastalarda bir arada olabileceğine güzel bir örnek göstermek amacı ile sizlere sunuyoruz.

Olgu: Kalp yetmezliği, AF, BPH, 10 yıldır ex-smoker öncesi 20 p/y sigara öyküsü olan 72 yaş erkek hasta. Tarafımıza öksürük, halsizlik, kilo kaybı ve baş dönmesi şikayetleri ile Şubat 2024 tarihinde başvurdu. Anamnezinde hastanın 2018 yılından beri halsizlik şikayetinin olduğu bu sebeple birçok dahiliye başvurusu olan hastaya megaloblastik anemi, DEA tedavisi birçok defa verildiği öğrenildi. Öncesinde 2, takiplerimizde 3 defa ES replasmanı gereken, dış merkez değerlendirilmesinde endoskopi ve kolonoskopi değerlendirmelerinde patoloji izlenmeyen ve gelişinde bisitopenik olan hastada hematoloji önerileri alındı, hastaya kemik iliği aspirasyon bx planlandı. Hastanın eski radyolojik görüntüleri incelendiğinde 2020 yılında COVID enfeksiyonu şüphesi üzerine yapılan BT Toraks görüntülemede parenkimde nodüler görünüm olmadığı ancak servikal zincirde ve aksiller bölgede yaygın lenfadenopatiler olduğu görüldü ancak bu lenfadenopatilere yönelik ileri değerlendirilme yapılmadığı öğrenildi. Hastanın Ekim 2022 tarihli nefes darlığı şikayeti üzerine yaptığı göğüs hastalıkları başvurusunda hastanın plevral efüzyonu ve yaygın nodüler parankimal görünümü olduğu görülerek primer akciğer malignitesi? metastaz? araştırılmak üzere üst merkeze yönlendirildiği, yapılan değerlendirilmede plevral efüzyonun transuda olduğu eş zamanlı sistolik kalp yetmezliği tanısı aldığı ve PET-BT görüntüleme ile değerlendirilme yapıldığı ve bu görüntüleme sonucunda parenkimdeki nodüler yapılarda, mediastende subkarinal, paratrakeal ayrıca inguinal aksiller ve servikal zincirdeki lenf nodlarında ve humerusta tutulum olduğu görüldü. Hastaya EBUS işlemi ile 4R ve 7 numaralı istasyonlardan örnekleme yapıldığı '' skuamoid görünümde natürü tam olarak anlaşılamayan atipik epitelyal hücre tabakaları'' şeklinde patolojik sonuç gelmesi üzerine hastada inguinal lenf nodunun örneklendiği ve ''nekrotizan granülomatöz lenfadenit'' tanısı gelmesi üzerine Ocak 2023'te 4'lü TB tedavisi başlandığı, Eylül 2023 kontrolünde BT Toraks ile yeniden değerlendirilen hastada bazı nodüler infiltrasyonlarda gerileme, bazılarında sabit boyut izlenmiş olup lenfadenopatilerde ise artış izlendiği ve tekrar EBUS ile 4R-7-10 numaralı istasyonlar örneklendiği görüldü. Tanısal

bir patolojik sonuç gelmemesi üzerine hastada tarafımızca bu süreçte şüpheli lenfoma? TB lenfadenit? primer akciğer malignitesi ön tanısı ile PET-BT tekrarlandı. Parankimdeki nodüllerde önceki PET-BT ile kıyasla herhangi bir tutulum kalmazken özellikle SUV-MAX 18 olacak şekilde aksiller bölge, subkarinal alan ve inguinal alanda tutulum olduğu görüldü. Hastada aksiller lenf nodu eksizyonel olarak çıkarıldı alınan materyalde dokudan çalışılan TB PCR ve kültür tetkiki negatif gelmekle birlikte patolojisi ‘’Diffüz Büyük Hücreli B Lenfoma ve Geçirilmiş TB Sekeli’ olarak sonuçlandı. Bu sırada kemik iliği biyopsisi yapılan hastada ‘’PLAZMOSİTİK DİFERANSİYASYON GÖSTEREN B- HÜCRELİ LENFOMA İNFİLTRASYONU’’ tanısı alındı.

Aksiller LAP

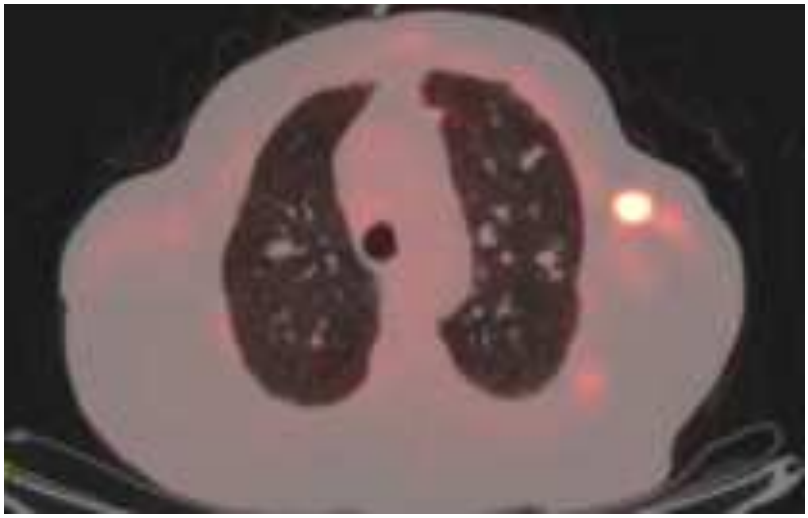

KT öncesi PET-BT aksiller lenf nodu

Aksiller LAP-2

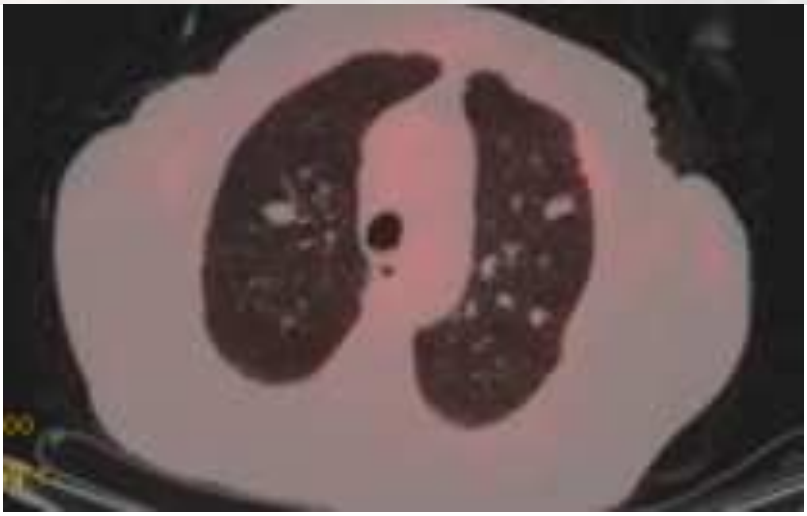

Aksiller LAP-KT Sonrası

Subkarinal LAP

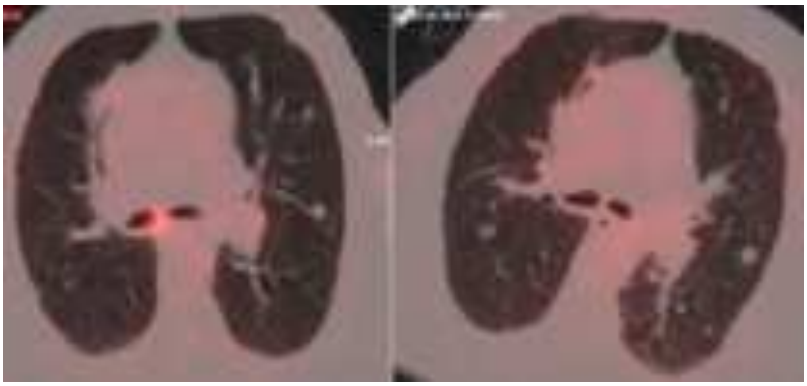

KT öncesi ve sonrası subkarinal lenf nodu PET-BT

Sonuç: Hematolojiye yönlendirilen hastada "Akciğer Tüberkülozu ve TB lenfadenitiyle eş zamanlı gelişen B hücreli lenfoma" düşünüldü. Hematoloji takiplerinde KT sonrası lenf nodu tutulumlarının da gerilediği izlendi. Olgu serileri düzeyinde olsa da tüberküloz ve lenfoma birlikteliği mümkün olmakta ve benzer klinik manifestasyonlar sebebiyle tanısal süreçte geç kalma, eksik tanısal süreçler mümkün olmaktadır. Ayrıca belirgin lenfadenopatiler varlığında ayırıcı tanıda, sarkoidoz, tularemi ve bakteriyel enfeksiyonlar, TB dışı mikobakteri enfeksiyonları, HIV/Viral enfeksiyonlar, romatolojik hastalıklar, kedi tırmığı hastalığı gibi daha birçok hastalığın olduğu akılda tutulmalıdır.

Anahtar Kelimeler: tüberküloz, lenfoma, nodüler akciğer, lenfadenopati

Kaynakça

hsgm.saglik.gov.tr/depo/birimler/tuberkuloz-db/Dokumanlar/Rehberler/Tuberkuloz_Tani_ve_Tedavi_Rehberi.pdf

Association of multifocal Hodgkin's lymphoma and tuberculosis infection: A challenging entity doi.org/10.1016/j.ijscr.2021.106711

Yayın No: PS-296

Endemik Bölgeden Gelen Bir Hastada Akciğer Tüberkülozu ve Pnömotoraks: Tanı ve Yönetimi

MELİS SAHİLLİOĞULLARI[1], İPEK İDİL SÖNMEZ[1], KÜBRA AY[1], DENİZ ÇELİK[1], AHMET YURTTAŞ[1], HÜSEYİN LAKADAMYALI[1], ÖZKAN YETKİN[1]

[1]ALANYA ALAADDİN KEYKUBAT ÜNİVERSİTESİ TIP FAKÜLTESİ HASTANESİ

MELİS SAHİLLİOĞULLARI / ALANYA ALAADDİN KEYKUBAT ÜNİVERSİTESİ TIP FAKÜLTESİ HASTANESİ

Giriş: Endonezya, TB insidansının yüksek olduğu ülkelerdendir. Genç hastalarda tüberküloz genellikle tipik semptomlar olan kronik öksürük, kilo kaybı, ateş ve gece terlemeleriyle kendini gösterse de, bazen atipik klinik bulgularla seyredebilir ve tanıda zorluklar görülebilir. Bu olguda, Endonezya kökenli genç bir hastada akciğer tüberkülozunun klinik seyri, tanı süreci ve tedavi yönetimi ele alınarak, yüksek riskli popülasyonlarda TB'nin erken teşhis ve tedavisinin önemi vurgulanacaktır.

Olgu: 28 yaşında kadın acil servise nefes darlığı, öksürük, ateş, terleme şikayetleriyle başvurdu. 4 ay önce Endonezya'dan gelen ülkemizde masözlük yapan hastanın şikayetleri 3 hafta önce başlamıştır. Toraks BT 'de Her iki akciğerde kaviter konsolide alanlar ve random zemininde milimetrik opasiteler , konsolide alanlar kaviter yer kaplayıcı lezyon görünümleri izlendi. Sol hemitoraksta en geniş yerinde 4 cm pnömotoraks izlendi. Laboratuvarda KCFT ve BFT normal , Na: 124, Cl: 84, Crp : 162, Wbc: 16.8, Ne:8.58, Lym: 0,37, Sedim: 27, Prokalsitonin: 0,23 sonuçlandı. Acilde göğüs cerrahi konsültasyonu sonucu sol pnömotoraksa toraks tüpü takılmış. Kaviter lezyon ve pnömoni tanılarıyla konsülte edilen hasta pnömoni ve tüberküloz ön tanısı ile izole olarak yatırıldı. Yatış tetkikleriyle birlikte 3 balgam ARB teksifi ve TB kültürü planlandı. Hastaya meronem 3x1 gr ve amikasin 2x500 mg başlandı. Hastanın takiplerinde hipotansiyonu olması ve ateşin 38 derece üzerinde seyretmesi, enfektif parametrelerinde progresyon izlenmesi sebebiyle izole yoğun bakım ünitesine alındı. Yoğun bakım şartlarında bronkoskopi yapıldı. Bilateral ana bronş ve segmentler açık izlendi. Bilateral yaygın pürülan sekresyon izlendi. Bronkoalveolar lavajda tbc pcr pozitif sonuçlandı. Bir balgam arb 3 pozitif iki balgam arb 2 pozitif bronş lavajı arb 4 pozitif sonuçlandı. 3 balgam arb'nin kültürlerinde M. Tbc üremeleri saptandı, antibiyotik duyarlılık testlerinde direnç saptanmadı. Bunun üzerine anti-tbc ilaçları başlandı.

RESİM

RESİM

Sonuç: Endonezya, Dünya Sağlık Örgütü'nün yüksek tüberküloz yükü bulunan ülkeler listesinde yer almakta olup, hastalığın erken tanısı ve etkin tedavisi bu bölgede büyük önem taşımaktadır. Vakamızda, genç bir Endonezyalı hastada akciğer tüberkülozu teşhis edilmiş olup, hastalığın başlangıçta non-spesifik semptomlarla seyrettiği gözlemlenmiştir. Bu nedenle, Endonezya gibi yüksek riskli bölgelerden gelen hastalarda tüberkülozun ayırıcı tanıda öncelikli olarak değerlendirilmesi gerekmektedir. Tedavi sürecinde, standart dörtlü anti-tüberküloz rejimi uygulanmış ve hasta düzenli olarak takip edilmiştir. Endonezya gibi tüberkülozun yaygın olduğu bölgelerde ilaç direnci önemli bir sorun teşkil etmektedir. Direnç testlerinin sonuçları yakın takip edilmesi planlanarak klinik stabil halde taburcu edildi.

Anahtar Kelimeler: TÜBERKÜLOZ, PNÖMOTORAKS, ANTİ-TÜBERKÜLOZ TEDAVİ

Kaynakça

ULUSLARARASI KATILIMLI
TÜRK TORAKS DERNEĞİ
28. YILLIK KONGRESİ
TÜRK TORAKS DERNEĞİ
23-27 Nisan 2025 Susesi Luxury Resort Otel, Antalya

Yayın No: PS-297

BUZLU CAM VE PLEVRAL EFÜZYON BİRLİKTELİĞİ İLE SEYREDEN TÜBERKÜLOZ OLGU SUNUMU

Feride Tamay Tatlı[1], Hakan Kahraman[1]

[1]Sağlık Bilimleri Üniversitesi Dr. Suat Seren Göğüs Hastalıkları ve Cerrahisi Eğitim Araştırma Hastanesi

Feride Tamay Tatlı / Sağlık Bilimleri Üniversitesi Dr. Suat Seren Göğüs Hastalıkları ve Cerrahisi Eğitim Araştırma Hastanesi

Giriş: Tüberküloz (TB) hastalığı, Mycobacterium tuberculosis kompleks basilleri tarafından oluşturulur. TB bulaşı damlacık yoluyla olur. En bulaştırıcı hastalar; balgam mikroskopisinde aside rezistan basil (ARB) pozitif, kaviteli akciğer ve larinks tüberkülozu olan hastalardır. TB, en çok akciğerleri tutmakla birlikte tüm organ ve sistemleri tutabilen bir hastalıktır. Semptom olarak iki hafta ya da daha uzun süren öksürük, balgam, hemoptizi, göğüs, sırt ağrısı, halsizlik, kilo kaybı, ateş, gece terlemesi görülür. Genellikle fizik muayene bulgusu azdır. Seyrek olarak lokalize raller ve öksürük sonrası raller duyulur. Radyolojik görüntülemede hilus ve mediasten lenf bezi büyümesi, atelektazi , konsolidasyon, tomurcuklu dal manzarası, sentrilobüler nodül, plörezi ve kavite gibi lezyonlar görülebilir. Tüberkülozun tanısı bakteriyolojiktir, bazı durumlarda tanı histopatolojik yöntemle de konulabilir. Klinik, radyolojik ve bakteriyolojik değerlendirme sonucu tanı konulup tedavi planlanır(1). Farklı radyolojik bulgular görülebilen TB hastalığının, kavitasyon, konsolidasyon, tomurcuklanmış ağaç görünümü olmadan buzlu cam ve plevral efüzyon birlikteliği olgumuzda sunulmuştur.

Olgu: 62 yaşında erkek hasta, 1 haftadır devam eden öksürük, nefes darlığı, göğüs ağrısı şikayeti ile başvurdu. Hemoptizi tariflemedi. Komorbit olarak epilepsisi mevcuttu, soy geçmişte özellik yoktu. 10 paket/yıl aktif sigara kullanım öyküsü mevcut. Fizik muayenede dispneik, takipneik, hipoksik, oskültasyonda sağ akciğer üst-orta zonlarda raller, sol akciğerde solunum sesleri azalmıştı. Hastaya bilgisayarlı tomografi anjiyografi çekildi, pulmoner emboli izlenmedi. Sağ akciğer üst lobda buzlu cam alanları görüldü. Sol hemitoraksta plevral efüzyon izlendi.(Şekil 1 ve 2) Plevral efüzyon tetkik, pnömoni ve solunum yetmezliği nedeni ile yataklı servisimize yatırıldı. Başvuru tetkiklerinde lökositozu yoktu, lenfopeni ve C-Reaktif Protein (CRP) yüksekliği mevcuttu. Viral Multiplex Polymerase Chain Reaction(PCR)gönderildi, negatif izlendi. Kardiyak bakısı olağan izlendi. Hastaya tanısal ve terapötik amaçlı2 kez torasentez yapıldı, patolojileri benign sitoloji olarak raporlandı, mikroskopi yaymalarında lenfosit hakimiyeti izlendi. Plevra kültüründe üreme saptanmadı. Göğüs cerrahisi tarafından tüp torakostomi ve kapalı su altı drenajı uygulandı. Hastaya tanısal amaçlı bronkoskopi yapıldı. Solunum sekresyon kültüründe üreme

saptanmadı, tüberküloz kültüründe Mycobacterium Tuberculosis Kompleks üremesi saptandı. TB-PCR pozitif sonuçlandı. Yeni olgu olarak tanımlandı ve Akciğer TB kabul edildi. TB servisimize devredildi, moleküler direnç testi çalışılarak tedavisi başlandı.

Şekil 1

Sağ Üst Lobda Buzlu Cam

Şekil 2

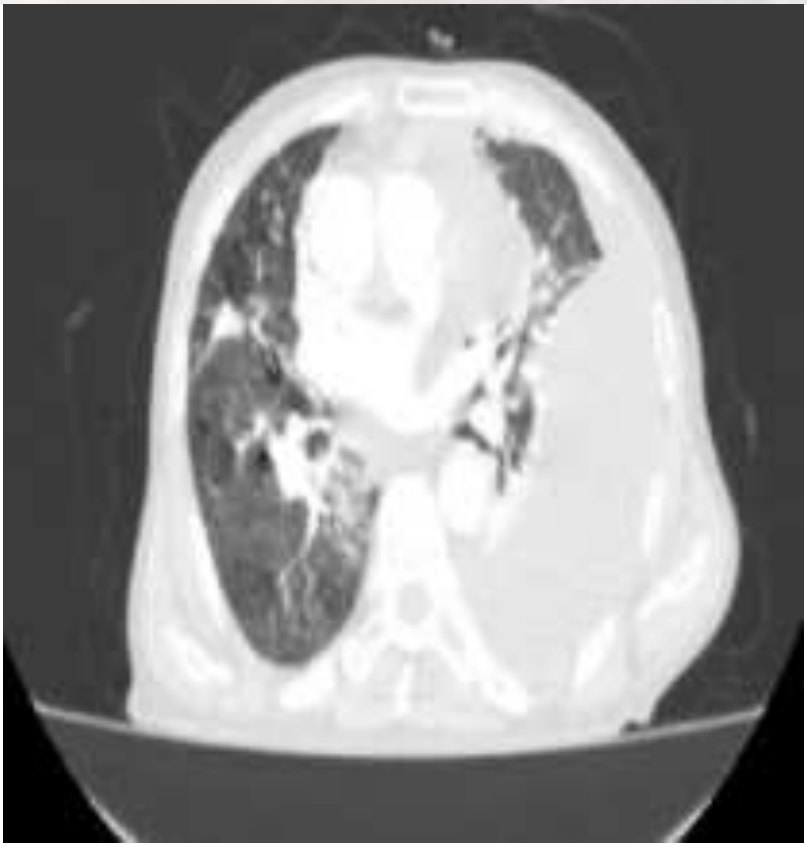

Sol Hemitoraksta Plevral Efüzyon

Sonuç: TB hastalığı insidansı giderek azalmakla birlikte ülkemizde %11.4 oranında saptanmaktadır(1). Buzlu cam ve plevral sıvı TB hastalarında kaviter lezyon, tomurcuklanmış ağaç görünümüne eşlik etmekle birlikte hastamızda bu birincil lezyonlar olmadan hastaya TB tanısı konmuştur. En sık görülen radyolojik bulguları dışında plevral efüzyon ve buzlu cam birlikteliği görülen hastalarda diğer ek patolojiler ekarte edildikten sonra TB hastalığı da akla getirilmelidir.

Anahtar Kelimeler: buzlu cam, plevral sıvı, tüberküloz

Kaynakça

1- Tüberküloz Tanı ve Tedavi Rehberi, 2. Baskı Ankara, Mayıs 2019

Yayın No: PS-298

MULTİPLE SKLEROZ TEDAVİSİYLE İLİŞKİLİ OLDUĞU DÜŞÜNÜLEN TÜBERKÜLOZ MENENJİT OLGUSU

Ümmügülsüm Kahraman[1], Mehmet Kuruş[1], Şeref Özkara[1]

[1]Ankara Atatürk Sanatoryum Eğitim ve Araştırma Hastanesi

Ümmügülsüm Kahraman / Ankara Atatürk Sanatoryum Eğitim ve Araştırma Hastanesi

Giriş: Tüberküloz (TB), Mycobacterium tuberculosis'in neden olduğu tüm organları tutabilen enfeksiyöz bir hastalıktır. Multipl skleroz (MS), merkezi sinir sisteminde (MSS) daha yaygın görülen kronik bir inflamatuvar hastalıktır. Multipl Skleroz tedavisi, immüniteyi baskılayarak enfeksiyona daha yatkın hale getirebilen hastalığı modifiye eden tedavileri içerir. Literatürde bildirilmiş olgular sınırlı sayıda olmakla beraber bazı MS tedavileri alan hastaların tüberküloz latent enfeksiyonundan tüberküloz hastalığı gelişme riskinin yüksek olduğu kabul edilmektedir (Fragoso YD, et al. Expert Rev Neurother. 2014;14:1251-60). Burada, MS'de hastalığı modifiye eden tedavi rejimleri kullanırken TB hastalığı gelişen bir olgu sunulmuştur.

Olgu: 37 yaşında kadın hasta, 14 yıldır MS ve epilepsi tanısı ile takip edilmektedir. MS tedavisi için sırasıyla teriflunomid (1 yıl) , fingolimod (4 yıl), ocrelizumab (1 yıl), fampridin (1 yıl) kullanmış. Hasta, küçükken dedesi tüberküloz geçirmiş. Hastaya MS tedavisiyle beraber latent TB taraması yapılmadığı, koruyucu tedavi verilmediği öğrenildi. Tedavi süresince yeni gelişen şikayeti olmayan hasta, nöbet geçirmesi üzerine acil servise başvurmuş. Acil serviste status epileptikus nedeniyle entübe edilmiştir. Takiplerinde yoğun bakımda çekilen kraniyal MRG'de sol frontal lopta birden çok kontrast tutulumu gösteren nodüler lezyonlar izlenmiş olup metastaz lehine yorumlanmıştır (Şekil 1A, 1B). Primer kanseri taramak amaçlı çekilen PET-BT'de kanser odağı saptanamamıştır. Operasyonda sol frontal loptan alınan eksizyonel biyopside nekrotizan granülamatöz inflamasyon raporlanmıştır. Kliniğimize yatırılan hastaya TB menenjit tanısıyla tüberküloz tedavisi (HRZE) ve deksametazon başlanmıştır. Başlangıçta baş dönmesi, denge kaybı, yürüme güçlüğü olan hastanın 2 ay HRZE kullanımı sonrası, semptomları belirgin gerileme, klinik yanıt izlenmiştir.HR idame rejimine geçilmiştir. Hastanın tüberküloz tedavisi sürmektedir.

Şekil 1A

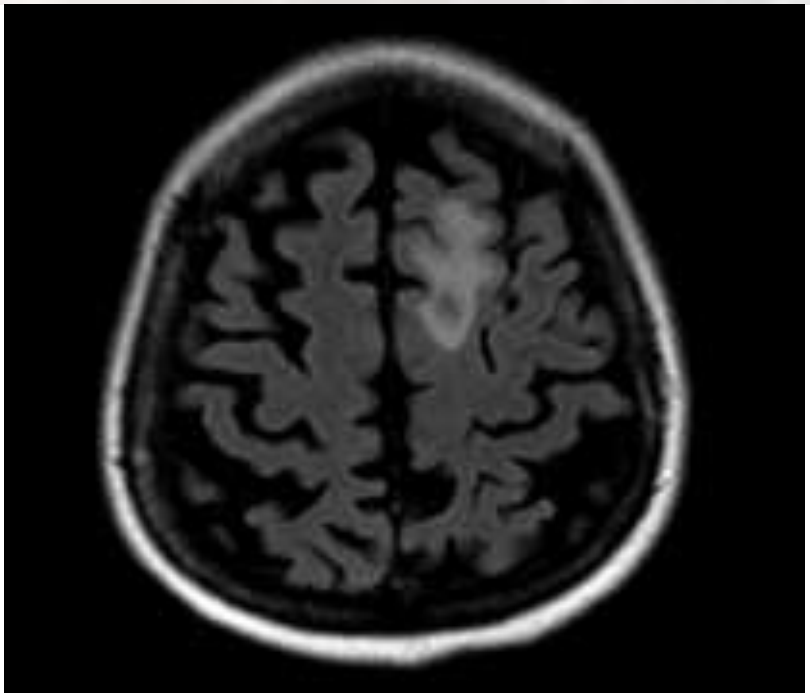

Kraniyal MRG'de sol frontal lopta birden çok kontrast tutulumu gösteren nodüler lezyonlar ve ödem görünümü

Şekil 1B

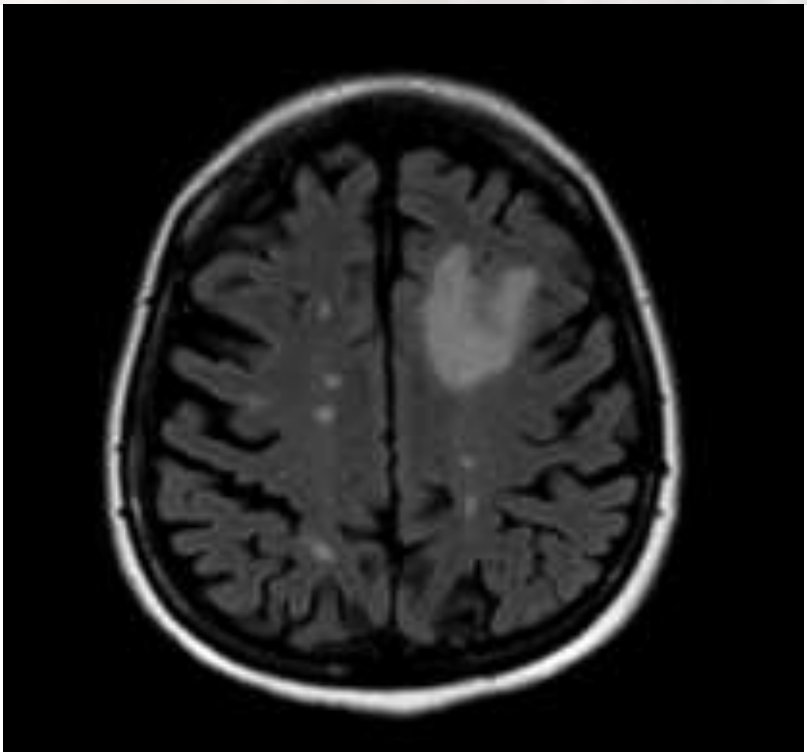

Kraniyal MRG'de sol frontal lopta birden çok kontrast tutulumu gösteren nodüler lezyonlar ve ödem görünümü

Sonuç: Multipl skleroz (MS), lenfosit infiltrasyonu, özellikle mikroglia ve makrofajlar olmak üzere MSS'de yerleşik hücrelerle ilişkili nöroinflamasyon ve nörodejenerasyon nedeniyle oluşan kronik bir hastalıktır. Etki mekanizmalarına ve bağışıklık sistemi üzerindeki potansiyel etkilere dayanarak, MS'nin mevcut tedavileri immünomodülatör ajanlar ve immünosüpresanlardır. İmmünomodülatör ilaçlar; glatiramer asetat, interferon β-1b ve interferon β-1a'dan oluşur. İmmünosupresanlar fingolimod, natalizumab, alemtuzumab, rituksimab, dimetil fumarat, ocrelizumab, daklizumab ve teriflunomid ajanlarından oluşur. MS tedavisinde kullanılan ilaçlar hücresel bağışıklık üzerindeki etki nedeniyle birincil tüberküloz (TB) enfeksiyonunun ilerlemesi veya latent TB'nin yeniden aktivasyonu dahil olmak üzere fırsatçı enfeksiyon riski getirebilir. MS tedavisinde teriflunomid, fingolimod, natalizumab, alemtuzumab, rituximab, ocrelizumab, daclizumab veya dimetil fumarat başlanacak hastalar için latent TB taraması önerilir.

Anahtar Kelimeler: Multiple skleroz, Tüberküloz, İmmünsupresif tedavi

Kaynakça

(Fragoso YD, et al. Expert Rev Neurother. 2014;14:1251-60)

Yayın No: PS-299

Atipik Mikobakteri (Mycobacterium Abscessus)'ye Bağlı Akciğer Hastalığı Tedavisinde Linezolid Kullanımı

ibrahim ortaç[1], serir özkan[1], ilker özdemir[1], can biçmen[1]

[1]S.B.Ü. Dr. Suat Seren Göğüs Hastalıkları ve Cerrahisi Eğitim Araştırma Hastanesi

ibrahim ortaç / S.B.Ü. Dr. Suat Seren Göğüs Hastalıkları ve Cerrahisi Eğitim Araştırma Hastanesi

Giriş: Mycobacterium abscessus, tüberküloz dışı mikobakteri (TDM)'lerin neden olduğu akciğer hastalıkları arasında ikinci sık görülen patojendir. bu olgumuzda mycobacterium abscessus tedavisinde Linezolid kullanımına bağlı komplikasyon olarak gelişen kemik iliği toksisitesinde linezolid dozu azaltılarak daha az komplikasyon riskiyle tedavi hedefine ulaşılabilmek amaçlandı.

Olgu: 72 yaşında erkek hasta; öksürük, balgam, hemoptizi şikayeti ile başvurdu. Yakınmaları 2 aydır mevcut. Özgeçmişinde 3 ay önce koroner arter hastalığı nedeniyle koroner arter bypass operasyonu olduğu öğrenildi. Hiç sigara içmemiş. Fizik muayenesinde vital bulguları kan basıncı: 110/70 mmHg, nabız: 78/dk, solunum sayısı: 16/dk, ateş 36.6 C. Dinlemekle sağ ac üst zonda ince ralleri mevcut. Laboratuar değerleri hgb 11.6 gr/dL, trombosit 196 bin uL, lökosit 5060 Ul, CRP 5.6 mg/L diğer rutin kan tetkikleri normaldi. Akciğer grafisinde bypass operasyonuna bağlı sütur materyalleri görüldü, aort topuzu ve sağ bronkovasküler yapılar belirgin büyümüş olarak izlendi. Sağ akciğer üst zonda retiküler dansite artışı görüldü. Toraks BT: ''Sağ akciğer üst lob apikal segmentte 2.5 cm cidarı kalın kaviter lezyon izlenmektedir. Her iki akciğer apikal kesimlerde sekel plöro-parankimal değişiklikler ve paraseptal amfizem alanları izlenmektedir. . Orta alt zonlarda fibroatelektazik dansite artımları izlendi.'' Dış merkezde balgamda ARB pozitifliği nedeniyle 2 ay standart doz anti-tbc tedavisi almış olan hasta balgam tüberküloz kültür sonucuyla tarafımıza yönlendirilmiş. Yapılan 3 balgam tüberküloz kültürlerinde mycobacterium abscessus üremesi olduğu görüldü. Kültür antibiyogramda Amikasin duyarlı, İmipenem orta duyarlı, Linezolid orta duyarlı, Sefoksıtın orta duyarlı olarak görüldü. İmipenem 500 mg 2x1, Tigesiklin 50 mg 1x1, Azitromisin 500 mg tb 1x1, Linezolid 600 mg tb 1x1 olarak tedaviye başlandı. Rutin takiplerinde trombositopeni gelişti. Plt 78 bin uL olarak görüldü. Hematoloji görüşü alındı. linezolide bağlı kemik iliği supresyonuna sekonder trombositopeni düşünüldü. Yakın hemogram takibi yapıldı. Hemoglobin 6.6 gr/dL olarak görüldü. 1 ünite Eritsosit Süspansiyonu verildi.2 ay dörtlü antibiyoterapi sonrası ilk tüberküloz balgam kültüründe üreme görülmedi. Tigesiklin ve İmipenem kesilerek tedaviye Linezolid 600 mg tb 1X1 ve Azitromisin 500 mg tb 1X1 ile devam edildi. Linezolid ve AzitromisİN tedavisİnden 1 ay sonra takiplerinde hemoglabin 5.2 olarak görüldü. 2 ünite Eritrosit Süspansiyonu verildi. Linezolid ve Azitromisin tedavisine 1 ay ara verildi. 4. ay

sonunda Linezolid ve Azitromisin tedavisind doz yarıya düşürülerek yarı doz olarak devam edildi, ek olarak Moksifloksasin 400 mg tb 1X1 olarak başlanıp üçlü antibiyoterapiye geçildi. Linezolid yarı doza düşürülmesi sonrası takiplerinde kemik iliği toksisitesine bağlı transfüzyon gerektirecek derin anemi ve/veya trombositopeni görülmedi. Üçlü antibiyoterapi sonrası 8 aylık süreçte 2 balgam tüberküloz kültür negatifliği daha görüldü. Böylelikle ilk tüberküloz kültür negatifliğinin üzerinden 1 yıl geçen hastada tedavi sonlandırıldı. Takiplerinde tüberküloz balgam kültürlerinde üreme görülmedi.

Sonuç: Sonuç olarak mycobacterium abscessus'a bağlı akciğer hastalığının tedavisinde, Linezolid kullanımına bağlı anemi ve trombositopeni gibi hematolojik komplikasyonlar açısından yakın takip gereklidir. Linezolid doz ilişkili kemik iliği toksisitesinde transfüzyon gerektiren anemi ve/veya trombositopeni gibi hematolojik komplikasyonlarının lizezolid dozu azaltılarak yönetilebileceği ve mycobacterium abscessus'a bağlı akciğer hastalığının tedavi edilebileceği görülmüştür.

Anahtar Kelimeler: Mycobacterium abscessus, linezolid, kemik iliği toksisitesi, anemi

Kaynakça

1.T.C. SAĞLIK BAKANLIĞI TÜBERKÜLOZ TANI VE TEDAVİ REHBERİ, 2019

2.8. Ulusal Mikobakteri Sempozyumu Bildiri Kitabı_asil_31_12_2024

3.TTD 26.Yıllık Kongresi Bildiri Özetleri Kitabı (2023)

Yayın No: PS-300

Certolizumab Tedavisi Altında Gelişen Primer Akciğer Tüberkülozu: Olgu Sunumu

Deniz Akyol Yaşar[1], Hacı Ahmet Bircan[1], Fatmanur Okyaltırık[1], Çelik Sümer[1]

[1]Bezmialem Vakıf Üniversitesi

Deniz Akyol Yaşar / Bezmialem Vakıf Üniversitesi

Giriş: Tüberküloz insidansının yüksek olduğu ülkelerde anti-TNF tedavi alan hastalarda tüberküloz enfeksiyonu riski belirgin olarak artmıştır. Bu, latent enfeksiyonun reaktivasyonu ya da primer enfeksiyon şeklinde olabilir. Anti-TNF tedavi altında gelişen tüberküloz sıklıkla 3 ay ile bir yıl arasında tanı alır. Burada Sertolizumab tedavisi altında kısa sürede gelişen ve atipik radyolojik tutulum gösteren primer progresif tüberküloz olgusu sunulmaktadır.

Olgu: Kırk altı yaşında erkek hasta iki haftadır akşamları yükselen ateş (> 38 0C) şikayeti nedeniyle polikliniğimize başvurdu. Bir hafta önce başlanan 2. kuşak sefalosporin ve makrolid grubu antibiyotik tedavisine rağmen ateş şikayeti devam etmişti. Hasta öksürük, balgam, hemoptizi veya kilo kaybı tanımlamıyordu. Sigara içmeyen hastanın bilinen tüberküloz geçirme öyküsü ya da temas öyküsü yoktu. Altı aydır ankilozan spondilit tanısıyla sertolizumab tedavisi alan hastanın bu tedaviden önceki Tüberkülin Deri Testi (TDT) negatif, akciğer grafisi normal olduğundan aktif tüberküloz düşünülmemiş, latent tüberküloz enfeksiyonu açısından profilaksiye gerek görülmemişti.Hastanın rutin biyokimya ve hemogram tetkikleri normal, CRP: 35.5 mg/L ve ESH:31 mm/sa olarak bulundu. Çekilen PA akciğer grafisinde sol hiler dolgunluk izlendi. (Şekil 1) Çekilen Toraks BT görüntülemelerinde paratrakeal, pretrakeal, subkarinal ve aortikoopulmoner pencere ve bilateral hiler lokalizasyonlarda multipl patolojik boyutlarda lenfadenomegaliler ile birlikte sol akciğer alt lob süperior segmentte desendan torakal aortayı çevreleyen, hilusla iştiraklı 32 x 42 mm yumuşak doku lezyonu ve çevresinde yaygın bronkopnömonik infiltrasyon görüldü. (Şekil 2) Yapılan fiberoptik bronkoskopik incelemede tüm ana bronş ve segment bronşlarının açık olduğu, mukoza değişikliğinin olmadığı görüldü. Sol alt lobdan yapılan bronş lavajının patolojik incelemesi benign sitoloji olarak rapor edildi. Nonspesifik ve fungal etkenler açısından yapılan kültürler negatif, mikobakteri kültürü ise pozitif olarak sonuçlandı. Tekrar yapılan TDT'si ise 20 mm olarak ölçüldü. Aktif akciğer tüberkülozu tanısı konarak anti-tüberküloz tedavi başlanarak hasta takibe alındı.

ŞEKİL 1

ŞEKİL 2

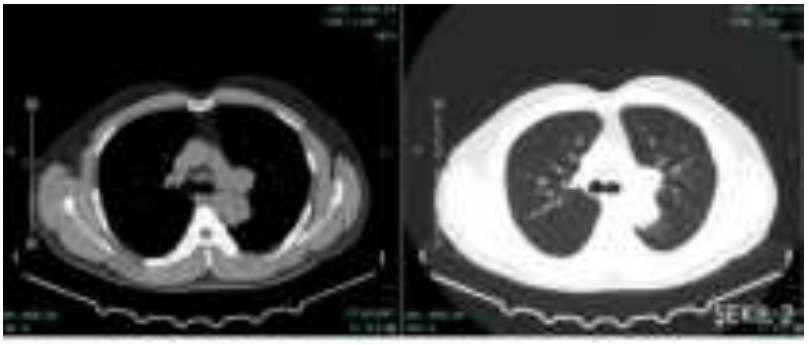

Sonuç: Tüberküloz insidansının yüksek olduğu ülkemizde anti-TNF tedavi başlanacak olan hastalar latent tüberküloz enfeksiyonu açısından taranmalı ve bu olgu sunumunda olduğu gibi anti-TNF tedavi kullanan hastalar tedavi süresince periyodik olarak aktif tüberküloz gelişimi açısından dikkatlice değerlendirilmelidir.

Anahtar Kelimeler: tüberküloz, fırsatçı enfeksiyonlar, immunsupresif hastalarda gelişen akciğer enfeksiyonları, sertolizumab, latent tüberküloz enfeksiyonu

Kaynakça

Türkiye Cumhuriyeti Sağlık Bakanlığı, Türkiye Halk Sağlığı Kurumu. Anti TNF Kullanan Hastalarda Tüberküloz Rehberi. 2016 Ankara

Yayın No: PS-301

Akciğer Tüberküloz Tanısından Pott Hastalığı Tanısına : Olgu Sunumu

Nisanur Karakaya[1], Füsun Fakılı[1], Nazan Bayram[1]

[1]Gaziantep Üniversitesi, Şahinbey Araştırma Hastanesi, Göğüs Hastalıkları Anabilim Dalı, Gaziantep, Türkiye.

Nisanur Karakaya / Gaziantep Üniversitesi, Şahinbey Araştırma Hastanesi, Göğüs Hastalıkları Anabilim Dalı, Gaziantep, Türkiye.

Giriş: Akciğer dışı tüberküloz, ülkemizde tüm hastaların yaklaşık %35'inde görülür. Tüberküloz, kemik ve eklemleri tutabilir. En çok omurga ve ağırlık taşıyan kemiklerde (diz, kalça, ayak bileği) tutulum yapar (1).Tüberküloz spondilit (Pott hastalığı) en sık alt torasik ve üst lomber bölgeyi etkiler (2). En sık görülen semptom, kas spazmı ve sertliği ile ilişkili olarak, aylar içinde şiddeti artan lokal ağrıdır (3).

Olgu: 43 yaşında kadın hasta göğüs hastalıkları polikliniğine 3 yıldır nefes darlığı, öksürük ve sarı-yeşil renkli balgam şikayeti ile başvurdu. Sistem sorgusunda aralıklı sırt ağrısı şikayeti vardı. Kilo kaybı, gece terlemesi ve iştah kaybı şikayetleri yoktu. Tüberküloz temas öyküsü yoktu. Sigara kullanmıyordu. Hastanın özgeçmişinde astım öyküsü mevcuttu. Formoterol+beklometazon ve levosetrizin+montelukast ilaçlarını kullanıyordu. Fizik muayenede genel durumu iyi, bilinci açık. Vital bulguları NB:100 TA:110/70 ATEŞ:36,3 SAT:95 (oda havası). Bilateral akciğer solunuma eşit katılıyor ve solunum sesleri olağandı. Pretibial ödem, clubbing ve eklem bulgusu yoktu. Laboratuvar testlerinde CRP:5 Sedimantasyon:91 Üre:24 Kreatin:0.93 Albumin:37 AST:17 ALT:14 WBC:6,29 Hgb:12,4 PLT:336 saptandı. Akciğer grafisinde sol akciğer orta zon periferik yerleşimli 3 cm çapında kalın cidarlı kaviter lezyon görüldü. Toraks BT'de Bilateral akciğerde olan sol akciğer alt lobda daha yoğun tomurcuklanmış ağaç paterninde buzlu cam dansiteleri izlendi. Bilateral akciğerde en büyüğü sol majör fissür komşuluğunda 65x39 mm boyutunda kaviter lezyon izlendi (Resim 1). Balgam ARB negatif gelen hastaya FOB yapıldı. Bronkoskopide vokal korddan itibaren üzeri beyaz renkli mukozadan hafif kabarık nekroze görünümde lezyonlar izlendi (Resim 2). Sol akciğer üst divizyondan bronş lavajı ve karinanın 1.5 cm üzerindeki lezyondan mukoza biyopsisi alındı. P-ANCA, c-ANCA, ANA, RF ve CCP negatifti. Bronkoskopi patolojisi 'Yoğun aktif kronik inflamasyon ve iskemik nekrotik debristen meydana gelmekte olup dar bir alanda epiteloid histiyosit topluluğu izlenmiştir. Ancak net organize bir granülom yapısı izlenememiştir.' olarak raporlandı. Hastanın bronş lavajı bakteriyel ve mantar kültüründe üreme olmadı. Bronş lavajı ARB ve PCR negatif olan hastanın Lowenstein-Jensen kültüründe üreme oldu. Antibiyogramda etambutol, izoniazid, rifampisin ve streptomisine duyarlıydı. Hastaya dörtlü anti-tüberküloz tedavi başlandı. Tedavi başlandıktan 2 hafta sonra sırt ağrısı ile beyin cerrahi

polikliniğine başvuran hastada Lomber MR'da Pott hastalığı düşünüldü (Resim 3). Kemik sintigrafisinde L5'te yükseklik kaybı ve L5-S1 intervertebral alanda belirgin dejenere görünümler izlendi. Beyin cerrahisi ile birlikte tüberküloz tedavisi sonrası görüntüleme ve lezyonda düzelme olmazsa cerrahi kararı alındı.

Resim 1

Resim 2

Resim 3

Sonuç: Akciğer tüberküloz tanısı alan hastalarda ekstrapulmoner tutulum eşlik edebilir. Bu nedenle takiplerde ekstrapulmoner semptomlar dikkatle izlenmeli ve ileri tetkik açısından değerlendirilmelidir.

Anahtar Kelimeler: Tüberküloz, Kaviter lezyon, Pott hastalığı

Kaynakça

1)Törün T. Akciğer dışı sistemlerin tüberkülozu. In Ed. Ş. Özkara, Z. Kılıçaslan. Tüberküloz. Toraks Kitapları, 2010, İstanbul: s. 329-50.

2)Donoghue HD, Lee OY, Minnikin DE, et al. Dr Granville'in mumyasında tüberküloz: Bilinen en eski Mısır mumyasının bilimsel olarak incelenmek ve tıbbi teşhis konulmak üzere moleküler olarak yeniden incelenmesi. Proc Biol Sci 2010; 277:51

3)Yao DC, Sartoris DJ. Kas-iskelet tüberkülozu. Radiol Clin Kuzey 1995; 33:679.

Yayın No: PS-302

Tüberkülozun Beklenmeyen Yüzü: Hiperkalsemi ile Klinik Karşılaşmalar

Beyza Televi[1], Tuğçe Karamustafalıoğlu[1], Demet Polat Yuluğ[1], Kağan Karamustafalıoğlu[2], Sibel Naycı[1], Eylem Sercan Özgür[1]

[1]Mersin Üniversitesi Tıp Fakültesi Hastanesi Göğüs Hastalıkları Anabilim Dalı
[2]Tarsus Devlet Hastanesi Dahiliye Anabilim Dalı

Beyza Televi / Mersin Üniversitesi Tıp Fakültesi Hastanesi Göğüs Hastalıkları Anabilim Dalı

Giriş: Hiperkalsemi , kandaki kalsiyum seviyesinin 10,5 mg/dL'nin üzerinde olmasıdır. Prevalansı genel popülasyonda %1-2 iken , tüberküloz tanısı olan hastalarda ise %8-20 arasındadır(1). Tüberkülozda granülomların kalsitriol üretimi bağırsaklardan kalsiyum emilimini, osteoklastların aktivitesini ve böbreklerden kalsiyum emilimini arttırarak serum kalsiyum düzeyini arttırabilmektedir(2). Hiperkalsemi malignitelerin en sık görülen metabolik komplikasyonudur(3). Sarkoidoz tanılı hastalarda da hiperkalsemi prevalansı %10-20 arasında değişmektedir(4). Bu olgu serisi ile Göğüs Hastalıkları kliniğimizde tüberküloz ile takip edilen ve hiperkalsemisi olan hastaların değerlendirilmesi amaçlanmıştır.

Olgu: Birinci Olgu: 46 yaşında erkek hasta nefes darlığı şikayetiyle acile başvurdu. Son altı ayda 10 kilogramdan fazla kilo kaybettiğini belirtti. 10 yıl önce tüberküloz nedeniyle tedavi aldığı, kronik hastalığı olmadığı öğrenildi. Fizik muayenesinde her iki akciğerde raller duyuldu. Toraks BT (bilgisayarlı tomografi)'de bilateral akciğer parankiminde miliyer nodüler opasiteler, orta-üst loblarda hava bronkogramları içeren buzlu cam konsolidasyon kompleksleri izlendi (Şekil 1). Laboratuvar bulgularında kalsiyum 15,48 mg/dL bulundu. Balgamda ARB(aside rezistan basil) aranması ve kültür istenen hastanın verdiği ilk balgamda ARB +4 bulunması üzerine tüberküloz tedavisi başlandı ve servise yatırıldı. Hiperkalsemi nedeniyle endokrinolojiye danışılan hastaya kemik iliği biyopsisi yapıldı, ancak malignite düşünülmedi. Tüberküloz tedavisiyle birlikte hidrasyon ve diürezi sağlandı. 33. gün sonunda kalsiyumu normal seviyeye gelen hasta önerilerle taburcu edildi. İkinci Olgu: 57 yaşında kadın hasta öksürük şikayetiyle polikliniğimize başvurdu. Fizik muayenesinde her iki akciğerde raller duyuldu. Toraks BT'de mediastende sol prevasküler alandan perihiler alana uzanan konglomere görünümde lenf nodları ile akciğer parankimlerinde interstisyel hastalıkla uyumlu bulgular izlendi. Hasta Göğüs Cerrahi polikliniğine Video Destekli Torakoskopik Cerrahi(VATS) biyopsi açısından yönlendirildi. VATS ile alınan materyalin patoloji sonucu non-nekrotizan granülom şeklinde raporlandı. Sarkoidoz ve tüberküloz araştırılan hastanın alınan 3 balgam örneğinin de tüberküloz kültüründe üreme olmadı. İdrarda kalsiyum normaldi, serum kalsiyumu ise 12 mg/dL, ACE(Angiotensin Converting Enzyme) düzeyi 50 IU/L olarak sonuçlandı. Hastaya sarkoidoz ön tanısı ile 40mg metilprednisolon tedavisi başlandı.

Tedavisinin 10. ayında gece terlemesi, kilo kaybı ve hemoptizi gelişti. Laboratuvar bulgularında mevcut hiperkalsemisi devam etmekteydi. Toraks BT'sinde sağ akciğer alt lob posterior segmentte konsolidasyon alanı ve kaviter alan gözlendi (Şekil 2A ve 2B) Alınan yeni balgam örneklerinde ARB görülmesi üzerine tüberküloz tedavisi başlandı. Tüberküloz tedavisinin 3. ayında kalsiyum değerleri normal aralıkta izlendi. Üçüncü Olgu: 64 yaşında kadın hasta memede invaziv duktal karsinom ile dört aydır takipli olduğu Tıbbi Onkoloji hekimi tarafından polikliniğimize yönlendirildi. Hastanın öksürük şikayetleri 3 aydır devam etmekte olup eşlik eden gece terlemeleri ve kilo kaybı mevcuttu. Laboratuvar bulgularında kalsiyum değeri 11,85 mg/dL, diğer değerleri normal aralıktaydı. Pozitron Emisyon Tomografisinde mediastende sağ paratrakeal ve prekarinal bölgelerde büyüğü 23x15 mm boyutlu lenf nodlarının SUVmax:6 izlendi (Şekil 3A ve 3B) , kemik metastazı gözlenmedi . Yapılan VATS işleminde alınan lenf nodu tüberküloz kültüründe mycobacterium tuberculosis üremesi sonucu hastaya tüberküloz tedavisi başlandı. Tüberküloz tedavisi ile birlikte hidrasyon ve diürezi sağlandı. Hasta tüberküloz tedavisi devam ederken 60. günde Tıbbi Onkoloji tarafından kemoterapi almaya devam etti. Tüberküloz tedavisi 6 aya tamamlanan hastada kemik metastazlarına bağlı olduğu düşünülen hiperkalsemi 11,75 mg/dL düzeylerinde devam etmektedir.

Şekil 1

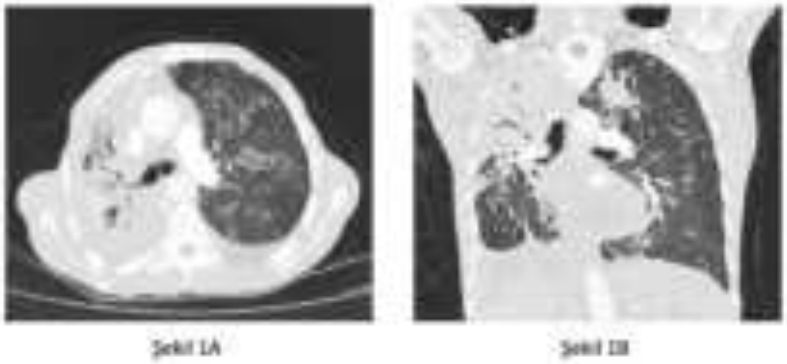

Şekil 2

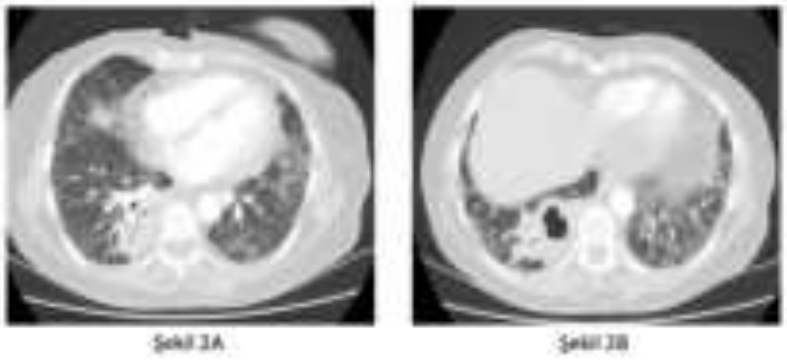

Şekil 3

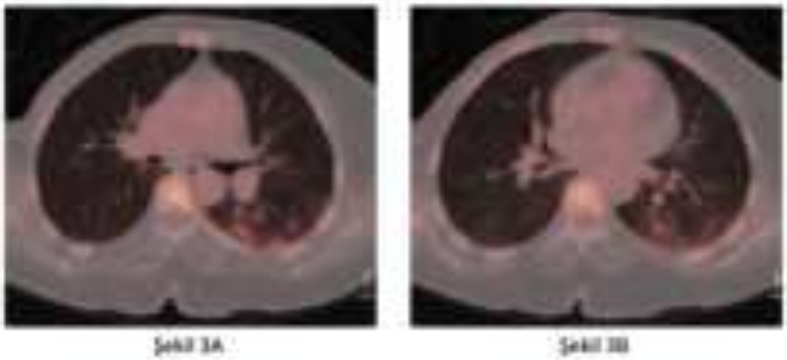

Sonuç: Literatürde tüberküloz kaynaklı hiperkalsemi nadir bir durum olarak tanımlanmakla birlikte, bu olgu serisi farklı klinik senaryoları ve tedaviye yanıtları ortaya koyarak katkı sağlamaktadır.

Anahtar Kelimeler: hiperkalsemi, tüberküloz, sarkoidoz, malignite

Kaynakça

1. Lee Goldman AIS, editor. Goldman-Cecil Medicine. 27th Edition ed: Elsevier; 2024.
2. de Brito Galvao JF, Nagode LA, Schenck PA, Chew DJ. Calcitriol, calcidiol, parathyroid hormone, and fibroblast growth factor-23 interactions in chronic kidney disease. J Vet Emerg Crit Care (San Antonio). 2013;23(2):134-62. doi: 10.1111/vec.12036. PubMed PMID: 23566108; PubMed Central PMCID: PMC3677418.
3. Stewart AF. Hypercalcemia associated with cancer. New England Journal of Medicine. 2005;352(4):373-9.

4. Gwadera Ł, Białas AJ, Iwański MA, Górski P, Piotrowski WJ. Sarcoidosis and calcium homeostasis disturbances-Do we know where we stand? Chron Respir Dis. 2019;16:1479973119878713. doi: 10.1177/1479973119878713. PubMed PMID: 31718265; PubMed Central PMCID: PMC6854763.

Yayın No: PS-303

MALİGNİTEYİ TAKLİT EDEN TÜBERKÜLOZ

Hilal Kaplan[1], SERHAT EROL[1]

[1]ANKARA ÜNİVERSİTESİ TIP FAKÜLTESİ GÖĞÜS HASTALIKLARI ANABİLİM DALI

Hilal Kaplan / ANKARA ÜNİVERSİTESİ TIP FAKÜLTESİ GÖĞÜS HASTALIKLARI ANABİLİM DALI

Giriş: Tüberküloz (TBC), klinik ve radyolojik olarak maligniteyi taklit edebilen enfeksiyöz bir hastalıktır. Özellikle immünsüprese bireylerde atipik bulgularla seyredebilir ve tanı sürecinde malignite ile ayırıcı tanısının yapılması zorunludur.Böbrek transplantasyonu sonrası hemodiyaliz tedavisi gören 59 yaşındaki bir erkek hastada, malignite şüphesiyle yapılan değerlendirme sonucunda tüberküloz tanısı konulmuş olup, bu olguyu sunmak istedik.

Olgu: 59 yaşındaki erkek hasta bulantı, kusma ve halsizlik şikâyetleriyle acil servise başvurdu. Tıbbi öyküsünde, 1991 yılında interstisyel nefrit nedeniyle böbrek yetmezliği geliştiği ve 1995'te kız kardeşinden sağ böbrek nakli yapıldığı belirtildi. Haftada iki kez hemodiyaliz tedavisi alan hastanın, son iki aydır süren karın ağrısı ve bu dönemde 8 kg kaybı olduğu öğrenildi. Acil serviste yapılan tetkiklerinde saptanan hiponatremi (Na: 125 mEq/L) nedeniyle, semptomatik olduğu da göz önünde bulundurularak hastaneye yatırıldı. Hiponatreminin etyolojisi araştırılırken uygunsuz ADH (SIADH) salınımı tespit edildi. Malignite taraması amacıyla yapılan toraks BT incelemesinde, subkarinal ve sağ hiler bölgede yumuşak doku kitlesi ile orta lobda, bunlarla devamlılık gösteren ve yaklaşık 2,5 x 3 cm boyutlarında malign görünüm sergileyen bir konsolide alan saptandı. Malignite ön tanısı ile Endobronşiyal ultrason (EBUS) ile örnekleme yapıldı." Sitolojik incelemelerde izlenen nekrotik materyal olguda ön planda TBC olasılığını düşündürmektedir," olarak raporlandı. Doku kültüründe ise Mycobacterium tuberculosis kompleks üredi. Antitüberküloz tedavi sonrası düzelme görüldü.

SAĞ HİLER YUMUŞAK DOKU KİTLESİNİN PET BT TUTULUMU

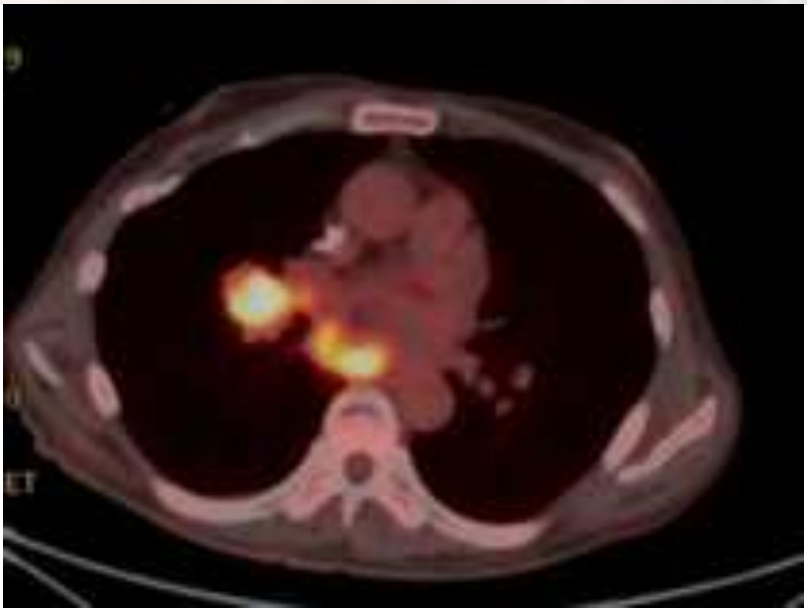

Sonuç: Tüberküloz (TBC), organ nakli yapılan hastalarda ciddi bir fırsatçı enfeksiyon olmaya devam etmektedir. Aktif TBC'yi önlemek için nakil adaylarında latent tüberküloz enfeksiyonunun (LTBI) tanınması ve tedavisi ideal olarak nakil öncesinde gerçekleştirilmelidir.

Anahtar Kelimeler: tüberküloz, profilaksi, transplantasyon, kitle

Kaynakça

Burguet L, Duvignaud A, Nguyen D, Receveur MC, Kaminski H, Pellegrin I, Rogues AM, Peuchant O, Moreau K, Merville P, Couzi L. Pulmonary tuberculosis and management of contact patients in a Department of Nephrology and Kidney Transplantation. Int J Infect Dis. 2022 Apr;117:251-257. doi: 10.1016/j.ijid.2021.05.045. Epub 2021 May 21. PMID: 34029706.

Anand M, Nayyar E, Concepcion B, Salani M, Schaefer H. Tuberculosis in kidney transplant recipients: A case series. World J Transplant. 2017 Jun 24;7(3):213-221. doi: 10.5500/wjt.v7.i3.213. PMID: 28698838; PMCID: PMC5487311.

Yayın No: PS-304

Dört Yıl Geç Tanı Konulan Fatal Seyirli Tüberküloz Olgusu

Fazilet Pürnur Parlak[1], Mehmet Kuruş[1], Mehmet Kayadelen[1], Şeref Özkara[1]

[1]Ankara Atatürk Sanatoryum Eğitim ve Araştırma Hastanesi

Fazilet Pürnur Parlak / Ankara Atatürk Sanatoryum Eğitim ve Araştırma Hastanesi

Giriş: Tüberküloz (TB), Mycobacterium tuberculosis kompleks grubu bakterilerin neden olduğu, genellikleakciğerleri etkileyen bulaşıcı bir hastalıktır. Erken teşhis ve tedavi ile tamamen iyileştirilebilen buhastalık, zamanında müdahale edilmediğinde ciddi sağlık sorunlarına yol açabilir. Geç kalınmasıdurumunda, tüberküloz basilinin bulaşması sürer, hastada da organ hasarına neden olabilir.Tüberküloza erken dönemde tanı konması ve tedavi edilmesi büyük önem taşır.

Olgu: Elli üç yaşında kadın hasta; öksürük ve ses kısıklığı şikayeti ile dış merkeze başvurmuş. Akciğergrafisinde tüberkülozdan şüphelenilerek tarafımıza yönlendirilmiş. Hastanın öksürük, ses kısıklığı,balgam, gece terlemesi, iştahsızlık, ve kilo kaybı (son 3 ayda 48 kg'dan 40 kg'a düşmüş) yakınmalarıvardı. Fizik muayenesinde vital bulguları normal, vücut kitle indeksi:15,2, akciğer sesleri doğaldı.Kronik hastalık öyküsü yoktu. Sigarayı 3 yıl önce bırakmış, 5 yıl günde 3 adet içmiş. Tüberküloz temasıyoktu. Öyküsünde 2 yıl önce sağ pnömotoraks öyküsü olduğu öğrenildi, tüp rotokostomi uygulanmış.Hasta servisimize yatırıldı. Akciğer grafisinde sağ üst zonda 31x23 mm, sol üst zonda 63x76 mmkaviteleri ve bilateral yaygın infiltrasyon görüldü. Hastanemize yatışta beyaz küre 14,8/µL,hemoglobin 6,1 g/dl, trombosit 712.000/µL, c-reaktif protein 185 mg/dl idi. Hastaya 2 ünite eritrositsüspansiyonu (ES) verildi. ES sonrası hastanın hemoglobin değeri 8,4 g/dl'ye yükseldi. Hastanınbakılan 3 balgam mikroskopisinde de aside dirençli basil (ARB) 3+ görüldü. GeneXpert ileMycobacterium tuberculosis tespit edildi, rifampisin duyarlıydı. Tedavisi, izoniyazid, rifampisin,pirazinamid, etambutol (HRZE) olarak düzenlendi. Hastanın geçmiş kayıtları incelendiğinde 4 yıl öncesol akciğer apeksinde infiltrasyon olduğu; 25 ay önce akciğer grafisinde sağda pnömotoraks, üstakciğer alanında infiltrasyon ve kavite, sol üst zonda infiltrasyon; 24 ay önce de, akciğer grafisindebilateral üst zonlarda infiltrasyon olduğu görüldü. Tedavi başlandıktan sonra hastanın klinik velaboratuvar bulgularında hızlı iyileşme görüldü. Tedavisinin evinde sürdürülmesi planlanarak taburcuedildi. Hasta, tedavi başlangıcından 43 gün sonra masif hemoptizi nedeni ile öldüğü verem savaşdispanseri tarafından haber verildi. Birkaç ay sonra annesinde akciğer tüberkülozu tanısı konuldu vetedavi edildi.

Başvuru Anında Akciğer Grafisi

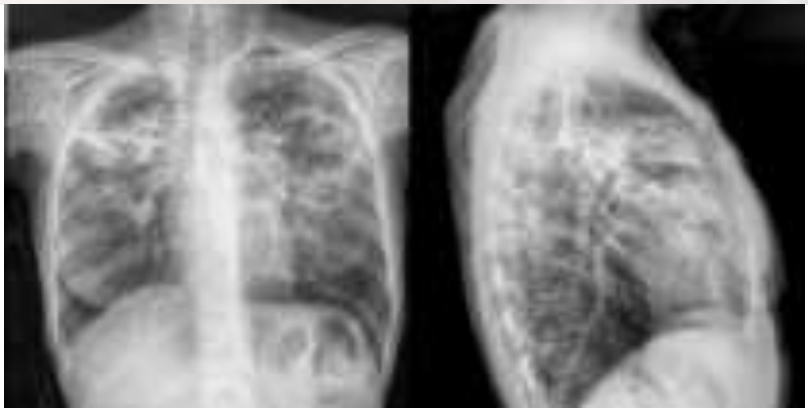

Dört Yıl önce Çekilen Akciğer Grafisi

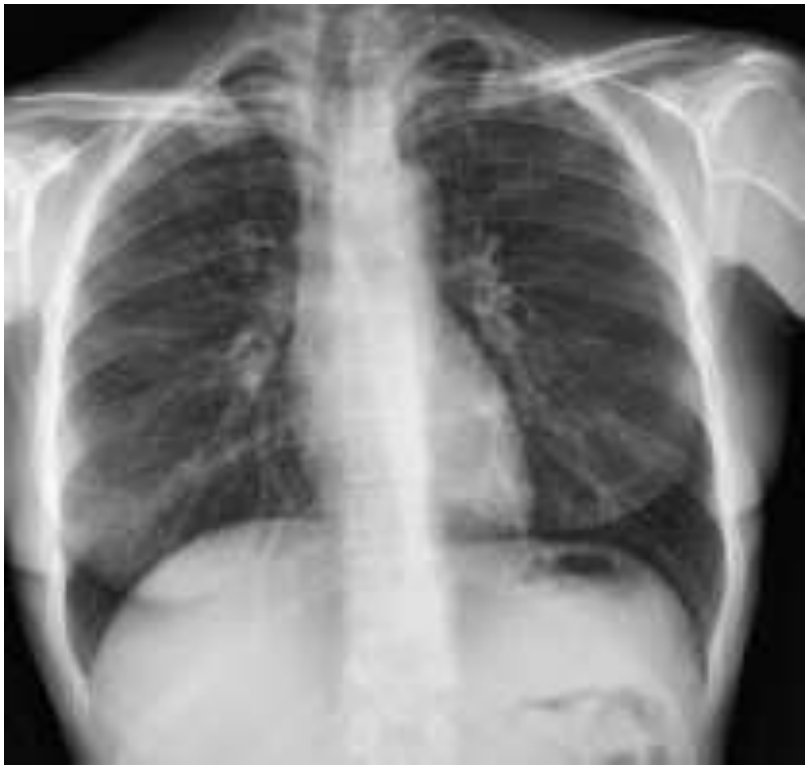

Yirmi Beş Ay Önce Çekilen Akciğer Grafisi

Sonuç: Tüberküloz tedavi edilebilir bir hastalıktır. Bu olgu, geç tanı konulması nedeniyle hastalığın ilerlemesive akciğerlerde ciddi yıkım yapmasına yol açmıştır. Masif hemoptizi, tüberkülozun yarattığı yıkımnedeniyle görülebilecek ciddi bir komplikasyondur. Bu durum, tüberkülozun zamanında tanıkonulmasının ve tedavi edilmesinin ne kadar kritik olduğunu göstermektedir. Akciğer üst alanlarındainfiltrasyon varlığında, özellikle de kavite varlığında ısrarla tüberküloz araştırılmalıdır. Bakteriyolojikolarak kanıtlanmasa da tipik tüberküloz lezyonları varlığında, antibiyotik tedavisi yararsızsa, ayırıcıtanı yaptıktan sonra tüberküloz tedavisi yapılması gerekir.

Anahtar Kelimeler: akciğer tüberkülozu, tanı gecikmesi, ölüm

Kaynakça

....

ULUSLARARASI KATILIMLI
TÜRK TORAKS DERNEĞİ
28. YILLIK KONGRESİ
TÜRK TORAKS DERNEĞİ
23-27 Nisan 2025 Susesi Luxury Resort Otel, Antalya

Yayın No: PS-305

Gaitada Moleküler Test ile Rifampisin Direnci Saptanan Akciğer Tüberkülozu Olgusu

Alpaslan AKSAKAL[1], Şeref ÖZKARA[1], Mehmet KURUŞ[1], Mehmet KAYADELEN[1]

[1]Ankara Atatürk Sanatoryum Eğitim ve Araştırma Hastanesi, Göğüs Hastalıkları

Alpaslan AKSAKAL / Ankara Atatürk Sanatoryum Eğitim ve Araştırma Hastanesi, Göğüs Hastalıkları

Giriş: Akciğer tüberkülozu tanısı, mikrobiyolojik ya da klinik olarak konulabilir. Mikrobiyolojik tanıda klinik örneklerde mikroskopi ve kültür kullanılırken son yıllarda moleküler testler önemli bir yer edinmiştir. Akciğer tüberkülozu tanısında kullanılan klinik örnekler, balgam, uyarılmış balgam, bronş lavajı, açlık mide suyu, biyopsi örneği olabilir. Son yıllarda gaita örneği, dil sürüntüsü, idrar, kan gibi örneklerden de basil saptama çalışmaları yapılmaktadır. Bu çalışmada, moleküler yöntemle tanı konulan, gaitada moleküler yöntemle de rifampisin direnci saptanan bir olgu sunulmuştur.

Olgu: Kırk bir yaşında erkek hastanın yatışı yapıldı. Yaklaşık 6 aydır olan öksürük, nefes darlığı, halsizlik, iştahsızlık, gece terlemesi, 3 ayda 85'den 47 kg'a zayıflama yakınmaları ile ile başvurduğu dahiliye uzmanı, hastayı verem savaşı dispanserine sevk etmiş. Klinik ve radyolojik bulgularla akciğer tüberkülozu tanısı konularak tedavi başlanmış. Tedavide izoniyazid, rifampisin, pirazinamid ve etambutol (HRZE) verilmiş. Kırk sekiz gün tedaviden sonra geçmeyen ishal yakınması nedeniyle hastanemize sevk edilmiş. Hastaneye yattığında, tüberküloz tedavisini düzenli aldığı öğrenildi; tedavi ile öksürüğü, balgamı, terlemesi, halsizliği azalmış; nefes darlığı, iştahsızlığı artmış; kilosu aynı kalmış. 3 aydır ishali var. Günde 2, 3 kez iken tüberküloz tedavisi ile günde 4 kez olmaya başlamış, sulu imiş. Hastane yatışında bronş lavajında 3 kez mikroskopla ARB negatif bulundu, 1 kez Xpert Ultra pozitif ve rifampisin duyarlı bulundu. HRZE tedavisi sürdürüldü. İshal etyolojisi için gaita direkt mikroskopisi ve kültüründe patojen tespit edilmedi. Üst abdomen USG normal bulundu. Gastroenteroloji bölümünün bir önerisi olmadı. Toplam 3 ay HRZE tedavisi ile ishal dışında bütün yakınmaları düzeldi ve 5 kg aldı. Hastanın yatışından 40 gün sonra, bir araştırma projesi için yapılan gaita Xpert testinde tüberküloz basili saptandı ve rifampisin direnci görüldü. Hastaya rifampisin direnci nedeniyle minör tüberküloz tedavisi başlandı (amikasin, moksifloksasin, PAS, protiyonamid, sikloserin). Minör tedavi ile bir ayda 9 kg daha aldı. Bütün semptomları kayboldu. İlaç dozları yeniden düzenlendi. Minör tedavinin, beşinci ayı tamamlandı, başarı ile sürüyor. Hastanın akciğer filmleri Şekil 1'de gösterilmiştir.

A

Tedavi öncesi

B

HRZE tedavisinin 2. ayı

C

Minör tedavinin 2. ayı

Sonuç: Akciğer tüberkülozu tanısında en yaygın kullanılan yöntemler mikroskopi, kültür ve moleküler testlerdir. Sık kullanılan örnekler; balgam, uyarılmış balgam, bronş lavajı, açlık mide suyu, biyopsi örneğidir. Son yıllarda gaita örneği, dil sürüntüsü, idrar, kan gibi örneklerden de basil saptama çalışmaları yapılmaktadır. Balgam çıkaramayan hastamızdan bronş lavajı ve gaitada yapılan moleküler testlerle son tanı konulmuştur. Bu hastada, başlangıçta, semptomları ve radyolojik bulguları ile tanı konulmuştur. Klinik tanının bu hastada, erken tedavi açısından değeri büyüktür. Bronkoskopla alınan bronş lavajlarında da mikroskopi ve kültürler tüberküloz için negatif bulunurken, Xpert ile yapılan tetkiklerde hem tüberküloz basili gösterilmiş, hem de rifampisin direnci varlığı saptanmıştır. Bu sayede, hastaya başarısı garantili bir tedavi verilmiştir. Burada ilginç olan nokta, akciğer tüberkülozlu hastada tüberküloz basilinin gaitada gösterilmesi ve rifampisin direncinin de gaitanın moleküler tetkiki ile saptanmasıdır. Sonuç olarak, tüberküloz tanısında klasik örneklerin yetersiz kaldığı durumlarda dil sürüntüsü ve gaita örneklerinde ARB ve Xpert testlerinin uygulanması, erken tanı ve tedaviye başlanması açısından hayati önem

taşıyabilir. Bu vaka, alternatif örneklerin kullanılmasının önemini vurgulamaktadır. Bu örneklerin kullanımı ve kullanım koşulları konusunda bilimsel araştırmalar gereklidir.

Anahtar Kelimeler: Mycobacterium tuberculosis, polimeraz zincir reaksiyonu, aside dirençli basil, dışkı testi ile direnç tespiti

Kaynakça

1. Kesarwani V, Singh NP, Kashyap B, Kumar A. Detection of *Mycobacterium tuberculosis* on stool specimens by PCR among patients with pulmonary tuberculosis. J Family Med Prim Care. 2022 Jan;11(1):97-101. doi: 10.4103/jfmpc.jfmpc_584_21. Epub 2022 Jan 31. PMID: 35309666; PMCID: PMC8930129.

2. Mesman AW, Rodriguez C, Ager E, Coit J, Trevisi L, Franke MF. Diagnostic accuracy of molecular detection of Mycobacterium tuberculosis in pediatric stool samples: A systematic review and meta-analysis. Tuberculosis (Edinb). 2019 Dec;119:101878. doi: 10.1016/j.tube.2019.101878. Epub 2019 Oct 23. PMID: 31670064; PMCID: PMC6914260.

3. Koch A, Mizrahi V. Mycobacterium tuberculosis. Trends Microbiol. 2018 Jun;26(6):555-556. doi: 10.1016/j.tim.2018.02.012. Epub 2018 Mar 23. PMID: 29580884.

Yayın No: PS-306

İnterstisyel Akciğer Parankiminin Tüberküloza Giden Zorlu Yolculuğu, Bir olgu.

Fikret Kurhan[1]

[1]Merkezefendi Devlet Hastanesi , Manisa

Fikret Kurhan / Merkezefendi Devlet Hastanesi , Manisa

Giriş: Tüberküloz hastalığı,Mycobacterium tuberculosis kompleks basilleri tarafından oluşturulur.Tüberküloz enfeksiyonu,latent TB enfeksiyonu olarak da adlandırılır.Burada interstisyel akciğer hastalığı ve granülomatöz akciğer hastalığı tanıları ile uzun süreli kortikosteroid ve immün baskılayıcı tedavi alan 67 yaşında kadın hastada gelişen akciğer TB olgusunu sunacağız.

Olgu: 67 yaş kadın,ev hanımı,sigara öyküsü yok,özgeçmişte HT dışında hastalığı yok,2022'de efor dispnesi ile başvurmuş,her iki hemitoraks bazallerde ince raller,Toraks Bt'de her iki hemitoraksta interlobüler septal kalınlaşmalar,milimetrik atelektaziler vardı.İnterstisyel akciğer hastalığı ön tanısı ile ileri merkeze yönlendirilen hasta CO difüzyonunda azalma,Toraks bt'de interlobüler septal kalınlaşmalar,subplevral retikülasyon,her iki akciğer subplevral traksiyon bronşektazileri ile olağan interstisyel pnömoni paterninde IPF tanısı konularak pirfenidon başlanmış.2023'te her iki hemitoraks alt zonlarda manşon raller, oksijen saturasyonu %96,Sft'de fev1 :%58 fvc: %48 fev1/fvc :%94 restriktif patern idi.Toraks Bt'de parankim bulgularında artış vardı.Eko'da EF %60,Pabs :40mmHg, SpO2% 85'ti.USOT verildi.Pirfenidon tedavisi 4.ayda progresyon, proteinüri ve kreatinin artışı nedeni ile sonlandırıldı.Mediastinal LAP ile hasta ebus için ileri merkeze yönlendirildi.Patolojisi non kazeifiye granülom olarak raporlanmış,sarkoidoz düşünülerek 32 mg metil prednizolon başlanmış 8 mg ile devam edilmiş.2024'te progresyon olması üzerine romatolojide steroide yanıtın yetersiz olması nedeni ile 48 mg metilprednizolon,1 gr mikofenolat mofetil ,tolere edemeyince 100 mg azatioprin başlanmış ancak GIS yan etki nedeni ile ilacı bırakmış.LTBİ tedavisini 4 ay almış.Metilprednizolon 8 mg ile takipte iken ateş,öksürük ,nefes darlığı ile başvuran hastanın Toraks Bt'de parankimde yaygın septal kalınlık artışı,bazallerde tübüler dilatasyon ve sol akciğer üst lob hiler kistik kaviter alan vardı. İnfeksiyöz belirteçlerinde (Crp :76 mg /L,Wbc:14410 k/uLNeu:%82) artış vardı. Balgam Arb negatifti.Kan biyokimyasında üre :60 mg/dl kreatinin 1,40 mg /dl olarak üremik tablosu da olan hastaya seftriakson başlandı.14 gün tedavi ile infeksiyöz belirteçlerinde(wbc 7370 K/uL,Crp:7,4mg/L) gerileme izlendi.Kontrolde ateş yüksekliği, artan öksürük ve nefes darlığı ile 2025'te başka bir 3 . basamak hastanede bronş lavajında arb negatif, naat mikobakteri pcr pozitif olarak sonuçlanmış.Akciğer Tb tedavisi için Verem Savaş Dispanserine yönlendirilmiş.Bulantı kusmaları

ile oral alımı kısıtlı,evde oksijen tedavisine rağmen desatüre olması ile başvurdu.Oksijen inhalasyonu 8-10 lt'den açıldı.Wbc:10310 K/uL,Hb:11,4g/dL,Plt:137K/dL,üre:77mg/dL,kreatinin:1,83mg/dL,Egfr:28 ml/dk ,Alt: 16 u/L Ast: 13 u/L ,Crp:238 mg/L idi.Kreatinin klirensi 30 ml/dk dan az olması üzerine iki ay günlük izoniyazid ve rifampisin,haftada üç gün ethambutol ve pirazinamid başlandı(1).Bronkospazm ve interstisyel paternde de artış nedeni ile 20 mg metilprednizolon verildi.Beslenme palyasyonu sağlandı.Tedavinin 15.günü orali açık,bulantı kusması yoktu.Yatarak izleme devam ediliyor.

Sonuç: İmmünsüpresif tedaviler mikobakteriyel hastalık riskini artırır(2).TDT ile 5 mm üzeri ya da İGST pozitifliği olan olgulara,bağışıklığı baskılayıcı tedavi adayı kişilerde,uzun süreli yüksek doz (15 mg /kg) steroid kullanımı öncesinde,anti- TNF kullanmadan önce,kronik böbrek yetmezliği olanlarda ilk tercih öneri 9 ay INH'dır.İzlem sırasında aktif TB gelişen hastalarda immünsüpresif tedavi sonlandırılmalı ve aktif TB tedavisi uygulanmalıdır.İmmünsüpresif kesilen olgularda inflamatuvar yanıt sendromunun bir parçası olarak başlangıçta paradoksal olarak kötüleşme olabilir.Böyle bir durumda kortikosteroidlerin faydalı etkisi gösterilmiştir(3).Ancak akciğer tüberkülozunda ek kortikosteroid tedavisini plaseboyla karşılaştırırken, mortalitede azalma veya kalıcı iyileşme gösteren yüksek kaliteli bir kanıt olmadığı sonucuna varılabilir.Olgumuzda öne çıkan bir konu da interstisyel ve granülomatöz hastalıkların multidisipliner yaklaşım gerektirdiği , buna dayanarak deneyimli özelleşmiş merkezlerin oluşturularak hastalara tanı tedavi yaklaşımının multidisipliner konseylerde belirlenmesinin gerekliliğidir.

Anahtar Kelimeler: immünsüpresif, sarkoidoz, interstisyel, tüberküloz, granülomatöz

Kaynakça

1-Tüberküloz Tanı ve Tedavi Rehberi ISBN: 978-975-590-717-8 Sağlık Bakanlığı

2-Immunsupressive Patients and Tuberculosis*,Fatma Sırmatel,Enfeksiyon Hastalıkları ve Klinik Mikrobiyoloji AD, Abant İzzet Baysal Üniversitesi Tıp Fakültesi,*Turkiye Klinikleri J Inf Dis-Special Topics. 2011;4(2):65-70-Rivoisy C, 3-Nicolas N, Mariette X, et al. Clinical features and risk factors of paradoxical aggravation of tuberculosis after anti-TNF-alpha withdrawal. A case-control study. European Society of Clinical Microbiology and Infectious Diseases 2012.Oral presentation O227.

Yayın No: PS-307

Tüberkülozda Bronkojen Yayılım: Bir Olgu İle

Selda Karahan Karagöz[1], Mehmet Kuruş[1], Mehmet Kayadelen[1], Şeref Özkara[1]

[1]Ankara Atatürk Sanatoryum Eğitim Araştırma Hastanesi, Göğüs Hastalıkları Bölümü

Selda Karahan Karagöz / Ankara Atatürk Sanatoryum Eğitim Araştırma Hastanesi, Göğüs Hastalıkları Bölümü

Giriş: Tüberküloz, Mycobacterium tuberculosis (MTB) tarafından oluşturulan, hem akciğerleri hem de diğer organları tutabilen bulaşıcı bir hastalıktır. Tüberkülozun akciğer içinde yayılma yollarından biri bronkojen yayılım olup, hastalığın ilerlemesi ve bulaşıcılığında önemli bir rol oynar. Bu çalışmada, geç tanı konulan ve bu arada bronkojenik yayılımın gelişimini gösteren bir olguyu sunmayı amaçladık.

Olgu: 70 yaşında erkek hasta, tüberküloz tedavisi devam ederken hastanemize yatırıldı. Hastanın film ve bilgisayarlı tomografi (BT) bulguları e-nabız ve hastane sisteminden alındı (Şekil 1 ve Şekil 2).•12 Şubat 2024'de çekilen toraks bilgisayarlı tomografide (BT'de) yaygın amfizem, sağ akciğer üst lobda hacim kaybı, apikalde hava sıvı seviyesi içeren düzensiz, kalın duvarlı kavite ve konsolidasyon izlenerek pnömoni ön tanısı ile moksifloksasin ve 16 mg metilprednizolon başlanmış. •25 Mart 2024'de toraks BT'de kavitenin çapında artış yanında akciğer alt alanlarında küçük yuvarlak opasiteler ortaya çıkıyor. Tedavide moksifloksasin, azitromisin ve 2 kez metilprednizolon reçete edilmiş. Tüberküloz ve malignite düşünülmüş. Bir kez alınan aside dirençli basil (ARB) negatif gelmiş. Video yardımlı toraks cerrahisi (VATS) ve bronkoalveolar lavaj (BAL) yapılmış. Patoloji sonucu ''granülomatöz inflamasyon'' olarak raporlanmış. BAL'da ARB pozitif saptanmış. MTB üremesi olmuş. •1 Nisan 2024 tarihli toraks BT'de kavite çapında artış, alt alanlardaki nodüllerde infiltrasyona benzer değişimler izlendi. İzoniyazid (H), rifampisin (R), pirazinamid (Z), etambutol (E) başlanmış. Hastanın takibinde akut faz reaktanları yüksek seyretmesi üzerine 28 Mayıs 2024 tarihinde tarafımıza yönlendirilmiş. •28 Mayıs 2024 tarihli toraks BT ile sağ üst lopta kaviteli alanın hacim kaybına uğradığı ve alt akciğer alanlarında infiltrasyonların oluştuğu görüldü. Hastanemize yatışında öksürük, halsizlik ve ateş şikayetleri devam ediyordu. 1 yılda 14 kg kaybı olmuş. Özgeçmişinde ek hastalığı yoktu. Sigarayı 50 paket-yıl kullanmıştı. Akut faz reaktanları yüksek, böbrek fonksiyon testleri sınırda bozulmuş görüldü. 30 Mayıs 2024, ilaç duyarlılık testinde (İDT'de) HE dirençli saptandı, tedavi değiştirildi: E kesildi; HRZ, moksifloksasin (Moks), linezolid (LNZ), klofazimin (KLF), sikloserin (CYC) ve apikobal başlandı. Hastanın halüsinasyonları olması üzerine CYC kesildi. Yeni tedavinin birinci ayında bulantı kusma nedeniyle yatırıldı. İdame tedaviye geçildi: Moks, LNZ, KLF. Moks yerine

Levofloksasin (Lev) başlandı. Takipte miyelosupresyon gelişince LNZ kesildi. Rifampisin başlandı. Başarı şekilde süren tedavinin 12 aya tamamlanması planlandı.

Şekil1

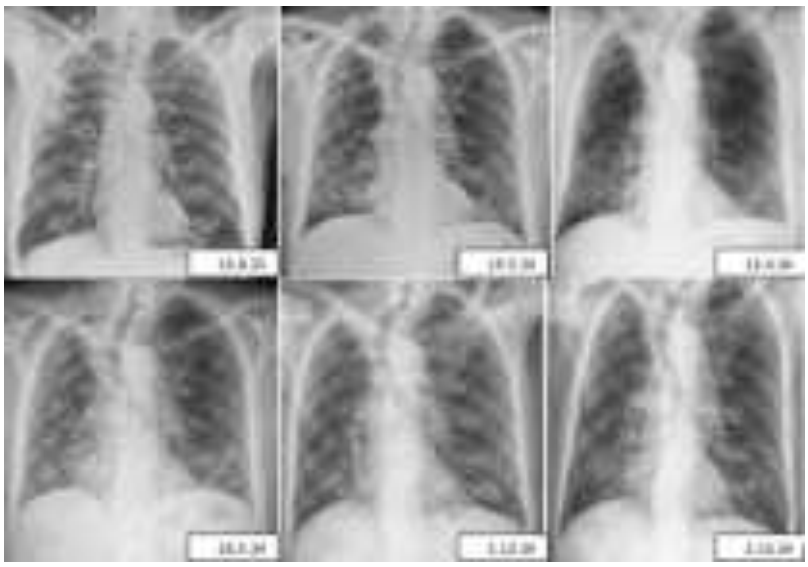

Hastanın yıllara göre posteroanterior akciğer grafileri

Şekil 2

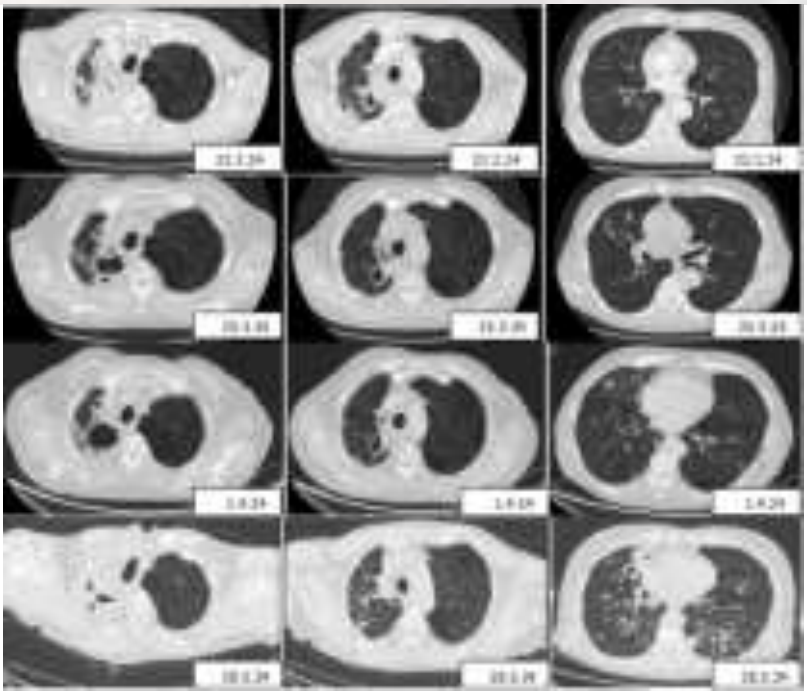

Hastanın yıllara göre Toraks BT aksiyel kesitleri (Bronkojen yayılım aşamaları)

Sonuç: Bu olgu, geç tanı konulan tüberküloz hastasında kavite oluştuktan sonra gelişen bronkojenik yayılımı tipik şekilde göstermektedir. Geç tanı konulan dönemde antibiyotikler ve kortikosteroidlerin kullanıldığı görüyoruz. Bu ilaçlar tüberküloz hastalığının ilerlemesini engellememiştir. E-nabız sistemin varlığı da geçmiş BT'leri görme olanağı sağlamıştır. Kavite açıldıktan sonra bronşiyal yolla alt akciğer alanlarına yayılan sekresyonlar, önce nodüler, sonra infiltratif lezyonların oluşumuna neden olmuştur. Bu hastalığın akciğerdeki yayılımı birkaç ay içinde olmuştur. TB tanı gecikmelerinin önlenmesi gerekir. Bunun için hekimlerin tüberküloz konusunda farkındalığı artırılmalıdır. Üst akciğer alanlarında antibiyotikle düzelmeyen infiltrasyon, konsolidasyon, kavitelerde tüberküloz düşünülmelidir. Granülomatöz inflamasyon ve MTB üremesi sonrası kesin tüberküloz tanısı konulmuş ve uygun anti-tüberküloz tedavi rejimi başlanmıştır. Tedavide ilaç direnci ve yan etkiler önemli olmuştur, fakat başarılı bir şekilde sürdürülmüştür.

Anahtar Kelimeler: Akciğer tüberküloz, bronkojenik yayılım, ilaç direnci

Kaynakça

Im JG, Itoh H, Han MC. CT of pulmonary tuberculosis. Semin Ultrasound CT MR. 1995 Oct;16(5):420-34.

Yayın No: PS-308

ATİPİK AKCİĞER VE EKSTRAPULMONER TUTULUM YAPAN STİLL TANILI GENÇ MİLİER TÜBERKÜLOZ HASTASI

Muhammed Enes ÜNLÜ[1], Emine Özsarı[1]

[1]Bolu Abant İzzet Baysal Üniversitesi Eğitim Araştırma Hastanesi

Muhammed Enes ÜNLÜ / Bolu Abant İzzet Baysal Üniversitesi Eğitim Araştırma Hastanesi

Giriş: Tüberküloz lezyonu içerisindeki veya çevresindeki kan damarlarının hasarlanması sonucu kana karışan basilinin kan yoluyla yayılması sonucu oluşur. En sık dalak, karaciğer, akciğerler tutulur. Kemik iliği, böbrekler, santral sinir sistemi, böbreküstü bezi ve periton tutulabilir (1). Her iki akciğerde bilateral yaygın olarak dağılmış, çok küçük ve birbirinden ayrı yaklaşık 1 mm büyüklüğündeki nodüllerden oluşur (2). Genellikle primer infeksiyondan 6 ay sonra ortaya çıkar. Üç yaş altı çocuklarda, yaşlılarda ve immünsüprese kişilerde daha sık rastlanır (3,4). Akciğerde hastalığın yerleşmesiyle, radyolojik olarak görülebilir hale gelmesi arasında 6 hafta veya daha fazla bir süre vardır(3).

Olgu: 51 yaş kadın hasta. Ev hanımı. 5 ay önce Still tanısı konmuş olup prednol plequanil kolşisin metotreksat ve rantudil kullanmaktaydı. Hasta 1 haftadır artan nefes darlığı öksürük ve halsizlik tariflemekteydi. Balgam, göğüs ağrısı ve hemoptizisi yoktu. Muayene sırasında oda havası satürasyon %86-88, nabzı 130 atım/dk tansiyon 14/8 ateş 36,8 izlendi. Solunum muayenesinde akciğer seslerinde bilateral doğal işitilmiş olup patolojik ses işitilmedi. Lab: crp: 4 ferritin: 327 wbc: 2,8 neu: 2,4 lym: 0,35 hgb: 10,7 plt: 155. Arter kan gazında spo2:93 po2:60 ph:7,5 pco2:31 hco3:24 izlendi. Hastanın güncel tomografisi yakın zamanlı dış merkez tomografileri ile karşılaştırıldığında bilateral tüm loblarda yaygın nodüler görüntüde progresyon izlendi. Nodüllerin boyutu artmış ve kimisinin boyutu >3 mm izlenmekteydi. Aynı zamanda meme, pankreas ve karaciğer dokusunda lezyonlar izlendi. Hastaya milier tüberküloz? metastaz? fırsatçı enfeksiyonlar? ayırıcı tanılarıyla bronkoalveolar lavaj yapıldı. Yayma teksif kültürler ve sitoloji gönderildi. Hastada oksijen ihtiyacının artması ve kliniğin giderek progrese seyretmesi üzerine kültür sonuçları beklenmeden tüberküloz dörtlü tedavisine başlandı. Hasta ilerleyen süreçte entübe edilerek izole 3. basamak yoğun bakım ünitesinde devredildi. Yoğun bakıma devredikten sonra görülen tomografide bilateral efüzyon nodül boyutlarında artış ve birleşme eğilimi izlendi Hastanın mikobakteri kültüründe m. tüberculosis complex üremesi izlendi ve hasta milier tüberküloz kabul edildi. Hasta verilen tedaviden fayda göremedi ve ex oldu.

En son görülen Toraks Bt

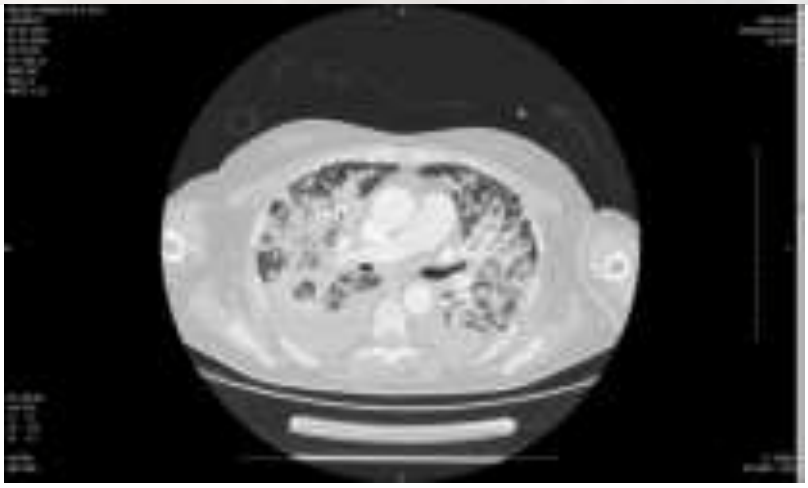

Sonuç: Milier tüberküloz toraks tomografisinde daha çok bileteral yaygın <1 milimetre, hastalığın adını aldığı darı benzeri nodüller şeklinde izlenir. Ancak bu hastada kimisi >3 mm boyutlu yaygın nodüller izlenmekte olup meme ve pankreasta lezyonlar görülen immunsuprese hastada ek ayırıcı patolojileri akla getirmekteydi. Milier tüberkülozda her zaman tipik tutulum beklememek ve hastanın tedavisine erkenden başlanması gerekmektedir.

Anahtar Kelimeler: milier, tüberküloz, still

Kaynakça

Kaynakça

1. Mert A. Miliyer tüberküloz. In Ed. Ş. Özkara, Z. Kılıçaslan. Tüberküloz. Toraks Kitapları, 2010, İstanbul: s. 298-312.

2. Bayındır Ü. Akciğer tüberkülozunun radyolojisi. Kocabaş A (editör). Tüberküloz Kliniği ve Kontrolü. 1. Basım. Adana: Çukurova Üniversitesi Basımevi, 1991: 224-5.

3. Seaton A. Clinical features of tuberculosis (chapter 14). In: Seaton A, Seaton D, Leitch AG (eds). Crafton and Douglas's Respiratory Disease. 4th ed. Blackwell Scientific Pub International Ed, 1989: 400-

4. 3. Oymak FS. Tüberkülozun klinik belirtileri ve bulguları. İnfeksiyon Hastalıkları Serisi 2001; 4: 24-9.

Yayın No: PS-311

ADALİMUMABA BAĞLI TÜBERKÜLOZ PLÖREZİSİ: NADİR BİR OLGU

Yeşim Polat[1], Elif İrem Engür[1], Mustafa Ersözlü[1], Serhat Erol[1], Elif Şen[1]

[1]ANKARA ÜNİVERSİTESİ TIP FAKÜLTESİ GÖĞÜS HASTALIKLARI

Yeşim Polat / ANKARA ÜNİVERSİTESİ TIP FAKÜLTESİ GÖĞÜS HASTALIKLARI

Giriş: Birçok inflamatuar hastalığın tedavisinde kullanılan Tümör Nekroz Faktörü-Alfa (TNF-alfa) inhibitörlerinin birçok yan etkisi de mevcuttur. Enfektif yan etkileri yaygın bakteriyel enfeksiyonlardan fırsatçı mikroorganizmaların neden olduğu daha ciddi enfeksiyonlara kadar geniş bir yelpazede karşımıza çıkabilmektedir. Biyolojik ajan tedavileri içinde TNF-alfa inhibitörleri kullanımının latent tüberküloz enfeksiyonu olan hastalarda tüberküloz reaktivasyon riskini arttırdığı bilinmektedir. Adalimumab tedavisi altında reaktive tüberküloz sıklıkla akciğer tüberkülozu olarak prezente olurken tüberküloz plörezi daha nadir olarak görülmektedir.

Olgu: 80 yaşında kadın hasta, bilinen romatoid artrit, kronik böbrek yetmezliği, hipotiroidi, aterosklerotik kalp hastalığı, atriyal fibrilasyon, hipertansiyon, osteoporoz tanıları mevcut. Plevral efüzyon olması nedeniyle tarafımıza yönlendirilmiş. Torasentez yapılmış ve eksüda vasfında değerlendirilmiş. Kültür, ARB(Aside dirençli boyama) ve sitoloji tetkikleri negatif olarak sonuçlanmış, kesin tanı elde edilememiş. Takibinde 1,5 aydır mMRC2 düzeyinde dispne, kuru öksürük, kilo kaybı, iştahsızlık şikayetleriyle yeniden tarafımıza başvurdu. Romatoid artrit için adalimumab ve hidroksiklorokin kullanmaktaydı. Fizik muayenesinde solunum sesleri derinden gelmekteydi. Oda havasında parmak ucu satürasyonu %92 idi. Arter kan gazında hipokapnisi vardı. Laboratuvar testlerinde akut faz reaktanlarında ılımlı artış, lenfopeni saptandı. D-dimer:738 ng/ml NtProBNP:628 pg/ml görüldü. Toraks bilgisayarlı tomografide (BT) sağ hemitoraksta 9.5 cm'e ulaşan plevral efüzyon ve plevral kalınlaşma görüldü. Tek taraflı sıvı görülmesi nedeniyle torasentez ile 10 cc seröz görünümde mayi örneklendi ve kapalı plevra biyopsisi yapıldı. Plevra biyopsi patolojisi odaksal mezotel hücre hiperplazisi bulunduran kronik nonspesifik enflamasyon bulguları gösteren fibroadipodokular şeklinde raporlandı. Takiplerinde hemoglobin düşüşü görülen ve ek kanama odağı olmayan hastaya kontrol toraks BT incelemesi ile işleme sekonder hemotoraks ön tanısıyla göğüs tüpü uygulandı. Tekrarlanan plevral sıvı örneklerinde eksüda vasfında olan sıvının hematokrit laboratuvarda çalışılamaması, hastanın hemodinamisinin stabil olması, örneğin yayma incelemesi ve makroskobik görüntüsünün uyumlu olmaması nedeniyle hemotoraks ön planda düşünülmedi. Üç kez tekrarlanan plevral sıvı ARB incelemesi negatif saptanırken son örnek mikobakteri kültüründe mycobacterium tuberculosis complex üredi. Adalimumaba bağlı tüberkloz plörezisi tanısı konulan hastanın tedavisi düzenlendi.

Yatış Akciğer Grafisi

Toraks Bilgisayarlı Tomografisi

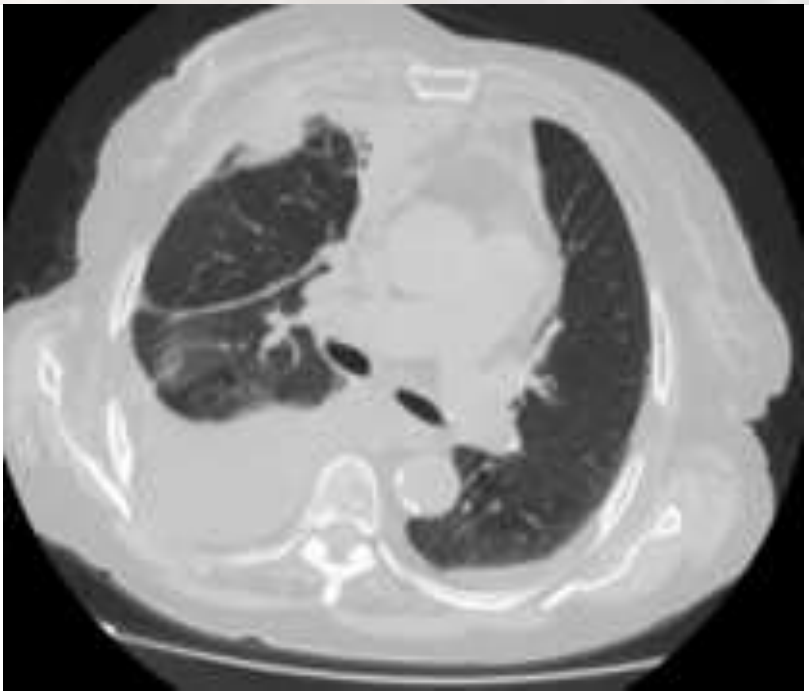

Kontrol Toraks Bilgisayarlı Tomografisi

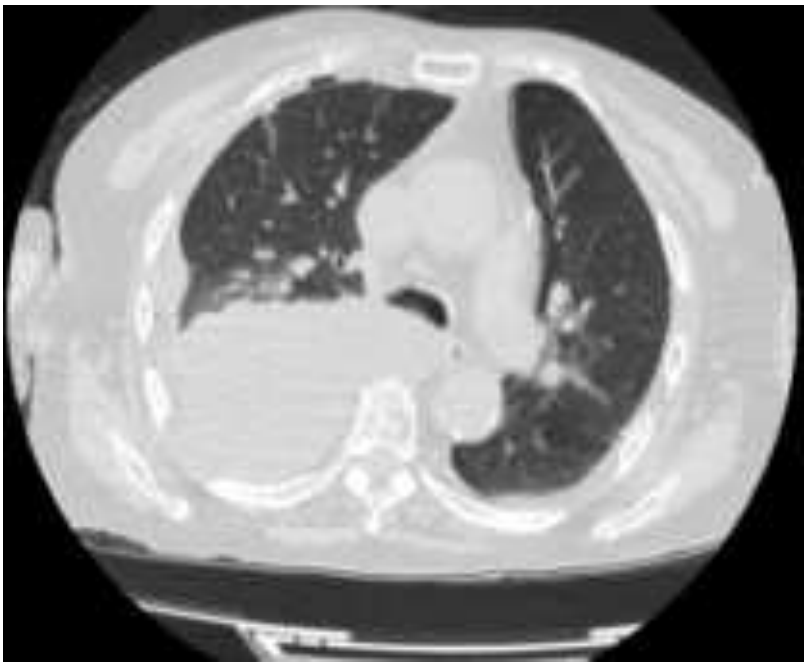

Torasentez Örnek Sonuçları

07/08/24 Torasentez:	Plevra Sıvısında LDH:190 Biyokimya LDH:195	Plevra Sıvısında Albümin:30.5 Biyokimyada Albümin:41.1	Plevra Sıvısında Glukoz:87 Biyokimyada Glukoz :86	Plevra Sıvısında Protein:45.3 Biyokimyada Protein :63.4	ADA:33	Tüberküloz kültür:üreme olmadı,arb:negatif.	Sitoloji:malignite yönünden negatif.
28/08/24 Torasentez:	Plevra Sıvısında LDH:181 Biyokimya LDH:156	Plevra Sıvısında Albümin:29.9 Biyokimyada Albümin:33.3	Plevra Sıvısında Glukoz:95 Biyokimyada Glukoz:109	Plevra Sıvısında Protein:46 Biyokimyada Protein:53.2		Tüberküloz kültür:üreme olmadı,arb:negatif.	Sitoloji:malignite yönünden negatif.
29/08/24 Plevra Sıvısı(Göğüs Tüpü Takıldı)	Plevra Sıvısında LDH:262 Biyokimya LDH:150	Plevra Sıvısında Albümin:27.2 Biyokimyada Albümin:32.3	Plevra Sıvısında Glukoz:96 Biyokimyada Glukoz:90	Plevra Sıvısında Protein:42.6 Biyokimyada Protein:52.9		Tüberküloz kültür:mycobacterium tuberculosis complex üredi, arb:negatif.	

Sonuç: Biyolojik ajanlar ile tedavi alacak hastalar immünsupresif tedavi öncesi mutlaka hem tüberküloz hem tüberküloz dışı mikobakteriler açısından değerlendirilmelidir. Tarama algoritması tüberküloz için risk faktörü olup olmamasına göre değişmekle beraber hastanın epidemiyolojik, klinik özellikleri, fizik muayenesi, akciğer grafisini içermeli; latent tüberküloz açısından interferon gama salınım testi ya da tüberkülin deri testi yapılmalıdır. Biyolojik ajan öncesi profilaktik tedavi alan hastalarda süreç içerisinde tüberküloz hastalığı gelişme riski azalmaktadır. Ayrıca bu vaka

örneğinde tek taraflı plevral efüzyon ayırıcı tanısında neoplastik hastalıklar, romatoid artrite sekonder efüzyon ve pulmoner tromboemboli gibi durumlar da akılda bulundurulmalıdır.

Anahtar Kelimeler: Adalimumab, Tüberküloz, Plevral efüzyon

Kaynakça

Ciccarelli, F., Stagi, L., Ludovici, S., Ricciuti, F., & Murdaca, G. (2015). Guidance for the management of patients with latent tuberculosis infection requiring biologic therapy in rheumatology and dermatology clinical practice. Autoimmunity Reviews, 14(6), 503-509. https://doi.org/10.1016/j.autrev.2015.01.011

So, M. W., Kim, A.-R., & Lee, S.-G. (2024). Drug persistence and incidence of active tuberculosis of tumor necrosis factor alpha inhibitors versus tocilizumab as the first-line biological treatment in patients with rheumatoid arthritis: A nationwide population-based retrospective cohort analysis. Rheumatology and Therapy, 11(4), 881–895. https://doi.org/10.1007/s40744-024-00674-1

Capoferri, G., Ghielmetti, G., Glatz, B., Mutke, M. R., Tzankov, A., Stephan, R., Keller, P. M., & Labhardt, N. D. (2025). Disseminated, fatal reactivation of bovine tuberculosis in a patient treated with adalimumab: A case report and review of the literature. Infection, 53(4), 481–487. https://doi.org/10.1007/s15010-024-02364-0

Yayın No: PS-312

Tüberküloz Plörezi Tanısında Unutulmaması Gereken Tanısal Değer: Abrams Plevra Biyopsisi

Büşra Nur Akkaya[1], Nilüfer Yiğit[1], Göksel Altınışık Ergur[1]

[1]Pamukkale Üniversitesi Göğüs Hastalıkları Ana Bilim Dalı, Denizli

Büşra Nur Akkaya / Pamukkale Üniversitesi Göğüs Hastalıkları Ana Bilim Dalı, Denizli

Giriş: Tüberküloz plörezi, Mycobacterium tuberculosis'e karşı gelişen gecikmiş tip aşırı duyarlılık reaksiyonu sonucu oluşan plevral efüzyon ile karakterizedir. (1) Bu hastalarda plevral sıvıda basil sayısının oldukça düşük olması nedeniyle torasentezde yapılan direk mikroskobik inceleme, kültür ve PCR testleri genellikle negatif sonuçlanır.Kapalı plevra iğne biyopsisi, plevral sıvı varlığında kullanılan klasik bir tanı yöntemidir ve genellikle sıvının üst seviyesinin altından, interkostal aralıktan Abrams iğnesi ile gerçekleştirilir. Bu yöntem, düşük maliyetli olmasına karşın kör yapılması nedeniyle, plevrada yaygın tutulum göster-meyen olgularda tanı oranı düşüktür. Tüberküloz insidansının azalması ve malignite vakalarının artmasıyla birlikte kapalı biyopsinin tanısal amaçla kullanımı giderek azalmıştır. Ancak, tüberküloz plörezi şüphesi olan hastalarda hâlâ dikkate alınması gereken bir yöntemdir.(2,3)Bu yazıda, tüberküloz plörezisi tanısı alan bir sağlık çalışanında kapalı plevra biyopsisinin geçerliliğini koruduğuna dikkat çekilecektir.

Olgu: Tüberküloz hastanesinde hemşire olarak çalışan, bilinen hastalık öyküsü olmayan 34 yaşındaki kadın hasta, dört aydır devam eden halsizlik, iştahsızlık ve son iki haftadır artan öksürük ve balgam şikayetleri ile göğüs hastalıkları polikliniğine başvurusunda sol akciğerde plevral efüzyon tespit edilmesi üzerine ileri tetkik amacıyla tarafımıza yönlendiriliyor. Tüberküloz plörezi ön tanısıyla servise yatırılan hastaya ultrasonografi eşliğinde yapılan tanısal torasentez sonucunda lenfosit hâkim eksüda saptandı, balgam kültüründe üreme görülmedi ve direkt bakıda ARB saptanmadı. Abrams iğnesi ile plevra biyopsisinde granülamatöz inflamasyon saptandı. Klinik ve patoloji bulguları doğrultusunda hastaya izoniazid, rifampisin, etambutol ve pirazinamid içeren dörtlü tüberküloz tedavisi başlandı. Tedavi sürecinde, Abrams biyopsi materyalinden yapılan doku kültüründe Mycobacterium tuberculosis üremesi saptandı. Tedavi devam ederken çekilen kontrol posteroanterior akciğer grafilerinde (PAAG) plevral efüzyonun gerilediği görüldü.

Kapalı plevra biyopsi örneği

Olguya ait radyolojik görüntüler ve biyopsi örneği

Sonuç: Sonuç olarak, tüberküloz şüphesi olan hastalarda Abrams plevra biyopsisi, mikrobiyolojik ve histopatolojik incelemelerde yüksek tanısal değer sağlayan etkili bir yöntemdir. Tüberküloz plörezisinde %60-95 oranında tanı sağladığı için klinik uygulamalarda kritik bir öneme sahiptir. (4) Minimal invaziv yapısı ve tanısal hassasiyeti nedeniyle asistan eğitiminde öğretilmeli ve klinisyenler tarafından uygun vakalarda kullanılmalıdır.

Anahtar Kelimeler: Abrams iğne biyopsi, Tüberküloz plörezisi, Kapalı plevra biyopisisi

Kaynakça

1 Çöplü L, Niksarlıoğlu Y. Tüberküloz plörezisi ve ayırıcı tanısı. Klimik Dergisi. 2012;25(2):45-50

2 Koegelenberg CF, Bolliger CT, Theron J, Walzl G, Wright CA, Louw M, Diacon AH. Direct comparison of the diagnostic yield of ultrasound-assisted Abrams and Tru-Cut needle biopsies for pleural tuberculosis. Thorax. 2010 Oct;65(10):857-62

3 Conde MB, Loivos AC, Rezende VM, Soares SL, Mello FC, Reingold AL, Daley CL, Kritski AL. Yield of sputum induction in the diagnosis of pleural tuberculosis. Am J Respir Crit Care Med. 2003 Mar 1;167(5):723-5.

4 Kirsch CM, Kroe DM, Jensen WA, Kagawa FT, Wehner JH, Campagna AC. A modified Abrams needle biopsy technique. Chest. 1995 Oct;108(4)

Yayın No: PS-313

Kolon Adenokarsinomunun Akciğer Metastazı Mı Yoksa Tüberküloz Dışı Mikobakteri Enfeksiyonu Mu? Zor Bir Olgu

Emine Tuncel Yatır[1], Pınar Mutlu[1]

[1]Çanakkale Onsekiz Mart Üniversitesi Tıp Fakültesi Hastanesi

Emine Tuncel Yatır / Çanakkale Onsekiz Mart Üniversitesi Tıp Fakültesi Hastanesi

Giriş: Tübeküloz dışı mikobakteriler (TDM), Mycobacterium tuberculosis kompleks ve Mycobacterium leprae dışındaki mikobakterileri kapsar. Bugün 250'den fazla TDM türü tanımlanmıştır ve bunlar genellikle insan ve hayvanlar için patojen olmayan saprofit organizmalardır. Ancak TDM'ler akciğer enfeksiyonlarından aseptik menenjite kadar çeşitli hastalıklara yol açabilir. Son yıllarda, gelişmiş ve gelişmekte olan ülkelerde TDM enfeksiyonlarının prevalansı artmıştır. Bu artış, tübeküloz vakalarının azalması ve tanı yöntemlerindeki gelişmelerle ilişkilidir. Kolorektal kanser, dünyada en yaygın üçüncü kanser türü olup, akciğer metastazı olmadan mediastinal lenf nodu ve plevra metastazı nadiren görülmektedir.

Olgu: 43 yaşında kadın hasta, kolon adenokarsinomu nedeniyle ameliyat edilmiş ve onkolojik takibinde akciğerde bilateral nodüller ve mediastinal lenfadenopatiler tespit edilmiştir. Yapılan pozitron emisyon tomografi(PET-CT) taramalarında şüpheli lenf nodları gözlemlenmiş, endobronşiyal ultrasonografi (EBUS) biyopsi patoloji sonucu granülomatöz enfeksiyon olarak raporlanmıştır. Daha sonra bronkoskopi ile alınan bronkoalveolar lavaj sıvısında atipik mikobakteri üremiş ve hastaya azitromisin, rifampisin ve etambutol kombinasyonu ile tedavi uygulanmıştır. Bir yıl süren tedavi sonrası, hastanın lezyonları tamamen regrese olmuş ve nüks izlenmemiştir.

Hastanın ilk başvuru ve kontrol PET-CT görüntüsü

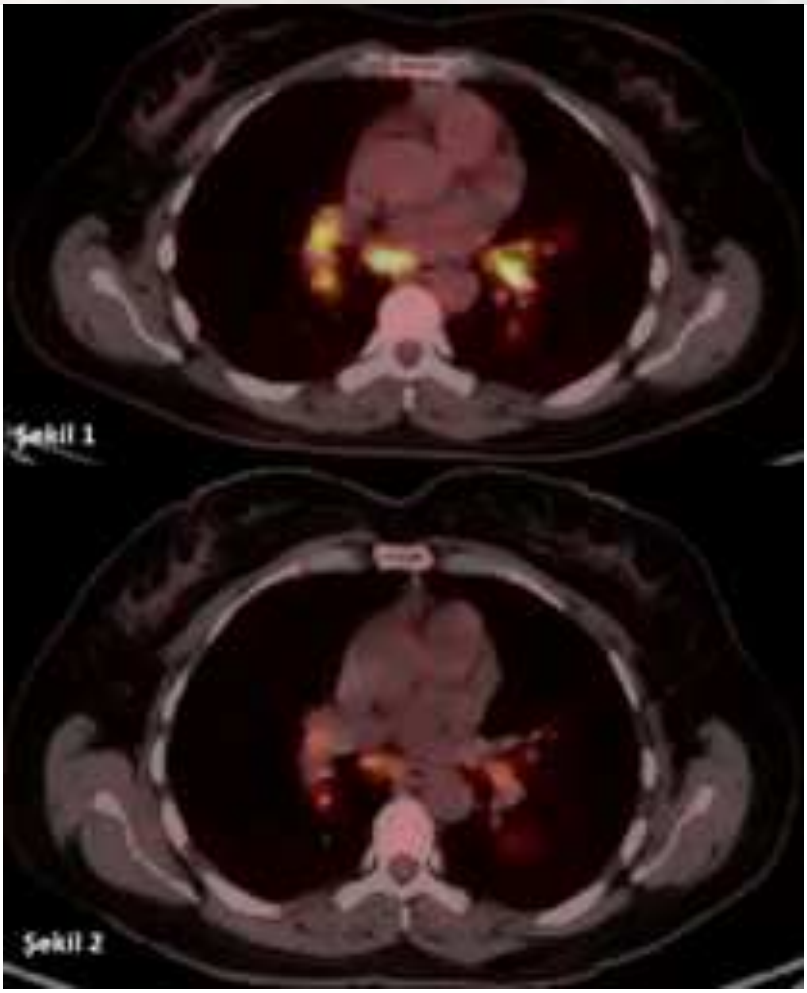

Şekil 1: Hastanın ilk PET-CT görüntüsü(SUVmax=23.61) Şekil 2: Hastanın 6 ay sonra PET-CT görüntüsü(SUVmax=11.7)

Sonuç: Tübeküloz dışı mikobakteri (TDM) enfeksiyonları tanı ve tedavi açısından zorluklar içermektedir. Bu enfeksiyonlar malignitelerle karıştırılabilir ve yanlış tanı nedeniyle tedavide gecikmelere yol açabilir. TDM'nin tanısı, spesifik olmayan klinik belirtiler ve yavaş büyüyen organizmalar nedeniyle zordur. Tanı koymak için biyolojik örneklerden izolasyon ve moleküler testler gereklidir. TDM enfeksiyonlarının kesin tanısı için en az iki pozitif balgam kültürü şartı aranmaktadır. Bizim hastamızda da öncelikle metastatik akciğer malignitesi düşünülmüş, ancak cerrahi biyopsi ve bronkoskopi ile TDM enfeksiyonu tanısı konmuş ve uygun antibiyotik tedavisiyle hastalık tamamen iyileşmiştir. Kolon adenokarsinomu genellikle akciğere metastaz yapar ve bu nedenle PET-CT bulguları yanıltıcı olabilmektedir. TDM enfeksiyonlarının malignite dahil birçok hastalıkla karıştırılabileceği ve tanısının zor olduğu unutulmamalıdır. Metastatik

akciğer malignitesi şüpheli vakalarda TDM enfeksiyonu da düşünülmelidir. Hastamızda olduğu gibi, doğru tanı ve uygun tedavi ile tam iyileşme sağlanabilir.

Anahtar Kelimeler: Atipik mikobakteri, Kolon kanseri, Metastatik akciğer kanseri

Kaynakça

1. Thangavelu K, Krishnakumariamma K, Pallam G, et al. Prevalence and speciation of non-tuberculous mycobacteria among pulmonary and extrapulmonary tuberculosis suspects in South India. Journal of Infection and Public Health. 2021;14(3):320-323.
2. Zhou L, Xu D, Liu H, et al. Trends in the prevalence and antibiotic resistance of non-tuberculous mycobacteria in Mainland China, 2000–2019: systematic review and meta-analysis. Frontiers in Public Health. 2020;8:295.
3. Matsumoto Y, Kinjo T, Motooka D, et al. Comprehensive subspecies identification of 175 nontuberculous mycobacteria species based on 7547 genomic profiles. Emerging Microbes & Infections. 2019;8(1):1043-1053.
4. Ratnatunga CN, Lutzky VP, Kupz A, et al. The rise of non-tuberculosis mycobacterial lung disease. Frontiers in immunology. 2020;11:303
5. Siegel RL, Miller KD, Jemal A. Cancer Statistics. CA Cancer J Clin 2018; 68(1): 7–30.

ULUSLARARASI KATILIMLI
TÜRK TORAKS DERNEĞİ
28. YILLIK KONGRESİ
TÜRK TORAKS DERNEĞİ
23-27 Nisan 2025 Susesi Luxury Resort Otel, Antalya

Yayın No: PS-314

Paraparezi ile Gelen Tüberküloz Olgusu

Gökhan Altan[1], Sama Hasanova[1], Aylin Pıhtılı[1], Züleyha Bingöl[1], Gülfer Okumuş[1], Esen Kıyan[1]

[1]İstanbul Üniversitesi, İstanbul Tıp Fakültesi, Göğüs Hastalıkları Anabilim Dalı, İstanbul

Gökhan Altan / İstanbul Üniversitesi, İstanbul Tıp Fakültesi, Göğüs Hastalıkları Anabilim Dalı, İstanbul

Giriş: Tüberkülozda (TB) akciğer dışı tutulumlar daha azdır ve tanı zorluğu daha fazladır. Merkezi sinir sistemi (MSS) tutulumu TB'nin en ağır klinik formlarından biridir. Bu yazıda solunumsal semptomu olmayan ve paraparezi ile acile başvuran nadir bir TB olgusu sunulmuştur.

Olgu: Elli üç yaşında, 25 paket-yıl sigara hikayesi olan erkek olgu, üç gün önce başlayan ve progresif seyreden alt ekstremite güçsüzlüğü nedeniyle acil nöroloji polikliniğimize başvurdu. Hastanın solunumsal semptomu ve ateş, gece terlemesi, kilo kaybı, iştahsızlık gibi prodromal belirtilerin hiçbiri yoktu. Bilinen ek hastalığı ve TB temas öyküsü yoktu. Fizik muayenesinde ateş 36,7 ° C, nabız sayısı 83/dk, solunum sayısı 16/dk, oda havasında SpO2 %97 idi, solunum sistemi muayenesi doğaldı. Alt ekstremite kas gücü 2/5 idi, eyer tarzında duyu kusuru vardı, derin tendon refleksleri azalmıştı. Laboratuvar incelemelerinde anlamlı bulgu yoktu. Kontrastsız kranial BT'de akut nörolojik patoloji ve kontrastlı kranial MRG'de kontrast tutan lezyon görülmedi. Kontrastlı spinal MRG'de özellikle servikal ve torakal segmentlerde belirgin multiple T2-FLAIR hiperintens lezyonlarda yoğun kontrast tutulumu saptandı. Kontrastsız toraks BT'de her iki akciğerde özellikle üst loblarda sentrilobüler dağılımlı, konsolide olmaya meyilli, kaba kalsifikasyonlar içeren nodüler infiltrasyonlar ile bilateral alt lob süperior segmentlerde belirginleşen tomurcuklanmış ağaç görünümü (Resim 1) saptanınca tarafımıza konsülte edildi. Akciğer grafisi bulguları toraks BT ile uyumlu olan olguda ön planda TB? düşünüldü. Beyin omurilik sıvısı incelemesinde nonspesifik bulgular görüldü ve kültüründe üreme olmadı. Balgamı olmayan olgunun bronş lavajında aside rezistans basil saptanmadı. Quantiferon TB Gold Plus pozitif geldi. Ampirik tüberküloz tedavi önerildi (İzoniazid 300 mg, rifampisin 600 mg, etambutol 1500 mg, pirazinamid 2000mg). Bu sırada hastada kısa sürede idrar inkontinansı gelişti, paraparezi paraplejiye dönüştü ve yatağa bağımlı hale geldi. Nöroloji tarafından hızlı progrese olan transvers miyelit düşünülerek pulse kortikosteroid tedavi başlandı. Kortikosteroid ve anti-TB tedavi ile izlenmekteyken bronş lavaj kültüründe mycobacterium tuberculosis complex üredi ve kortikosteroid tedavisi doz azaltılarak kesildi. Anti-TB tedavinin birinci ayında klinik iyileşme görüldü. Tedavinin dördüncü ayında alt ekstremite kas gücü 5/5 olacak şekilde arttı, idrar inkontinansı ile duyu kusuru şikâyeti kayboldu ve tedaviye bağlı yan etki gelişmedi.

Resim 1

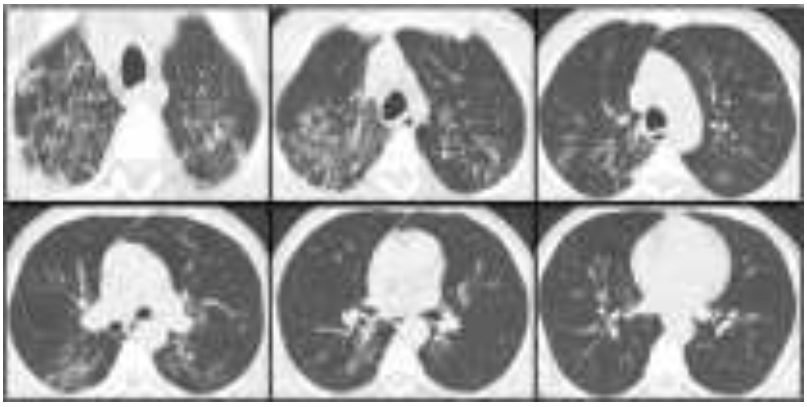

Her iki akciğerde özellikle üst loblarda sentrilobüler dağılımlı, konsolide olmaya meyilli, kaba kalsifikasyonlar içeren nodüler infiltrasyonlar ile bilateral alt lob süperior segmentlerde belirginleşen tomurcuklanmış ağaç görünümü saptanan toraks BT görüntüsü.

Sonuç: MSS tutulumu olan TB olgularında klinik tablo hastadan hastaya büyük farklılık gösterir. Olgumuzda olduğu gibi bu olgular TB'nin klasik semptomları ve diğer sistemlere ait hiçbir bulgu olmadan sadece akut nörolojik bulgular ile prezente olabilirler. Bu nedenle TB'den şüphe etmek tanıda önemlidir. Erken tanı ve tedavi olgumuzda olduğu gibi mortalite ve morbiditeyi azaltırken, tanının gecikmesi sıklıkla nörolojik sekellere ve yüksek oranda mortaliteye yol açabileceğinden ayırıcı tanıda TB her zaman akılda tutulmalıdır.

Anahtar Kelimeler: Tüberküloz, Merkezi Sinir Sistemi Tüberkülozu, Mycobacterium Tuberculosis Complex, Paraparezi

Kaynakça

1-)Park M and Gupta RK. Central nervous system Mycobacterium infection: tuberculosis and beyond. Neuroimaging Clin N Am 2023; 33: 105–124. doi:10.1016/j.nic.2022.07.006.

2-)Dian S, Ganiem AR and Van Laarhoven A. Central nervous system tuberculosis. Curr Opin Neurol 2021; 34: 396–402.

3-)Lee HG, William T, Menon J, et al. Tuberculous meningitis is a major cause of mortality and morbidity in adults with central nervous system infections in Kota Kinabalu, Sabah, Malaysia: an observational study. BMC Infect Dis 2016; 16: 296. doi:10.1186/s12879-016-1640-x.

Yayın No: PS-316

Referans Hastanede Miliyer Tüberküloz Olguları

Nazlı Hüma Teke[1], Aylin Babalık[2]

[1]Başakşehir Çam ve Sakura Şehir Hastanesi
[2]S.B.Ü. Süreyyapaşa Göğüs Hastalıkları ve Göğüs Cerrahisi EAH İstanbul[2]

Nazlı Hüma Teke / Başakşehir Çam ve Sakura Şehir Hastanesi

Giriş: Dünya Sağlık Örgütünün 2024 yılında yayınladığı Tüberküloz(TB) raporuna göre tüberküloz hastalığı küresel bir sağlık tehditi olmayı sürdürüyor. 2023 yılında tüberküloz insidansı 10.8 milyon olup(100.000 de 134) 2022 yılına göre %0,2 artış görülmüştür. 2023 yılında 1,23 milyon kişi Tüberküloz hastalığı nedeniyle hayatını kaybetmiştir. Miliyer tüberküloz hastalığı, önce patolojik sonra radyolojik bir tanımlama aynı zamanda darı tohumları anlamına gelmekte ve lokal lezyonun artık ilerleyici, yaygın şekilde lenfo-hematojen yolla yayılmış TB'nin tüm formlarını belirtmek için kullanılmaktadır. Hastalığın prognozunu belirleyen en önemli unsur erken tanımak ve tedaviye erken başlanmaktır. Çalışmamızda referans hastanemize başvuran miliyer TB olgularının tanı yöntemleri ve tedavi rejimlerini, tedavi sonuçlarını, aşamalarını sunmayı amaçladık.

Olgu: Çalışmaya 1/1/2022 – 31/01/2025 tarihleri arasında hastanemiz Tüberküloz kliniğine başvurmuş olan hastaların dosyaları retrospektif olarak tarandı. Klinik-radyolojik, histopatolojik, bakteriyolojik (yayma, kültür, moleküler test) olarak miliyer tüberküloz tanısı alan hastalar çalışmaya dahil edildi. Tüm hastaların demografik özellikleri (yaş, cinsiyet, uyruk) semptomları, ek hastalıkları(hipertansiyon, diyabetes mellitus, Koroner arter hastalıkları, HIV vb. mevcut hastalıkları), tanı yöntemleri, tedaviler rejimleri, tedavi yan etkileri, tedavi süreleri, ilaç dirençleri, akciğer ve akciğer dışı organ tutulumları, tedavi sonuçları kayıt edildi. Bulgular: Çalışmaya 25 hasta dâhil edildi. Hastaların 17'si erkek, 24'ü TC uyrukluydu. Yaş ortalaması 50,1 idi. Tanı indikatörüne baktığımızda, hastaların 16'sı yalnız bakteriyolojik, 6'si klinik- radyolojik, 1'i yalnız histopatolojik, 2'si de hem histopatolojik hem bakteriyolojik testler ile tanı almış idi. Hastaların direnç ve yan etkilerine göre tedavi rejimleri planlanmış olup bir hasta izoniyazid(INH),bir hasta rifapisin(R) dirençliydi, Azerbeycan uyruklu bir hastada HRZE tedavisine yanıtsızlık nedeniyle toplam 3 hastada çok ilaca dirençli tedavi rejimine geçildi. Hastaların 10 tanesinde ilaç yan etkisi izlendi. En sık ilaç yan etki hepatotoksisite olup, hipotroidi, trombositopeni, dermatit, baş dönmesi ve halüsinasyon gibi yan etkiler de izlendi. Diğer sistem tutulumlarına baktığımızda 8 hastada santral sistem(SSS) tutulumu, 6 hastada kemik, 1 hastada eklem tutulumu ve 3 hastada genitoürüner sistem tutulumu(GÜS) ve 2 Hastada lenfatik sistem tutulumları görülmüştür. Tedavi

süreleri; direnç ve ek organ tutulumlarına göre 6-12-18 ay olarak değişen sürelerde planlandı(Tablo1, Tablo 2).

Tablo 1. Demografik ve Klinik Özellikler

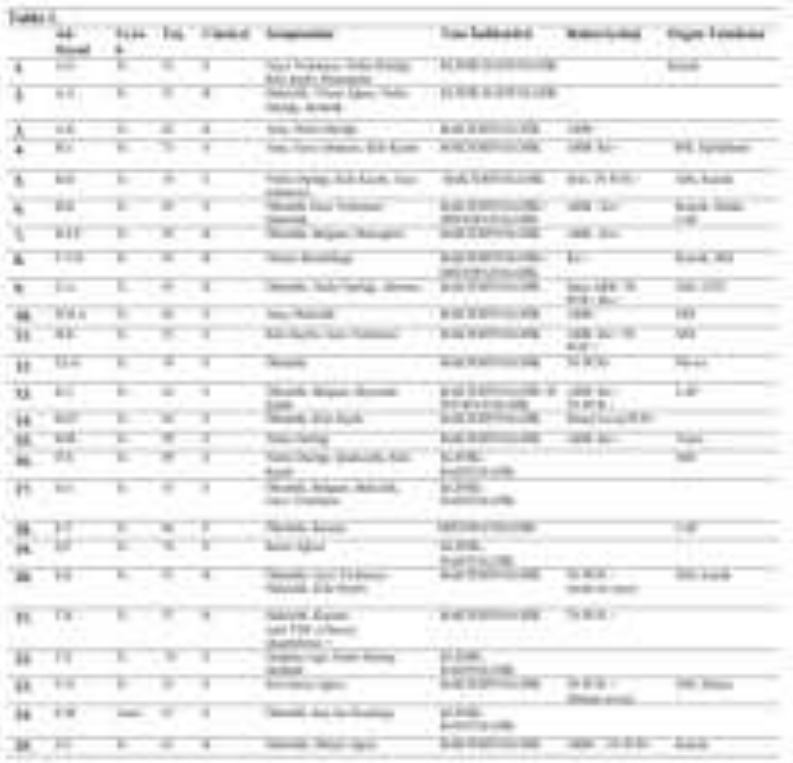

Tablo 2. Tedavi ve Takip Parametleri

Sonuç: Miliyer tüberküloz; referans hastanemize başvuran olgular ile tanı yöntemleri ,tedavi rejimlerini, tedavi aşamalarını özetlediğimiz çalışmamızda akciğer ve beraberinde birçok organı etkileyebildiği, klinik olarak özgül olmayan çok çeşitli semptomlar gösterdiği ve bakteriyolojik kanıt eksikliği nedeniyle tanı ve tedavi gecikmesine neden olabiliceği, tedavi rejiminde ve süresinde yan etkilerin, dirençlerin, ek organ tutulumlarının mutlaka göz önünde bulundurulması gerekliliği gösterilmiştir. Etkin tedavi ve erken teşhis edilmediğinde yüksek morbidite ve mortaliteye yol açabilen miliyer Tb konusunda farkındalığının artırılması ve erken tanıya yönelik stratejilerin güçlendirilmesi gerekmektedir.

Anahtar Kelimeler: miliyer tüberküloz

Kaynakça

1. WHO consolidated guidelines on tuberculosis: Module 1: Prevention – Tuberculosis preventive treatment, second edition [Internet]. Geneva: World Health Organization; 2024 [a.yer 09 Kasım 2024]. (WHO Guidelines Approved by the Guidelines Review Committee). Erişim adresi: http://www.ncbi.nlm.nih.gov/books/NBK607290/

Yayın No: PS-317

TEDAVİ YÖNETİMİ ZOR TÜBERKÜLOZ OLGUSU

Asena Durandurdu[1], Aylin Babalık[1]

[1]SÜREYYAPAŞA GÖĞÜS HASTALIKLARI VE GÖĞÜS CERRAHİSİ EĞİTİM VE ARAŞTIRMA HASTANESİ

Asena Durandurdu / SÜREYYAPAŞA GÖĞÜS HASTALIKLARI VE GÖĞÜS CERRAHİSİ EĞİTİM VE ARAŞTIRMA HASTANESİ

Giriş: Kaviter akciğer hastalıklarının ayırıcı tanısında tüberküloz, bronş kanseri, bakteriyel enfeksiyonlar, mantar enfeksiyonları, vasküler ve granülomatöz hastalıklar yer almaktadır. Tüberküloz kavitesi daha sık üst lob posterior ve apikalde, alt lob superiorda görülür.Aspergilloma daha sık üst loblarda genellikle mevcut akciğer kavitesinde, aspergillus fumigatusun kolonize olmasıyla ortaya çıkar. Aspergillozun en sık görülen ve invaziv olmayan şeklinde kavite içerisinde hilal gibi havayla çevrilmiş mantar topunun görünümü mevcuttur.Bu olgumuzda Aspergilloz ve Tüberküloz hastalığının birlikteliği görülmektedir.Tedavi yönetimi zor örnek olgu olduğu için sunulmuştur.

Olgu: 57 yaşında koah erkek hastanın öksürük, balgam ve gece terlemesi şikayetleri son 2 senedir bulunmaktadır.Toraks bt de sol akciğer üst lobda kaviter lezyon ve çevresinde mikronodüler dansite artımı görüldü.Hasta tüberküloz, akciğer tümörü, aspergilloma ön tanılarıyla ileri tetkik edilmek üzere Göğüs Hastalıkları kliniğine interne edildi.Hastanın balgam yaymaları negatif görüldü.Hastaya fiberoptik bronkoskopi planlandı.Bronkoalveoler lavaj yapıldı.Galaktomannan pozitif görüldü.Hasta enfeksiyon hastalıklarına konsulte edildi.Vorikanol 200mg 1x1 tablet başlandı.Aynı tarihte yapılan bronkoskopi kültür sonucunda m.tuberculosis üremesi izoniyazid, rifampisin, etambutol, streptomisine duyarlı olarak görüldü.Hasta yayma negatif (kültür pozitif) akciğer tüberkülozu HRZE kiloya uygun anti-tüberküloz tedavisi başlandı. Vorikonazol ve rifampisin ilaçlarının etkileşimi açısından enfeksiyon hastalıklarına konsulte edildi.Enfeksiyon önerisiyle vorikonazol tedavisi sonlandırılarak ambisom 1x5 flakon(%500cc dekstroz içinde 2 saatlik infüzyon şeklinde) başlandı.Amfoterisin B infüzyonu sonrası flushing,mide bulantısı gelişmesi üzerine amfoterisin b sonlandırılarak tekrardan vorikonazol 2x1e geçildi.Hasta ilaç yan etkisinin araştırılması üzerine allerjiye konsulte edildi.Amf b, inh, emb, pza ,rıf ile Prick testi yapıldı.Negatif görüldü.Anti-tüberküloz ve vorikonozal tedavisine birlikte devam edildi.H,R,Z,E tedavisini alırken kcft değerlerinde yükselme görülmesi üzerine hepatotoksisite olarak değerlendirilip H,R,Z,E tedavisi 04.12.2022 tarihinde stoplandı.Hasta Sağlık Bakanlığı Tüberküloz Tanı ve Tedavi Rehberi doğrultusunda hastanın tedavi rejimi yapıldı.Hastaya hepatotoksik olmayan ilaç rejimi başlandı. 07.12.2022de moxifloksasin 400 mg, streptomisin

750mg, sikloserin 750mg, emb1500mg olarak yeni tedavi rejimine başlandı.Kcft değerleri normale gelince kademeli hepatotoksik ilaçlar eklenerek tedavi rejimi planlandı.Tedavi rejimi ınh300mg, levofloksasin 750mg, etambutol 1000mg, pirazinamid 1250mg, sikloserin750mg olarak 12 ay şeklinde planlandı.Servis takiplerinde gün içinde yarım çay bardağı kadar balgamdan kan gelme şikayeti tariflemesi üzerine tedavisine transamin 2x1 eklendi.Embolizasyon için girişimsel radyolojiye danışıldı.Hemoptizi azken tedaviye devam edilmesi sonrasında kanamanın artması durumunda acil vaka olarak alınabileceği belirtildi.Tedavisi tamamlanan hastanın klinik radyolojik ve bakteriyolojik düzelmesi oldu.Hemoptizisi tekrarlanmadı.

TORAKS BT

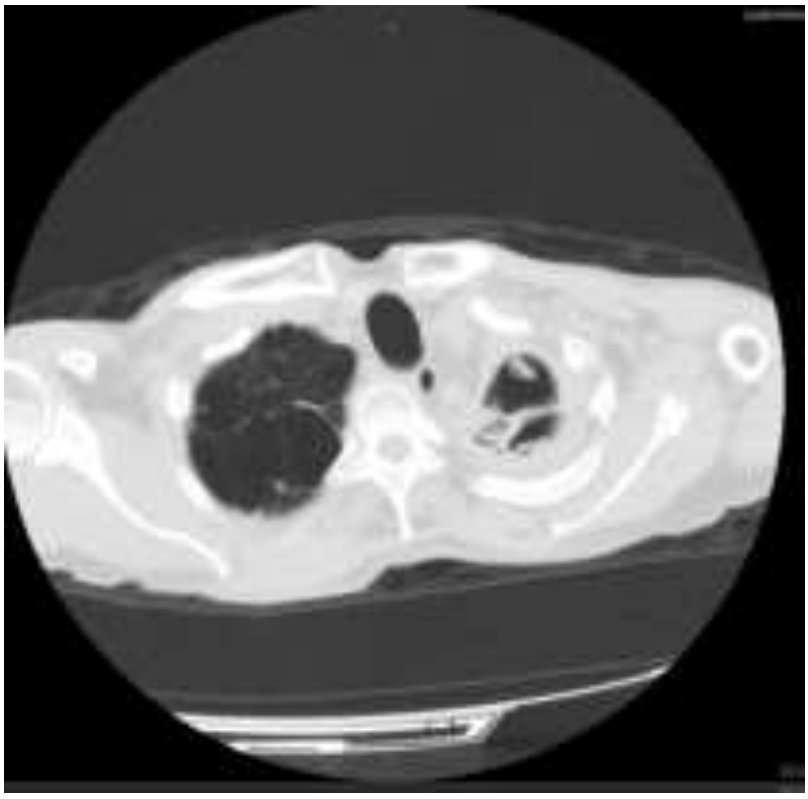

AKCİĞER GRAFİSİ

Sonuç: Kaviter akciğer hastalıklarında tüberküloz ve mantar enfeksiyonları ayırıcı tanıda düşünülmelidir.Tüberküloz hastalığında erken teşhis ve tedavi önemlidir.Hastanın ilaç yan etkilerinin uygun şekilde yönetilmesi, kür sağlayıcı ve nüksü önleyici tedavi rejiminin oluşturulması önemlidir.

Anahtar Kelimeler: tüberküloz, hepatotoksisite, aspergilloz

Kaynakça

Sağlık Bakanlığı Tüberküloz Tanı ve Tedavi Rehberi 2019

Yayın No: PS-319

Şilotoraksın Nadir Bir Nedeni Lenf Bezi ve Plevra Tüberkülozu

Fazilet Pürnur Parlak[1], Mehmet Kuruş[1], Kübra Fırat[1], Barış Akgül[1], Selim Şakir Erkmen Gülhan[1], Şeref Özkara[1]

[1]Anakara Atatürk Sanatoryum Eğitim ve Araştırma Hastanesi

Fazilet Pürnur Parlak / Anakara Atatürk Sanatoryum Eğitim ve Araştırma Hastanesi

Giriş: Şilotoraks, cerrahi işlemler, travma, malignite, enfeksiyon gibi faktörlere bağlı lenfatik bütünlüğün bozulup plevra yaprakları arasında lenfatik sıvının birikmesidir.Şilotoraks lenfatik akımın engellenmesi ile oluşur. Plevra sıvısı süt beyazı renkte olduğunda şilotoraks akla gelmelidir. Tüberküloza bağlı şilotoraks gelişmesi oldukça nadir görülen bir klinik durumdur.Lenf bezi ve plevra tüberkülozuna bağlı gelişen şilotoraks olgusu sunulmaktadır.

Olgu: Gine doğumlu, Bandırma'da öğrenci olan 23 yaşında erkek hasta; halsizlik, iştahsızlık, kilo kaybı yakınmaları ile başvurdu.Bir buçuk ay önce bilgisayarlı tomografi(BT) ve pozitron emisyon tomografi BT(PET BT) ile yüksek metabolik tutulumu olan submandibular, mediastinal, intraabdominal lenf bezleri saptanmış; paraaortik lenf bezi kesici iğne biyopsisi ile kazeifikasyonlu granülomatöz iltihap görülerek tüberküloz tedavisi, izoniyazid, rifampisin, pirazinamid, etambutol (HRZE) başlanmış.17 gün tedavi sonrası anemi ve trombositopeni gelişince tedavi kesilmiş. Kemik iliği biyopsisi hiposellüler bulunmuş.Kortikosteroid başlanmış.Bir ay sonra hasta sevkle geldi, yatırıldı.Bir paket yıl sigara içme öyküsü mevcut, özgeçmişinde ek özellik yok.Fizik muayenesinde vital bulguları normal, VKİ: 18,9, solunum seslerinde azalma, göbek çevresinde 2,5x2 cm ekimoz ve karında şişkinlik mevcuttu.Akciğer grafisinde iki taraflı plevra sıvısı görüldü. Hastanemize yatışta beyaz küre 1.700/µL, lenfosit 280/µL, nötrofil 1.300/µL, Hgb 16,8 g/dl, trombosit 132.000/µL idi.Hastanın tedavisi streptomisin, etambutol, moksifloksasin, sikloserin, yüksek doz pridoksin olarak düzenlendi.Toraks BT'de bilateral masif plevra sıvısı mevcuttu.Plevra sıvısı örneklendi.Sıvı görünümü pembe renkte, bulanık ve pürülan görünümde idi. Plevra sıvısının biyokimyası; kolesterol 94 mg/dl, trigliserid 392 mg/dl, ADA 48 IU/L, hemoglobin 2,2 g/dl, hemotokrit %5,9 idi; her iki taraf sıvı şilotoraks olarak değerlendirildi.Plevra sıvısında GeneXpert ile Mycobacterium tuberculosis tespit edildi, rifampisin duyarlıydı.Çekilen abdomen BT'de batın içi yaygın sıvı, konglomere lenfadenopatiler vardı.Hastaya iki taraflı plöroken takıldı. Bir buçuk ay kullandıktan sonra kortikosteroid kesildi. Hastanın takiplerinde trombosit en düşük değeri 16.000/µL olarak görüldü.Değiştirilen tedavi rejimi ile trombositopeninin devam etmesi üzerine yatışının 1. ayında izoniyazid, etambutol, pirazinamid, moksifloksasin başlandı.Hastanın plörokandan gelen sıvı miktarında azalma olamaması üzerine hastaya göğüs cerrahi önerisi ile oral alım kapatıldı, total parenteral beslenme başlandı, oktreotid

verildi (4 gün). Oktreotid tedavi sonrası oral alım açıldı.Hastanın grafisinde solda plevra sıvısında progresyon olması üzerine tekrar oral alım kapatıldı ve oktreotid verildi (13 gün).Yatışının 4,5 ayında sağ hemitoraksa kimyasal plörodez yapıldı. Kataterden plevra sıvısı gelmemesi üzerine kataterı sonlandırıldı.Daha sonra sol tarafa kimyasal plörodez uygulanarak hastanın sol kataterı sonlandırıldı.Toraks tomografisinde plevra sıvısında belirgin gerileme gözlendi.Batın BT'de lenfadenopatilerin hacminde ve batın içi toraks BT'de tomografisinde şilotoraksda belirgin azalama mevcuttu.Kontrol abdomen tomografisinde lenfadenopatiler gerilemişti. Hastanın yatışından 2 ay sonra hemogram sonuçları normal sınırlarda olması üzerine mevcut tedaviye rifampisin eklendi. Takiplerinde hemogram değerlerinde düşüş olmadı. Yatışından 6 ay sonra idame izoniyazid, rifampisin, moksifloksasin tedavisine geçildi. Kontrol toraks BT'de plevra sıvısı izlenmedi. Kontrol abdomen BT'de lenfadenopati görülmedi. Bir yıl tedavi verildi ve başarı ile tamamlandı. Hastanın başlangıç ve son radyolojik görüntüleri Şekil 1, 2 ve 3'te sunulmuştur.

Şekil 1

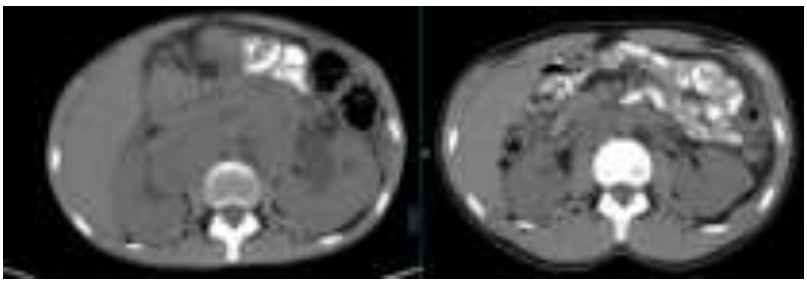

Şekil 1. Hastane yatışında ve tedavi bitiminde çekilen toraks BT'ler. Başlangıçta mediastende lenfadenopatiler ve bilateral plevra sıvısı izleniyor, tedavi bitiminde ise bu bulgular tümüyle kaybolmuş ve normal bulgular izleniyor.

Şekil 2

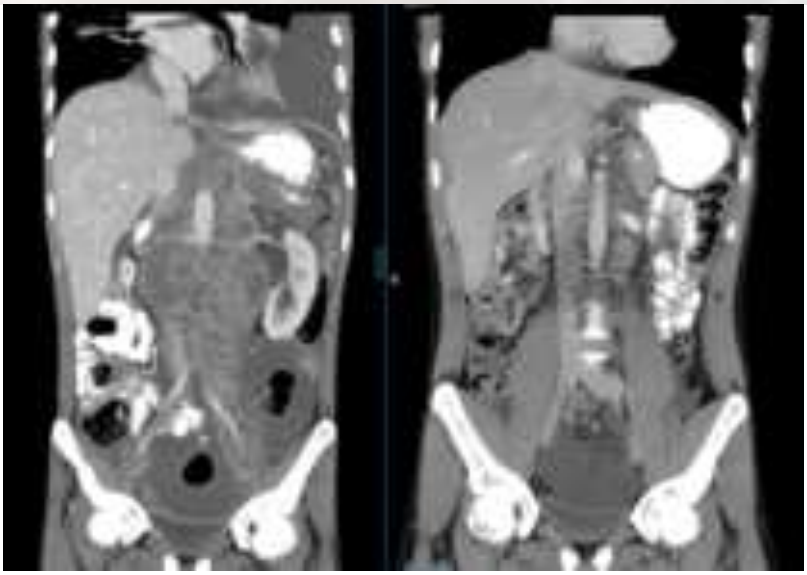

Şekil 2. Hastane yatışının birinci ayı ve tedavi bitimindeki abdomen BT koronal kesitleri. İlk filmde abdomen ve sol plevrada sıvı ile karın içi yaygın lenfadenopatiler var. İkinci BT'de bu bulgular düzelmiş görülüyor.

Şekil 3

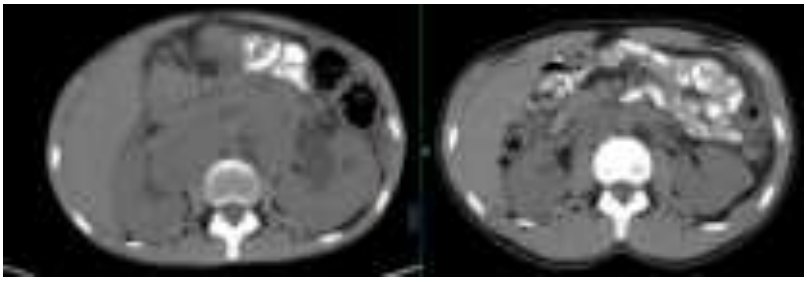

Şekil 3. Hastane yatışının birinci ayı ve tedavi bitimindeki abdomen BT aksiyel kesitleri. İlk filmde karın orta kesiminde büyümüş lenf bezleri ve solda daha fazla olan bilateral pelvikalisiyel dilatasyon izleniyor. İkinci filmde her iki bulgunun da düzeldiği görülmektedir.

Sonuç: Şilotoraks çoğunlukla travma ve malignitelere ikincil gelişen bir durumdur; diğer bazı hastalıklarda seyrek görülür.Tüberkülozda şilotoraks görünümü çok nadirdir; bugüne kadar 37 olgu yayımlanmıştır (1). Burada sunulan olguda, plevrada ve mediasten artı abdomende lenfadenit tüberkülozu ile birlikte görülmüştür.Ayrıca tedavi sırasında ortaya çıkan kemik iliği baskılanması hastalığın yönetimini zorlaştırmıştır. Uzun süreli ve cerrahi ile ortak yürütülen bu tedavide başarılı sonuç alınmış ve sekel lezyon kalmamıştır.

Anahtar Kelimeler: tüberküloz, şilotoraks, plevra tüberkülozu

Kaynakça

1.Rajagopala S, et al. Respiration DOI: 10.1159/000484694

Yayın No: PS-320

Hastalığın Değişen Yüzü:Tüberküloz

Umut Taşkın[1], Pınar Mutlu[1]

[1]ÇANAKKALE ONSEKİZ MART ÜNİVERSİTESİ

Umut Taşkın / ÇANAKKALE ONSEKİZ MART ÜNİVERSİTESİ

Giriş: Tüberküloz, sıklıkla Micobacterium Tübercülosis tarafından oluşan klinik tablodur. Ancak klinik ve radyolojik olarak farklı hastalıkları taklit etmesi nedeniyle tanı gecikebilir. Tüberküloz, endemik bölgelerde en sık akciğer kanseri ile karışabilmektedir.(1) Nefes darlığı, öksürük ve kilo kaybı şikayetleriyle kliniğimize yönlendirilen olgumuzu sunuyoruz.

Olgu: 63 yaşında erkek hasta birkaç aydır nefes darlığı, öksürük kilo kaybı şikayetleri mevcut. Bilgisayarlı tomografisinde(bt) "Sol akciğer üst lobda major fissür komşuluğunda 7.5 cm boyutunda kaviter görünüm" saptanmasıyla ileri tetkik ve tedavi açısından tarafımıza yönlendirilmiş. 40 paket/yıl aktif sigara öyküsü olduğu, babasının akciğer kanseri nedeniyle ex olduğu öğrenildi. Laboratuvarda C-Reaktif-Protein(CRP) yüksekliği dışında anormallik izlenmedi. Hastanın Pozitron Emisyon Tomografisi(PET-BT) "Sol akciğer üst lobda kaviteye plevra kalınlık artışının eşlik ettiği; 50x44 mm lezyon alanında artmış SUVmax:13.3(Maksimum Standartlaştırılmış Alım Değeri) Fluoro-Deoksi-Glukoz(FDG) tutulumu, sol akciğer alt lobda geniş kaviter alan izlenen, 42 mm çaptaki lezyonda artmış SUVmax:8.1 FDG tutulumu mevcuttur. Görünüm enfeksiyon-enflamatuar proçesleri düşündürmekle birlikte malignite ekarte edilemez. Paraaortik alanda, hiler bölgede lenf nodlarında SUVmax:9.5 FDG tutulumu izlenmektedir. Primer tanıyla desteklendiği takdirde ön planda metastaz lehine değerlendirilmiştir" şeklinde raporlandı. Amoksisilin klavulanik asit ve siprofloksasin ile antibiyotik tedavisi başlanan hastanın akciğer grafisinde regresyon izlendi, tedavisine 6 hafta devam edildi. Fiberoptik bronkoskopisinde(FOB) sağ ve sol ana bronş tüm segment ve ağızları açık görüldü, endobronşiyal lezyon saptanmadı. Bronş lavajından Asidorezistan Basil(ARB), Tüberküloz kültürü ve patoloji örnekleri gönderildi. Patoloji sonucu benign sitolojik ve akut enflamasyonla uyumlu şeklinde yorumlanmasıyla malignite şüphesi bulunan hastaya Transtorasik İğne Aspirasyon Biyopsisi(TTİAB) yapıldı. Patoloji sonucu "malign mezekimal tümörleri ve sarkomatoid mezotelyoma şüphesi mevcut ve CD68 boyanması pozitif" olarak sonuçlandı. Göğüs cerrahisi kliniği Video Yardımlı Toraks Cerrahisi(VATS) planladı. VATS yapılan hastadan tekrar ARB, tüberküloz kültürü ve patoloji örnekleri alındı. Patoloji sonucu mezotelyal proliferasyon, granülom ve kronik inflamasyon ile uyumlu görüldü. Tüm bu tanısal işlemler yapıldıktan sonra 24.09.2024'te yapılan FOB'la alınan tüberküloz kültüründe Micobacterium Tüberculosis üremesiyle hastaya antitüberküloz tedavi başlandı. Hasta antitüberküloz tedavinin 3. ayında, genel durumu iyi,

şikayetlerinde regresyon mevcut, tedavi başlangıcından itibaren 6 kilo aldı. Bt'de radyolojik regresyon izlendi ve antitüberküloz tedavinin devamı önerildi.

TEDAVİ ÖNCESİ GÖRÜNTÜLEME BULGULARI

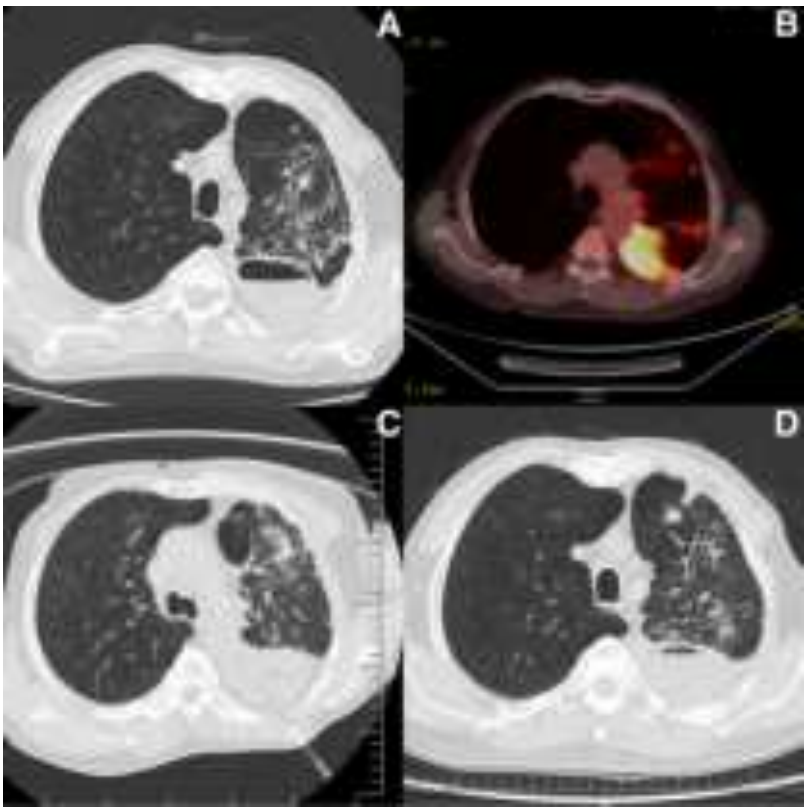

ŞEKİL A: İLK BAŞVURU TORAKS BT ŞEKİL B: PET-BT ŞEKİL C: TTİAB SIRASINDA ÇEKİLEN BT ŞEKİL D: VATS ÖNCESİ BT

Sonuç: Olgumuzda klinik ve radyolojik bulgular dahilinde ilk ön tanı akciğer kanseri olmuş ve Tüberküloz tanısı histopatolojik olarak doğrulanmıştır. Tüberkülozun endemik olduğu bölgelerde PET/BT yanlış pozitifliği akılda tutulmalıdır.(2) Balbay ve arkadaşlarının çalışmasında FOB ile yapılan balgam kültürü hastaların %50'de pozitif bulunmuştur.(3) Literatürle uyumlu olarak olgumuza yapılan FOB ile balgam kültüründe Micobaterium tübercülosis üremesi oldu ancak kültür süresinin uzun olması ve malignite şüphesinin devam etmesi nedeniyle ek tanısal işlemlere devam edildi. TTİAB benign akciğer hastalıkları ve özellikle tüberkülozda de yeri olan bir invaziv tanısal yöntemdir.(4) Olgumuzda TTİAB yapılmış ancak patolojik incelemede granülamatöz hastalıklar ve malignite ayrımı net olarak yapılamamıştır. Plevra hastalıklarında özellikle VATS tercih edilen yöntemdir.(5) Torakoskopik plevral biyopsilerin değerlendirmesinde malignite ve tüberküloz sık karşılaşılan sonuçlardır. Olgumuzda diğer tanısal yöntemlerden netice elde

edilememesinden torakoskopiyle plevral yüzeylerin tamamı değerlendirilmiş ve pariyetal-visseral plevradan örnekler alınmıştır. Patolojik incelemede posterior plevral alanda 1 adet granülom görülmüş, klinikle birlikte değerlendirilerek tüberküloz tanısı konulmuştur. Olgumuzda, tüberküloz kültürlerinin uzun sürede sonuçlanmasının tanı ve tedavi aşamasında gecikmelere neden olabildiği görülmüştür. Tüberkülozun radyolojik olarak her türlü lezyonu taklit edebileceğini, hekimin şüphesinin devam ettiği sürece tüberkülozun akıldan çıkarılmaması gerektiğini hatırlatıyoruz.

TEDAVİNİN 3. AYI

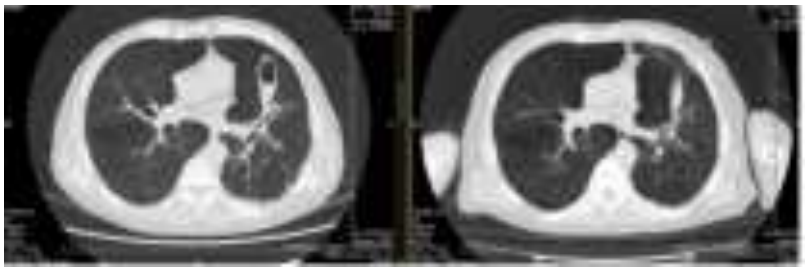

TEDAVİ SONRASI LEZYONLARDAKİ REGRESYON

TEDAVİNİN 3.AYI

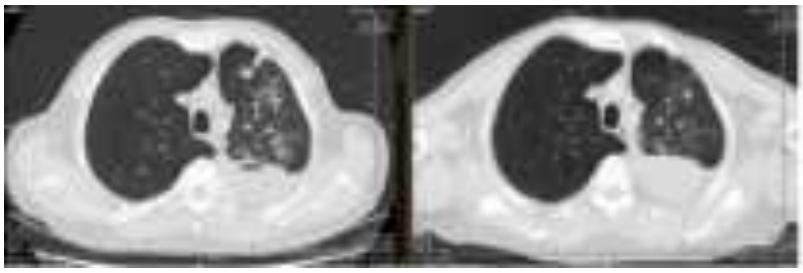

TEDAVİ SONRASI LEZYONLARDAKİ REGRESYON

Anahtar Kelimeler: Tüberküloz, Akciğer Kanseri, Kavite

Kaynakça

1. Niyonkuru, A., Chen, X., Bakari, K. H., Wimalarathne, D. N., Bouhari, A., Arnous, M. M. R., & Lan, X. (2020). Evaluation of the diagnostic efficacy of (18) F-Fluorine-2-Deoxy-D-Glucose PET/CT for lung cancer and pulmonary tuberculosis in a Tuberculosis-endemic Country. Cancer Med, 9(3), 931-942. https://doi.org/10.1002/cam4.2770

2.Sathekge, M. M., Maes, A., Pottel, H., Stoltz, A., & van de Wiele, C. (2010). Dual time-point FDG PET-CT for differentiating benign from malignant solitary pulmonary nodules in a TB endemic area. S Afr Med J, 100(9), 598-601. https://doi.org/10.7196/samj.4082

3.BALBAY, Ö. A., ÇALIŞIR, H. C., ERTÜRK, A., & ÖĞRETENSOY, M. (2001). Balgam yayma negatif akciğer tüberkülozu olgularında bronş lavajı, bronş biyopsisi ve postbronkoskopik balgamın tanısal değeri.

4.Başkara, Ç., Kıyık, M., Tigin, H. C., Mutlu, N., Durmaz, A., Çelik, A., & Çıkrıkçıoğlu, S. (2015). The Diagnostic Value Of Trans Thoracic Fine Needle Aspiration (TTFNA) In Pulmonary Infections. Haydarpasa Numune Med J, 55(2), 79-82. https://dx.doi.org/

5.KÜRKÇÜOĞLU C, ÜNLÜ M. VIDEOTHORACOSCOPY FOR PLEURAL EFFUSION: A REVIEW OF 47 CASES. Turk Gogus Kalp Dama 2000;8:712-714

Yayın No: PS-321

Akciğer Kanserini Taklit Eden Akciğer Tüberkülozu Vakası

Ümran İriş[1], Selvi Aşkar[1]

[1]Van Yüzüncü Yıl Üniversitesi Dursun Odabaş Tıp Merkezi

Ümran İriş / Van Yüzüncü Yıl Üniversitesi Dursun Odabaş Tıp Merkezi

Giriş: Akciğer kanseri ve akciğer tüberkülozu radyolojik olarak benzer görünümler oluşturabilmektedir. Akciğerde nodul,kitle, kaviter lezyon, hiler ve mediastinel lenf bezleri ,infiltrasyon konsolidasyon ve plevral efüzyon her iki durum içinde beklenen radyolojik bulgular iken her iki hastalığın klinik olarak da birbirine benzemesi tanı karmaşıklıklarına yol açmaktadır. Kliniğimizde izlediğimiz ve tanı karmaşası yaşanan bir olgunun sunulması planlandı.

Olgu: 67 yaşında kadın hasta 2023 Ağustos ayında göğüs hastalıkları polikliniğine bir aydır devam eden öksürük, nefes darlığı, ateş, kilo kaybı, terleme şikayetleri ile başvurdu. Sedimentayon değeri 38 mm/h ve CRP değeri 16 mg/L olan hastanın akciğer grafisinde : sağ ac diafragma üzerinde ve sol ac parahiler ve apeks yerleşimli opasite alanları saptandı(resim1a) . Nonsmoker biomas maruziyeti olan hastada kronik akciğer hastalık öyküsü yoktu , hipertansiyon ve kontrolsüz diyabet mevcuttu. Bilgisayarlı akciğer tomografisinde: Bilateral akciğer alt loblarda ve sol akciğer üst loblarda belirgin olmak üzere tomurcuklanmış ağaç görünümü, silik buzlu cam dansiteleri, plevroparankimal atelektazi ,bronş duvarlarında kalınlaşma ve sağ akciğer alt lob lateralde 15x12 mm ebatlı fokal konsolidasyon alanı görüldü(resim 1b,1c,2a). Hastaya bronkoskopik işlem yapıldı. Sol akciğer üst lob girişinde bronşu tama yakın tıkayan karnabahar görünümlü tümoral lezyona rastlandı (resim 2b-2c toraks bt görüntüsü). Biyopsi ve bronkoskopik lavaj incelemesi alındı. Balgam kültüründe Stenotrophomonas maltophilia üreyen hastaya duyarlı olduğu antibiyotik reçete edildi . Arb sonuçları negatif olan hastanın tüberküloz kültür sonucu pozitif geldi.Eş zamanlı bronş biyopsi patoloji sonucu: Küçük hücreli AC kanseri? ile uyumlu raporlandı . Yapılan PET-CT incelmesinde inflamasyon bölgelerinde düşük düzeyde FDG tutulumU saptandı. Onkoloji bölümü tarafından tekrar biyopsi önerildi. Endobronşiyal lezyondan yapılan ikinci biyopside boyamalar neticesinde (CK7: negatif TTF1: negatif, CD56: negatif, p63: negatif) sonucu normal olarak değerlendirildi. Hastaya akciğer tüberkülozu tedavisi başlandı.Tedavinin 3. Ayında klinik ve biyokimyasal parametrelerde belirgin iyileşme olmuşken radyolojik iyileşme saptanmadı yeni lenf bezleri ve solda plevral efüzyon ve eşlik eden kitlesel lezyona rastlandı(resim3a). Tekrar bronkoskopik biyopsi ve transtorasik biyopsi yapıldı. Ek olarak balgamdan tüberküloz için antibiyotik duyarlılık testleri yapıldı biyopsi sonuçları inflamasyon olarak geldi ve herhangi bir ilaç direnci kaydedilmedi. Tedaviye devam kararı alındı. Tedavinin 6. Ayında (resim 3b) ve

sonrasında 12. ayında(resim 3c) klinik ve radyolojik olarak belirgin iyileşme kaydedildi. Hasta akciğer tüberkülozu olarak kabul edildi ve takibe alındı.

ANTİTÜBERKÜLOZ TEDAVİSİYLE GÖRÜNTÜLEMENİN SÜRECİ

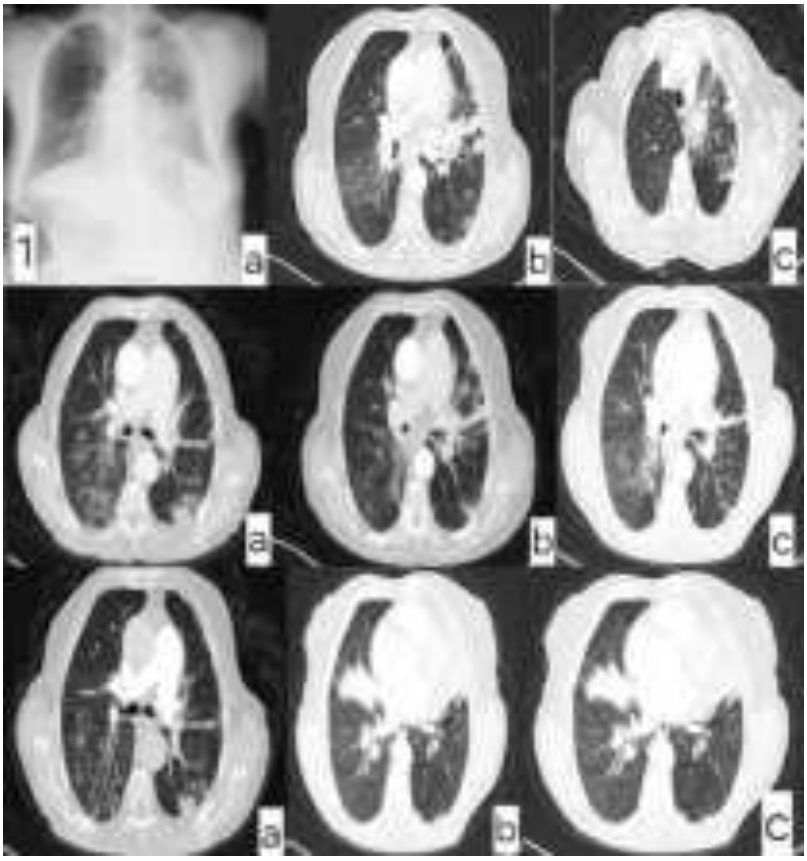

resim1a: Hastanın geliş Akciğer grafisi resim1b: Hastanın başvurudaki toraks bt görüntüsü resim1c: Hastanın başvurudaki toraks bt görüntüsü resim2a: hastanın başvurudaki toraks bt görüntüsü resim2b: endobronşial lezyon resim2c: endobronşial lezyon resim3a: Anti tüberküloz tedavi sonrasısonrası 3. ay toraks bt resim3b: Anti tüberküloz tedavi sonrası 6. ay toraks bt resim3c: Anti tüberküloz tedavi sonrası 12. ay toraks bt

Sonuç: Klinik ve radyolojik olarak tüberküloz ve akciğer kanserleri birbirine benzeyebilir. Kesin tanı için ileri tedaviler (biyopsi, balgam incelemesi, PET-CT vb.) gereklidir. Tüberküloz tanısı kesinleşmiş bazı hastalarda tüberküloz tedavisi başladıktan sonra radyolojik olarak lezyonlarda geçici bir artış ve paradoksik reaksiyon olması kanser gibi farklı durumları düşündürebilir . Özellikle sigara içen, 40 yaş üstü bireylerde kanser ayırıcı tanıda mutlaka düşünülmeli gerekli incelemeler yapılmalıdır. Malignite ve tüberküloz ön tanıları ile tetkik ve tedavi ettiğimiz olgumuzu bu amaçla sunmak istedik .

Anahtar Kelimeler: akciğer kanserini taklit eden tüberküloz, akciğer kanseri, tüberküloz tarama

Kaynakça

1.Levent, E., Sarıman, N., Soylu, A. C., & Yurtlu, Ş. (2009). Akciğer kanserini taklit eden endobronşiyal tüberküloz: olgu sunumu. *Maltepe Tıp Dergisi*, *1*(2), 43-48.

2.Ulutaş, H., Yekeler, E., & Şener, E. METASTATİK AKCİĞER KANSERİNİ TAKLİT EDEN BİLATERAL NODÜLER PULMONER TÜBERKÜLOZ OLGUSU. *İzmir Göğüs Hastanesi Dergisi*, *26*(2), 117-122.

3. Hammen, I. (2015). Tuberculosis mimicking lung cancer. *Respiratory medicine case reports*, *16*, 45-47

ULUSLARARASI KATILIMLI
TÜRK TORAKS DERNEĞİ
28. YILLIK KONGRESİ
TÜRK TORAKS DERNEĞİ
23-27 Nisan 2025 Susesi Luxury Resort Otel, Antalya

Yayın No: PS-322

Tanı ve Tedavisi Gecikmiş Dissemine Tüberküloz Olgusu

Asena Durandurdu[1], Aylin Babalık[1]

[1]Süreyyapaşa Göğüs Hastalıkları ve Göğüs Cerrahisi Eğitim ve Araştırma Hastanesi

Asena Durandurdu / Süreyyapaşa Göğüs Hastalıkları ve Göğüs Cerrahisi Eğitim ve Araştırma Hastanesi

Giriş: Miliyer tüberküloz tüm tb olgularının %1-2lik kısmını oluşturur. Tb basillerinin lenfo-hematojen yolla yayılması sonucu oluşur. En sık dalak, karaciğer, akciğer tutulumu görülür. Santral sinir sistemi, kemik iliği, böbrek tutulumu da olabilir. Balgam yayma genellikle negatiftir. Kesin tanı için kültür ve biyopsi çalışmaları yapılmalıdır. Hastanın ayırıcı tanısında tüberküloz düşünülmeli, klinik ve radyolojik olarak erken tedavi başlanmalıdır. Olgumuz tüberküloz tanı ve tedavi gecikmesine dikkat çekmek için sunulmuştur.

18.02.2023 Toraks Bt

Olgu: 33 yaşında erkek hasta bilinen kronik sistemik hastalık öyküsü yok. Son bir aydır olan kilo kaybı, öksürük, iştahsızlık, mide bulantısı, baş dönmesi ve gece terlemesi şikayetleriyle 13.03.2023 tarihinde göğüs hastalıkları polikliniğine başvurmuştur. Tedavisinde klaritromisin ve gemifloksasin verilmiştir. Toraks bt de her iki akciğer üst lob parankiminde ince nodüler parankimal infiltrasyon görülmüştür. Takiplerinde balgam mikobakter pcr, 3 balgam arb, balgam mikobakter kültür sonuçları negatiftir. Kilo kaybı, baş dönmesi, sol kol ağrısı ile yapılan tetkiklerinde hastaya adrenal yetmezlik tanısı konulmuştur. Çekilen batın mr da karaciğer ve midede milimetrik odaklar (metastaz?), sağ ve sol surrenalde nodüler görünümler (adenom?), kemik yapıda yaygın multiple milimetrik metastatik tutulum lehine görünümler izlenmiştir. Malignite açısından mide ve karaciğerden biyopsi alınmış patoloji raporunda neoplazm saptanmamıştır. 14.03.2023 pet bt de bilateral akciğer apikalinde belirgin hipermetabolizmanın eşlik etmediği ancak pet rezolüsyon sınırının altında milimetrik boyutlu multiple nodüler infiltrasyonlar, sağ aksillada yaklaşık 1.2x1.7 cm boyutlu, yağ hilusu izlenen, hafif düzeyli hipermetabolik reaktif lenf nodu (suvmax:2.2), torakoabdominal seviyede toraks sağ anterolateral duvarda interkostal aralık anterior komşuluğunda yaklaşık 1.3x2.8 cm boyutlu hipermetabolik hipodens nodüler lezyon (suvmax:5.6), bilateral adrenal bezde hipermetabolik nodüler kalınlaşma (suvmax:7.8), sol klavikula distalinde sağ 8 ve 10.kostaların posterior kesiminde artmış FDG tutulumu gösteren hipodens alanlar (suvmax:4.4) izlenmiştir. Hastanın sol omzunda ve kolunda ağrı ve uyuşukluk, kolunda istemsiz hareketler olması ve 2 kez jeneralize tonik klonik tarzında 5-10 dakika süren nöbeti üzerine çekilen kranial mr da sağ parietalde motor kortekste 19mmlik kitlesel lezyon görülmüştür. 15.04.2024te beyindeki kitle rezeke edilmiştir. Patolojik tanı

Nekrozlaşan granülomatöz olarak gelmiştir. Hastada devam eden sol omuz eklem kısıtlılığı olması üzerine 14.05.2024te çekilen omuz mr da subaraknoid bursada yaygın effüzyon görülmüş ve sol omuz eklem sıvısı aspire edilmiştir. Sıvı örneğinde mikobakter pcr saptanması üzerine 13.06.2024 tarihinde tüberküloz polikliniğimize yönlendirilen hastaya yatış verilerek miliyer tüberküloz santral sinir sistemi ve eklem tüberkülozu (inh dirençli), adrenal yetmezlik tanısıyla inh 300 mg, rif 600 mg, pza 2000 mg, emb 1500 mg ve günlük 40 mg prednol iv olarak başlanmıştır. Sol omuz eklem sıvısı arb negatif, kültür pozitif, izoniyazid dirençli, rifampisin, etambutol, pirazinamid, streptomisin hassas olarak raporlanmıştır. Tedavi süresi 12 ay olarak planlanmıştır.

10.04.2024 Kranial Mr

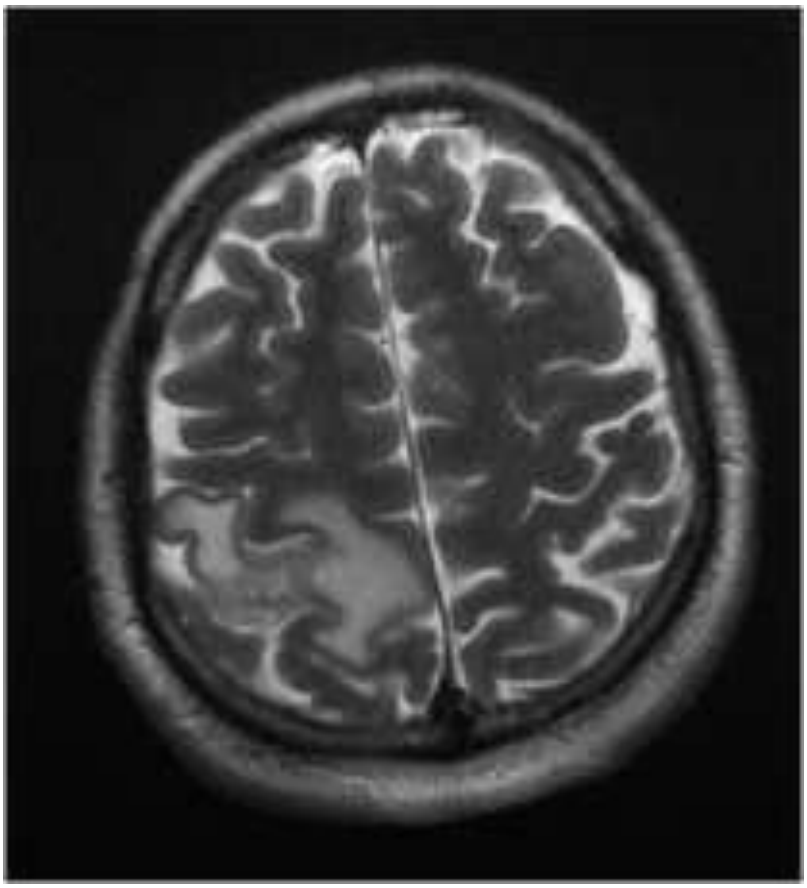

Sonuç: Tüberküloz dünyada ölüm nedenleri arasında 10.sıradadır. Bulaşıcı hastalıkları içerisinde en ölümcül olanıdır. Tüberküloz tanı ve tedavisinde gecikme olmaması mortaliteyi düşürebileceği gibi toplum sağlığını korur.

25.06.2024 Akciğer Filmi

Anahtar Kelimeler: dissemine tüberküloz tanıda gecikme tedavide gecikme

Kaynakça

Tüberküloz Tanı ve Tedavi Rehberi 2019

Yayın No: PS-323

EVALI: Elektronik Sigara ve Ürünlerine Bağlı Ortaya Çıkan Akciğer Hasarlı Bir Olgu

Rüveyda Pural Korkmaz[1], Yağız Ceylan[1], Muhsine Çobanoğlu[1], Ahmet Kürşat Karaman[1], İpek Özmen[1]

[1]Süreyyapaşa Göğüs Hastalıkları ve Göğüs Cerrahi Eğitim ve Araştırma Hastanesi

Rüveyda Pural Korkmaz / Süreyyapaşa Göğüs Hastalıkları ve Göğüs Cerrahi Eğitim ve Araştırma Hastanesi

Giriş: Günümüzde hiç de masum olmayan elektronik sigara ve ısıtılmış tütün ürünlerinin kullanımı giderek artmaktadır. Bu ürünlerin içerdiği nikotin,thc, kanabis, kanabidiol gibi birçok kimyasal maddeye maruz kalınıp ürün bileşiminin kontrolü kısıtlıdır. EVALİ (E-cigarette, or Vaping, Product Use-Associated Lung Injury) ilişkili akciğer hasarı olup radyolojik olarak genellikle buzlu cam alanları, konsolidasyon, interlobüler septal kalınlaşmalar bildirilmiştir. Hastalar nefes darlığı, öksürük, ateş, göğüs ağrısı gibi semptomlarla başvurup hastane yatışı ve hatta ciddi solunum yetmezliği oluşup mekanik ventilatör ihtiyacı gelişebilmektedir. EVALI için belirli bir laboratuar parametresi bulunmamakla birlikte, akut faz reaktanlarında artış beklenmektedir. Radyolojik bulguları diffüz alveolar hasadan organize pnömoniye kadar geniş farklılıklar gösterir. Tedavide deneyimler kısıtlı olmakla birlikte , kortikosteroidler kullanılmaktadır. Klinik tabloya katkıda bulunabilecek diğer hastalık nedenleri (örn. enfeksiyonlar) belirlenmeli ve en önemlisi e-sigara kullanımı sonlandırılmalıdır.

Olgu: 43 yaşında bilinen kronik sistemik hastalığı olmayan erkek olgu. 3 ay arayla 2 kez acile nefes darlığı, öksürük şikayetiyle başvurdu. Günde 2 paket aktif sigara içen, son 3 aydır e-sigara kullanımı olan hastanın çekilen PA akciğer grafilerinde bilateral alt alanlarda infiltrasyon görülüp Crp:158 wbc:17,7 d-dimer 1,09 olarak saptandı. Oda havasında desatüre seyreden hastaya servis yatışı yapıldı. Solunum sesleri ve diğer sistem muayeneleri doğal olarak değerlendirildi. Hastanın 2 gün önce uzun yolculuk hikayesi olması nedeniyle ayırıcı tanı olarak pnömoni ve pulmoner emboli düşünülüp torak BT anjiografi çekildi. (Resim 1) PTE lehine bulgu saptanmayan, 3 aydır e-sigara kullanan, toraks BTde bilateral dağınık buzlu cam alanları izlenen, saO2 değeri 86-88 arasında seyreden, kliniği ile bronkoskopi ve bronkoalveolar lavaj planlanamayan hasta EVALİ olarak değerlendirilip metilprednizolon 40 mg olarak başlandı. Hastanın takiplerinde PA akciğer grafilerinde bilateral alt zonlarda görülen dansite alanları gerilediği gözlendi. Hastanın nefes darlığı azaldı, saO2 değerinde düzelme gözlendi. Hasta Metilprednizolon tedavisi ile taburcu edildi. E-sigara kullanımını sonlandıran ve 15 gün sonra kontrole gelen hastada klinik düzelme , PA akciğer grafisinde mevcut dansite alanlarının ortadan kaybolduğu görüldü. Hastanın

takiplerinde 1 ay sonra çekilen kontrastlı torax BT de buzlu cam ve retiküler dansite alanlarının tamamen ortadan kalktığı görüldü.(Resim 2) Klinik tam iyileşme görülen olgumuzun halen takip ve tedavisi sürmektedir.

Resim 1

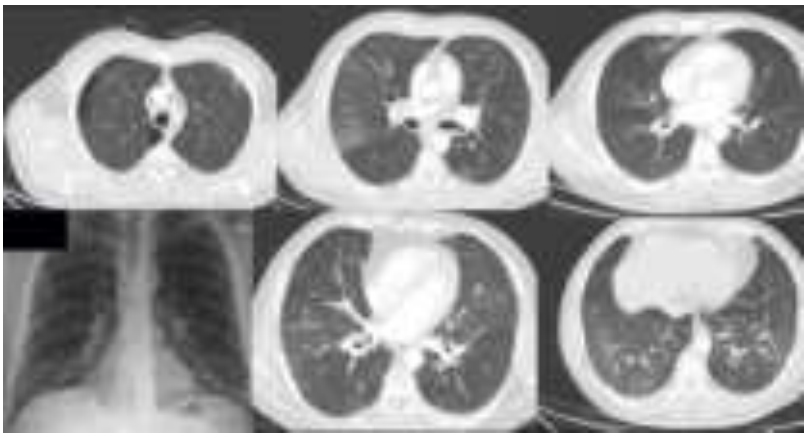

Hastaneye başvuru PA akciğer grafisi ve toraks BT

Resim 2

Streoid tedavisi sonrası PA akciğre grafisi ve toraks BT

Sonuç: Bu olgu son yıllarda göğüs hastalıkları pratiğinde yaygınlaşan e-sigara kullanımının yaratabileceği akciğer hasarına dikkat çekmek ve farkındalılığı arttırmak için sunulmuştur.

Anahtar Kelimeler: evali, elektronik sigara, pnömoni, tütün türevi, intertisyel akciğer hastalığı

Kaynakça

Winnicka L, Shenoy MA. EVALI and the Pulmonary Toxicity of Electronic Cigarettes: A Review. J Gen Intern Med. 2020 Jul;35(7):2130-2135. doi: 10.1007/s11606-020-05813-2. Epub 2020 Apr 3. PMID: 32246394; PMCID: PMC7351931.

Marrocco A, Singh D, Christiani DC, Demokritou P. E-cigarette vaping associated acute lung injury (EVALI): state of science and future research needs. Crit Rev Toxicol. 2022 Mar;52(3):188-220. doi: 10.1080/10408444.2022.2082918. Epub 2022 Jul 13. PMID: 35822508; PMCID: PMC9716650.

Kligerman SJ, Kay FU, Raptis CA, Henry TS, Sechrist JW, Walker CM, Vargas D, Filev PD, Chung MS, Digumarthy SR, Ropp AM, Mohammed TL, Pope KW, Marquis KM, Chung JH, Kanne JP. CT Findings and Patterns of e-Cigarette or Vaping Product Use-Associated Lung Injury: A Multicenter Cohort of 160 Cases. Chest. 2021 Oct;160(4):1492-1511. doi: 10.1016/j.chest.2021.04.054. Epub 2021 May 3. PMID: 33957099; PMCID: PMC8546241.

Yayın No: PS-324

Elektronik Sigara İle İlişkili Akciğer Hasarı (EVALİ) Olgusu

Serap Argun Barış[1], Tuğba Önyılmaz[1], Saliha Betül Şen[1], Sevtap Doğan[2], İlknur Başyiğit[1]

[1]Kocaeli Üniversitesi Göğüs Hastalıkları Anabilim Dalı
[2]Kocaeli Üniversitesi Radyoloji Anabilim Dalı

Tuğba Önyılmaz / Kocaeli Üniversitesi Göğüs Hastalıkları Anabilim Dalı

Giriş: Elektronik sigara ürünlerinin kullanımı hem gençler hem de yetişkinler arasında giderek artmaktadır. Bu ürünler nikotin, tatlandırıcılar ve katkı maddeleri içerir. Ayrıca psikoaktif bileşen olan tetrahidrokanabinol (THC) ve kannabidiol gibi diğer maddeleri de içerebilmektedir. Cihazların ısıtma bobini hızla ısınıp soğuduğundan, eser metal molekülleri sıvı tabana ulaşabilir ve daha sonra akciğer epiteline solunabilir. Metal içeren buharlara maruz kalmanın, solunum yolu enfeksiyonları, EVALİ (E-cigarette, or Vaping, Product Use-Associated Lung Injury) ve akciğer kanseri gelişimi ile ilişkisi belirlenmiştir. Burada elektronik sigara maruziyeti sonrası gelişen EVALİ olgusu sunulmaktadır.

Olgu: 49 yaşında erkek hasta, emekli deniz astsubayı, periyodik muayeneler sırasında PA akciğer grafisinde antibiyotik tedavisine yanıtsız infiltrasyon olması nedeniyle tarafımıza yönlendirildi. Hastanın 2 aydır öksürük şikayeti vardı. Ek solunumsal yakınması yoktu. 10 paket yıl aktif sigara kullanım öyküsü mevcut olan hasta 4 ay önce elektronik sigara kullanımına başladığını belirtti. Özgeçmişinde bilinen bir hastalığı yoktu. Laboratuvar parametrelerinde hemogram ve biyokimya sonuçlarında patoloji saptanmadı ancak Total IgE seviyesi yüksekti (706 kU/L, normal değer <87kU/L). Fizik muayenesi normaldi. Hastanın Toraks BT'sinde bilateral akciğerde tüm loblarda yamalı tarzda buzlu cam infiltrasyonları ve kaldırım taşı görünümü izlendi (Resim 1). Radyolojik olarak tariflenen görünümün ayırıcı tanısında öncelikle inhale edilen maddelere bağlı akciğer hasarı- EVALİ düşünülmekle birlikte ayırıcı tanıda yer alabilecek viral pnömoniler açısından klinik ve laboratuvar ile birlikte değerlendirilmesi önerilir olarak raporlandı. Hastada enfeksiyon uyumlu klinik ve laboratuvar bulguları izlenmezken, solunum viral paneli de normal bulundu. Hastaya elektronik sigarayı bırakması önerildi ve 3 ay sonra Toraks BT kontrolü alındı. Elektronik sigarayı bırakan hastanın kontrol Toraks BT'sinde buzlu cam alanlarında regresyon izlendi (Resim 2) ve hasta takibe alındı.

Resim 1

Resim 2

Sonuç: Elektronik sigara piyasaya sürüldüğünde klasik sigaraya göre daha güvenli olduğu ve sigara bırakmaya yardımcı olabileceği öne sürülmüştür. Ancak içerdiği metaller, katkı maddeleri, tetrahidrokanabinol ve hızlı ısıtılmış buhar maruziyetine sebep olması nedeniyle bu düşünceden uzaklaşılmıştır. Elektronik sigara kullanımının yaygın alveoler hasar, akut eosinofilik pnömoni, organize pnömoni, hipersensitivite pnömonisi ve bronşiolite neden olabileceği akılda tutulmalıdır.

Anahtar Kelimeler: EVALI, akciğer hasarı, elektronik sigara

Kaynakça

1. Angela K. Werner, Ph.D. ,Hospitalizations and Deaths Associated with EVALI, April 22, 2020, N Engl J Med 2020;382:1589-1598

2. Nathaly Yessenia Tituana, E-cigarette use-associated lung injury (EVALI), Pneumologie 2024; 78(01): 58-69

3. Mehmet Emin Sezgin, Acute Eosinophilic Pneumonia Associated with E-Cigarettes: A Case Report, Respir Case Rep 2023;12(3):105-108

ULUSLARARASI KATILIMLI
TÜRK TORAKS DERNEĞİ
28. YILLIK KONGRESİ
TÜRK TORAKS DERNEĞİ
23-27 Nisan 2025 Susesi Luxury Resort Otel, Antalya

Yayın No: PS-325

EVALI Tanılı Hastada E-sigara Bırakamanın Dramatik Etkisi

Kadirhan Gürsoy[1], Emine Şebnem Durmaz[2], Şermin Börekçi[1]

[1]İstanbul Üniversitesi-Cerrahpaşa, Cerrahpaşa Tıp Fakültesi, Göğüs Hastalıkları Ana Bilim Dalı, İstanbul
[2]İstanbul Üniversitesi-Cerrahpaşa, Cerrahpaşa Tıp Fakültesi, Radyoloji Ana Bilim Dalı, İstanbul

Kadirhan Gürsoy / İstanbul Üniversitesi-Cerrahpaşa, Cerrahpaşa Tıp Fakültesi, Göğüs Hastalıkları Ana Bilim Dalı, İstanbul

Giriş: E-sigara veya elektronik sigara ürünü kullanımıyla ilişkili akciğer hasarı (EVALI) çeşitli akciğer hastalıklarını taklit eden bir dizi klinik ve patolojik bulguyla karakterize akut veya subakut bir solunum hastalığıdır. Etiyolojisi belirsizliğini korumaktadır. Akut fibrinöz pnömoni, yaygın alveoler hasar veya organize pnömoni dahil olmak üzere geniş bir yelpazedeki histopatolojik bulgular tanımlanmıştır(1). Semptomlar kümesi; en yaygın olan öksürük, göğüs ağrısı ve nefes darlığı gibi solunum semptomlarından, karın ağrısı, bulantı, kusma ve ishal gibi gastrointestinal semptomlara ve ateş, titreme veya kilo kaybı gibi genel semptomlara kadar uzanır. Hasta; muayenesinde ateş, taşikardi ve taşipne ile başvurabilmektedir(2). Ayrıca hastanın oksijenlenmesi bozulur ve hastada parmak ucu oksijen saturasyonu ≤%88 olabilir. 90 gün içinde elektronik sigara ürünü kullanma öyküsü olan tüm hastalar için, semptomlar hafif olsa bile en azından posteroanterior akciğer grafisi çekilmelidir. Ciddi solunum sıkıntısı ve düşük oksijen satürasyonu olan hastalarda EVALI şüphesi yüksekse toraks bilgisayarlı tomografi(BT) taramasıyla değerlendirilmelidir. EVALI'nin dışlama tanısı olduğunu unutmamak önemlidir. Düz göğüs radyografileri sıklıkla merkezi ve periferik korunmayla birlikte puslu iki taraflı opasiteler gösterir. Benzer şekilde, en sık görülen BT bulgusu, baziler baskınlık ve bazen subplevral veya lobüler korunma ile birlikte yaygın iki taraflı buzlu cam opasiteleridir(3). Bronkoskopinin birincil rolü, özellikle görüntüleme bulguları atipik olduğunda ve alternatif bir etiyolojiyi düşündürdüğünde, alternatif tanıları dışlamaktır. EVALI tedavisinin temel dayanağı destekleyici bakımdır. EVALI belirti ve semptomlarıyla başvuran tüm hastalara, potansiyel olarak ciddi semptomlarla yeniden hastaneye kaldırılma riski mevcut olduğundan elektronik sigarayı bırakmaları tavsiye edilmelidir(4).

Olgu: Hastanemiz genel cerrahi servisinde appendektomi yapılması amaçlı yatan 23 yaşında bilinen kronik hastalığı olmayan erkek hasta, anestezide kürar sonrası parmak ucu oksijen satürasyonunun düşmesi üzerine tarafımıza resmi olarak konsülte edildi. Sigara içtiği ancak paket taşımadığı ve e-sigara kullanımı olduğu hasta tarafından ifade edildi. Hastanın son 3 ayda antibiyotik kullanımı ve 6 ay önce burun ameliyatı sebebiyle hastane yatışı öyküsü mevcut.

Hastanın operasyon sonrası gelişen nefes darlığı ve ağızdan 2 kez kan gelme şikayetleri mevcut. Fizik muayenede akciğer oskültasyonunda sağ taraflı ronküsler mevcut. Vital bulgularda parmak ucu satürasyonu oda havasında %95. Laboratuvar bulgularında WBC: 21,06 10^3/µL NEUT: 19,78 10^3/µL CRP: 71,44 mg/L pO2: 68,1 mmHg. Postero-anterior akciğer grafisinde önceki akciğer grafisine göre yeni gelişen üst-orta alanlarda belirgin bilateral asiner non-homojen opasiteler mevcuttu. Tarafımızca hastaya kontrastsız toraks bilgisayarlı tomografi(BT) çekilmesi istendi. Çekilen BT ‘’Her iki akciğerde üst lob ve santral ağırlıklı sentrilobüler buzlu cam dansitesinde alanlar ve yer yer fokal konsolidasyon alanları izlenmiştir (Viral pnömoni?).’’ şeklinde raporlandı. Hastanın solunum yolu sürüntüsünden COVİD, Rinovirus, RSV, Adenovirus, İnfluenza-A, İnfluenza-B, Strep-A için testleri içeren solunum paneli çalıştırıldı. İstenen panel negatif sonuçlandı. Ayırıcı tanılarda pulmoner ödem, alveolar hemorraji ve EVALI düşünülen hasta anamnez ve klinik bulgular da göz önüne alınarak EVALI yönünde düşünüldü. Taburculuk sonrası e-sigara kullanımı olmadan ilk BT’den yaklaşık 2 ay sonra çekilen toraks BT ‘’ Bir önceki incelemede tariflenen her iki akciğerde üst lob ve santral ağırlıklı sentrilobülerbuzlu cam dansitesinde alanlar ve yer yer fokal konsolidasyon alanları total regresedir.’’ şeklinde raporlandı. E-sigara bırakılması sonrası akciğer görüntülmesindeki patolojik bulgular tamamen regrese olan hasta EVALI yönünden değerlendirildi.

Görüntü-1

Hastanın çekilen posteroanterior akciğer grafisinde bilateral üst orta alanlarda belirgin asisner non-homojen opasiteler mevcut.

Görüntü-2

Toraks BT'de her iki akciğerde üst lob ve santral ağırlıklı sentrilobüler buzlu cam dansitesinde alanlar ve yer yer fokal konsolidasyon alanları

Görüntü-3

2 ay sonra çekilen kontrol toraks BT'de önceki incelemede tariflenen her iki akciğerde üst lob ve santral ağırlıklı sentrilobüler buzlu cam dansitesinde alanlar ve yer yer fokal konsolidasyon alanları total regrese

Sonuç: EVALI tanısı düşünülen hastalarda e-sigara bırakılması tedavide en etkili yöntemlerden biri olup e-sigara bırakılmasıyla akciğer bulguları tamamen normalde dönebilmektedir.

Anahtar Kelimeler: Akciğer hasarı, Elektronik sigara tüketimi, Akciğer

Kaynakça

1. Butt YM, Smith ML, Tazelaar HD, Vaszar LT, Swanson KL, Cecchini MJ, Boland JM, Bois MC, Boyum JH, Froemming AT, Khoor A, Mira-Avendano I, Patel A, Larsen BT. Pathology of Vaping-Associated Lung Injury. N Engl J Med. 2019 Oct 31;381(18):1780-1781.
2. Layden JE, Ghinai I, Pray I, Kimball A, Layer M, Tenforde MW, Navon L, Hoots B, Salvatore PP, Elderbrook M, Haupt T, Kanne J, Patel MT, Saathoff-Huber L, King BA, Schier JG, Mikosz CA, Meiman J. Pulmonary Illness Related to E-Cigarette Use in Illinois and Wisconsin - Final Report. N Engl J Med. 2020 Mar 05;382(10):903-916.
3. Kligerman S, Raptis C, Larsen B, Henry TS, Caporale A, Tazelaar H, Schiebler ML, Wehrli FW, Klein JS, Kanne J. Radiologic, Pathologic, Clinical, and Physiologic Findings of Electronic Cigarette or Vaping Product Use-associated Lung Injury (EVALI): Evolving Knowledge and Remaining Questions. Radiology. 2020 Mar;294(3):491-505.
4. Zulfiqar H, Sankari A, Rahman O. Vaping-Associated Pulmonary Injury. [Updated 2023 Jun 25]. In: StatPearls [Internet]. Treasure Island (FL): StatPearls Publishing; 2024 Jan- . Available from: https://www.ncbi.nlm.nih.gov/books/NBK560656/

ULUSLARARASI KATILIMLI
TÜRK TORAKS DERNEĞİ
28. YILLIK KONGRESİ
TÜRK TORAKS DERNEĞİ
23-27 Nisan 2025 Susesi Luxury Resort Otel, Antalya

Yayın No: PS-327

ERİŞKİN YAŞTA BİR KLEINE-LEVIN SENDROMU

Dilara Şevval SAĞLIK[1], Betül İNAL[1], Hilal ERMİŞ[1], Yüksel KABLAN[2]

[1]İnönü Üniversitesi Tıp Fakültesi,Göğüs Hastalıkları Anabilim Dalı
[2]İnönü Üniversitesi Tıp Fakültesi,Nöroloji Anabilim Dalı

Dilara Şevval SAĞLIK / İnönü Üniversitesi Tıp Fakültesi,Göğüs Hastalıkları Anabilim Dalı

Giriş: Kleine-Levin sendromu (KLS); sıklıkla 16-20 yaş arası adolesan dönemdeki erkeklerde görülen periyodik, ani başlangıçlı hipersomni, hiperfaji ve hiperseksualite gibi davranışsal ve emosyonel bozukluklar ile seyreden çok nadir bir sendromdur. Etiyopatogenezi tam olarak bilinmemektedir. Tedavisi konusunda da henüz bir fikir birliği olmayan sendromun Uluslararası Uyku bozuklukları Sınıflaması'ndaki (ICSD 3) tanı kriterleri aşağıda belirtilmiştir: a. Hasta, her biri iki ile beş gün süren, en az iki tekrarlayıcı aşırı uykululuk ve uyku süresi epizodu yaşamış olmalı b. Epizotlar genellikle yılda birden fazla ve en az her 18 ayda bir tekrarlamalı c. Epizotlar arasında hastanın uyanıklığı, bilişsel fonksiyonları, davranış ve mizacı normal olmalı d. Epizotlar esnasında aşağıdakilerden en az biri olmalı: 1. Bilişsel fonksiyon bozukluğu 2. Algıda değişim 3. Yeme bozukluğu (anoreksiya veya hiperfaji) 4. Davranış disinhibisyonu (hiperseksüalite gibi)e. Hipersomnolans ve ilişkili belirtiler başka bir uyku bozukluğu, diğer tıbbi, nörolojik veya psikiyatrik bozukluk (özellikle bipolar bozukluk) veya ilaç veya madde kullanımı ile ilişkili olmamalı.

Olgu: 35 yaşında bekar erkek hasta aşırı uyuma şikayeti ile uyku polikliniğimize başvurdu. Son birkaç yıldır belirli aralıklarla olan ve yaklaşık 1 hafta kadar süren uykululuk dönemleri 18 saat sürüyordu ve bu dönemlerde sadece tuvalet ihtiyacı ve su içmek için yataktan kalkıyordu. Aşırı uykululuk dönemini takiben hiperfaji ve hiperseksualite ile giden bir uykusuzluk hali olan hasta aşırı cinsel istek nedeniyle rahatsızlık duyduğu için Üroloji kliniğine başvurduğunu ifade etti. Hastanın horlama ve tanıklı apne öyküsü yoktu. Aşırı uykululuk dönemleri dışında gündüz uyku hali de tanımlamıyordu. Takip notlarından 2016 yılında suicid girişimi olduğu psikiyatri tarafından bir dönem şizofreni tanısıyla takip edildiği öğrenildi. Soy geçmişinde herhangi bir özellik yoktu. Nöroloji polikliniğine baş ağrısı ve bulanık görme şikayetleri ile mükerrer başvuruları olan hastanın muayenesinde vücut kitle indeksi 29.2 kg/m2 olup nörolojik muayenesi ve diğer sistem muayeneleri doğaldı. Gündüz aşırı uyku halini açıklamaya yönelik yapılan tüm laboratuvar, radyolojik ve elektrofizyolojik tetkikleri normal olarak değerlendirildi. Hastaya bir gece uyku laboratuvarında yapılan polisomnografiyi (PSG) takiben çoklu uyku latans testi (MSLT) yapıldı (Şekil 1). Tüm gece yapılan 532.6 dakikalık incelemede uyku latansı 33 dakika, REM latansı 250 dakika, apne-hipopne indeksi (AHİ) 1.2/h en düşük oksijen satürasyonu %93 olarak ölçüldü. Tüm

uyku süresinin %40.9'nu yavaş dalga aktivitesinin izlendiği Evre 3 uyku oluşturuyordu (Şekil 2). Hastanın MSLT çekiminin ilk iki seansında uyku evresi izlenmedi. Hasta uykusunun olmadığını ve teste devam etmek istemediğini söylemesi üzerine çekim sonlandırıldı. Hastanın şikayetleri erişkin dönemde ortaya çıkmış olsa da semptomlarının ataklar halinde seyretmesi, gündüz aşırı uyku halini açıklayacak organik bir neden bulunamaması ve KLS tanı kriterlerini karşılaması üzerine Nöroloji kliniğine konsülte edilerek Kleine-Levin sendromu tanısı aldı. Antiepileptik olan topiramat 25 mg başlanarak 1 haftalık aralıklarla artırılarak 150 mg/gün doza çıkıldı. Tedaviye çok iyi yanıt alınan hastanın dozu yavaş yavaş azaltılmaya başlandı.

Şekil 1



Şekil 1. Hastanın uyku evrelerinin ve solunumsal verilerinin izlendiği PSG raporu

Şekil 2



Şekil 2. Hastanın uyku etkinliği, uyku latansı, REM latansı ve uyku evreleri dağılımı

Şekil 3



Şekil 3. Uyku hipnogramı

Sonuç: Oldukça nadir görülen ve klinik tablosu tanısal bir karmaşaya yol açan Kleine-Levin Sendromu birçok nöropsikiyatrik hastalıkla karışabilmektedir. Sıklıkla adolesan dönemde görülen bir sendrom olmakla birlikte genç erişkin dönemde tanı alan olgumuz uyku kliniklerine gelen hipersomni ataklarının ayırıcı tanısında nadir sebeplerin de akılda tutulmasını, ayrıntılı anamnez ve bütüncül yaklaşımın gerekliliğini hatırlatmak adına önemlidir.

Anahtar Kelimeler: erişkin yaş, hipersomni, Kleine-Levin sendromu

Kaynakça

1)Uykuda Solunum Bozuklukları,Oya İTİL,Türk Toraks Derneği Kitapları

2) Kleine-Levin Sendromu: Olgu Sunumu**.** Tahir Kurtuluş Yoldaş, Hava Dönmez Keklikoğlu, Yıldız Çoruh, Elif Banu Solak. Fırat Tıp Dergisi 2009, Cilt 14, Sayı 1, Sayfa(lar) 069-071.

Yayın No: PS-328

Obstrüktif Uyku Apnenin İlk Kez Bildirildiği Nadir Genetik Hastalık: Lipoid Proteinozis Tanılı Kaşektik Olgu

Gökhan Altan[1], Aylin Pıhtılı[1], Esen Kıyan[1]

[1]İstanbul Üniversitesi, İstanbul Tıp Fakültesi, Göğüs Hastalıkları Anabilim Dalı, İstanbul

Gökhan Altan / İstanbul Üniversitesi, İstanbul Tıp Fakültesi, Göğüs Hastalıkları Anabilim Dalı, İstanbul

Giriş: Lipoid proteinozis (LP) resesif geçişli, ekstraselüler matris protein 1 (ECM1)'i kodlayan gendeki fonksiyon kaybına bağlı, hyalin benzeri amorf eozinofilik materyallerin deri, mukoza ve diğer organlarda progresif olarak birikmesiyle ortaya çıkan bir hastalıktır. Bildiğimiz kadarıyla literatürde tüm dünyada yaklaşık 300 vakanın tanımlandığı çok nadir görülen bu hastalıkta uykuda solunum bozukluğu (USB) bildirilmemiştir. Bu yazıda pulmoner nodül nedeniyle ileri tetkik edilen, takiplerinde tüberküloz ve obstrüktif uyku apne (OUA) tanısı alan LP olgusu paylaşıyoruz.

Olgu: Otuz iki yaşında kadın hasta bir yılda 6 kg kayıp şikayetiyle başvurdu. Özgeçmişinde LP, epilepsi, tip 1 diabetes mellitus vardı. Çocukluk döneminden itibaren ses kalınlaşması, gelişme geriliği, deride nodüler lezyonları ve absans tipi epilepsi nöbetleri nedeniyle tetkik edilerek LP tanısı almıştı. Soy geçmişinde benzer şikâyetleri olan iki kardeşinde de ECM1 mutasyonu saptanarak LP tanısı aldıkları ve bir kardeşin ex olduğu öğrenildi. Sigara ve mesleki maruziyet öyküsü yoktu. Fizik muayenesinde genel durumu iyi, arteriyel tansiyonu 125/75 mmHg, solunum sayısı 16/dk, nabız sayısı 78/dk, oda havasında SpO2 %96, vücut kitle indeksi 17 kg/m2 idi ve akciğer oskültasyonu doğaldı. Deri muayenesinde LP için karakteristik olan dirsek ve koltuk altı gibi travmaya maruz kalan bölgelerde hiperkeratotik, yüzde papüler ve skatrisyel lezyonlar saptandı (Resim 1). Makroglossi ile dil hareketlerinde kısıtlılık, dişlerde eksiklikler ve distrofiler görüldü. Diğer sistem muayeneleri doğaldı. Laboratuvar incelemelerinde eritrosit sedimentasyon hızının 25 mm/saat olması dışında anlamlı özellik yoktu. Dış merkezde kilo kaybı nedeniyle çekilen toraks bilgisayarlı tomografide sağ akciğer alt lob süperior segmentte 12x10 mm ve sağ akciğer alt lob posterobazal segmentte 11x6,5mm nodüler lezyon görüldü (Resim 2). Büyük olan nodülden alınan transtorasik biyopsinin nekrotizan granülomatöz iltihapla uyumlu olması üzerine antitüberküloz tedavi başlandı. Takiplerinde LP akciğer tutulumu ve solunum kas gücü değerlendirmesi açısından planlanan spirometride 1. saniyedeki zorlu ekspiratuvar hacim (FEV1) 2330 mL (%92) zorlu vital kapasite (FVC) 2530 mL (%86) FEV1/FVC 92 ve akım volüm eğrisinde değişken ekstratorasik obstrüksiyon saptandı (Resim 3). Maksimal inspiratuvar basınç 30 cmH2O, maksimal ekspiratuvar basınç 55 cmH2O, tepe öksürük akımı 240 L/dk ölçüldü. Laringoskopik muayenede vokal kordlarda hafif addüksiyon kısıtlılığı dışında özellik yoktu.

Değişken ekstratorasik obstrüksiyon ile solunum kas güçsüzlüğü saptanması üst solunum yollarında da hyalin benzeri materyal birikimini düşündürdü. Bu nedenle yapılan polisomnografide uyku etkinliği %97 idi (%73 yüzeyel uyku, %19 derin uyku, %8 REM uykusu). Apne hipopne indeksi (AHİ) 10 (REM AHİ 15, non-REM AHİ 9 ve supin AHİ 24, non-supin AHİ 1), oksijen desatürasyon indeksi 8 saptandı. Solunumsal olayların çoğunluğu hipopne karakterindeydi. Uyku süresince ortalama satürasyon %93 idi. Epworth uykululuk skoru (EUS) 4 ve pozisyonel OUA saptanan olguya yan yatış önerildi.

Resim 1

Dirsek ve koltuk altı gibi travmaya maruz kalan bölgelerde hiperkeratotik, yüzde papüler ve skatrisyel lezyonlar.

Resim 2

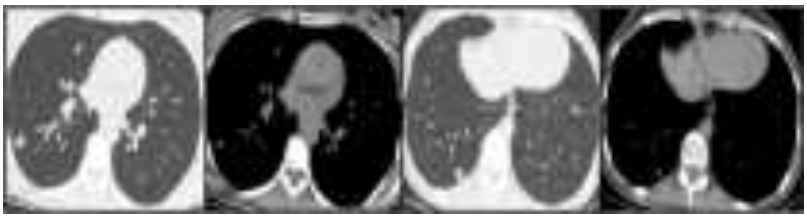

Sağ akciğer alt lob süperior segmentte 12x10 mm ve sağ akciğer alt lob posterobazal segmentte 11x6,5 nodüler lezyon görülen toraks BT'nin parankim ve mediasten kesitleri.

Resim 3

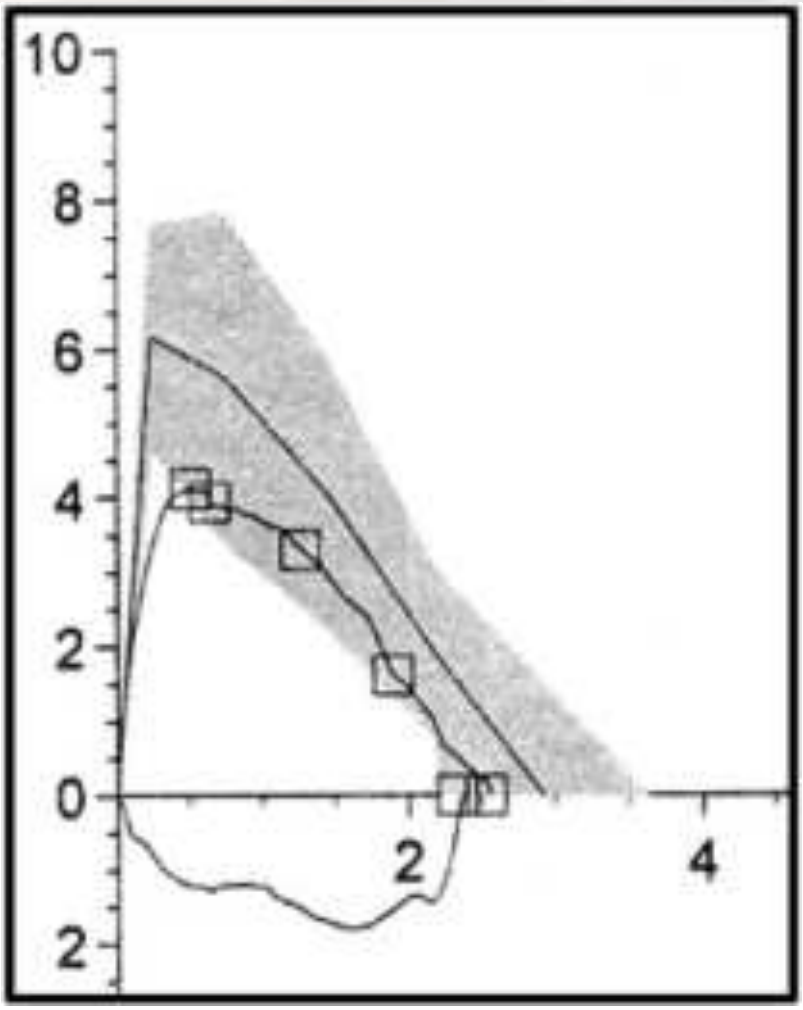

Değişken ekstratorasik obstrüksiyon saptanan spirometri.

Sonuç: LP'de seste kalınlaşma ortaya çıkan ilk bulgu olması nedeniyle önemlidir ve üst solunum yollarında hyalin benzeri materyallerin depolandığının göstergesidir. Tipik semptomların bulunmadığı, kaşektik ve EUS 4 olan olgumuzda OUA saptanması, LP'de USB riskini artıran patofizyolojik mekanizmalar olduğunu kanıtlamaktadır. Ayrıca olgumuz literatürde bu zamana kadar USB'nin bildirilmediği bu nadir hastalıkta ilk olma özelliği taşıması açısından önemlidir.

Anahtar Kelimeler: Lipoid Proteinozis, Obstrüktif uyku apne, Uykuda Solunum Bozukluğu, Değişken Ekstratorasik Obstrüksiyon, Ses Kalınlaşması

Kaynakça

1-) Bhattacharjee R, Chatterjee D, Vinay K. Lipoid Proteinosis. JAMA Dermatol. 2018;154(12):1479–1480. doi:10.1001/jamadermatol.2018.3435.

2-) Loos E, Kerkhofs L, Laureyns G. Lipoid proteinosis: a rare cause of hoarseness. J Voice. 2019;33(2):155–158. doi:10.1016/j.jvoice.2017.05.024.

3-) McGrath JA. Lipoid proteinosis. Handb Clin Neurol. 2015;132:317–322.